

**Ассоциация
колопроктологов
России**



КОЛОПРОКТОЛОГИЯ

№ 2 (28) 2009

НАУЧНО-ПРАКТИЧЕСКИЙ
МЕДИЦИНСКИЙ ЖУРНАЛ
АССОЦИАЦИИ КОЛОПРОКТОЛОГОВ РОССИИ

Выходит один раз в три месяца
Основан в 2002 году

Адрес редакции:

123423, Москва
ул. Саляма Адила, д. 2
Тел.: (499) 199-95-58
Факс: (499) 199-04-09
E-mail: gnck@tsr.ru

Ответственный секретарь:

Рыбаков Е.Г.

Зав. редакцией:

Нехрикова С.В.
Тел.: (499) 199-95-58

**Регистрационное
удостоверение**

ПИ № 77-14097

Индекс: 80978
для индивидуальных
подписчиков

ISSN 2073-7556

РЕДАКЦИОННАЯ КОЛЛЕГИЯ

Главный редактор – Г.И. ВОРОБЬЕВ

С.И. АЧКАСОВ, Л.А. БЛАГОДАРНЫЙ, П.В. ЕРОПКИН,
В.Г. ЗАЙЦЕВ, В.Н. КАШНИКОВ, А.М. КУЗЬМИНОВ,
А.М. КОПЛАТАДЗЕ, И.В. ПОДДУБНЫЙ, А.В. ПУГАЕВ,
А.Ю. ТИТОВ, С.А. ФРОЛОВ, И.Л. ХАЛИФ (зам. гл. редактора),
Ю.А. ШЕЛЫГИН (зам. гл. редактора)

РЕДАКЦИОННЫЙ СОВЕТ

С.В. ВАСИЛЬЕВ (Санкт-Петербург)
Е.Г. ГРИГОРЬЕВ (Иркутск)
Б.М. ДАЦЕНКО (Харьков)
Б.Н. ЖУКОВ (Самара)
М. П. ЗАХАРАШ (Киев)
В.Р. ИСАЕВ (Самара)
В.Н. ИЩЕНКО (Владивосток)
В.Ф. КУЛИКОВСКИЙ (Белгород)
И.А. ЛАЗАРЕВ (Ростов-на-Дону)
А.В. МУРАВЬЕВ (Ставрополь)
В.П. ПЕТРОВ (С.Петербург)
В.В. ПЛОТНИКОВ (Курган)
Ю.М. СТОЙКО (Москва)
В.К. ТАТЬЯНЧЕНКО (Ростов-на-Дону)
В.М. ТИМЕРБУЛАТОВ (Уфа)
В.З. ТОТИКОВ (Владикавказ)
В.Д. ФЕДОРОВ (Москва)
М.Ф. ЧЕРКАСОВ (Краснодар)
В.И. ЧИССОВ (Москва)
Н.А. ЯИЦКИЙ (Санкт-Петербург)

Журнал входит в перечень ведущих рецензируемых журналов и изданий ВАК Министерства образования и науки РФ, в которых должны быть опубликованы основные научные результаты диссертаций на соискание ученых степеней доктора и кандидата наук.

СОДЕРЖАНИЕ

Кузьминов А.М., Борисов И.Ф.

ГЕМОРОИДЭКТОМИЯ ПЛАЗМЕННЫМ СКАЛЬПЕЛЕМ 3

Коплатадзе А.М., Ким С.Д., Алекперов Э.Э., Жижин Н.К.

СРАВНИТЕЛЬНАЯ ОЦЕНКА РАЗЛИЧНЫХ МЕТОДОВ ХИРУРГИЧЕСКОГО ЛЕЧЕНИЯ
ЭПИТЕЛИАЛЬНОГО КОПЧИКОВОГО ХОДА 8

Помазкин В.И., Мансуров Ю.В.

ВЛИЯНИЕ «ДЕТРАЛЕКСА» НА БОЛЕВОЙ СИНДРОМ ПОСЛЕ ГЕМОРОИДЭКТОМИИ . 12

Слесаренко А.С., Турбанова Е.А.

РОЛЬ ЭНТЕРАЛЬНОГО ПИТАНИЯ В ПРЕДОПЕРАЦИОННОЙ ПОДГОТОВКЕ
И ВЕДЕНИИ РАННЕГО ПОСЛЕОПЕРАЦИОННОГО ПЕРИОДА У БОЛЬНЫХ
КОЛОРЕКТАЛЬНЫМ РАКОМ 15

Невольских А.А., Бердов Б.А., Ланцов Д.В., Неборак Ю.Т., Силантьева Н.К.

ДИСТАЛЬНОЕ РАСПРОСТРАНЕНИЕ ПРИ РАКЕ ПРЯМОЙ КИШКИ. 19

Расулов А.О., Шелыгин Ю.А., Бойко А.В. Орлова Л.П., Дрошнева И.В., Жданкина С.Н.

НЕПОСРЕДСТВЕННЫЕ РЕЗУЛЬТАТЫ КОМПЛЕКСНОГО ЛЕЧЕНИЯ РАКА ПРЯМОЙ
КИШКИ С ПРИМЕНЕНИЕМ ПРЕДОПЕРАЦИОННОЙ ХИМИОЛУЧЕВОЙ
ТЕРАПИИ В РЕЖИМЕ ДИНАМИЧЕСКОГО ФРАКЦИОНИРОВАНИЯ. 27

Хубезов Д.А., Пучков К.В., Колесникова Н.О.

ЭФФЕКТИВНОСТЬ МРТ В ДООПЕРАЦИОННОМ СТАДИРОВАНИИ
РАКА ПРЯМОЙ КИШКИ. 38

Балыкова Е.В., Хачатурова Э.А., Фролов С.А., Новикова Т.А.

ИЗМЕНЕНИЕ ФУНКЦИИ ДЫХАНИЯ ПРИ ВЫПОЛНЕНИИ ЛАПАРОСКОПИЧЕСКИХ
ОПЕРАЦИЙ В КОЛОРЕКТАЛЬНОЙ ХИРУРГИИ 42

Хачатурова Э.А., Мусин И.И., Ерошкина Т.Д., Середавкин Р.В., Савушкин А.В.

ЭНТЕРАЛЬНОЕ ПИТАНИЕ В КОРРЕКЦИИ МЕТАБОЛИЧЕСКИХ НАРУШЕНИЙ
У БОЛЬНЫХ ЯЗВЕННЫМ КОЛИТОМ В ПОСЛЕОПЕРАЦИОННОМ ПЕРИОДЕ 50

Чернышов С.В.

СКРИНИНГ КОЛОРЕКТАЛЬНОГО РАКА. Обзор литературы 55

ЯКУШЕНКО ВЛАДИМИР КОНСТАНТИНОВИЧ.

К 60-ЛЕТИЮ СО ДНЯ РОЖДЕНИЯ 60

ГЕМОРРОИДЭКТОМИЯ ПЛАЗМЕННЫМ СКАЛЬПЕЛЕМ

Кузьминов А. М., Борисов И.Ф.

ФГУ «ГНЦ колопроктологии Минздравсоцразвития», г. Москва
(директор-академик РАМН, проф. Г.И. Воробьев)

Благодаря внедрению в широкую клиническую практику малоинвазивных способов лечения геморроя 1-2 ст. выполнение радикальной геморроидэктомии показано не более чем у 30% больных геморроем [4,14]. Однако, несмотря на успешное применение консервативных и малоинвазивных методов при геморрое I-II степени, при III-IV степени заболевания, они малоэффективны. Поэтому основным методом лечения III-IV стадии геморроя остается хирургическое лечение, направленное на ликвидацию трех основных геморроидальных узлов [16,19,23]. В настоящее время в литературе описано не менее 250 методов хирургического лечения геморроя. Наиболее распространенной в нашей стране является операция, предложенная Milligan E., Morgan G. [20] и ее модификации. Однако возникновение выраженного послеоперационного болевого синдрома, связанного с наличием послеоперационной травмы, диктует необходимость разрабатывать и внедрять новые, высокотехнологичные методы лечения геморроя [1-7,9,11-13], направленные на уменьшение операционной травмы и снижение выраженности послеоперационного болевого синдрома, сокращение сроков заживления послеоперационных ран и последующей реабилитации.

Одним из таких современных высокотехнологических методов является плазменный скальпель. Принцип работы плазменного генератора основан на пропускании инертного газа через электрический разряд возникающий между двумя электродами. При этом происходит ионизация газа и образование факела плазмы, истекающего из выходного сопла манипулятора [8].

Первые упоминания о применении плазменного потока для коагуляции и рассечения биологических тканей относятся к началу семидесятых годов прошлого века [15,17,18,21,22,24]. Аппарат получил название плазменный скальпель (plasma scalpel), первое клиническое испытание устройства проведено в 1969 году T.S.Roberts, F.G. Braushaw [22]. В нашей стране, в начале восьмидесятых годов, внедрением плазменных потоков в хирургию занималась группа исследователей под руко-

водством академика Савельева В.С.[9,10]. В эксперименте на животных изучались сравнительные характеристики воздействия на ткани стального скальпеля, электроножа и плазменного скальпеля. Затем аппарат применялся в клинической практике при выполнении различных хирургических вмешательств в абдоминальной и торакальной хирургии. Было установлено, что коагуляция плазменным потоком с использованием мягкого зажима позволяла заваривать сосуды до 6,0 мм в диаметре, по краям потока температура резко падает, что обеспечивает коагулирующий эффект с малой зоной некроза и карбонизацией тканей. Температура рассекаемой ткани в зоне воздействия повышалась не более чем на 1°C. Более того, аргонная плазма является носителем озона, который обладает широким спектром биорегуляторного воздействия. Плазменный скальпель, наряду с быстрым и эффективным рассечением, осуществлял надежный гемостаз и позволял отказаться от прошивания сосудов подслизистого слоя при однорядном шве, сокращая тем самым время операции. «Сваривание» слоев стенки желудка и кишки препятствовало пролабированию слизистой и создавало идеальные условия для наложения анастомоза. Быстрое достижение надежного гемостаза при холецистэктомии, а также при травмах печени позволяло отказаться от прошивания паренхимы органа. Важно отметить, что электрического воздействия на пациента в принципе не оказывалось, так как плазмообразование происходит внутри плазматрона.

Полученные данные, позволили обосновывать возможность применения данной методики в колопроктологии.

МАТЕРИАЛЫ И МЕТОДЫ

С марта 2008г. по январь 2009 г. в проводимое в ГНЦ колопроктологии исследование включено 45 пациентов с хроническим геморроем 3 и 4 стадии. Из них было 22 женщины и 23 мужчины. Возраст пациентов колебался от 24 до 68 лет, средний возраст пациентов составил 46,0±9,7 лет.

Критерии включения пациентов в исследование:

1 Больные с хроническим геморроем 3-4 стадии.

Критерии исключения пациентов из исследования:

1. Воспалительные заболевания толстой кишки.
2. Наличие тяжелых соматических заболеваний в стадии декомпенсации.

У 32 из 45 больных включенных в исследование имелась 3 стадия заболевания, у 13 больных - 4 стадия (Табл. 1).

ТЕХНИКА ГЕМОРОИДЭКТОМИИ ПЛАЗМЕННЫМ СКАЛЬПЕЛЕМ

Операция выполняется при помощи установки для рассечения и коагуляции мягких тканей «Скальпель плазменный СП-ЦПТ» ЗАО «Центр плазменных технологий» Россия, г. Смоленск (Рис 1).

Мощность установки составляет от 600 до 1800 Вт, в работе использовался инертный газ аргон. Температура потоков варьирует от 3000 до 12000°C в зависимости от выбранного режима.

Оперативные вмешательства проводили под комбинированным обезболиванием - перидуральной анестезией с внутривенным потенцированием. Положение больного для промежностной литотомии, обработка анального канала и операционного поля, как при типичной геморроидэктомии. При помощи ректального зеркала производится щадящая дивульсия анального сфинктера.

Края ануса растягиваются при помощи клемм Алиса. Верхушка наружного геморроидального узла на 3 часа захватывается зажимом Алиса. Экономно иссекается кожа в проекции наружного геморроидального узла. Для минимизации термического воздействия на ткани рассечение периаанальной кожи в области основания наружного геморроидального узла производится при помощи электроножа (ЭХВЧ-200-01 «ЭФА-0201»). При этом

наружный геморроидальный узел отделяется от волокон подкожной порции наружного сфинктера. Мобилизация узла производится до зоны кожно-слизистого перехода (Рис. 2 А). Верхушка внутреннего геморроидального узла захватывается зажимом Люэра и подтягивается кнаружи. На основании узла в радиальном направлении по отношению к заднему проходу накладывается сосудистый зажим Бильрота, с таким расчетом, чтобы концы браншей зажима выступали дистальнее захваченной ткани на 0,5 см, а мостик ткани между браншами зажима Бильрота и Люэра составлял не менее 0,3 см. Для защиты, окружающих тканей от термического воздействия плазменной энергии, используются влажные марлевые салфетки, которые помещаются, непосредственно под браншами зажима.

Удаление внутреннего геморроидального узла с мобилизованным наружным геморроидальным узлом производится следующим образом: подтягивая внутренний геморроидальный узел зажимом Люэра и мобилизованный наружный геморроидальный узел зажимом Алиса левой рукой, правой рукой подводится сопло прибора к отсекаемому узлу. Настройка прибора: в режиме коагуляции (МЕТОДИКА № 2 при мощности расхода газа 20% Условных Единиц), что обеспечивает надежный гемостаз при минимальном термическом воздействии на подлежащие ткани. Медленно попеременными движениями пучком плазмы, по направлению от браншей зажима Бильрот к браншам зажима Люэра начинаем отсечение внутреннего геморроидального узла. При этом коагулируется и отсекается толща ткани, таким образом, чтобы со стороны разреза у зажима Бильрот сформировался «сварной шов» высотой 0,1-0,2 см. Прошивание и перевязка сосудистой ножки не производится. Аккуратно удаляется защитная влажная салфетка и раскрываются бранши зажима Бильрот. Подобным же образом производится отсечение геморроидальных узлов на 7 и 11 часах. Следует соблюдать осторожность, чтобы не повредить при этом волокна наружного и внутреннего сфинктеров (Рис. 2 Б, В). После ревизии и проверки гемостаза операция заканчивается введением в анальный канал узкой

Таблица 1. Распределение больных по полу и стадиям заболевания (n=45)

| Пол | n (%) | Стадия заболевания | |
|---------|------------|--------------------|-----------|
| | | 3 стадия | 4 стадия |
| Мужчины | 23 (51,1%) | 17(37,8%) | 7(15,6%) |
| Женщины | 22 (48,9%) | 15(33,3%) | 6(13,3%) |
| Всего | 45(100%) | 32(71,1%) | 13(28,9%) |



Рисунок 1. Установка плазменно-дуговая для рас-
сечения и коагуляции мягких тканей «Скальпель
плазменный СП-ЦПТ».

марлевой салфетки, обильно пропитанной мазью на водорастворимой основе и газоотводной трубки (Рис. 2). В послеоперационном периоде больным предписывают строгий постельный режим в течение суток. Для обезболивания в первые сутки после операции у всех больных производилась инъекция 1 мл 2%-го раствора промедола. В дальнейшем, по показаниям, используются ненаркотические анальгетики. Операционные препараты направлялись на гистологическое исследование.

Пациенты оценивали болевой синдром по шкале интенсивности болевого синдрома разработанной в МНИОИ имени П.А.Герцена (Осипова Н.А. 1999).

- 0 баллов — боли нет.
- 1 балл — слабая боль при движении.
- 2 балла — слабая боль в покое и умеренная при движении.
- 3 балла — умеренная боль в покое и сильная при движении.
- 4 балла — сильная боль в покое и очень сильная при движении.

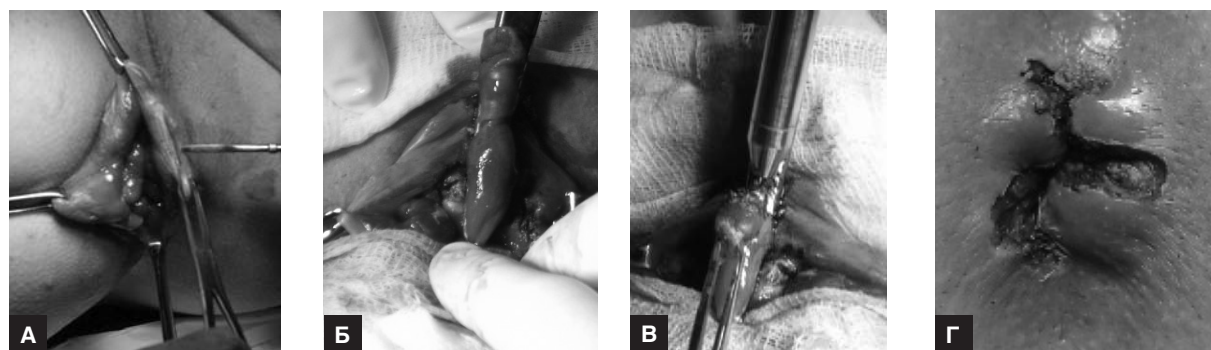


Рисунок 2. Техника геморроидэктомии плазменным скальпелем. Больной П. 57лет. Диагноз: Наружный и внутренний геморрой 3 ст. А. Мобилизация наружного геморроидального узла. Б. Наложение зажима на основание внутреннего геморроидального узла. В. Иссечение плазменным скальпелем внутреннего геморроидального узла единым блоком. Г. Вид раны после операции.

РЕЗУЛЬТАТЫ И ОБСУЖДЕНИЕ

Продолжительность геморроидэктомии плазменным скальпелем составила в среднем $21,6 \pm 3,0$ мин. Следует отметить, что по данным Хмылова Л.М. [13] продолжительность традиционной открытой и закрытой геморроидэктомии составляет $40,0 \pm 9,0$ мин. и $32,0 \pm 7,0$ мин., соответственно.

Сокращение продолжительности оперативного вмешательства при использовании плазменного скальпеля достигается за счет отсутствия таких этапов, как лигирование сосудистой ножки, гемостаз при помощи электрокоагуляции или ушивание послеоперационных ран. Кроме того, иссечение внутренних геморроидальных узлов и пересечение их сосудистых ножек производится быстрее по сравнению с традиционными методами, в связи с тем, что одновременно происходит коагуляция и пересечение тканей.

Следует отметить, что потребность в наркотических анальгетиках в первый день после операции была не выше, чем при классической геморроидэктомии, со второго дня однократное применение наркотических анальгетиков потребовалось 4 (8,9%) пациентов, двукратно и более у 2 (4,5%), остальные больные получали только ненаркотические анальгетики в среднем $668,8 \pm 127,9$ мг кетанола.

С первого по третий день после операции 40% пациентов испытывали боль незначительной интенсивности—1 балл, а более 30% больных оценивали боль, как слабую в покое и умеренную при движении—2 балла. На 4 день после операции у 40% отмечалось возрастание интенсивности боли до 4 баллов, что было связано с первой дефекацией. К 6 дню почти половина больных (49%) испытывали боль незначительной интенсивности (1 балл), а остальные отмечали умеренную боль лишь при

Таблица 2. Распределение интенсивности болевого синдрома по дням после операции

| Дни по Баллы | 1 день | | 2 день | | 3 день | | 4 день | | 5 день | | 6 день | |
|-----------------|--------|----|--------|----|--------|----|--------|----|--------|----|--------|----|
| | n | % | n | % | n | % | n | % | n | % | n | % |
| 1 балл | 17 | 38 | 16 | 36 | 13 | 30 | 6 | 13 | 15 | 33 | 22 | 49 |
| 2 балла | 19 | 42 | 24 | 53 | 23 | 51 | 11 | 25 | 22 | 49 | 23 | 51 |
| 3 балла | 8 | 18 | 2 | 4 | 4 | 8 | 10 | 22 | 7 | 16 | - | - |
| 4 балла | 1 | 2 | 3 | 7 | 5 | 11 | 18 | 40 | 1 | 2 | - | - |

дефекации -2 балла (Табл. 2).

Интраоперационных осложнений не было. В 1 наблюдении (2,2%) на 4 день после операции после двукратного обильного стула, у пациентки возникло кровотечение. При ревизии было установлено, что его источником являлся дефект проксимальной трети сварного шва на 11 часах. Кровотечение было остановлено с помощью прошивания. Задержка мочеиспускания в послеоперационном периоде отмечалась у 2(4,4%) из 45 больных. У 1 пациента потребовалась однократная катетеризация мочевого пузыря, а во втором наблюдении для разрешения дизурии потребовалось проведение курса консервативной терапии, включающей электростимуляцию мочевого пузыря и назначение уросептиков. Самостоятельное мочеиспускание восстановилось на 6 сутки после операции.

При патоморфологическом изучении послеоперационных препаратов, нами установлено, что после применения плазменного скальпеля глубина коагуляционного некроза составляет в среднем $0,72 \pm 0,25$ мм, сосудистая реакция в подлежащих тканях не выражена, что свидетельствует об узкой направленности воздействия плазменной энергии, а следовательно малой травматизации анального канала и отсутствии выраженного послеоперационного отека (Рис 3). Именно с этим мы связыва-

ем малую выраженность болевого синдрома после операции.

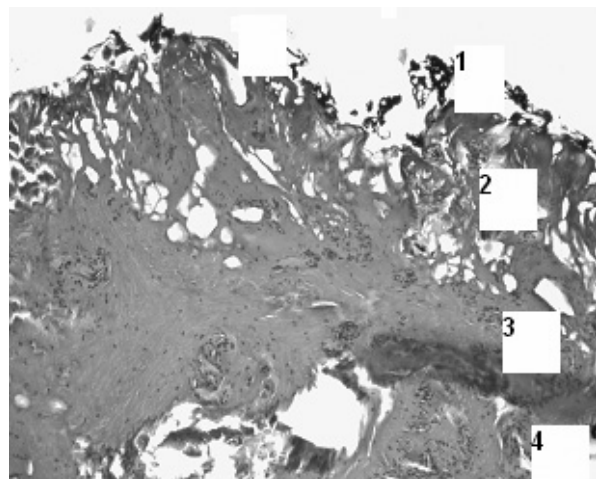
Длительность пребывания в стационаре пациентов после геморроидэктомии составила в среднем 5 суток (от 4 до 7 дней). Эпителизация послеоперационных ран в среднем наступала на $21 \pm 0,8$ день, у большинства пациентов раны заживали с образованием нежного послеоперационного рубца. Отдаленные результаты прослежены в сроки от 3 до 10 месяцев у 18 человек, медиана 5 месяцев. Следует отметить, что ни в одном наблюдении не отмечено клинических явлений анальной инконтиненции или образования стриктуры анального канала.

ЗАКЛЮЧЕНИЕ

Геморроидэктомия плазменным скальпелем при геморрое 3-4 ст. является эффективным и радикальным способом лечения. Плазменная геморроидэктомия у 90% пациентов в раннем послеоперационном периоде сопровождается маловыраженным болевым синдромом. При использовании плазменного скальпеля эпителизация раны у больных происходит на $21 \pm 0,8$ сутки после операции.

Рисунок 3. Степень термического поражения тканей при геморроидэктомии с использованием плазменного скальпеля. Микропрепарат. Окраска гематоксилином и эозином, $\times 200$.

1 – карбонизированная ткань на поверхности раны; 2 – бесструктурный губчатый слой коагулированного белка; 3 – оптически плотная зона клеток с испарившейся цитоплазмой (ядерный слой); 4 – развивающийся отек и кровоизлияния.



ЛИТЕРАТУРА

1. Благодарный Л.А., Шельгин Ю.А., Хмылов Л.М., Согтаева В.Х. Бесшовная геморроидэктомия. Колопроктология, 2006, 3 (17): 8-12.
2. Брехов Е.И., Ребизов В.Ю., Тартынский С.И., Москалик В.А. Применение плазменных потоков в хирургии. М, 1992, 35с.
3. Воробьев Г.И., Благодарный Л.А., Шельгин Ю.А. и др. Выбор способа лечения геморроя. Российский журнал гастроэнтерологии, гепатологии, колопроктологии, 1997, 5: 47-50.
4. Воробьев Г.И., Благодарный Л.А. Выбор метода лечения геморроя. Хирургия, 1999. 8: 50-55.
5. Воробьев Г.И. Благодарный Л.А., Шельгин Ю.А. Что должен знать врач о лечении геморроя. Русский медицинский журнал, 1999, 13: с. 621-625.
6. Воробьев Г.И., Шельгин Ю.А., Благодарный Л.А. Геморрой. М., «Митра-Пресс», 2002, 192 с.
7. Иткин И.М. Аппаратноконтролируемая биполярная электрокоагуляция в хирургическом лечении геморроя. Санкт-Петербург, Автореф. дисс. к.м.н., 2006, 19 с.
8. Кучухидзе С.Т., Клиндухов И.А., Бахтияров К.Р., Панкратов В.В. Высокие энергии в современной гинекологии. Вопросы гинекологии, акушерства и перинатологии, 2004, т.3, 2: 76-82.
9. Савельев В.С., Ступин И.В., Волкостов В.С., Береснев А.С. Плазменный скальпель. Хирургия, 1987, 4: 147-148.
10. Савельев В.С., Филимонов М.И., Васильев В.Е. и др. Возможности плазменного скальпеля при операциях на печени и желчном пузыре. Хирургия, 1994, 4: 3-6.
11. Соболева С.Н., Васильев С.В., Иткин И.М., Джапаридзе Б.В. Аппаратнокоагулируемая биполярная электрокоагуляция в лечение хронического комбинированного геморроя. Колопроктология, 2004, 4 (10) : 17-23.
12. Тимербулатов В.М., Мехдиев Д.И., Фаязов Р.Р., Галиямов А.Х., Ахмеров Р.Р., Багаутдинов Ф.З. Оперативное лечение геморроя с использованием электрохирургического генератора «LigaSure». Актуальные вопросы колопроктологии: Тезисы докладов 1 съезда колопроктологов России с международным участием. Самара. ГП «Перспектива», СамГМУ, 2003: с. 134-136.
13. Хмылов Л. М. Геморроидэктомия ультразвуковым скальпелем. Автореф. дисс. к.м.н., М., 2006, 19с.
14. Abcarian H., Alexander-Williams J., Christiansen J. Benign anorectal diseases: definition characteristics and analysis of treatment. Amer. J. Gastroenterol., 1994, 8: 182 - 190.
15. Freeman M.A. Desing and diagnostics of a prototipe plasma scalpel. Tech.Rpt.HTGL. 3, Sch. of Mech. Engng. Purdu Univ., 1970 : 36-37.
16. Goligher J. Surgery of the anus, rectum and colon. 5th ed. London: Bailliere Tindall, 1984.
17. Glover J.L., Bendick P.J., Link W.J. The use of thermal knives in Surgery: electrosurgery, lasers, plasma scalpel. Current problems in Surgery., 1978,13: 1-6.
18. Link W.J., Jncropera F., Glover J. The plasma scalpel. Med. Prog. Technol., 1976, III (4): 123-131.
19. MacRae H.M., Temple L.K., McLeod R.S. A meta-analysis of hemorrhoidal treatments. Semin. C. R. Surg., 2002, 13: 77-83.
20. Milligan E.T., Morgan C.N., Jones L.E., Officer R. Surgical anatomy of the anal canal and the operative treatment of haemorrhoids. Lancet, 1937, 2:1119-1124.
21. Payne N., Tindall G., Flascher A., Mirras S. Evalution of plasma scalpel for intracramial Surgery: a pilot stady. Surg. Neurol., 1979, 12, 1 (3):247-250.
22. Roberts T.S., Brayschaw F.G. Experimental use of the plasma tissue cutting devise. Ann. Conference Engineering on Medicine and Biological. Chicago, 1969: 34 - 35.
23. Sayfan J., Becker A., Koltun L. Sutureless closed hemorrhoidectomy: A New Technique. Ann. Surg., 2001, 234(1): 21-24.
24. Zang X.H., Bao J.X. A plasma scalpel: an experiment and clinical applicaions. Proceedings of the international conf. on plasma science and technology. Beijing, China: Science Press., 1986, 4 (7): 224.

СРАВНИТЕЛЬНАЯ ОЦЕНКА РАЗЛИЧНЫХ МЕТОДОВ ХИРУРГИЧЕСКОГО ЛЕЧЕНИЯ ЭПИТЕЛИАЛЬНОГО КОПЧИКОВОГО ХОДА

Коплатадзе А.М., Ким С.Д., Алекперов Э.Э., Жижин Н.К.

ФГУ "ГНЦ колопроктологии Минздравсоцразвития", г. Москва
(директор – академик РАМН, проф. Г.И.Воробьев).

Эпителиальный копчиковый ход (ЭКХ) представляет собой узкое кожное втяжение в крестцово-копчиковой области. Наружными проявлениями его являются чаще одно, иногда несколько точечных отверстий, называемых первичными, которые всегда располагаются строго по срединной линии. Эта врожденная аномалия обнаруживается у 4-5% взрослого населения, причем преимущественно в возрасте 20-40 лет (Врублевский В.А., Милитарев Ю.М., 1985).

О болезни, как таковой, речь начинает идти при воспалении хода. Основной причиной нагноения является нарушение дренажа просвета хода через первичное отверстие. В результате возникает воспалительно-гнойный процесс, инфекционное начало расплавляет участок стенки изнутри, инфицирует подкожную клетчатку и формирует абсцесс.

Лечение эпителиального копчикового хода – хирургическое, представляет собой выполнение радикальной операции, состоящей в иссечении ЭКХ вместе с измененными тканями.

Дискуссии подвергается последний этап завершения радикальной операции, т.е. как закончить операцию, оставлять рану открытой или накладывать швы.

Все методы в завершающем этапе оперативного вмешательства после иссечения ЭКХ можно разделить на 4 группы:

- метод открытого ведения ран;
- метод подшивания краев кожной раны ко дну и различные виды его модификации;
- метод глухого ушивания раны над проточным дренажом или без него;
- метод кожной пластики для закрытия раны.

Операции с «открытым» ведением послеоперационных ран, которые предлагались для минимизации гнойных осложнений, не нашли широкого применения из-за длительных сроков заживления раны и формирования грубого послеоперационно-

го рубца [5]. Однако, некоторые авторы и в настоящее время придерживаются мнения «открытого» ведения послеоперационной раны после иссечения эпителиального копчикового хода вместе с абсцессом в экстренном порядке [1].

Одним из способов завершения радикальных операций с целью уменьшения размеров раны и сокращения сроков ее заживления является подшивание краев раны ко дну, получившее большое распространение среди проктологов в 70-е годы прошлого столетия [7]. Но, при обширных ранах, толстом слое подкожной клетчатки подшивание краев раны ко дну часто оказывается неэффективным: дно раны открыто для вторичного инфицирования, швы сильно натянуты и быстро прорезываются, на коже остаются впоследствии некрасивые рубцы (в виде рыбного остова) [1].

Желание хирургов излечить больного в кратчайшие сроки привело к тому, что на протяжении достаточно длительного времени операция выполнялась в объеме экстренного удаления нагноившегося хода с глухим ушиванием раны. Чрезвычайно высокий уровень гнойных послеоперационных осложнений, достигавший по некоторым сообщениям от 37% до 87% [2,3], заставил большинство хирургов отказаться от нее.

Наконец, имеется ряд работ, посвященных пластическому закрытию больших по размерам послеоперационных раневых поверхностей. Показанием к пластическому закрытию раны является наличие больших размеров дефектов, образовавшихся после иссечения обширных гнойников вместе с копчиковым ходом [4,6].

Таким образом, избавляя больных от нежизнеопасного заболевания, хирургическое лечение которого, на первый взгляд, не представляет никаких трудностей, мы исключаем на 3-4 недели из активной трудовой и социальной жизни значительное число людей трудоспособного возраста.

В практике неотложной хирургической прокто-

логии количество пациентов с острым нагноением ЭКХ уступает лишь числу больных острым парапроктитом.

Оживленные дискуссии в специальной литературе о тактических и технических вопросах лечения эпителиального копчикового хода свидетельствуют, что эта проблема остается актуальной.

МАТЕРИАЛЫ И МЕТОДЫ

Материалом для исследования послужили результаты хирургического лечения 358 больных ЭКХ. Больные были разделены на три группы.

В первую группу включен 101 пациент, у которых операцию завершали подшиванием кожных краев раны ко дну в «шахматном» порядке.

Во вторую группу включено 122 пациента, у которых оперативное вмешательство было завершено ушиванием раны П-образными швами (патент на изобретение № 2189182 от 20 сентября 2002 года).

В третью группу включены 135 пациентов, которым в завершающем этапе операции для сближения краев раны производили ушивание двумя параллельными вертикальными швами (патент на изобретение № 2305499 от 10 сентября 2007 года).

ТЕХНИКА ОПЕРАЦИИ

В положении больного по Депажу, через первичное свищевое отверстие окрашивали эпителиальный копчиковый ход метиленовой синью. Проводили ревизию полости зондом для уточнения границ удаления копчикового хода. Двумя полуовальными кожными разрезами иссекали ЭКХ в пределах здоровых тканей с тщательным гемостазом предпочтительно электрокоагуляцией. Производили завершающий этап по предлагаемой методике: отступя 0,6 см от края раны делали вкол

иглы с абактериальной нитью в кожу и подкожную клетчатку и иглу проводим под дном раны захватывая фасцию крестца и копчика не повреждая надкостницу. Выкол через кожу делали в 0,6 см от края раны на противоположной стороне (Рис. 1а). На расстоянии 0,3-0,4 см от первой нити так же параллельно проводили вторую нить (Рис. 1б).

Следующие швы двумя параллельными нитями накладывали в 2 см от предыдущих. Далее одновременно затягивали швы с двух сторон, сближали края раны до середины и завязывали (Рис. 1в). Таким же образом завязывали все последующие швы, чем обеспечивали полное сопоставление краев операционной раны (Рис. 1г).

Для контроля на второй день после операции раздвигали края раны без усилий и проводили ее осмотр. При необходимости рану можно промыть антисептиком или ввести мазь на водорастворимой основе.

При не осложненном течении рана заживает по типу первичного натяжения. Швы снимали на 8 день.

В послеоперационном периоде, для оценки заживления ран, использовали цитологическое исследование мазков-отпечатков и лазерную доплеровскую флоуметрию (ЛДФ).

РЕЗУЛЬТАТЫ И ОБСУЖДЕНИЕ

Разработанный нами способ ушивания раны параллельными вертикальными швами привел к улучшению результатов лечения по сравнению с подшиванием краев раны ко дну и с ушиванием раны П-образными швами. Так, осложнения в ближайшем послеоперационном периоде возникли у 3 больных (2,2%) основной группы, у 5 (4%) второй и у 8 (7,9%) первой группы.

Средние сроки нетрудоспособности у больных основной группы составили $13 \pm 0,5$ дней, у паци-

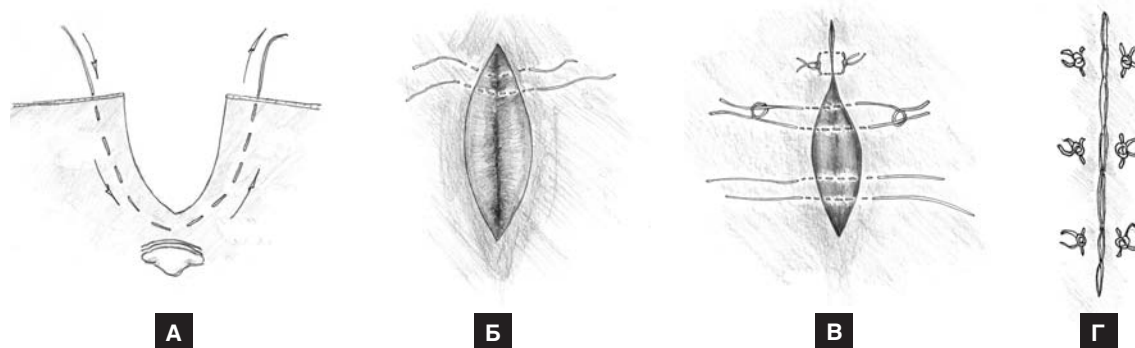


Рисунок 1. Схема ушивания раны параллельными швами (объяснения в тексте)

Таблица 1. Сравнительная оценка различных методов лечения больных ЭКХ в ближайшем и отдаленном периоде.

| Метод операции | Ближайшие результаты | | | Отдаленные результаты | |
|---|----------------------|------------------------------------|--------------------------------|------------------------|---|
| | n | Число послеоперационных осложнений | Сроки нетрудоспособности (дни) | n прослеженных больных | Неудовлетворительные результаты лечения |
| Иссечение ЭКХ с подшиванием краев раны ко дну. | 101 | 8 (7,9%) | 26 ± 2,0 | 82 (81,2%) | 4 (4,9%) |
| Иссечение ЭКХ с ушиванием раны П-образными швами. | 122 | 5 (4%) | 16 ± 1,5 | 98 (80,3%) | 4 (4%) |
| Иссечение ЭКХ с ушиванием раны параллельными швами. | 135 | 3 (2,2%) | 13 ± 0,5 | 111 (82,2%) | - |

ентов второй группы 16 ± 1,5 дней, а у пациентов первой группы 26,0 ± 2,0 дня (Табл. 1).

По данным цитологических исследований мазков отпечатков из ран нами установлено, что у больных с ушиванием раны параллельными швами, где заживление раны протекало по типу первичного натяжения, в первые дни послеоперационного периода у них не было отмечено заметного усиления активности воспалительной реакции. На 4-5 день у половины оперированных появлялись первые признаки начинающейся репарации – одноядерные гистиоциты с базофильной цитоплазмой. К 6 дню наступала почти полная регрессия воспалительной реакции, и выявлялись признаки активной репарации – большие скопления одноядерных гистиоцитов и участки волокнистых тяжей с эластическими волокнами – рыхлая волокнистая соединительная ткань. К 8 дню встречались скопления молодого плоского эпителия, и наблюдалась активная пролиферация элементов фиброзной ткани. На 10-12 дни у всех больных клинически и цитологически можно было с уверенностью говорить о заживлении раны.

При этом в контрольной группе, где рана зажила вторичным натяжением, к 4 дню после операции наблюдалось развитие выраженной воспалительной реакции нейтрофильного характера, которая продолжалась вплоть до 6-7 дня. Лишь на 2-ой неделе после операции начиналась регрессия воспаления с активной деструкцией нейтрофилов и появлением первых признаков репарации, которая завершалась лишь к концу 3-ей недели.

При оценке особенностей микроциркуляции установлено, что параллельные швы способствуют сохранности трофики окружающих тканей, от чего в значительной степени зависят благоприятный

характер течения послеоперационного периода и быстрые сроки заживления.

Отдаленные результаты лечения прослежены в сроки от 6 месяцев до 5 лет у 111 (82,2%) больных основной группы, у 82 (81,2%) первой и у 98 (80,3%) пациентов второй группы.

Неудовлетворительные отдаленные результаты в основной группе отмечены не были, однако, у пациентов первой группы они выявлены у 4 (4,9%) из 82 и у 4 (4%) из 98 прослеженных больных второй группы.

Причиной неудовлетворительных результатов лечения в отдаленном периоде явились длительно незаживающие раны из-за образования над ними так называемой «крыши». Эти пациенты были повторно оперированы с хорошими результатами.

ЗАКЛЮЧЕНИЕ

Таким образом, предлагаемый нами метод оперативного лечения эпителиального копчикового хода, а именно: наложение двух параллельных вертикальных швов для сближения краев раны, дающих возможность контролировать и управлять процессом заживления раны, является оригинальным и более прогрессивным методом радикального лечения этого заболевания. Кроме того, этот метод технически удобен, сокращает время проведения операции и в отдаленные сроки не связан с риском осложнений.

ЛИТЕРАТУРА

1. Ан В.К., Ривкин В.Л. Неотложная проктология. Москва, 2003, с. 51-56.
2. Данилов Т.З. Лечение эпителиально-копчикового хода. Проблемы колопроктологии, М., 2000, вып.17, с.63.
3. Дубов С.Б. Выбор оптимальной тактики хирургического лечения больных различными формами эпителиального копчикового хода. Дисс. канд. мед. наук. М., 1993.
4. Даценко Б.М. Острое нагноение эпителиального копчикового хода. Харьков, 2006.
5. Дульцев Ю.В., Ривкин В.Л. Эпителиальный копчиковый ход. М., 1988, 125 с.
6. Воробей А.В., Римжа М.И., Денисенко В.Л. Оптимизация лечения ЭКХ, осложненного абсцессом. Колопроктология, 2005. № 3 (13), с.3-8.
7. Воробьев Г.И. Основы колопроктологии. Москва.2006.

ВЛИЯНИЕ «ДЕТРАЛЕКСА» НА БОЛЕВОЙ СИНДРОМ ПОСЛЕ ГЕМОРРОИДЭКТОМИИ

Помазкин В.И., Мансуров Ю.В.

ГУ «Свердловская областная клиническая больница № 1»
Министерства здравоохранения Свердловской области, г. Екатеринбург
(главный врач - Бадаев Ф.И.)

Несмотря на развитие и внедрение в широкую практику малоинвазивных методов в лечении геморроя, в оперативном вмешательстве нуждаются не менее 20-30% больных этой патологией [1]. Основной проблемой при геморроидэктомии является выраженный и продолжительный послеоперационный болевой синдром – частая причина отказа пациентов от операции [1,6]. Одним из компонентов болевого синдрома после геморроидэктомии является асептическое воспаление, вызываемое действием простагландинов и других воспалительных медиаторов.

В настоящее время при консервативном лечении геморроя одним из самых эффективных средств являются флеботропные препараты на основе флавоноидов. Преимущество среди них имеет препарат с микронизированной формой действующих агентов диосмина и гесперидина «Детралекс» (производство компании «Сервье», Франция) [7]. Кроме флеботонизирующего, этот препарат имеет противовоспалительное и антиоксидантное действие, что позволяет эффективно применять его для купирования острого тромбоза геморроидальных узлов с перифокальным воспалением [1,7].

Целью работы было определение эффективности применения препарата «Детралекс» для уменьшения выраженности послеоперационного болевого синдрома при геморроидэктомии.

МАТЕРИАЛЫ И МЕТОДЫ

В настоящее рандомизированное исследование включено 74 пациента с III стадией хронического геморроя, оперированных в отделении колопроктологии Свердловской ОКБ № 1 г. Екатеринбурга в период с октября 2007 г. по февраль 2008 г. В исследование не включались больные с сопутствующей патологией анального канала (анальные трещины, параректальные свищи и т.д.). Средний возраст пациентов составил 46,4 года. Мужчин было

42, женщин 32. Всем пациентам была выполнена «закрытая» геморроидэктомия на 3,7,11 часах с предварительным прошиванием основания геморроидальных узлов по методике ГУЗ «СОКБ №1»[2]. Все больные оперированы под спинномозговой анестезией, с последующей внутривенной инфузией 2 литров растворов кристаллоидов для профилактики постпункционного синдрома.

В основную группу были включены 32 пациента, которые в до- и послеоперационном периоде получали препарат «Детралекс». Режим приема был следующим: за 7 дней до операции больные начинали принимать препарат по 500 мг 2 раза в день и продолжали прием «Детралекса» в том же режиме в течение 5 дней после операции. В контрольную группу включены 42 пациента, которым выполняли оперативное лечение без назначения «Детралекса». Группы больных были сопоставимы по полу, возрасту, а также особенностям клинических проявлений заболевания.

Клиническую оценку послеоперационного болевого синдрома вне дефекации и при первой дефекации производили с использованием визуальной - аналоговой шкалы, представляющую собой линейку, пронумерованную в баллах от 0 до 10. Каждому значению цифровой балльной оценки соответствовало словесное выражение боли. При этом 0 баллов соответствовало отсутствию боли, а 10 баллами отражалась невыносимая боль. В течение 5 дней после операции производилась ежедневная отметка больным на шкале оценки боли ее наивысшего уровня за сутки. Исследование проводилось простым слепым методом. В качестве анальгетика в послеоперационном периоде у всех пациентов использовали кеторол, парентеральное введение которого осуществляли согласно требованию каждого больного. При уменьшении болевого синдрома ниже 4 баллов использовали кеторол в таблетированной форме. Пациенты выписывались из отделения на 5 сутки после операции. Дизурические расстройства фиксировались в случае невозможности

пациентом самостоятельного мочеиспускания и необходимости катетеризации мочевого пузыря.

РЕЗУЛЬТАТЫ

Ни у кого из пациентов не потребовалось повторное вмешательство вследствие послеоперационного кровотечения. Умеренную кровоточивость из ран анального канала после первой дефекации отметили 12 (37,5%) больных основной группы и 14 (35,7%) пациентов контрольной группы, что существенно не различалось ($p > 0,1$).

Средние показатели оценки боли после операции

вне дефекации показаны в Таблице 1. В первые и вторые сутки после операции болевой синдром в количественном измерении существенно не различался в группах больных, составляя $7,4 \pm 0,8$ и $6,1 \pm 0,9$ в контрольной группе и $7,2 \pm 0,7$ и $5,6 \pm 0,6$ в основной. Достоверная разница между показателями появлялась с третьих суток после операции, составляя $4,8 \pm 0,7$ и $3,6 \pm 0,6$ баллов соответственно ($p < 0,05$). На 5 сутки в основной группе болевой синдром вне дефекации оценивался как $3,0 \pm 0,4$ и $1,7 \pm 0,2$ ($p < 0,05$). При первой дефекации выраженность боли в контрольной группе составила $7,1 \pm 0,8$ баллов, в основной группе $6,8 \pm 0,6$ баллов, что существенно не различалось ($p > 0,05$).

Таблица 1. Послеоперационный болевой синдром вне дефекации

| Группы больных | 1 сутки | 2 сутки | 3 сутки | 4 сутки | 5 сутки |
|--------------------|---------------|---------------|-----------------|-----------------|-----------------|
| Контрольная группа | $7,4 \pm 0,8$ | $6,1 \pm 0,9$ | $4,8 \pm 0,7$ | $4,9 \pm 0,5$ | $3,0 \pm 0,4$ |
| Основная группа | $7,2 \pm 0,7$ | $5,6 \pm 0,6$ | $3,6 \pm 0,6^*$ | $3,2 \pm 0,4^*$ | $1,7 \pm 0,2^*$ |

(*) - значение $p < 0,05$

Показатели использования анальгетиков в послеоперационном периоде отражены в Таблице 2. Среднее число введений парентеральных анальгетиков в контрольной группе было $7,5 \pm 0,5$, в основной группе количество введений было несколько

ко меньшим, составляя $6,1 \pm 0,3$ ($p < 0,05$). Средняя продолжительность их использования в основной группе была также меньшей, $4,8 \pm 0,4$ и $3,1 \pm 0,5$ суток соответственно ($p < 0,05$).

Таблица 2. Использование парентеральных анальгетиков после операции

| Группы больных | Среднее число введений ($M \pm m$) парентеральных анальгетиков | Средняя продолжительность ($M \pm m$) использования парентеральных анальгетиков (сутки) |
|--------------------|--|---|
| Контрольная группа | $7,5 \pm 0,5$ | $4,8 \pm 0,4$ |
| Основная группа | $6,1 \pm 0,3^*$ | $3,1 \pm 0,5^*$ |

(*) - значение $p < 0,05$

Дизурические расстройства в виде острой задержки мочи в первые сутки после операции возникли у 7 (16,7%) больных в контрольной группе. В основной группе частота их возникновения была меньшей. Однократная катетеризация мочевого пузыря в 1 сутки потребовалась у 3 (9,4%) пациентов ($p < 0,05$). В последующем мочеиспускание восстановилось у всех больных.

ОБСУЖДЕНИЕ

Основной проблемой при оперативном лечении геморроя остается выраженный послеопера-

ционный болевой синдром. Для уменьшения его были использованы попытки разных подходов. Различные методы геморроидэктомии, включая «открытые» и «закрытые» методики, а также использование при операции диатермии, гармонического скальпеля, лазерного излучения не дали достоверного выраженного уменьшения боли [3,12]. Попытки использования боковой внутренней сфинктеротомии в дополнение к геморроидэктомии также не привели к желаемому эффекту [9].

Учитывая бактериальную обсемененность анального канала как зоны оперативного вмешательства, были проведены исследования применения антибактериальных средств после операции, как

при парентеральном их введении, так и при местном их использовании, например, в виде мази с метронидазолом, но и это значительно не уменьшало послеоперационную боль [4].

Очевидно, что основная причина боли - очень чувствительная переходная зона анального канала, которая неизбежно травмируется при геморроидэктомии. Последующая асептическая воспалительная реакция может быть ключевым фактором в усилении болевого синдрома. Некоторые клинические исследования были посвящены установлению эффективности инфильтрации местноанестезирующих средств в перианальной области, в дополнение к общей или спинномозговой анестезии [11,13]. В этих работах предполагается, что помимо перинеуральной блокады действие анестетиков направлено и на уменьшение воспаления, дополняя анальгетическое эффект. Подобное положительное влияние было продемонстрировано с инфильтрацией зоны операционного вмешательства нестероидными противовоспалительными препаратами [10].

Как показано во многих исследованиях микро-низированные флавоноиды уменьшают активность ключевых воспалительных ферментов, включая фосфолипазу A2, которая высвобождает арахидоновую кислоту мембранных фосфолипидов, и циклооксигеназу, являющихся ответственными за продукцию простагландинов [5,7]. Это наряду с основными эффектами препарата «Детралекс» в виде улучшения кровообращения и уменьшения капиллярной проницаемости играет важную роль в защите поврежденных тканей.

В нашем исследовании применение «Детралекса» в первые двое суток после геморроидэктомии не приводило к каким-либо существенным изменениям в выраженности болевого синдрома, что, вероятно, объясняется следствием прямой травматизации тканей чувствительной зоны анального канала. При этом при использовании «Детралекса» достигалось уменьшение частоты дизурических расстройств, связанных, как мы полагаем, с рефлекторным влиянием болевой импульсации из анального канала. Эффект снижения послеоперационных болей вне дефекации в последующем послеоперационном периоде очевидно был связан с уменьшением воспалительного компонента в генезе болевого синдрома.

ЗАКЛЮЧЕНИЕ

Применение препарата «Детралекс» позволяет достоверно уменьшить выраженность болевого

синдрома вне дефекации и снизить частоту дизурических расстройств после геморроидэктомии, улучшая тем самым качество послеоперационного периода.

ЛИТЕРАТУРА

1. Воробьев Г.И., Шельгин Ю.А., Благодарный Л.А. Геморрой.- М.:Изд. «Митра-Пресс», 2002.-192 с.
2. Помазкин В.И. Геморроидэктомия с применением непрерывного возвратного гемостатического шва. Автореф. дисс...канд. мед. наук. Екатеринбург,2005.-21 с.
3. Arbman G., Krook H., Haapaniemi S. Closed vs. open hemorrhoidectomy - is there any difference? Dis. Colon Rectum. - 2000;43:P.31-35.
4. Balfour L. et al. A randomized, double-blind trial of the effect of metronidazole on pain after closed hemorrhoidectomy. Dis. Colon Rectum.- 2002;45:1186-90.
5. Cospite M. Double-blind, placebo-controlled evaluation of clinical activity and safety of Daflon 500 mg in treatment of acute hemorrhoids. Angiology.- 1994;45:566-73.
6. Engel A.F., Eijbsbouts Q.A. Haemorrhoidectomy: painful choice. Lancet. - 2000.- Vol.355.- P. 2253-4.
7. Godeberge P. Daflon 500 mg in treatment of hemorrhoidal disease: a demonstrated efficacy in comparison with placebo. Angiology.-1994;45:574-8.
8. Ho Y.H., Foo C.L., Seow-Choen F., Goh H.S. Prospective randomized controlled trial of micronized flavonoidic fraction to reduce bleeding after haemorrhoidectomy. Br. J. Surg.- 1995;82:1034-5.
9. Mathai V., Ong B.C., Ho Y.H. Randomized controlled trial of lateral internal sphincterotomy with haemorrhoidectomy. Br.J.Surg.-1996.- Vol. 83. - P.380-382.
10. Place R.J. et al. Ketorolac improves recovery after outpatient colorectal surgery. Dis. Colon Rectum. - 2000;43:804-8.
11. Morisaki H., et al. Wound infiltration with lidocaine prolongs postoperative analgesia after haemorrhoidectomy with spinal anesthesia. Can. J. Anaesth.- 1996;43:914-8.
12. Tan J.Y., Seow-Choen F. Prospective, randomized trial comparing diathermy and harmonic scalpel hemorrhoidectomy. Dis. Colon Rectum. - 2001;44:677-9.
13. Vinson-Bonnet B. et al. Local infiltration with ropivacaine improves immediate postoperative pain control after hemorrhoidal surgery. Dis. Colon Rectum.-2002; 45:104-8.

РОЛЬ ЭНТЕРАЛЬНОГО ПИТАНИЯ В ПРЕДОПЕРАЦИОННОЙ ПОДГОТОВКЕ И ВЕДЕНИИ РАННЕГО ПОСЛЕОПЕРАЦИОННОГО ПЕРИОДА У БОЛЬНЫХ КОЛОРЕКТАЛЬНЫМ РАКОМ

Слесаренко А.С., Турбанова Е.А.

Дорожная клиническая больница, Саратов

Для больных, страдающих колоректальным раком, характерны различной степени гипопро-теинемии, водно-электролитные нарушения, кахексия. Одна из причин, приводящих к глубоким нарушениям всех видов обмена, обуславливающая тяжесть состояния больного и во многом определяющая исход оперативного вмешательства – нарушение питания в результате системного действия опухоли и алиментарной недостаточности, эти изменения усугубляются влиянием операционной травмы, анестезии, гипоксии, послеоперационного болевого синдрома [1,4,5].

Белково-энергетическая недостаточность может привести к развитию различных послеоперационных осложнений: развитие ранних и поздних раневых осложнений (недостаточность швов анастомоза, эвентрация); развитие нозокомиальных инфекционных осложнений (пневмония, бронхит, и т.д.); увеличение длительности ИВЛ; существенный рост медикаментозной нагрузки на пациента; увеличение длительности пребывания больного в отделении интенсивной терапии и стационаре [2,3].

С целью улучшения результатов хирургического лечения больных колоректальным раком за счет профилактики послеоперационных осложнений путем коррекции белково-энергетической и энтеральной недостаточности нами было предпринято собственное исследование.

МАТЕРИАЛЫ И МЕТОДЫ

Материалом для исследования стали больные колоректальным раком, находившиеся на лечении в клинике с января 2003 года по декабрь 2007 года. Исследование проводилось на базе планового хирургического отделения Дорожной клинической больницы.

В исследование включено 240 пациентов, из них мужчин – 126 (52,5%), женщин – 114 (47,5%), в

возрасте от 38 до 86 лет. Средний возраст больных составил 60 лет. Сформированы две группы пациентов колоректальным раком: группа с индивидуализированным подходом к предоперационной подготовке и тактике ведения послеоперационного периода, и группа сравнения с традиционным подходом к ведению периоперационного периода.

Все больные поступили в плановом порядке. У всех пациентов имело место нарушение пассажа по толстой кишке той или иной степени выраженности. В ходе исследования использовали классификацию хронической толстокишечной непроходимости опухолевого генеза по Султанову Г.А. (1997). При обследовании явления хронической толстокишечной непроходимости наблюдались у 123(51,3%) пациентов: компенсированная форма — 78(63,4%) больных, субкомпенсированная форма хронической кишечной непроходимости — 45(36,6%) больных. Из исследования исключались больные с декомпенсированной толстокишечной непроходимостью.

При обследовании у 193(80,4%) пациентов была выявлена сопутствующая патология. У 97(40,4 %) пациентов выявлена артериальная гипертензия, ишемическая болезнь сердца в 49(20,4 %) случаях, атеросклероз коронарных, мозговых и артерий брюшной полости у 43(17,9%) пациентов, варикозная болезнь нижних конечностей у 40(16,6%) пациента, сахарный диабет второго типа в 29(12,1%) случаях, хронический пиелонефрит в 12(5%) случаях, мочекаменная болезнь в 17(7,1%) случаях, язвенная болезнь двенадцатиперстной кишки у 12(5%) больных, хронический калькулезный холецистит в 16(6,7%) случаях, поражение щитовидной железы (хронический аутоиммунный тиреоидит, узловой зоб) в 18(7,5%) случаях. У четырех пациентов молодого возраста опухоль толстой кишки была выявлена на фоне диагностированного ранее диффузного семейного полипоза. У большинства пациентов отмечалось сочетание различных видов сопутствующей патологии. Анализ спектра сопут-

ствующих и фоновых заболеваний показал абсолютное преобладание сердечно-сосудистой патологии.

В 16(6,8%) случаях опухоль локализовалась в слепой кишке, в 47(19,6%) случаях в восходящем отделе ободочной кишки, печеночный изгиб ободочной кишки – 35(14,7%), в поперечно-ободочной кишке опухоль локализовалась в 16(6,8%) случаях, в селезеночном изгибе – 5(1,9%), в нисходящем отделе – 7(2,9%), в сигмовидной кишке в 92(38,2%) случаях, в прямой кишке в 22(9,1%) случаях.

Все пациенты проходили обследования, предусмотренные стандартами для больных колоректальным раком (Алгоритмы объемов диагностики и лечения злокачественных новообразований. Министерство Здравоохранения Российской Федерации, 2002). Дополнительные методы исследования в рамках выявления степени тяжести сопутствующей патологии выполнялись при необходимости.

В ходе нашего исследования все пациенты были разделены на две группы: исследуемая группа (n=125) и группа сравнения (n=115) однородные по возрастно-половому составу и сопутствующей патологии. В первой группе использован индивидуализированный подход к подготовке пациентов к оперативному вмешательству с учетом их трофологического статуса [4,5], степени выраженности белково-энергетической недостаточности, наличия той или иной сопутствующей патологии, все пациенты этой группы получали энтеральное питание в различных индивидуальных режимах, при показаниях — парентеральное питание.

Вторая группа - группа сравнения, где применялся традиционный подход к предоперационной подготовке и ведению послеоперационного периода [3]: очистительные клизмы, бесшлаковая диета, нутритивная поддержка в виде парентерального и энтерального питания проводилось при клинически выраженной гипопроотеинемии и значениях индекса массы тела (ИМТ) менее 19,5, продолжительность подготовки не превышала 3-4 суток. Адекватность предоперационной подготовки у пациентов второй группы определялась на основании компенсации показателей протеинограмм, коагулограмм, устранения волевических, водно-электролитных нарушений.

Использовалась программа (Берлин-Хеми) оценки недостаточности питания и расчета оптимальной нутриционной поддержки. В результате интегральных вычислений с учетом всех показателей рассчитывали необходимое количество смеси для энтерального питания в каждом конкретном случае.

В дальнейшем, оценивая динамику трофологи-

ческого статуса с помощью электронной программы, индивидуально определяли сроки подготовки к операции, в последующем эти факторы и их изменение в динамике определяли индивидуальный подход к ведению пациентов в послеоперационном периоде.

Всем пациентам первой группы проводилась нутритивная поддержка в предоперационном периоде, а при наличии явлений частичного нарушения толстокишечной проходимости полный перевод больных на энтеральное питание проводился с целью подготовки толстой кишки к операции, поскольку препараты для энтерального питания практически полностью всасываются в тонкой кишке и не дают калового остатка, а также для коррекции белково-энергетической недостаточности, для адекватного питания пациента с учетом индивидуальных потребностей в пластических и энергетических субстратах. При необходимости, у пациентов с клиническими проявлениями компенсированной и субкомпенсированной форм толстокишечной непроходимости для уменьшения сроков подготовки и повышения ее эффективности проводилось и парентеральное питание.

Применяли стандартные смеси для энтерального питания: «Унипит», «Берламин», «Нутризон», «Нутриен стандарт» и др. У пациентов с сопутствующей патологией: сахарный диабет, хроническая печеночная или почечная недостаточность, применяли модульные, то есть метаболически ориентированные смеси для энтерального питания: «Нутриен Диабет», «Нутриен Гепа», «Нутриен Нефро» и др.

Показатели трофологического статуса оценивали в динамике, при необходимости сроки предоперационной подготовки увеличивались до достижения компенсации по основным показателям висцерального пула белка – как основного прогностического фактора адекватной регенерации тканей в послеоперационном периоде.

Пациенты второй группы получали энтеральное питание при индексе массы тела, свидетельствующем о наличии недостаточности питания, как правило, с 3-4 суток послеоперационного периода.

РЕЗУЛЬТАТЫ И ОБСУЖДЕНИЕ

После проведенной предоперационной подготовки в плановом порядке у пациентов обеих групп были выполнены оперативные вмешательства с наложением межкишечного анастомоза (Табл. 1).

При анализе показателей протеинограмм, индекса массы тела, биохимических параметров азотистого баланса установлено, что у всех пациентов,

Таблица 1. Характеристика операций

| Виды операций | 1 группа | 2 группа |
|---|----------|----------|
| Правосторонняя гемиколэктомия | 60 | 55 |
| Расширенная правосторонняя гемиколэктомия | 2 | 3 |
| Левосторонняя гемиколэктомия | 9 | 8 |
| Расширенная левосторонняя гемиколэктомия | 4 | 1 |
| Передняя резекция прямой кишки | 11 | 6 |
| Резекция сигмовидной кишки | 36 | 41 |
| Субтотальная колэктомия | 3 | 1 |
| Всего | 125 | 115 |

в том числе и при нормальном или повышенном индексе массы тела на 2-3-и сутки послеоперационного периода происходит клинически значимое снижение показателей висцерального пула белка. В связи с этим, проведение раннего энтерального питания целесообразно у всех пациентов, перенесших оперативные вмешательства с наложением первичного межкишечного анастомоза.

Послеоперационный период чаще протекал с осложнениями у пациентов второй группы, особенно при несостоятельности анастомоза. У пациентов этой группы более продолжительное время сохранялся послеоперационный парез Таблица 2.

Причиной летального исхода в первой группе послужила тромбоэмболия легочной артерии у пациента перенесшего переднюю резекцию прямой кишки, операция осложнилась развитием абсцесса малого таза. Во второй группе 4 случая летального исхода констатированы у пациентов, послеоперационный период которых осложнился развитием несостоятельности швов анастомоза с разлитым перитонитом.

ЗАКЛЮЧЕНИЕ

Таким образом, анализ результатов проведенного исследования по оценке влияния нутритивной поддержки в предоперационной подготовке в зависимости от трофологического статуса конкретного пациента позволил нам сделать следующие выводы:

- проводить нутритивную поддержку необходимо всем больным колоректальным раком на дооперационном этапе; предпочтение следует отдавать энтеральному питанию;
- продолжительность предоперационной подготовки должна определяться на основании параметров трофологического статуса и корректироваться с его динамикой, а также наличием и степенью выраженности хронической толстокишечной непроходимости;
- в послеоперационном периоде нутритивную поддержку следует начинать в первые 24 часа после оперативного вмешательства;
- программы нутритивной поддержки необходимо подбирать индивидуально, с учетом нутритивного статуса пациента, его энергопотребно-

Таблица 2. Осложнения и летальность

| Виды осложнений | 1 группа n=125 | 2 группа n=115 |
|--|----------------|----------------|
| Несостоятельность швов анастомоза | 3(2,4 %) | 7(6%) |
| Нагноение послеоперационной раны | 3(2,4%) | 4(3,7%) |
| Абсцессы брюшной полости | 1(0,8%) | 3(2,6%) |
| Острые стрессорные язвы желудка и двенадцатиперстной кишки | — | 2 (1,7%) |
| Послеоперационный панкреатит | 5(4%) | 13(11,3%) |
| Летальный исход в послеоперационном периоде | 1(0,8%) | 4(3,7%) |

сти, интраоперационной кровопотери, объема оперативного вмешательства и наличия послеоперационных осложнений;

- продолжительность нутритивной поддержки в послеоперационном периоде определяется динамикой всех показателей трофологического статуса: уменьшением энергопотребности, увеличением показателей висцерального пула белка, абсолютным количеством лимфоцитов крови, индексом массы тела и др.

Использование индивидуализированного подхода к предоперационной подготовке и тактике ведения послеоперационного периода больных колоректальным раком позволило уменьшить число послеоперационных осложнений и улучшить результаты хирургического лечения.

ЛИТЕРАТУРА.

1. Дунаевский И.В., Гельфонд В.М. Подготовка, обеспечение и послеоперационная терапия больных, оперируемых по поводу колоректального рака. Практическая онкология, 2005, Т.6, №2: 127-130с.
2. Попова Т.С., Шестопапов А.Е., Тамарешвили Т.Ш., Лейдерман И.Н. Нутритивная поддержка больных в критическом состоянии. Москва: «М-Вести», 2002, 320с.
3. Ханевич М.Д., Шашолин М.А., Зязин А.А. Колоректальный рак. Подготовка толстой кишки к операции. Москва: «МедЭкспертПресс», 2003, с.40-66.
4. Хорошилов И.Е., Костюченко А.Л., Луфт В.М. и др. Руководство по парентеральному и энтеральному питанию. Санкт-Петербург: «Нормед-издат», 2000, с.111-171, 228-234.
5. Lubos S., Simon P. et al. Basics in clinical nutrition. Prague: «Galen», 2000.

ДИСТАЛЬНОЕ РАСПРОСТРАНЕНИЕ ПРИ РАКЕ ПРЯМОЙ КИШКИ

Невольских А.А., Бердов Б.А., Ланцов Д.В., Неборак Ю.Т., Силантьева Н.К.

ГУ Медицинский радиологический научный центр РАМН, г. Обнинск
(директор – академик РАМН, А.Ф. Цыб)

Распространение опухоли в дистальном направлении — важный фактор, который необходимо учитывать при выполнении органосохраняющих оперативных вмешательств по поводу рака прямой кишки. Особую актуальность он приобрел в последние годы, что связано с тенденцией расширения показаний к сохранению естественного запирающего аппарата у больных раком средне- и нижеампулярного отделов прямой кишки. По мнению некоторых хирургов, сфинктеросохраняющие операции можно выполнить без ущерба радикальности лечения у 80-92% больных, а экстирпация прямой кишки должна рассматриваться как крайняя мера у очень небольшой категории пациентов [7, 25].

Сохранение анального жома у больного с низкой расположенной опухолью прямой кишки требует уменьшения границы резекции кишечной стенки в дистальном направлении, что повышает риск возникновения рецидива. Несмотря на имеющиеся данные о том, что расстояние 1 см от опухоли до дистального края резекции можно считать достаточным [10, 13, 16, 27], большинство хирургов предпочитает сохранять дистальную границу резекции кишки в пределах 2 см и более [19, 29].

Распространение опухоли в дистальном направлении может происходить без вовлечения в процесс кишечной стенки путем образования депозитов опухоли в жировой клетчатке или метастазов в лимфатических узлах. Оставление части жировой ткани, несущей комплексы опухолевых клеток, при пересечении кишки во время ее резекции может приводить к местному рецидиву опухоли в последующем [1, 6, 11, 24, 26]. На основании собственных исследований Heald R.J. с соавторами [6] рекомендовали выполнять удаление мезоректум на расстоянии 5 см от видимого нижнего края опухоли. Подтверждением чему стало существенное снижение частоты местных рецидивов, полученное авторами [7], а в последующем и другими исследователями после внедрения методики тотальной мезоректумэктомии [7, 33, 36], основанной на этом принципе. В настоящее время методика тоталь-

ной мезоректумэктомии стала стандартом хирургического лечения практически во всех странах, а частота рецидивов рака прямой кишки при ее использовании по данным рандомизированных и популяционных исследований составляет 11-12% [21, 22, 33].

Однако, так ли необходимо всем больным раком прямой кишки удалять всю жировую клетчатку ниже опухоли? Большинство хирургов считает, что при верхнеампулярных опухолях (>10 см от анального края) достаточно выполнять частичную мезоректумэктомию, пересекая кишку на расстоянии 4-5 см от нижнего полюса опухоли [1, 19, 29]. Ряд авторов считает достаточным удаление мезоректум на расстоянии 3 см от нижнего полюса опухоли, объясняя это тем, что вероятность метастазов дистальнее этого уровня крайне невысока [20]. По мнению других исследователей, следует подходить дифференцированно к выбору оптимальной границы резекции, расширяя их до 5 или более сантиметров при инфильтративных, циркулярных опухолях, при выраженном местном распространении опухоли, при наличии метастазов в лимфатических узлах проксимальнее опухоли [5].

Таким образом, остается открытым вопрос, в каких случаях возможно сокращение дистальной границы резекции и какой должна быть дистальная граница резекции стенки кишки и жировой клетчатки для того, чтобы операция была радикальной и не приводила к увеличению риска местного рецидива опухоли. Можно ли считать достаточным при пересечении стенки кишки расстояние 1 см? Для того, чтобы ответить на эти вопросы, в ГУ МРНЦ РАМН в период с марта 2006 года по декабрь 2007 года было проведено исследование особенностей дистального распространения опухоли у больных резектабельным раком прямой кишки. Целью исследования было изучение частоты и степени дистального распространения опухоли на примере больных резектабельным раком прямой кишки.

МАТЕРИАЛЫ И МЕТОДЫ

Исследование дистального распространения опухоли было проведено на 37 препаратах полученных в результате резекций прямой кишки по поводу рака (Табл. 1).

Опухоли были представлены аденокарциномами прямой кишки различной степени дифференцировки, расположенными на расстоянии до 15 см от анального края. Медиана расстояния от нижнего полюса опухоли до анального края составила 8 см.

Среди больных, вошедших в исследование, преобладали мужчины. Возраст больных колебался от 21 до 85 лет и составил в среднем $62,9 \pm 1,9$ года. Экстирпация прямой кишки была выполнена у 24% больных, тогда как у 70% пациентов основным видом оперативного вмешательства была передняя резекция прямой кишки. В основном у больных имела место III стадия заболевания – 54%. При этом для постановки диагноза исследовали от 2 до 26 лимфатических узлов (в среднем – 14).

Исследование удаленного препарата прямой

Таблица 1. Характеристика больных (n=37)

| Параметры | Число больных | % |
|--|------------------------|-----|
| Пол | | |
| мужчины | 21 | 57% |
| женщины | 16 | 43% |
| Средний возраст, годы | $62,9 \pm 1,9$ (21-85) | |
| Медиана расстояния от анального края, см | 8 (2-15) | 6 |
| Предоперационное облучение | | |
| не было | 6 | 16% |
| 25 Гр | 31 | 84% |
| Виды операций | | |
| передняя резекция | 26 | 70% |
| брюшно-промежностная экстирпация | 9 | 24% |
| другие | 2 | 6% |
| Стадия по rTNM | | |
| I | 5 | 14 |
| II | 6 | 16 |
| III | 20 | 54 |
| IV | 6 | 16 |
| Степень дифференцировки опухоли | | |
| G1-2 | 30 | 82% |
| G3 | 7 | 18% |
| Среднее количество лимфатических узлов | | |
| исследованных | $14,0 \pm 1,1$ (2-26) | |
| пораженных | $3,89 \pm 0,6$ (0-15) | |
| Депозиты опухоли в жировой клетчатке | 24 | 64% |



Рисунок 1. Вид макропрепарата прямой кишки после фиксации в нейтральном растворе формалина в течение 48 часов

кишки с опухолью производили следующим образом. Кишку вскрывали продольным разрезом и фиксировали к доске в расправленном виде, после чего погружали в 10% нейтральный раствор формалина на 48 часов (Рис. 1). После фиксации препарат исследовали в продольном направлении, для чего выполняли срезы с интервалом 4 мм, включающие опухоль, стенку кишки и прилежащие ткани (Рис. 2). Каждый срез тщательно исследовали макроскопическим способом. На микроскопическое исследование брали от 3 до 5 срезов, в которых макроскопически было заподозрено дистальное распространение. Срезы делили на кусочки, укладывали в гистологические кассеты с маркировкой каждого кусочка и проводили их изучение по стандартной гистологической методике.

В процессе гистологического исследования кроме стандартных морфологических параметров опухоли оценивали наличие дистальной интрамуральной инвазии, а также депозитов опухолевых клеток и лимфатических узлов в мезоректум дистальнее опухоли. Во всех случаях, когда выявляли опухолевое распространение в стенке кишки или экстрамуральное дистальное распространение, измеряли точное расстояние от нижнего полюса опухоли до уровня, на котором располагались эти изменения.

Таблица 2. Дистальное интрамуральное распространение опухоли

| Расстояние, мм | Число больных | % |
|-------------------|---------------|-----|
| 0 мм | 8 | 22 |
| $\geq 1 \leq 5$ | 16 | 43 |
| $\geq 6 \leq 10$ | 11 | 30 |
| $\geq 11 \leq 20$ | 2 | 5 |
| Итого | 37 | 100 |

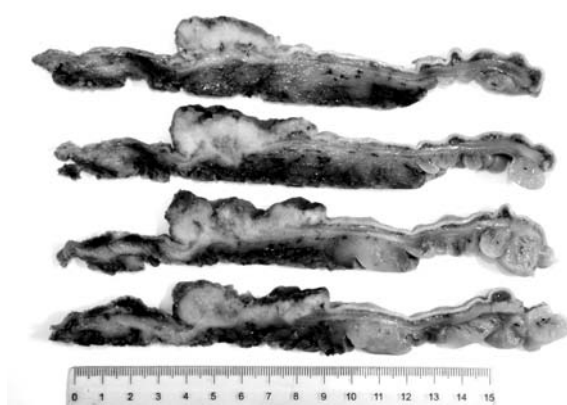


Рисунок 2. Методика гистологического исследования дистального распространения опухоли: продольные срезы прямой кишки толщиной 4 мм

Кроме того, оценивали и документировали в протоколе гистологического исследования расстояние от наружного края опухоли до латерального края резекции и наличие депозитов опухоли в мезоректум на уровне и выше опухоли.

РЕЗУЛЬТАТЫ

Длина участка кишки ниже опухоли, доступного для гистологического исследования, колебалась от 0,8 до 7,0 см, медиана составила 2,5 см. В двух случаях (5%) длина кишечной стенки ниже опухоли была менее 1 см, что было связано с выполнением больным низких передних резекций. В 8 из 37 исследованных препаратов (22%) дистальный край резекции составил 2 или менее сантиметров. При этом ни в одном случае при микроскопическом исследовании признаков опухоли в дистальном крае резекции не выявили.

Дистальное распространение опухоли в пределах кишечной стенки было выявлено у 78% больных (Табл. 2). Медиана дистального интрамурального распространения опухоли составила 3,0 мм (0-19). В 43% случаев опухолевые клетки были обнару-

жены на расстоянии 1-5 мм от основной опухоли. У каждого третьего больного (35%) наблюдали интрамуральное распространение дистальнее 5 мм. Распространение опухоли на 10 мм и ниже видимых макроскопически границ опухоли было отмечено лишь у двух пациентов, что составило 5% всех случаев.

Гистограмма дистального интрамурального распространения опухоли представлена на рисунке 3. Ни в одном случае не было признаков опухолевого поражения стенки кишки на расстоянии более 20 мм от нижнего полюса опухоли.

Анализ зависимости дистального интрамурального распространения опухоли от стадии заболевания и гистологической дифференцировки не показал статистически значимых различий.

Дистальное экстрамуральное распространение опухоли было выявлено в 6 из 37 препаратов, что составило 16% всех случаев (Табл. 3).

При этом в 5% случаев выявили поражение лимфатических узлов ниже опухоли, в 8% случаев – депозиты и в 3% случаев – сочетание депозитов с метастатическим поражением лимфатических узлов. Медиана расстояния от нижнего полюса

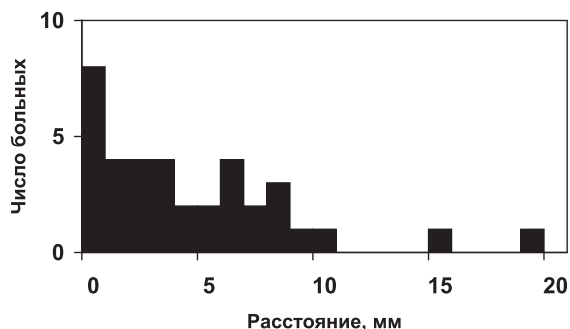


Рисунок 3. Гистограмма дистального интрамурального распространения опухоли

опухоли до изменений в мезоректуме составила 7 мм (5-17 мм). Выраженное дистальное экстрамуральное распространение выявили в двух случаях. В одном из них множественные депозиты в виде очагов периневральной инвазии располагались на расстоянии до 17 мм от нижнего полюса опухоли (Рис. 4а). В другом случае депозиты в виде очагов с неровными контурами располагались на расстоянии до 15 мм от нижнего полюса опухоли (Рис. 4б).

Во всех случаях дистальное экстрамуральное

Таблица 2. Дистальное экстрамуральное распространение опухоли

| Способы распространения | Число больных | % |
|----------------------------------|---------------|-----|
| Не выявлено | 31 | 84 |
| Метастазы в лимфоузлы | 2 | 5 |
| Депозиты | 3 | 8 |
| Метастазы в лимфоузлы и депозиты | 1 | 3 |
| Итого | 37 | 100 |

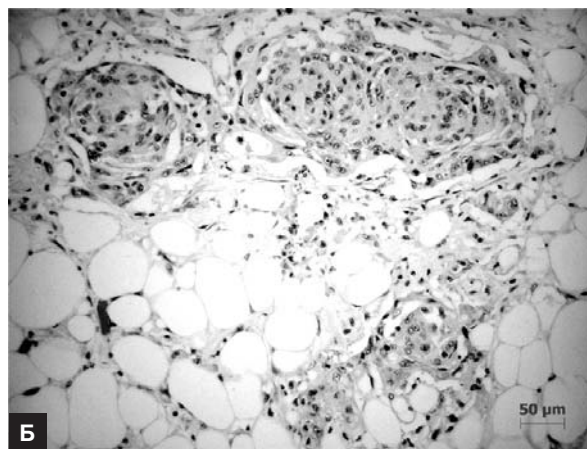
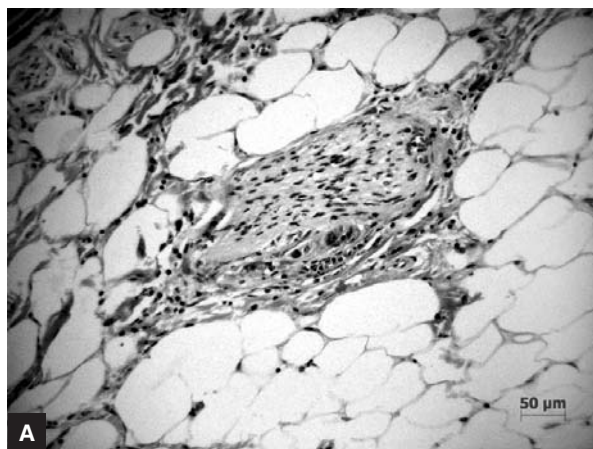


Рисунок 4. Депозиты рака в мезоректум дистальнее опухоли: а – депозит опухоли в виде периневральной инвазии у больного со стадией pT3N2NO, выявленный на расстоянии до 17 мм от нижнего полюса опухоли; б - депозит с неровными контурами у больного со стадией pT3N2M0, выявленный на расстоянии 15мм от нижнего полюса опухоли

распространение наблюдалось у больных с множественными метастазами в регионарных лимфатических узлах (pN2). Мы не выявили ни одного случая дистального экстрамурального распространения опухоли у больных с отсутствием метастатического поражения лимфатических узлов параректальной клетчатки или с единичным их поражением (от 1 до 3 лимфатических узлов) (p=0,005).

ОБСУЖДЕНИЕ РЕЗУЛЬТАТОВ

Полученные данные позволяют говорить о том, что дистальное интрамуральное распространение опухоли отмечается почти у 80% больных, однако лишь у 5% больных оно встречается на расстоянии более 10 мм от нижнего полюса опухоли, что, в целом, соответствует результатами исследований, проведенных в последние годы (Табл. 4).

Наиболее крупным было рандомизированное исследование, проведенное в Польше [4]. Протяженность дистальной интрамуральной инвазии была изучена у 316 больных, получавших интенсивную предоперационную и пролонгированную лучевую терапию. Дистальное распространение опухоли было выявлено лишь у половины больных в обеих группах, однако лишь у 4% больных в группе, где применялось интенсивное предоперационное облучение, оно превысило 10 мм. У больных после пролонгированной лекарственной и лучевой терапии в дозе 50 Гр ни в одном случае не было выявлено интрамуральной инвазии опухоли на расстоянии более 1 см.

В другом исследовании, проведенном чешскими авторами [31], дистальное интрамуральное распространение опухоли было выявлено у 11,8% больных, однако у 2,6% опухолевые клетки были на расстоянии 1 см и у 5,8% – в 2 см от опухоли. Авторы использовали гистологическую методику, при которой срезы кишки выполняли не в продольном, а в поперечном направлении. Для исследования брали срезы на расстоянии 2, 5, 10, 20 и 50 мм от опухоли.

Таким образом, по данным литературы, частота дистальной интрамуральной инвазии колеблется от 10 до 47%, однако распространение опухолевых клеток редко наблюдается на расстоянии более 10 мм от опухоли. Значит ли это, что 1 см можно рассматривать как стандарт при органосохраняющих оперативных вмешательствах по поводу рака прямой кишки? Учитывая статистику, руководство таким правилом неизбежно приведет к увеличению частоты внутрипросветных рецидивов на 3-6%, по сравнению с правилом 2 см, постулированным еще в 80-х годах Williams N.S. и соавторами [35]. В то же время, у значительной когорты больных с низкой локализацией опухоли сокращение дистального края резекции до 1 см позволяет сохранить естественный запирающий аппарат прямой кишки без ущерба для онкологического радикализма. Наличие определенных критериев, позволяющих предположить дистальную интрамуральную инвазию до операции, позволило бы сократить вероятность ошибки и улучшить функциональные и онкологические результаты лечения.

В этой связи интерес представляет работа

Таблица 4. Частота дистального интрамурального распространения опухоли

| Авторы | Число больных | Частота дистальной интрамуральной инвазии в зависимости от удаления от опухоли (%) | | | | | |
|---------------------------------|---------------|--|------|-------|------|-------|-------|
| | | <10мм | 10мм | >10мм | 20мм | >20мм | Всего |
| Williams N.S. et al., 1983 [35] | 50 | - | 14,0 | 10,0 | 6,0 | - | 24,0 |
| Shirouzu et al., 1995 [27] | 610 | 10,0 | - | 6,2 | - | 2,6 | 10,0 |
| Kwok et al., 1996 [14] | 55 | 9,0 | - | 5,0 | - | - | 15,0 |
| Andreola et al., 1997 [3] | 55 | - | 14,5 | 5,5 | - | 1,8 | 40,0 |
| Leo et al., 2000 [15] | 141 | 30,5 | - | 2,1 | - | - | 32,6 |
| Nakagoe et al., 2003 [18] | 134 | 20,1 | - | 3,7 | - | 0,8% | 24,6 |
| Vavra et al., 2003 [31] | 77 | - | 2,6 | - | 5,8 | - | 11,8 |
| Chmelik et al., 2006 [4] | 106 1 | 43,0 | 9,0 | 4,0 | - | - | 47,0 |
| Настоящее исследование | 37 | - | 7,5 | 5,0 | - | - | 78,0 |

¹ больным до операции было проведено предоперационное облучение в дозе 25 Гр

Nakagoe T. с соавторами [18], которые провели анализ влияния различных факторов на вероятность дистальной интрамуральной инвазии у больных раком прямой кишки. При унивариантном анализе достоверное влияние на возникновение дистальной интрамуральной инвазии оказывали стадия по TNM наличие или отсутствие лимфатической и сосудистой инвазии. При мультивариантном анализе значимыми оказались только 2 фактора: стадия по T и наличие или отсутствие отдаленных метастазов. Оценивая зависимость протяженности дистальной инвазии от глубины проникновения опухоли в стенку кишки (pT), только в двух случаях у больных с T4 авторами было выявлено распространение опухоли на расстояние более 10 мм. Ни в одном случае при T1-T3 опухолях они не наблюдали распространения дистальнее 1 см от ее нижнего полюса. Частота дистальной интрамуральной инвазии составила при T1 стадии – 0%, при T2 – 9,5%, при T3 – 19,7% и при T4 стадии – 36,7%.

Еще более впечатляющие данные были получены Shirouzu K. и соавторами в ретроспективном анализе у 610 больных раком прямой кишки [27]. Только у 10% больных авторы установили дистальное распространение опухоли. В подавляющем числе случаев это были больные с III стадией заболевания (9,7%). Авторы не наблюдали ни одного случая дистального распространения опухоли у больных с I стадией и лишь два случая у больных со II стадией. У 5,1% больных с III стадией протяженность инвазии составила менее 1 см, еще у 2,6% больных она превысила 2 см.

Таким образом, операции с дистальным краем резекции 1 см применимы у больных с низкой локализацией T1-T3 опухолей при отсутствии поражения регионарных лимфатических узлов. У больных в стадии T4 или N1-2 существует вероятность интрамурального распространения опухоли на расстояние более 1 см от ее макроскопически видимого дистального края, однако риск его не превышает 10%. Сокращение дистального края резекции до 1 см при пересечении стенки кишки у таких больных также допустимо, однако сопряжено с повышенным риском рецидива в последующем, что требует более тщательного динамического наблюдения за больным.

Важным фактором, которому в последние годы уделяется наибольшая роль в возникновении местных рецидивов рака прямой кишки, является дистальное экстрамуральное распространение опухоли. По данным разных исследователей вовлечение мезоректум дистальнее опухоли можно выявить у 7,5-40% больных (Табл. 5). В нашем исследовании этот показатель составил 16%. Ни в одном случае мы не наблюдали поражения мезоректум дистальнее 2 см от нижнего полюса опухоли. В этом отношении полученные нами результаты согласуются с данными других авторов, показавших, что в подавляющем большинстве случаев депозиты (метастазы) опухоли можно наблюдать на расстоянии лишь до 2-3 см от нижнего полюса опухоли [20, 26, 27]. Вместе с тем, число больных в нашей работе было относительно невелико. Исследования, проведенные на большем количестве пациентов, показали, что можно ожидать вовлечения мезоректума и на

Таблица 5. Частота дистального экстрамурального распространения опухоли

| Авторы | Число больных | Частота выявления депозитов/лимфоузлов | |
|-------------------------------|---------------|--|--------------------------|
| | | общая | дистальнее опухоли |
| Heald R.J. et al., 1982 [6] | 50 | н.д. | 10% (1-4см) |
| Joyce et al., 1993 [9] | 30 | 50% | 10% |
| Scott N., 1995 [26] | 20 | 35% | 20% (1-3см) |
| Reynolds et al, 1996 [24] | 50 | 34% | 24% (<5см) |
| Veno and Mochizuki, 1997 [32] | 369 | 35,2% | н.д. |
| Tocchi et al., 2001 [30] | 53 | 45,3% | 40% |
| Ratto et al., 2002 [23] | 77 | 44,2% | н.д. |
| Ono C. et al., 2002 [20] | 40 | 20% | 7,5% ¹ (<2см) |
| Wang C. et al., 2005 [34] | 31 | 58,6% | н.д. |
| Настоящее исследование | 37 | 64% | 16% (<2см) |

¹ у 7,5% больных выявлены метастазы в лимфатических узлах дистальнее нижнего полюса опухоли (<2 см).

большем от опухоли расстоянии 4 см [6, 8] и даже 5 см от ее нижнего полюса [24]. Однако все авторы описывают лишь единичные клинические примеры столь выраженного дистального экстрамурального распространения.

Все случаи, при которых мы наблюдали дистальную экстрамуральную инвазию опухоли, были представлены больными с III стадией заболевания. Таким образом, полученные нами данные согласуются со сведениями публикуемые в литературе о том, что наличие дистального экстрамурального распространения является критерием распространенности заболевания, свидетельствует о его высоком злокачественном потенциале и плохом прогнозе [17].

На каком же расстоянии от опухоли необходимо пересекать жировую клетчатку при выборе адекватной границы резекции? По нашему мнению, сокращение границ резекции мезоректума до 2 см возможно при небольших опухолях I-II стадии. В тех случаях, когда на основании предоперационного обследования с применением эндосонографии и МРТ/КТ можно предполагать вовлечение регионарных лимфатических узлов, и, следовательно, повышенный риск ретроградного экстрамурального распространения опухоли, необходимо соблюдать безопасную границу резекции – 5 см.

В заключение необходимо отметить роль предоперационной диагностики в определении стадии и особенностей местного распространения опухоли у больных раком прямой кишки. Интраоперационная ревизия, особенно у тучных пациентов, при низкой локализации опухоли, узком тазе, зачастую не может дать никакой информации о местном распространении опухоли, о наличии депозитов и состоянии лимфатических узлов. Поэтому, качественная предоперационная диагностика, основанная на результатах объективных (МРТ и спиральной КТ) исследований имеет большое значение [2, 12, 28]. Их применение позволяет довольно точно определять глубину инвазии опухоли, наличие и размеры регионарных лимфатических узлов и на основании этого выбирать тактику хирургического лечения и границы резекции кишки до операции.

ЛИТЕРАТУРА

1. Одарюк Т.С., Воробьев Г.И. и Шельгин Ю.А. Хирургия рака прямой кишки. М.: ООО «Дедалус». – 2005. – 256 с.
2. Силантьева Н.К., Цыб А.Ф., Бердов Б.А., Шавладзе З.Н. Компьютерная томография в онкопроктологии. М.: Медицина. – 2007. – 144 с.
3. Andreola S., Leo E., Belli F. Distal intramural spread in adenocarcinoma of the lower third of the rectum treated with total rectal resection and coloanal anastomosis. *Dis. Colon Rectum* 1997; 40: 25-29.
4. Chmelik E., Bujko K., Nasierowska-Guttmejer A., Nowacki M.P. et al. Distal intramural spread of rectal cancer after preoperative radiotherapy: the results of multicenter randomized clinical study. *Int. J. Rad. Onc. Bio. Phys.* 2006; 65(1): 182-188.
5. Gordon P.H. Is total mesorectal excision really important? *J. Surg. Onc.* 2000; 74: 177-180.
6. Heald R.J., Husband E.M. and Ryall R.D.H. The mesorectum in rectal cancer surgery - the clue to pelvic recurrence? *Br. J. Surg.* 1982, 69: 613-616.
7. Heald R.J., Moran B.J., Ryall R.D.H. et al. The Basingstoke experience of total mesorectal excision, 1978-1997. *Arch. Surg.* 1998; 133: 894-899.
8. Hida J., Yasutomi M., Tokoro T. and Kubo R. Examination of nodal metastases by a clearing method supports pelvic cancer surgery. *Dis. Colon Rectum* 1999; 42 (4): 510-514.
9. Joyce W., Dolan J. and Hyland J. The mesorectum: re-appraisal of its morphology and its unique importance in rectal cancer. *Int. J. Colorectal Dis.* 1993; 8: 235.
10. Karanja N.D., Schache D.J., North W.R.S., Heald R.J. 'Close shave' in anterior resection. *Br. J. Surg.* 1990; 77(5): 510-512.
11. Kim N.K. Anatomic basis of sharp pelvic dissection for curative resection of rectal cancer. *Yonsei Medical Journal* 2005; V. 46(6): 737-749.
12. Klessen C., Rogalla P. and Taupitz M. Local staging of rectal cancer: the current role of MRI. *Eur. Radiol.* 2007; 17: 379-389.
13. Kuvshinoff B., Maghfoor I., Miedema B. et al. Distal margin requirements after preoperative chemoradiotherapy for distal rectal carcinomas: are ≤ 1 cm distal margins sufficient? *Ann. Surg. Onc.* 2001; 8(2): 163-169.
14. Kwok S.P., Lau W.Y., Leung K.L., Liew C.T. et al. Prospective analysis of the distal margin of clearance in anterior resection for rectal cancer. *Br. J. Surg.* 1996; 83: 969-972.
15. Leo E., Belli F., Andreola S., Gallino G. et al. Total rectal resection and complete excision followed by coloendoanal anastomosis as the optimal treatment for

low rectal cancer: The experience of the National Cancer Institute of Milano. *Ann. Onc.* 2000; 7: 125-132.

16. Moore H.G., Riedel E., Minsky B.D. et al. Adequacy of 1-cm distal margin after restorative rectal cancer resection with sharp mesorectal excision and preoperative combined-modality therapy. *Ann. Surg. Onc.* 2003; 10(1): 80-85.

17. Nagteggal I.D. and Quirke P. Colorectal tumor deposits in mesorectum and pericolon; a critical review. *Histopathology* 2007; 51: 141-149.

18. Nakagoe T., Yamaguchi E., Tanaka K., Sawai T. et al. Distal intramural spread is an independent prognostic factor for distant metastasis and poor outcome in patients with rectal cancer: a multivariate analysis. *Ann. Surg. Onc.* 2003; 10(2): 163-170.

19. Nelson H., Petrelli N., Carlin A., Couture J. et al. Guidelines 2000 for colon and rectal cancer surgery. *J. Nat. Can. Inst.* 2001; 93(8): 583-596.

20. Ono C., Yoshinaga K., Enomoto M. et Sugihara K. Discontinuours rectal cancer spread in the mesorectum and the optimal distal clearance margin in situ. *Dis. Colon Rectum* 2002; 45: 744-749.

21. Pahlman L, Bohe M, Cedermarck B, Dahlberg M. et al. The Swedish rectal cancer registry. *Br. J. Surg.* 2007; 94(10): 1285-92.

22. Peeters K.C.M.J., Marijnen C.A.M., Nagtegaal I.D. et al. The TME trial after a median follow-up of 6 years. Increased local control but no survival benefit in irradiated patients with respectable rectal carcinoma. *Ann. Surg.* 2007; V. 246: 693-601.

23. Ratto C., Ricci R., Rossi C., Morelli U. et al. Mesorectal microfoci affect the prognosis of patient with rectal cancer. *Dis. Colon Rectum* 2002; 45: 733-743.

24. Reynolds J.V., Joyce W.P., Dolan J. et al. Pathological evidence in support of total mesorectal excision in the management of rectal cancer. *Br. J. Surg.* 1996; 83: 1112-1115.

25. Saito N., Moriya Y., Shirouzu K., Maeda K. et al. Intersphincteric resection in patients with very low rectal cancer: a review of the Japanese experience. *Dis. Colon Rectum* 2006; 49 (10, suppl): S13-S22.

26. Scott N., Jackson P., Aljaberi T., Dixon M.F. et al. Total mesorectal excision and local recurrence. A study of tumor spread in the mesorectum distal to rectal cancer. *Br. J. Surg.* 1995; 82: 1031-1033.

27. Shirouzu K., Isomoto H. and Kakegawa T. Distal spread of rectal cancer and optimal distal margin of resection for sphincter-preserving surgery. *Cancer* 1995; 76: 388-392.

28. Strassberg J., Lewin A., Ludwig K., Kilian L. et al. Optimised surgery (so-called TME surgery) and high-resolution MRI in the planning of treatment of rectal carcinoma. *Langenbecks Arch. Surg.* 2007; 392: 179-188.

29. Tjandra J.J., Kilkenny J.W., Buie W.D., Hyman N. et al. Practice parameters for the management of rectal cancer (revised). *Dis. Colon Rectum* 2005; 48(3): 411-423.

30. Tocchi A., Mazzoni G., Lepre L. et al. Total mesorectal excision and low rectal anastomosis for the treatment of rectal cancer and prevention of pelvic recurrences. *Arch. Surg.* 2001; 136: 216-20.

31. Vavra P., Rydlova M., Pelikan A., Martinek L. et al. Distal intramural spread of rectal cancer. *Eur. Surg.* 2005; 37(4): 245-249.

32. Veno H., Mochizuki H. Clinical significance of extrabowel skipped cancer infiltration in rectal cancer. *Surgery Today* 1997; 27: 617-622.

33. Visser O., Bakx R., Zoetmulder F.A.N., Levering C.C. et al. The Influence of total mesorectal excision on local recurrence and survival in rectal cancer patients: a population-based study in greater Amsterdam. *J. Surg. Onc.* 2007; 95 (6): 447 - 454.

34. Wang C., Zhou Z., Wang Z., Zheng Y.-C. et al. Mesorectal spread and micrometastasis of rectal cancer studied with large slice technique and tissue microarray. *J. Surg. Onc.* 2005; 91: 167-172.

35. Williams N.S., Dixon M.F., Johnston D. Reappraisal of the 5 centimeter rule of distal excision for carcinoma of the rectum: a study of distal intramural spread and of patients' survival. *Br. J. Surg.* 1983; 70: 150-154.

36. Wu A.W., Gu J., Wang J., Ye S.W. et al. Results after change of treatment policy for rectal cancer - report from a single hospital in China. *Eur. J. Surg. Onc.* 2007; 33: 718-723.

НЕПОСРЕДСТВЕННЫЕ РЕЗУЛЬТАТЫ КОМПЛЕКСНОГО ЛЕЧЕНИЯ РАКА ПРЯМОЙ КИШКИ С ПРИМЕНЕНИЕМ ПРЕДОПЕРАЦИОННОЙ ХИМИОЛУЧЕВОЙ ТЕРАПИИ В РЕЖИМЕ ДИНАМИЧЕСКОГО ФРАКЦИОНИРОВАНИЯ

Расулов А.О., Шелыгин Ю.А., Бойко А.В., Орлова Л.П., Дрошнева И.В., Жданкина С.Н.

ФГУ “ГНЦ колопроктологии Минздравсоцразвития”, г. Москва
(директор - академик РАМН, проф. Г.И. Воробьев)
ФГУ МНИОИ им. П.А. Герцена
(директор – академик РАМН, проф.В.И.Чиссов, г.Москва)

Лечение рака прямой кишки стадии Т3-4ТN0-2 является одним из наиболее актуальных вопросов в онкопроктологии и требует совместных усилий колопроктологов, радиологов и онкологов. По данным литературы около 10-15% [9,13] местнораспространенных форм рака прямой кишки признаются неоперабельными. При инвазии рака прямой кишки в соседние органы (влагалище, матка, предстательная железа, мочевого пузыря), либо в париетальную фасцию, покрывающую крестец и боковые стенки таза, даже выполнение комбинированного вмешательства зачастую является циторедуктивным. Отсутствие адекватной латеральной границы резекции и распространение опухоли за пределы фасциального футляра прямой кишки свидетельствует о высоком риске местного рецидивирования новообразования, достигающем 22-85% [2,15,16,18].

Безусловным приоритетом в лечении местнораспространенных опухолей обладает предоперационная химиолучевая терапия, способствующая переводу опухолей из нерезектабельного состояния в резектабельное и повышению радикализма хирургического вмешательства [6,9,11,14]. Так, по данным рандомизированных исследований [4,12,17] применение радиотерапии в сочетании с химиотерапией на основе фторпиримидинов способствует увеличению резектабельности первичных местнораспространенных опухолей в 84-100% наблюдений.

По данным зарубежной литературы [3,6,12,14,17], большинство исследователей признают целесообразность использования пролонгированных схем лучевой/химиолучевой терапии СОД 50-60 Гр. (1,8-2,5 Гр в день) в течение 4-6

недель в качестве первого этапа при комбинированном лечении рака прямой кишки. Особого внимания требует соблюдение всех методических аспектов проведения комбинированного лечения, в частности определенной длительности интервала между этапами лечения. При указанных выше режимах предоперационного облучения интервал между окончанием облучения и выполнением операции должен быть не менее 4-5 недель, что необходимо для реализации биологического эффекта ионизирующего излучения и купирования лучевых реакций [7,8,10]. Вместе с тем, срок с момента постановки диагноза рака прямой кишки до выполнения хирургического вмешательства зачастую превышает 10-12 недель, что позволяет развиваться субклиническим лимфо- и гематогенным метастазам, не выявленным во время первичной диагностики. Подтверждением тому служит высокий процент отказа от радикальных операций после проведения предоперационной химиолучевой терапии по причине генерализации опухолевого процесса [1]. Альтернативой классическим методикам облучения, могут служить схемы динамического фракционирования ионизирующего излучения, эквивалентные СОД 50-60 Гр., однако, подведенные в течение непродолжительного времени.

МАТЕРИАЛЫ И МЕТОДЫ

С 2006 г. по настоящее время в ФГУ ГНЦ колопроктологии Росмедтехнологий совместно с отделением лучевой терапии ФГУ МНИОИ им. П.А.Герцена Росмедтехнологий проводится комплексное лече-

ние пациентов раком прямой кишки T3-4N0-2 с использованием предоперационной химиолучевой терапии в режиме динамического фракционирования СОД эквивалентной 50 Гр, 5-ФУ- 2,75 - 3,5 г, цисплатина - 90 мг. С целью сокращения длительности лечения лучевая терапия проводилась в режиме нестандартного фракционирования дозы ионизирующего излучения. Для усиления эффекта лучевой терапии в качестве радиомодификаторов использовались 5-ФУ, как синхронизатор клеточного цикла, и препараты платины как ингибиторы суб- и потенциально летальных повреждений в опухоли.

Показанием к проведению предоперационной химиолучевой терапии являлся рак ниже- или среднеампулярного отдела прямой кишки с инвазией опухолью всех слоев кишечной стенки и прилежащей клетчатки или прорастанием опухоли в соседние органы (T-3-T4-N0-N1-N2) и аденогенной структурой опухоли. При наличии отдаленных метастазов, поражении парааортальных или подвздошных лимфоузлов, выраженном нарушении кишечной проходимости, явлениях манифестации перифокального воспалительного процесса, сопутствующих заболеваниях в стадии декомпенсации и возрасте старше 70 лет, пациентам предлагались другие методы лечения.

Первичная и уточняющая диагностика опухоли прямой кишки включала ультразвуковое исследование органов брюшной полости и малого таза, трансректальное УЗ-исследование, рентгенологическое исследование легких, колоноскопию, ирригоскопию, магнитно-резонансную томографию малого таза, эзофагогастродуоденоскопию. Особое внимание уделялось установлению точной локализации нижнего края опухоли прямой кишки путем пальцевого исследования и ректороманоскопии. Определялось расстояние от нижнего полюса опухоли до зубчатой линии и наружного края анального канала. Оценивалось расположение опухоли по отношению к окружности кишечной стенки.

Химиолучевая терапия проводилась следующим образом (Рис. 1).

В течение 5 дней внутривенно капельно вводили 5-фторурацил в разовой дозе 350 мг/м², после 2-дневного перерыва начинали дистанционную лучевую терапию по схеме динамического фракционирования. В первые 3 дня после внутривенного введения 30 мг платины подвели РОД 4 Гр. Далее следовало продолжение лучевой терапии по 1,25 Гр 2 раза в день с интервалом 5 ч до СОД эквивалентной 50 Гр. Лучевая терапия в основном проводилась на ускорительном комплексе ELEKTA Precise (Великобритания). Объем облучаемых тка-

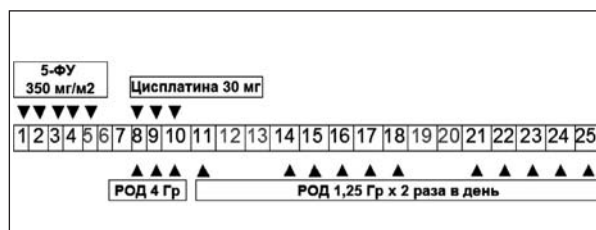


Рисунок 1. Схема проведения химиолучевой терапии

ней определяли индивидуально для каждого пациента исходя из распространенности и локализации опухолевого процесса. Необходимо отметить, что поле облучения включало в себя всю прямую кишку с опухолью и мезоректальную клетчатку. При расположении опухоли в нижеампулярном отделе в зону облучения включали промежность. Длительность химиолучевой терапии составляла 25 календарных дней.

Через 4-6 недель после окончания облучения производили повторную оценку локализации, размеров и объема первичной опухоли на основании данных пальцевого исследования прямой кишки, ректороманоскопии, трансректального УЗ-исследования, магнитно-резонансной томографии, проктографии. На основании контрольных обследований вновь устанавливали размеры новообразования, расстояние от наружного края анального канала и зубчатой линии до нижнего полюса опухоли, глубину прорастания в кишечную стенку и прилежащие ткани, границы латерального роста опухоли и расположение опухоли по отношению к элементам запирающего аппарата.

С учетом полученных данных принимали решение о выполнении сфинктеросохраняющей, реконструктивно-пластической операции или брюшно-промежностной экстирпации прямой кишки. Все хирургические вмешательства, сопровождающиеся формированием «неоректум», «неосфинктер» либо низкого колоректального анастомоза сопровождались формированием превентивной кишечной стомы. Через 2,5-3 мес. после операции по завершении адъювантной полихимиотерапии проводили пальцевое исследование и проктографию для оценки состоятельности анастомоза и резервуара, после чего решался вопрос о внутрибрюшном закрытии кишечной стомы.

В послеоперационном периоде всем пациентам проводили 4 курса адъювантной полихимиотерапии в режиме Xelox каждые 21 день. Через 4-6 недель после выполнения хирургического вмешательства внутривенно капельно вводили раствор оксалиплатина 85 мг/м² с последующим приемом кселоды 1250 мг/м² x 2 раза в сутки в течение 2 недель. Перед началом каждого курса ХТ выпол-

няли общий анализ крови для оценки состояния кроветворной функции и своевременного выявления признаков угнетения костного мозга, что могло потребовать применения корригирующей терапии с использованием колониестимулирующих факторов.

За период с 2006 по 2008гг. в протокол исследования включено 62 пациента раком прямой кишки стадии T3-4N0-2. Полный курс химиолучевой терапии проведен 61 пациенту, у 1 больной лечение прекращено на дозе 24,5 Гр в связи с угрозой развития кишечной непроходимости. От хирургического вмешательства отказались 3 пациента, 1 больной обратился для хирургического лечения более чем через 6 мес. после окончания ХЛТ. По вышеуказанным причинам эти 5 пациентов исключены из дальнейшего анализа. У 41 (71,9%) пациента опухоль локализовалась в нижеампулярном и у 16 (18,1%) в среднеампулярном отделе прямой кишки (Табл. 1).

У 15 из 57 пациентов на этапе первичной диагностики обнаружена местнораспространенная опухоль распространяющаяся за пределы висцеральной фасции прямой кишки. Из них в 11 наблюдениях опухоль вовлекала прилежащие органы (влагалище, шейку матки, предстательную железу, семенные пузырьки). У 4 пациентов опухоль локализовалась преимущественно по задней полуокружности, прорастала в париетальную фасцию таза, покрывающую крестец или леваторы и была фиксирована к стенкам таза.

Гистологически все опухоли были представлены железистыми аденогенными формами рака, среди которых существенно преобладали умереннодифференцированные аденокарциномы.

РЕЗУЛЬТАТЫ

У 18 (31,6%) из 57 пациентов во время и после проведения химиолучевого лечения отмечались различные токсические реакции, проявляющиеся преимущественно в виде лучевого энтерита (14,3%), проктита (5,3%), цистита (7%), эпидермита промежности (7%). Следует отметить, что в подавляющем большинстве наблюдений токсические реакции соответствовали 1-2 ст., и ни в одном - 4 ст. токсичности. Своевременное выявление и корригирующее лечение позволяли у всех пациентов добиться полного купирования клинических проявлений вышеуказанных реакций к моменту проведения хирургического вмешательства.

При оценке влияния химиолучевого воздействия на опухоль наиболее информативным методом диагностики оказалась магнитно-резонансная томография малого таза, при которой положительная динамика в виде сокращения размеров новообразования, изменения количества и размеров лимфатических узлов малого таза, структуры опухоли была выявлена в 97,9% наблюдений. Регрессия опухоли сопровождалась уменьшением латераль-

Таблица 1. Характеристика опухоли

| Параметры | N (%) |
|--------------------------------|------------|
| T | |
| T3 | 42 (73,7%) |
| T4 | 15 (26,3%) |
| Дифференцировка аденокарциномы | |
| высокодифференцированные | 4 (7%) |
| умереннодифференцированные | 44 (77,2%) |
| низкодифференцированные | - |
| слизистый рак | 7 (12,3%) |
| перстневидноклеточный рак | 2 (3,5%) |
| Локализация в прямой кишке | |
| нижеампулярный отдел | 41 (71,9%) |
| среднеампулярный отдел | 16 (18,1%) |
| верхнеампулярный отдел | - |

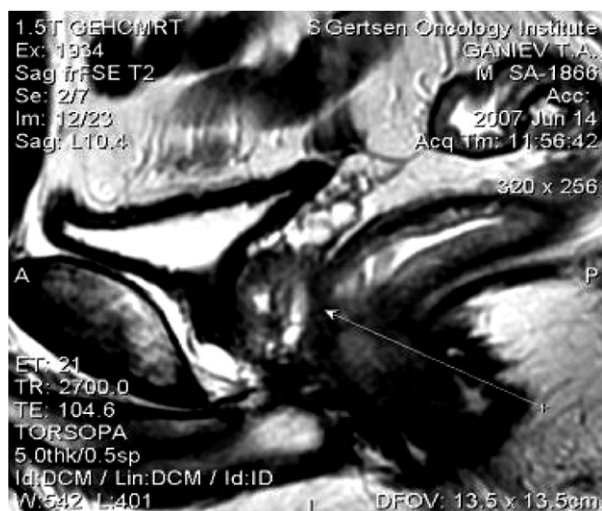
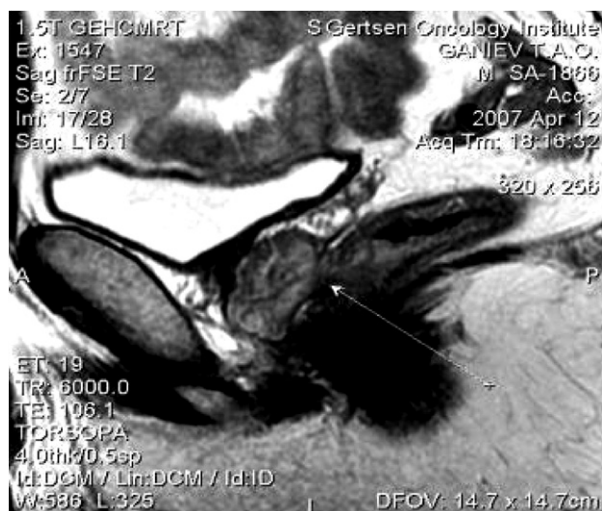
Рисунок 2. МРТ пациента Г. до и после проведения химиолучевого лечения

ной границы роста новообразования в прилегающей клетчатке (Рис 2).

Наибольшее значение это имело при нижеампулярной локализации рака, где вследствие небольшой «толщины» мезоректальной клетчатки, латеральная граница опухоли может находиться в непосредственной близости к висцеральной фасции прямой кишки, которая на этом уровне достаточно близко прилежит к кишечной стенке и париетальной фасции таза, покрывающей *m. levator ani*.

У 6 из 21 пациентов с признаками инвазии опухоли в висцеральную фасцию по данным МРТ, в результате регрессии опухоли на фоне химиолучевой терапии, отмечено замещение опухоли фиброзной тканью по латеральной границе роста и отсутствие данных за вовлечение собственной фасции прямой кишки при проведении контрольного исследования.

По данным эндоректальной ультрасонографии уменьшение размеров опухоли, регионарных лимфатических узлов, глубины инвазии опухолью кишечной стенки и другие признаки регрессии опухоли после проведенной химиолучевой терапии зарегистрированы в 73,7% (Рис.3).

При проктографии до и после проведения облучения оценка регрессии опухоли производилась путем измерения продольного и поперечного размеров опухоли, ширины просвета кишки на уровне опухоли, расстояния от нижнего края опухоли до верхнего края анального канала, ригидности кишечной стенки. Признаки регрессии новообразования в разной степени отмечены у 80,7% пациентов (Рис.4).

В результате сокращения размеров опухоли по протяженности у 29 из 41 (70,7%) больных нижеампулярным раком, увеличилось расстояние от края анального канала до нижнего полюса опухоли с 1-6 см (в среднем - $3,8 \pm 1,6$ см) до 3-7 см (в среднем

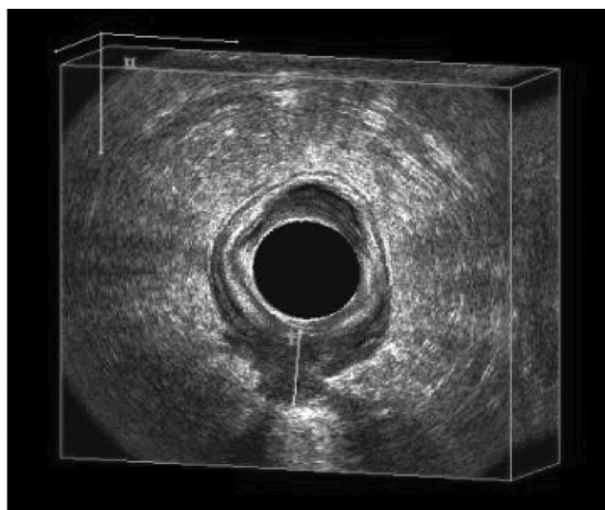
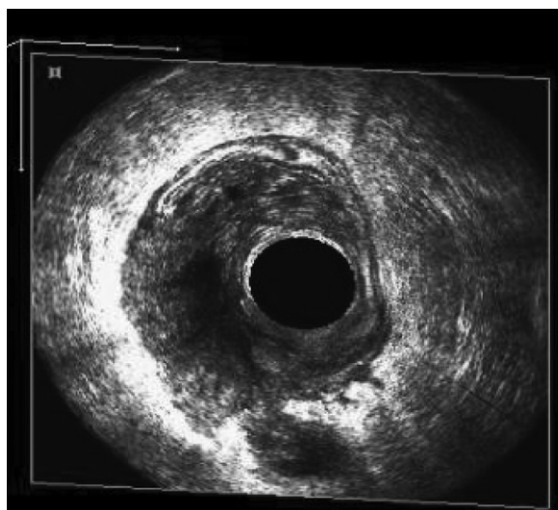


Рисунок 3. Эндоректальное УЗИ в 3D режиме до и после проведения химиолучевого лечения

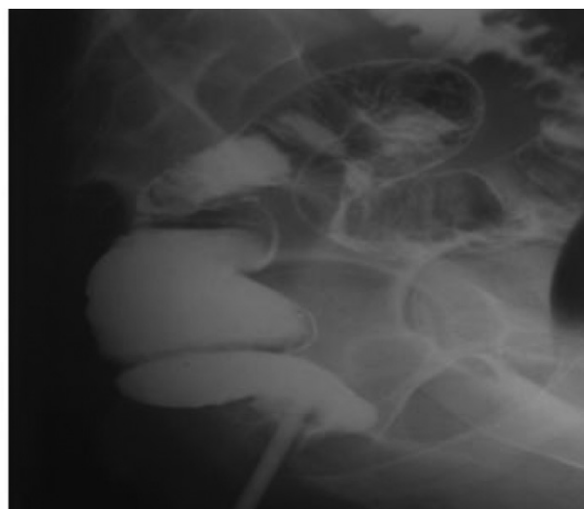
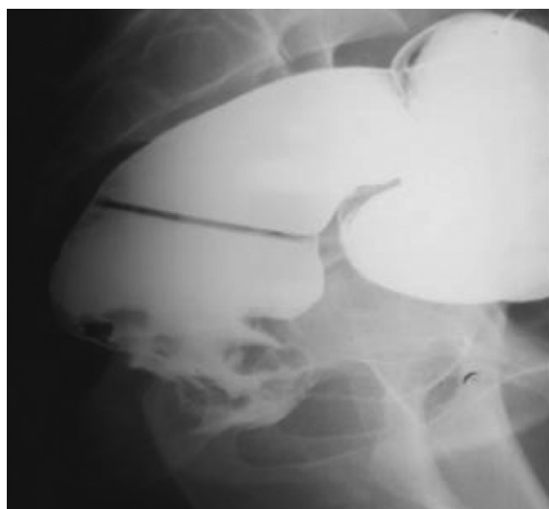


Рисунок 4. Проктография пациентки В. до и после проведения химиолучевого лечения

4,8±1,6 см). Об уменьшении размеров новообразования также свидетельствовало изменение локализации опухоли по отношению к зубчатой линии. У 9 пациентов с новообразованием локализирующимся ниже зубчатой линии при первичном осмотре, после проведения химиолучевого лечения опухоль стала определяться на уровне или выше последней на 0,5-1 см. При этом в проекции нижнего полюса ранее выявляемой первичной опухоли определялась лишь рубцовая деформация кишечной стенки.

Сокращение размеров первичных опухолей на фоне химиолучевой терапии в некоторых наблюдениях было столь существенным, что сопровождалось уменьшением глубины инвазии опухолью кишечной стенки (так называемый эффект «downstaging») в результате чего конечная (патоморфологическая) стадия TNM отличалась от первичной, поставленной на основании пальцевого и инструментального (УЗИ ректальным датчиком, МРТ) обследования.

При сравнении клинической стадии первичной опухоли до проведения химиолучевой терапии и

данных патоморфологического изучения удаленного препарата опухоли у 29 (50,9%) из 57 больных распространенность процесса была значительно ниже: по критерию Т у 21 (36,8%), по критерию N у 16 (28,1%) и по обоим критериям - у 8 (14,0%).

В результате лечения регрессия стадии опухоли отмечена у 4 из 15 пациентов с опухолью Т4 (у 3 до Т3 и у 1 до Т2) и у 17 из 42 больных с опухолью Т3 (у 13 до Т2, у 1 до Т1 и у 3 до Т0). Распределение стадий опухоли прямой кишки до и после лечения представлено в табл.2

Радикальные хирургические вмешательства выполнены 51 (89,5%) из 57 пациентов (Табл.3).

У 4 пациентов интраоперационно выявлены отдаленные метастазы в печень, не диагностированные при первичном ультразвуковом исследовании, либо расцененные как гемангиомы. Всем четырем выполнено паллиативное удаление опухоли прямой кишки. У двух из них после прохождения 2 курсов неoadъювантной полихимиотерапии выполнена резекция печени. У двух других отме-

Таблица 2. Стадирование рака прямой кишки по данным клинического и патоморфологического исследования

| Клиническая Т | |
|-----------------------|------------|
| Т3 | 42 (73,7%) |
| Т4 | 15(26,3%) |
| Патоморфологическая Т | |
| рТ0 | 3 (5,3%) |
| рТ1 | 1 (1,7%) |
| рТ2 | 14 (24,6%) |
| рТ3 | 28 (49,1%) |
| рТ4 | 11 (19,3%) |

Таблица 3. Виды хирургических вмешательств

| | |
|--|----------|
| Паллиативные резекции | 6 |
| Брюшно-промежностная экстирпация | |
| с колостомой | 12 |
| с формированием «неоректум» и «неосфинктер» | 2 |
| Сфинктеросохраняющие | |
| Проктэктомия с формированием «неоректум» и «неосфинктер» | 13 |
| Брюшно-анальная резекция | |
| с низведением | 6 |
| с колостомой | 1 |
| с формированием тазового толстокишечного резервуара | 7 |
| Низкая передняя резекция | 10 |

чены признаки отдаленного лимфогенного метастазирования. Из них у одной пациентки в связи с наличием метастазов в паховые лимфоузлы выполнена брюшно-промежностная экстирпация прямой кишки с абдоминальной колостомой, паховая лимфодиссекция; у другой пациентки с метастазами в апикальные лимфатические узлы выполнена резекция прямой кишки с аорто-подвздошной лимфаденэктомией. Оба хирургических вмешательства расценены как циторедуктивные.

Несмотря на местнораспространенный характер, первичная опухоль удалена у всех 15 пациентов с T4NxM0. У 11 из них оперативные вмешательства носили комбинированный характер и сопровождались резекцией прилежащих органов, вовлеченных в опухолевый процесс (Табл.4).

Вместе с тем, при микроскопическом изучении удаленного препарата у 7 пациентов латеральная граница роста опухоли при сохраненной висцеральной фасции прямой кишки составляла менее 1 мм, что может быть расценено как позитивный край резекции. У остальных 8 пациентов латеральная

граница роста опухоли колебалась от 0,3 до 1,7 см. У 4 из 11 пациентов при морфологическом изучении препаратов после комбинированных хирургических вмешательств истинного прорастания опухоли прямой кишки в соседние органы не установлено, несмотря на то, что результаты первичного обследования указывали на инвазивный характер роста опухоли. Принимая во внимание проведенное лечение, нельзя исключить, что данное несоответствие клинического и патоморфологического диагнозов обусловлено эффектом химиолучевого воздействия.

Сфинктеросохраняющие оперативные вмешательства произведены подавляющему большинству (72,5% [37/51]) пациентов. Соответственно, брюшно-промежностная экстирпация прямой кишки выполнена лишь у 1/3 больных (27,4% [14/51]).

У больных нижеампулярным раком проктэктомия с формированием «неосфинктер» и «неоректум» выполнена, соответственно в 31,7% [13/41] наблюдений; брюшно-анальная резекция (БАР) прямой кишки с низведением - в 9,8% [4/41]; БАР

Таблица 4. Характер комбинированных оперативных вмешательств

| | |
|---|---|
| Резекция мочевого пузыря, семенных пузырьков, предстательной железы | 1 |
| Экстирпация матки с придатками | 2 |
| Резекция влагалища | 2 |
| Резекция предстательной железы | 3 |
| Резекция семенных пузырьков и предстательной железы | 2 |
| Резекция мочеточника | 1 |

(в том числе с резекцией внутреннего сфинктера) с формированием толстокишечного резервуара – в 17,1% [7/41]; низкая передняя резекция – в 4,9% [2/41].

Дистальная граница резекции прямой кишки после выполнения сфинктеросохраняющих операций у пациентов, перенесших химиолучевую терапию, колебалась от 1,5 см до 6 см (на фиксированном препарате прямой кишки) и в среднем, составила $2,9 \pm 1,4$ см (n=37). Важно подчеркнуть, что при нижеампулярной локализации рака, граница резекции колебалась от 1,5 см до 3,5 см и составляла в среднем $2,3 \pm 1,0$ см (n=23), что отвечает онкологическим принципам удаления органа.

У двух из 14 пациентов, перенесших брюшно-промежностную экстирпацию прямой кишки, выполнено низведение ободочной кишки в рану промежности с формированием тазового толстокишечного резервуара и гладкомышечной манжетки в области промежностной колостомы. Таким образом, реконструктивно-пластические операции выполнены 24 из 51 (47,1%) пациентов.

Интраоперационно у пациентов, перенесших химиолучевую терапию, отмечен склероз мягких тканей малого таза, что впрочем, даже несколько облегчало выделение кишки в связи с выраженностью межфасциальных слоев. Средняя кровопотеря $314,1 \pm 189,5$ мл. Продолжительность операции в среднем составила $249 \pm 75,9$ минут и была обусловлена большим числом комбинированных (23,5%), расширенных (19,6%), сочетанных (13,7%) и пластических (47,1%) операций.

При макроскопическом изучении удаленного препарата о регрессии опухоли свидетельствовала конвергенция складок, значительное уменьшение экзофитного компонента (рис.5).

В 38 из 51 удаленных препаратов радикально оперированных больных опухоль выглядела в виде язвы, в 3 – в виде экзофитной и в 10 – в виде блюдцеобразной опухоли.




Рисунок 6. 1 степень регрессии опухоли по Mandard

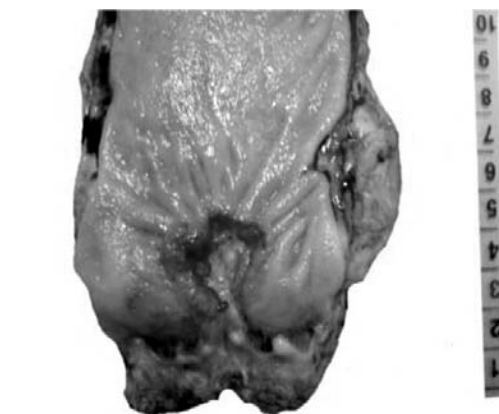


Рисунок 5. Макроскопические признаки регрессии опухоли

Для определения степени лучевого патоморфоза использована классификация Mandard et al., (1994):

- 1 степень (полная регрессия) – отсутствие первичной опухоли и фиброз распространяющийся на все слои кишечной стенки (рис.6);
- 2 – наличие редких фокусов первичной опухоли на фоне фиброзной ткани (рис.7);
- 3 – участки первичной опухоли (большие в сравнении с 2 ст.), однако фиброзная ткань преобладает над опухолевой (рис.8);
- 4 – участки первичной опухоли преобладают над фиброзной тканью (рис.9);
- 5 – отсутствие изменений в первичной опухоли.

Лучевой патоморфоз зарегистрирован во всех удаленных опухолях прямой кишки. В 70,6% [36/51] опухолей отмечен патоморфоз 1-3 степени, свидетельствующий о преобладании в различной степени фиброзной ткани над опухолевой и лишь в 29,4% [15/51] – 4 степень патоморфоза. У 3 (5,9%) пациентов выявлена полная регрессия опухоли.

Частота осложнений, развившихся, в послеоперационном периоде, составила 13,7% [7/51] (табл.5); у 1 пациента в раннем послеоперационном

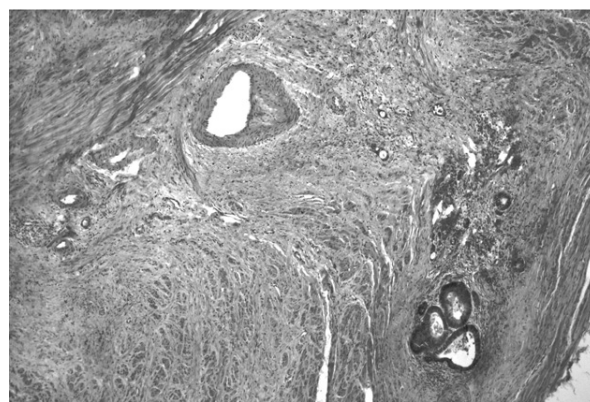


Рисунок 7. 2 степень регрессии опухоли по Mandard

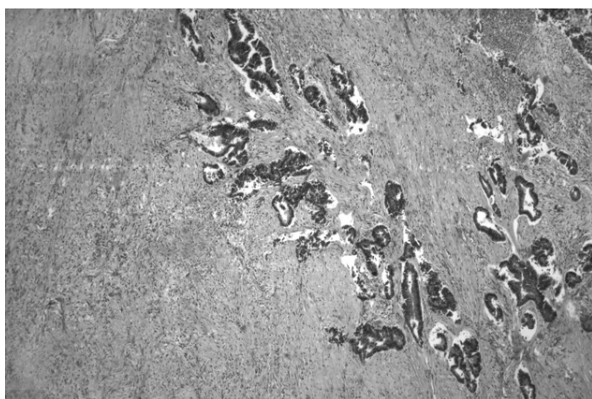


Рисунок 8. 3 степень регрессии опухоли по Mandard

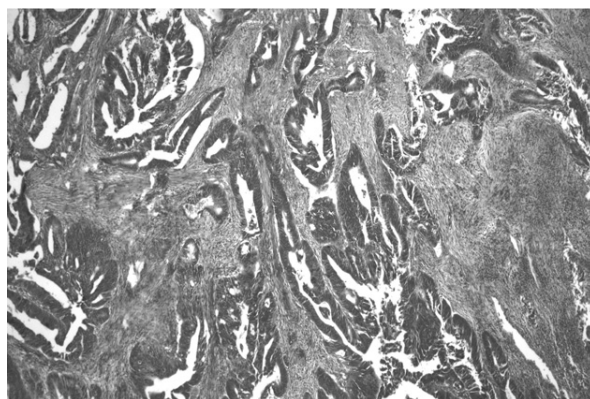


Рисунок 9. 4 степень регрессии опухоли по Mandard

периоде возникло кровотечение из культи нижнебрыжеечной артерии, по поводу чего произведено экстренное вмешательство с прошиванием и перевязкой последней; у 2 - развилась стойкая атония мочевого пузыря, разрешившаяся на фоне консервативных мероприятий через 1 мес. после операции; у 2 пациентов с превентивной колостомой - несостоятельность колоанального анастомоза; у 1 - несостоятельность швов резервуара в области купола; у 1 - через 2 недели после экстирпации прямой кишки сформировалось серозоцеле в пресакральном пространстве, произведено редренирование с повторным курсом антибиотикотерапии, что привело к выздоровлению. Летальных исходов не отмечено.

В позднем послеоперационном периоде осложнения развились у 7,8% [4/51] больных: у 1 пациентки, перенесшей брюшно-анальную резекцию прямой кишки с резекцией внутреннего сфинктера и формированием тазового толстокишечного резервуара с превентивной трансверзостомой, на 24 сутки после операции (после выписки из стационара), развился коловагинальный свищ; у 1 перенесшей аналогичную операцию после выписки из клиники сформировался неполный внутренний свищ в области анастомоза; у 2 - через 1 мес. после внутрибрюшного закрытия трансверзостомы возникли свищи (1 - коловагинальный, 1 - неполный внутренний с формированием абсцесса в малом тазу) в связи с чем обе были срочно оперированы в объеме формирования проксимальной кишечной

стомы. На фоне лечения (в течение 3-4 мес.) у 2 из 4 пациенток свищи закрылись.

Послеоперационная полихимиотерапия в режиме Xelox в полном объеме проведена в 90,2% [46/51] наблюдений. Два пациента отказались от проведения химиотерапии, и 3 - самостоятельно прекратили лечение после 2 курсов.

В сроки 6-28 мес. прослежены 50 из 51 (98,0%) пациентов. У 5 (10,0%) больных зарегистрированы отдаленные метастазы: у 1 пациента через 6 мес. после операции выявлены множественные метастазы в легкие, по поводу чего назначена полихимиотерапия, которая не принесла успеха и пациент погиб через 1 мес. от диссеминации; у 1 - выполнена резекция доли легкого по поводу солитарного метастаза, выявленного через 8 мес; у 1 - через 18 мес. выявлены метастазы рака в лимфоузлы средостения и солитарный метастаз в печень, после проведения 5 курсов химиотерапии в режиме Xelox (из них 2 с авастином) отмечена полная регрессия метастазов в лимфоузлах средостения, регрессия солитарного метастаза в печень, выполнена атипичная резекция печени по Nabib; у 1 - через 1 год выявлены метастазы в печень, назначена химиотерапия; у 1 - зарегистрированы метастазы в паховые, подвздошные, парааортальные лимфатические узлы, на фоне проводимой химиотерапии второй линии успеха не отмечено и больной погиб через 2 мес.

Рецидив опухоли в малом тазу выявлен у 1 (2%) пациентки через 12 мес. после комбинированной

Таблица 5. Характер послеоперационных осложнений

| | |
|--|----------|
| Кровотечение из культи нижнебрыжеечной артерии | 1 (1,7%) |
| Атония мочевого пузыря | 2 (3,5%) |
| Несостоятельность колоанального анастомоза | 2 (3,5%) |
| Несостоятельность швов резервуара | 1 (1,7%) |
| Серозоцеле пресакрального пространства | 1 (1,7%) |

брюшно-анальной резекции прямой кишки с низведением, экстирпации матки с придатками, по поводу чего назначена химиотерапия 2-ой линии (табл.6).

Таким образом, актуаральная 2-летняя выживаемость составила 94,5%, а безрецидивная 2-летняя выживаемость – 83,4%.

ОБСУЖДЕНИЕ

Проблема повышения эффективности лечения больных раком прямой кишки и обеспечения у них высокого качества жизни была и остается сегодня чрезвычайно актуальной. Особую сложность представляет лечение местнораспространенных форм рака прямой кишки, в том числе больных у которых изначально процесс расценен как нерезектабельный [6,9,14].

В первую очередь для этой категории больных последние десятилетия интенсивно изучается эффективность различных вариантов комбинированного и комплексного лечения. Нами разработана методика комбинированного лечения больных с местно-распространенным раком прямой кишки, которая включает на первом этапе химио-лучевое лечение, затем операцию и адъювантную химиотерапию.

Трехлетние наблюдения за 61 пациентом с местно-распространенным раком прямой кишки, подвергшихся такому лечению, позволяет нам подвести промежуточные итоги.

Использованная методика предоперационного химиолучевого воздействия не приводит к возникновению выраженных токсических реакций, в отличие от данных литературы [5], свидетельствующих о достоверном увеличении 3-4 ст. токсичности при сочетанном использовании химио- и лучевой терапии в сравнении с лучевой терапией в лечении рака прямой кишки. Возникающие местные лучевые реакции менее чем у трети пациентов успешно корригировались соответствующей терапией, не влияли на сроки выполнения хирургического вмешательства и не удлиняли общие сроки лечения.

Регрессия опухоли в результате химиолучевого

воздействии, зарегистрированная в подавляющем большинстве наблюдений (97,9% - по данным МРТ) позволила удалить первичную опухоль прямой кишки у всех 100% пациентов, даже при местнораспространенных новообразованиях, что подтверждает общеизвестное мнение о повышении резектабельности ректального рака под влиянием предоперационной химиолучевой терапии [4,6,9,11,12,14,17].

Отдаленные метастазы, выявленные интраоперационно у 10,5% [6/57] больных, свидетельствуют о необходимости тщательного обследования на этапе установления диагноза и определения тактики лечения.

Безусловным успехом данной методики предоперационной химиолучевой терапии следует признать высокий процент выполнения сфинктеросохраняющих и реконструктивно-пластических операций при нижеампулярной локализации рака в результате регрессии опухоли и уменьшения её стадии. Так, брюшно-промежностная экстирпация с колостомой выполнена лишь 29,3% [12/41] пациентов нижеампулярным раком, тогда как 70,7% [29/41] больным удалось сохранить естественный пассаж по кишечнику.

При проведении хирургического вмешательства не отмечено каких-либо технических сложностей, связанных с проведением химиолучевой терапии по методике динамического фракционирования.

Некоторую неудовлетворенность вызывает количество поздних осложнений, связанных с возникновением свищей (7,8%) в области колоанального анастомоза и резервуара. Принимая во внимание, что у 3 из 4 пациенток формирование резервуара и анастомоза осуществлялось с помощью аппаратного шва, видимо, следует предпочитать применение ручного шва с использованием атравматического шовного материала механическому у облученных пациентов.

Возникновение отдаленных метастазов чаще всего коррелировало с исходными неблагоприятными прогностическими факторами. Так, у 3 пациентов адъювантная химиотерапия проведена в неполном объеме, у 1 – длительное время сохранялась постгеморрагическая анемия, что не позволило начать химиотерапию в оптимальные сроки. У 1

Таблица 6. Отдаленные результаты

| | |
|--|---------|
| Отдаленные метастазы | 5 (10%) |
| Местные рецидивы | 1 (2%) |
| Актуаральная 2-летняя общая выживаемость | 94,5% |
| Актуаральная 2-летняя безрецидивная выживаемость | 83,4% |

большого местнораспространенным раком опухоль имела строение перстневидноклеточного рака.

Возникновение местного рецидива в сроки наблюдения до 2 лет всего лишь у одной пациентки с местнораспространенной опухолью подтверждает распространенное мнение, о том, что предоперационная лучевая терапия улучшает локальный контроль.

ЗАКЛЮЧЕНИЕ

Применение при раке прямой кишки в предоперационном периоде химиолучевого лечения в режиме динамического фракционирования удовлетворительно переносится больными и в большинстве наблюдений приводит к регрессии опухоли, что сопровождается уменьшением стадии опухоли у трети пациентов.

Уменьшение размеров опухоли увеличивает возможности хирургического лечения рака прямой кишки, повышая резектабельность опухоли до 100% и способствует выполнению сфинктеросохраняющих и реконструктивно-пластических операций у пациентов нижеампулярным раком, избавляя их от формирования постоянной колостомы на передней брюшной стенке.

ЛИТЕРАТУРА

1. Одарюк Т.С., Костромина К.Н., Ерошкин П.В., Симакина Е.П., Расулов А.О. 5-летние результаты комплексного лечения рака прямой кишки. Российский онкологический журнал, 2004, №4, с.4-9
2. Adam I.J., Mohamdee M.O., Martin I.G., Scott N., Finan P.J., Johnston D., Dixon M.F., Quirke P. Role of circumferential margin involvement in the local recurrence of rectal cancer. *Lancet*, (1994). 344:707-711
3. Bosset J.F., Collette L., Calais G., Mineur L., Maingon P., Radoscic-Jelic L., Daban A., Bardet E., Beny A., Ollier J.C.; EORTC Radiotherapy Group Trial 22921. Chemotherapy with preoperative radiotherapy in rectal cancer. *N. Engl. J. Med.* 2006; 14:355(11):1114-23.
4. Braendengen M., Tveit K.M., Berglund A., Birkemeyer E., Frykholm G., Pohlman L., Wiig J.N., Bystrom P., Bujko K., Glimelius B. Randomized phase III study comparing preoperative radiotherapy with chemoradiotherapy in nonresectable rectal cancer. *J. Clin. Oncol.* 2008; 1:26(22):3687-94
5. Ceelen W.P., Van Nieuwenhove Y., Fierens K. Preoperative chemoradiation versus radiation alone for stage II and III resectable rectal cancer. *Cochrane Database of Systematic Reviews* 2009; Issue 1. Art. No.: CD006041. DOI: 10.1002/14651858.CD006041.pub2
6. Chan A.K., Wong A.O., Langevin J., Jenken D., Heine J., Buie D., Johnson D.R. Preoperative chemotherapy and pelvic radiation for tethered or fixed rectal cancer: a phase II dose escalation study. *Int. J. Radiat. Oncol. Biol. Phys.* 2000; 1:48(3):843-56.
7. Dolinsky C.M., Mahmoud N.N., Mick R., Sun W., Whittington R.W., Solin L.J., Haller D.G., Giantonio B.J., O'Dwyer P.J., Rosato E.F., Fry R.D., Metz J.M. Effect of time interval between surgery and preoperative chemoradiotherapy with 5-fluorouracil or 5-fluorouracil and oxaliplatin on outcomes in rectal cancer. *J Surg. Oncol.* 2007; 1:96(3):207-12.
8. Habr-Gama A., Perez R.O., Proscurshim I., Nunes Dos Santos R.M., Kiss D., Gama-Rodrigues J., Cecconello I. Interval between surgery and neoadjuvant chemoradiation therapy for distal rectal cancer: does delayed surgery have an impact on outcome? *Int. J. Radiat. Oncol. Biol. Phys.* 2008; 15:71(4):1181-8.
9. Iles S., Gollins S., Susnerwala S., Haylock B., Myint S., Biswas A., Swindell R., Levine E. Irinotecan+5-fluorouracil with concomitant preoperative radiotherapy in locally advanced non-resectable rectal cancer: a phase I/II study. *Br. J. Cancer* 2008; 8:98(7):1210-6
10. Lim S.B., Choi H.S., Jeong S.Y., Kim D.Y., Jung K.H., Hong Y.S., Chang H.J., Park J.G. Optimal

surgery time after preoperative chemoradiotherapy for locally advanced rectal cancers. *Ann. Surg.* 2008; 248(2):243-51.

11. Mella O., Dahl O., Horn A., et al. Radiotherapy and resection for apparently inoperable rectal adenocarcinoma. *Dis. Colon Rectum* 1984; 27:663-668.

12. Mohiuddin M., Winter K., Mitchell E., Hanna N., Yuen A., Nichols C., Shane R., Hayostek C., Willett C.; Radiation Therapy Oncology Group Trial 0012. Randomized phase II study of neoadjuvant combined-modality chemoradiation for distal rectal cancer: Radiation Therapy Oncology Group Trial 0012. *J. Clin. Oncol.* 2006; 1;24(4):650-5.

13. Pahlman L., Enblad P., Glimelius B. Clinical characteristics and their relation to surgical curability in adenocarcinoma of the rectum and recto-sigmoid: a population-based study in 279 consecutive patients. *Acta Chir. Scand.*, 1985 151:685-693

14. Pfeiffer P., Baatrup G., Jensen H.A., Kronborg O. New treatment strategies for patients with primary non-resectable rectal cancer *Ugeskr. Laeger.* 2006; 8;168(19):1857-60.

15. Quirke P., Dixon M.F. How I do it. The prediction of local recurrence in rectal adenocarcinoma by histopathological examination. *Int. J. Colorect. Dis.* 1988, 3:127-131

16. Quirke P., Durdey P., Dixon M.F., Williams N.S. Local recurrence of rectal adenocarcinoma due to inadequate surgical resection. Histopathological study of lateral tumour spread and surgical excision. *Lancet.* 1986; 2:996-999

17. Rodel C., Grabenbauer G.G., Schick C., Papadopoulos T., Hohenberger W., Sauer R. Preoperative radiation with concurrent 5-fluorouracil for locally advanced T4-primary rectal cancer. *Strahlenther. Onkol.* 2000; 176(4):161-7.

18. Wibe A., Rendedal P.R., Svensson E., Norstein J., Eide T.J., Myrvold H.E., Soreide O., on behalf of the Norwegian Rectal Cancer Group Prognostic significance of the circumferential resection margin following total mesorectal excision for rectal cancer. *Br. J. Surg.* 2002; 89:327-334

ЭФФЕКТИВНОСТЬ МРТ В ДООПЕРАЦИОННОМ СТАДИРОВАНИИ РАКА ПРЯМОЙ КИШКИ

Хубезов Д.А., Пучков К.В., Колесникова Н.О.

Рязанский государственный медицинский университет им. И.П.Павлова,
Областная клиническая больница, г. Рязань

Целью предоперационного стадирования опухоли является точное установление степени распространенности злокачественного процесса и выработка оптимальной лечебной концепции. Результатом предоперационной диагностической программы должны стать, с одной стороны, выбор адекватных границы резекции, с другой, определение показаний для комбинированного лечения.

Для выбора оптимального объема резекции необходимо иметь данные о латеральном распространении опухоли, ее отношении к висцеральной или париетальной фасции таза, а также состоянию лимфатического аппарата прямой кишки. Особую актуальность это приобретает при использовании лапароскопического доступа, так как при этом варианте хирургического вмешательства хирург лишен тактильной чувствительности.

Установление стадии рака прямой кишки состоит из 3 этапов: дооперационный, интраоперационный, послеоперационный. Первая стадия (дооперационный этап) включает в себя комплекс обязательных методов исследования (ректороманоскопия, фиброколоноскопия, ирригоскопия, ультразвуковое исследование и др.). Кроме того, ценную информацию можно получить, анализируя данные эндоректального ультразвукового исследования, компьютерной и магнитнорезонансной томографии (МРТ). Совокупность данных дооперационного и интраоперационных исследований позволяет определить оптимальные границы резекции и объем лимфодиссекции. Исследование операционного препарата призвано установить окончательную стадию процесса и определить необходимость адъювантного лечения.

В последние годы, МРТ при раке прямой кишки приобрела большую популярность в контексте определения латерального распространения опухоли. Данная статья посвящена нашему опыту МРТ в дооперационном стадировании рака прямой кишки.

МАТЕРИАЛЫ И МЕТОДЫ

Исследования проводились на аппарате «Tomicon S 50» фирмы «Bruker» с напряженностью поля 0,5 Тл и на аппарате «Magnetom Symphony» с напряженностью поля 1,5 Тл. Оба аппарата обладали функцией сверхпроводящего магнита. Использовались несколько МРТ-режимов: T1, T2, методика однократного и двойного контрастирования, с применением контраста Магневист, Schering AG (ФРГ) и методики подавления жира.

МРТ выполнено 60 пациентам в возрасте 35-76 лет. В 49 случаях выполнена низкая передняя резекция прямой кишки (в 31 случае – лапароскопическим доступом, в 18 – открытым). 11 пациентам проведена брюшно-промежностная экстирпация прямой кишки, в 8 наблюдениях – лапароскопическим доступом. Во всех случаях исследовалась степень латеральной инвазии опухоли (прорастание фасций и метастатическое поражение апикальных лимфоузлов).

РЕЗУЛЬТАТЫ

Возможности МРТ в определении латеральной инвазии опухоли.

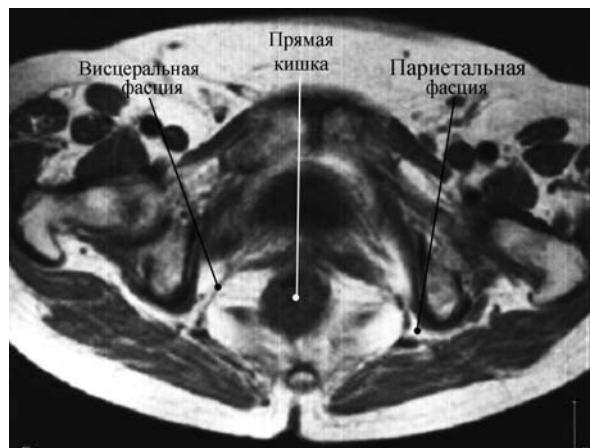


Рисунок 1. МРТ таза, аксиальный срез

Результаты показали, что в режиме T1 лучше визуализируются фасции (Рис. 1), а в режиме T2 - структура опухоли. Методика однократного и двойного контрастирования позволяет в трудных случаях определить прорастание фасции. Использование контраста позволяет с большей достоверностью оценить размеры опухоли и сделать вывод о наличии или отсутствии инвазии опухоли в соседние органы.

Рисунок 2 иллюстрирует различия между T1 и T2-режимами в отношении визуализации структур прямой кишки и их взаимоотношение с опухолью. Неравномерное накопление контраста между прямой кишкой и стенкой мочевого пузыря (T1 режим с контрастированием; видно максимальное накопление контраста в средней трети) свидетельствует об инвазии опухоли в мочевой пузырь. Эти данные подтверждены операционными находками и послеоперационным исследованием препарата.

Крайне важна информация о наличии прорастания висцеральной (собственной) фасции (Рис. 3-4). Если обнаруживается прорастание собственной фасции прямой кишки, то мобилизацию необходимо сразу осуществлять в пределах париетальной фасции (внешний уровень) без сохранения верхнего гипогастриального сплетения, что заранее ориентирует хирурга в объеме вмешательства и уменьшает время операции. Это гораздо важнее для лапароскопического доступа вследствие отсутствия у хирурга пальпаторного контроля над опухолью.

В целом, результаты МРТ в 93% совпали с данными патолого-анатомического исследования препарата. Прорастание висцеральной фасции таза диагностировано в 5 случаях (100% совпадение) – выполнены экстрафасциальные резекции с лимфодиссекцией (в 4 случаях лапароскопическим доступом). Инвазия в заднюю полуокружность париетальной фасции диагностирована в 4 случаях, истинное прорастание подтвердилось только в 2 наблюдениях. В обоих случаях во время операции создавалось впечатление полной неподвижности

опухоли. И именно тот факт, что при МРТ отсутствовали признаки прорастания опухоли в крестец, послужили основанием для удаления нерезектабельной на первый взгляд опухоли. В остальных 2 случаях париетальная фасция была вовлечена в процесс за счет перифокального воспаления. Таким образом, при определении местного распространения опухоли (критерий T) МРТ показала чувствительность – 91,2%, специфичность - 96,7 %.

Возможности МРТ в определении метастатического поражения лимфоузлов

Наиболее сложным и опасным этапом тазовой лимфодиссекции является удаление клетчатки из запирательных областей. Проследивая ход магистральных сосудов в различных проекциях, можно косвенно судить о наличии или отсутствии метастазов в запирательных узлах и соответственно в парааортальных лимфоузлах (рис. 5-6). В соответствии с этим можно практически безошибочно выставить показания к парааортальной и латеральной лимфодиссекции.

Метастазы в N3 узлы обнаружены в 7 наблюдениях. В 3 случаях – в парааортальных лимфоузлах, в 2 – билатерально в запирательных лимфоузлах, и еще в 2 наблюдениях имелось сочетанное поражение парааортальных и запирательных лимфатических узлов. Наличие увеличенных узлов в описанных областях было выявлено в 6 наблюдениях. Причем в одном из них метастатического поражения обнаружено не было (гиперплазия узлов). В 2 случаях метастатически измененные парааортальные узлы были менее 5 мм и на МРТ вообще не были обнаружены.

Результаты МРТ в 86 % совпали с данными патолого-анатомического исследования препарата. Таким образом, при определении наличия метастазов рака прямой кишки в лимфоузлы (критерий N) МРТ показала чувствительность – 78,3 , специфичность - 95 %.

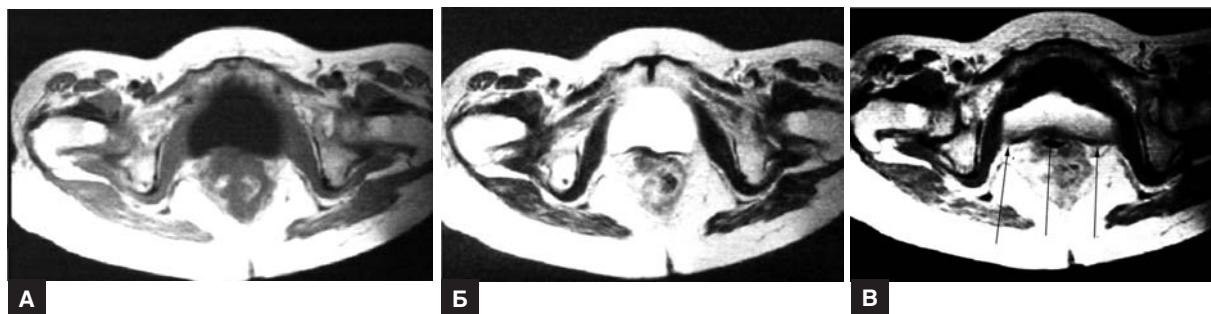

Рисунок 2. МРТ, таза. Опухоль прямой кишки прорастает мочевой пузырь: а – T1 изображение, б – T2 изображение, в – T1 режим с контрастом

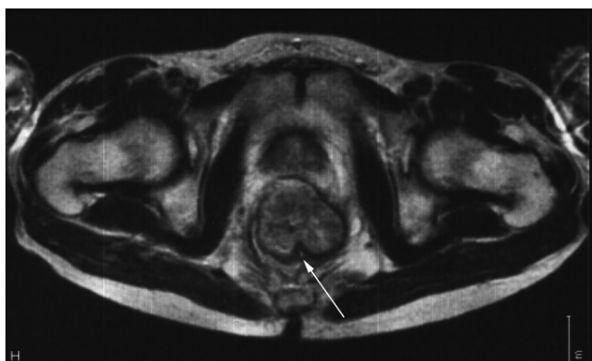

Рисунок 3. МРТ таза, аксиальный срез. Большая опухоль прямой кишки не прорастает висцеральную фасцию (отмечено стрелкой)

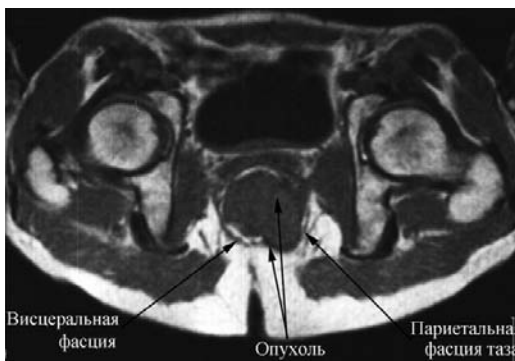


Рисунок 4. МРТ таза, аксиальный срез.. Опухоль прямой кишки прорастает висцеральную фасцию

ОБСУЖДЕНИЕ РЕЗУЛЬТАТОВ

Традиционная при раке прямой кишки тотальная мезоректумэктомия позволяет исключить большинство из причин местных рецидивов (внутрикишечный рецидив, рецидив из латеральной линии диссекции, рецидив из тазовых лимфоузлов), кроме рецидивов из лимфоузлов, которые находятся вне зоны диссекции, и рецидива из области латеральной линии диссекции при прорастании опухолью висцеральной фасции. Для этого приходится выполнять более широкое удаление клетчатки. При этом возрастает число осложнений и травматичность вмешательства. Поэтому выявить до операции прорастание фасций либо наличие метастазов в лимфоузлах таза крайне важно [1].

Полученные нами результаты МРТ показали высокую достоверность метода для определения латеральной границы диссекции (чувствительность – 91,2%, специфичность - 96,7 %), что крайне важно при использовании лапароскопического доступа из-за отсутствия у хирурга тактильного ощущения. Наш опыт показал [2,3], что прорастание париетальной фасции по задней полуокружности создает впечатление полной неподвижности

опухоли и прорастания в крестец. Однако именно отсутствие МРТ признаков прорастания опухоли в крестец послужило доводом в пользу резекции в этом случае. Таким образом, МРТ обладает большим диагностическим потенциалом, чем пальпаторное исследование опухоли.

Менее эффективна МРТ для определения лимфогенного метастазирования рака. В первую очередь нас интересовали апикальные лимфоузлы (парааортальные и запираемые), поскольку параректальные лимфоузлы всегда удаляются при тотальной мезоректумэктомии. Здесь возможности МРТ более скромные, по сравнению с определением местного распространения, поскольку лимфоузлы размером менее 5 мм часто вообще не видны, а о наличии метастазов в обнаруженных увеличенных лимфоузлах можно судить лишь по косвенным признакам. Достоверность этих признаков не более 78%. Тем более, невозможно судить по данным МРТ о микрометастазах в лимфоузлы. Поэтому, на наш взгляд, отсутствие МРТ признаков метастатического поражения лимфоузлов, вряд ли должно сдерживать хирурга от более широкого, чем тотальная мезоректумэктомия, вмешательства, а обнаружение на МРТ увеличенных лимфоузлов, независимо от косвенных признаков наличия в них метастазов, мы считаем абсолютным показанием к их удалению.

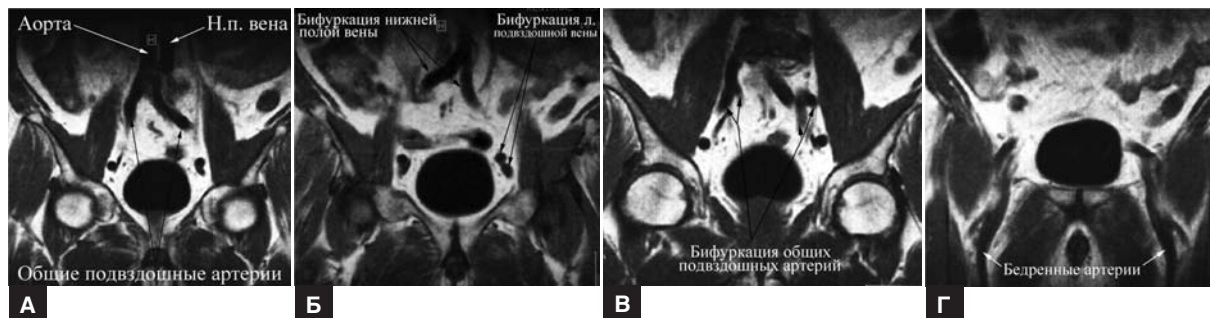


Рисунок 5. МРТ, фронтальный срез. Прослеживается ход магистральных сосудов: а – аорта, нижняя полая вена и общие подвздошные артерии; б - бифуркация нижней полой и левой общей подвздошной вен; в – бифуркация общих подвздошных вен; г – бедренные артерии

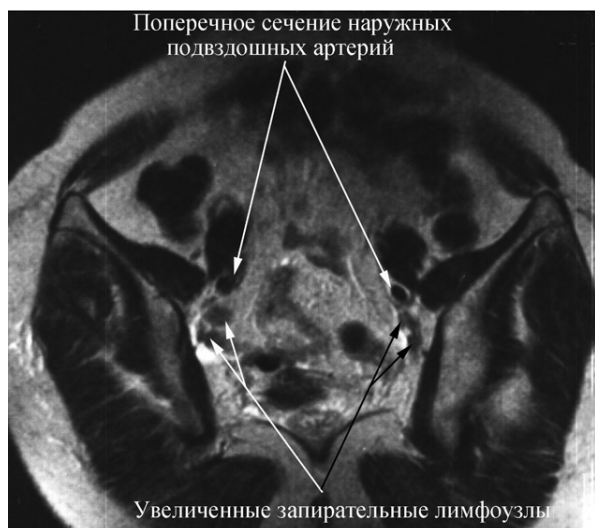

Рисунок 6. МРТ-томограмма, косоперечный срез. Метастазы в запирательные узлы

ЗАКЛЮЧЕНИЕ

Результаты показали высокую достоверность метода для определения латеральной границы диссекции. При этом МРТ обладает большим диагностическим потенциалом, чем пальпаторное исследование опухоли.

Менее эффективна МРТ для определения лимфогенного метастазирования рака (чувствительность – 78,3, специфичность - 95 %). Обнаружение на МРТ увеличенных лимфоузлов следует считать показанием к их удалению.

ЛИТЕРАТУРА

1. Чеканов М.Н., Штофин С.Г., Лятегин А.Ю. Диагностика бокового распространения и регионального метастазирования ректального рака: возможности магнитно-резонансной визуализации. Первая международная конференция по торако-абдоминальной хирургии. Сб. тез. Москва, 2008 - С.49-50.
2. Колесникова Н.О., Пучков К.В., Колесов В.Ю., Хубезов Д.А., Десятилетний опыт работы кабинета МР томографии в условиях многопрофильной клинической больницы. Магнитно-резонансная томография в многопрофильной клинической больнице. Сб.мед.тр. Рязань: ГУЗ РОКБ, 2004 - С.7-13.
3. Пучков К.В., Хубезов Д.А., Колесникова Н.О., Юдина Е.А.. Значение стадирования рака прямой кишки для выбора оптимального объема резекции с использованием малоинвазивных технологий. Магнитно-резонансная томография в многопрофильной клинической больнице. Сб.мед.тр. Рязань: ГУЗ РОКБ, 2004 - С.18-21.

ИЗМЕНЕНИЕ ФУНКЦИИ ДЫХАНИЯ ПРИ ЛАПАРОСКОПИЧЕСКИХ ОПЕРАЦИЯХ НА ТОЛСТОЙ КИШКЕ

Балыкова Е.В., Хачатурова Э.А., Фролов С.А., Новикова Т.А.

ФГУ "ГНЦ Колопроктологии Минздравсоцразвития", г. Москва
(директор – академик РАМН, проф. Г.И. Воробьев).

Преимуществом лапароскопических операций является меньшая травматичность, менее выраженный болевой синдром, более раннее восстановление деятельности желудочно-кишечного тракта, меньшее количество послеоперационных осложнений со стороны дыхательной системы, что позволило использовать их у больных с сопутствующей патологией и низкими функциональными резервами жизненноважных систем организма [1,2,4,6].

В настоящее время очевидна сложность и актуальность проблемы хирургического лечения больных пожилого и старческого возраста. Высокая степень операционно-анестезиологического риска у данной категории больных обусловлена, прежде всего, тем, что у 80% пациентов имеется сопутствующая патология, среди которой чаще встречаются заболевания сердечно-сосудистой и дыхательной систем, нарушения обмена. Это служит мотивацией для многих исследователей к поиску путей профилактики осложнений в первую очередь со стороны вышеуказанных органов [8].

Кроме того, с внедрением в хирургическую практику лапароскопических методов возникли специфические анестезиологические проблемы, связанные с негативным влиянием карбоксипневмоперитонеума на гемодинамику и газообмен и с возросшей длительностью операций на толстой кишке, протекающих в условиях нагрузки на кардиореспираторную систему. Лапароскопическая хирургия малотравматична в хирургическом аспекте, чего нельзя сказать о последствиях карбоксиперитонеума [1].

В связи с увеличением длительности операции патофизиологические сдвиги, связанные с наложением пневмоперитонеума, биохимическими изменениями вследствие всасывания CO_2 в системный кровоток, с воздействием повышенного давления в брюшной полости становятся более выраженными. Кроме того, в зависимости от уровня давления и положения больного на операционном столе

(Тренделенбурга, Фовлера) изменения могут быть противоположно направленными и в результате физиологические изменения являются суммой сложных эффектов [4].

В настоящее время недостаточно изучены вопросы интраоперационных дыхательных нарушений во время выполнения длительных лапароскопических операций на толстой кишке.

В связи с вышеизложенным, очевидна актуальность изучения изменений функции дыхания при выполнении лапароскопических операций (ЛО) в колоректальной хирургии, что позволит снизить риск развития дыхательных осложнений.

С этой целью нами изучались показатели газообмена на различных этапах лапароскопических операций на толстой кишке:

1. Влияние положения больного на операционном столе при выполнении лапароскопических оперативных вмешательств.
2. Влияние карбоксипневмоперитонеума (КПП) на изменение давления в дыхательных путях и связанные с ним нарушения механики дыхания, индекс повреждения легких (ИПЛ) и газообмена.
3. Определялась степень влияния абсорбции CO_2 на артериально-альвеолярный градиент по CO_2 ($\text{PaCO}_2 - \text{PetCO}_2$), вентиляционно-перфузионный коэффициент (V/Q).
4. На основании сравнительных исследований изучалась степень влияния сопутствующих заболеваний дыхательной и сердечно-сосудистой систем на развитие интраоперационных нарушений дыхательной функции при лапароскопических операциях на толстой кишке.

МАТЕРИАЛЫ И МЕТОДЫ

Проведено интраоперационное обследование 120 больных в возрасте от 34 до 76 лет. Средний возраст составил $56,6 \pm 3,8$ лет. Чаще всего больные были в

возрасте старше 60 лет – 37%, от 51 до 60 лет – 29%, 41-50 – 23%, до 40 лет – 11%.

Кроме того, у 87 больных имелись сопутствующие заболевания. На долю сердечно-сосудистых заболеваний пришлось 80%, органов дыхания 58%, их сочетание 51%, заболевания ЖКТ 16%, патология эндокринных органов 7%, болезни мочевыделительной системы 6%, заболевания ЦНС – 2%, варикозное расширение вен нижних конечностей – 13% и поливалентная аллергия – 3,5%.

Все больные по наличию сопутствующей патологии органов дыхания и кровообращения были разделены на 2 группы.

Первую группу (n= 46) составили больные раком различных отделов толстой кишки без сопутствующих заболеваний. В связи с тем, что заболевания ЖКТ, ЦНС, мочевыделительной системы, варикозное расширение вен нижних конечностей и аллергия оказывают минимальное воздействие на гемодинамику и дыхательные нарушения, то пациентов с этими заболеваниями отнесли к данной группе.

Во вторую группу (n=74) вошли больные раком толстой кишки имеющие заболевания органов дыхания и сердечно-сосудистой системы: ИБС, стенокардию I и II ф.к., нарушения ритма различного генеза, гипертоническую болезнь I, II и III ф.к., хронический бронхит, пневмосклероз, эмфи-

зему легких, бронхиальную астму.

Все обследуемые больные подверглись лапароскопическому оперативному вмешательству. У 72 больных выполнены оперативные вмешательства по поводу новообразований дистального отдела сигмовидной кишки и различных отделов прямой кишки. Операции по поводу злокачественных образований ободочной кишки произведены в 43 наблюдениях; 5 больных оперированы по поводу выпадения прямой кишки.

В зависимости от характера операции они выполнялись в положении Тренделенбурга у 28 пациентов без сопутствующей патологии и 49 больных с сопутствующими заболеваниями сердечно-сосудистой и дыхательной систем. В положении Фовлера вмешательства выполнялись у 18 больных без сопутствующих заболеваний и у 25 пациентов с сопутствующими болезнями (Табл. 1).

Средняя продолжительность оперативных вмешательств составила 192±45 мин (p<0,05).

Анестезиологическое обеспечение включало проведение тотальной внутривенной анестезии, сопровождающееся миорелаксацией и проведением искусственной вентиляции легких аппаратом DAMECA 10750B (Дания).

Величины систолического, диастолического,

Таблица 1. Распределение больных по видам оперативного вмешательства в зависимости от положения на операционном столе

| Положение на операционном столе | Вид операции | I группа | II группа |
|---------------------------------|---|----------|-----------|
| Положение Тренделенбурга | Дистальная резекция сигмовидной кишки | 8 | 13 |
| | Передняя резекция прямой кишки | 4 | 16 |
| | Брюшно-анальная резекция прямой кишки | 9 | 10 |
| | Брюшно-промежностная экстирпация прямой кишки | 5 | 7 |
| | Ректопексия | 2 | 3 |
| | Итого | 28 | 49 |
| Положение Фовлера | Левосторонняя гемиколэктомия | 9 | 10 |
| | Правосторонняя гемиколэктомия | 7 | 9 |
| | Резекция поперечноободочной кишки | 1 | 4 |
| | Субтотальная колэктомия | 1 | 2 |
| | Итого | 18 | 25 |

среднего АД, ЧСС, сатурацию, ЭКГ, плетизмографию регистрировали монитором "Viridia m3" Hewlett Packard, (США). Фракцию O_2 во вдыхаемой (FiO_2) и выдыхаемой смеси (EtO_2), фракцию CO_2 в выдыхаемой смеси ($EtCO_2$), дыхательный объем (ДО), минутный объем вентиляции (МОВ) оценивали с помощью капнографа "Normcap Oxy" фирмы "Datex Engstrom", (Финляндия).

Интраоперационно на всех этапах лапароскопических операций проводили мониторинг кислотно-основного состояния и газов артериальной, венозной и капиллярной крови на газоанализаторе фирмы "Ciba Corning" (Англия). Показатели объемного содержания O_2 в артериальной и венозной крови (CaO_2 , CvO_2), артериовенозную разницу по O_2 ($CaO_2 - CvO_2$); альвеолярно-артериальный градиент по CO_2 ($PaCO_2 - PetCO_2$), вентиляционно-перфузионный коэффициент (V/Q), индекс повреждения легких (ИПЛ) вычисляли по расчетным формулам (3).

Величину внутрибрюшного давления регистрировали при помощи инсуффлятора Stryker 40 L High Flow Insufflator, (Франция).

Операции выполнялись на операционном столе Merivaara 1703 K-D-R, (Финляндия). Угол наклона в положении Тренделенбурга составлял минус 25-30°, в положении Фовлера плюс 25-30° относительно головного конца стола.

Этапы исследования: 1. Начало операции, интубация. 2. Инсуффляция CO_2 . 3. Изменение положения тела. 4. Первый час после инсуффляции. 5. Второй час после инсуффляции. 6. Третий час после инсуффляции. 7. Десуффляция, окончание операции.

РЕЗУЛЬТАТЫ

В положении Фовлера отношение органов диафрагмы и брюшной полости меняются [7]. Органы брюшной полости оказываются как бы подвешенными на прочной капиллярной связи к куполу диафрагмы, и, не находя опоры в собственном связочном аппарате, опускаются, увлекая за собой вниз диафрагму (Рис 1).

При этом:

- увеличивается эластическое натяжение легких;
- увеличивается анатомическое и физиологическое мертвое пространство;
- увеличивается объем легких;
- ухудшаются условия диафрагмального дыхания.

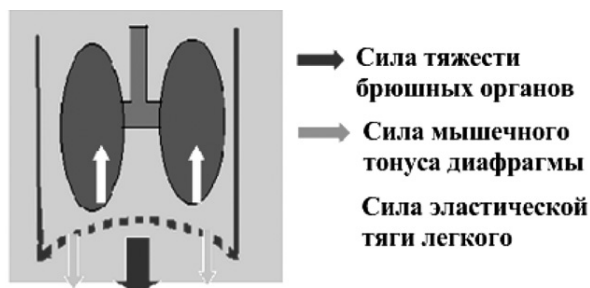


Рисунок 1. Схема действия основных статических сил на диафрагму и легочную ткань в положении Фовлера

В положении Тренделенбурга давление, оказываемое на диафрагму и поджимающее ее вверх, приводит к сдавлению легких с развитием рестриктивного легочного синдрома (Рис. 2). При этом происходит поджатие купола диафрагмы:

- уменьшается податливость;
- уменьшается ФОЕ и общая емкость легких;
- увеличивается мертвое пространство;
- уменьшается объем легких;
- увеличивается внутригрудное давление;
- происходит изменение вентиляционно-перфузионных отношений в передней легочной зоне с относительным увеличением мертвого пространства;
- развивается гиперкапния.

Положение Тренделенбурга и положение Фовлера оказывают существенное влияние на изменение механики дыхания и газообмен. Эти изменения характеризует индекс повреждения легких (ИПЛ), который учитывает какое FiO_2 приходится применять, чтобы поддержать PaO_2 в норме, а также какое пиковое давление (Р пик) создается в дыхательных путях. В норме этот показатель равен 0,42 (Табл. 2)

У больных без сопутствующих заболеваний (I группа) индекс повреждения легких более выражен в положении Тренделенбурга. Отмечается его увеличение до 0,43 во время инсуффляции и до 0,66 на

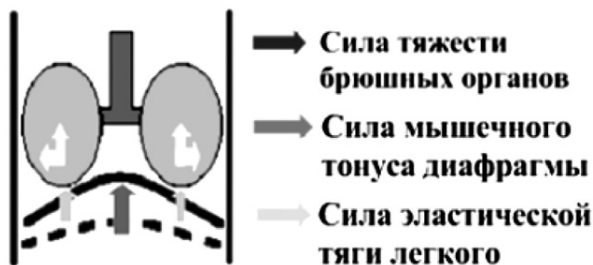

Рисунок 2. Схема действия основных статических сил на диафрагму и легочную ткань в положении Тренделенбурга

Таблица 2. Интраоперационные изменения индекса повреждения легких

| Положение на операционном столе | Группы | Этапы операции | | | | | | |
|---------------------------------|--------|----------------|-----------|-----------|-----------|-----------|-----------|-----------|
| | | 1 | 2 | 3 | 4 | 5 | 6 | 7 |
| Положение Тренделенбурга | I | 0,41±0,02 | 0,43±0,02 | 0,66±0,04 | 0,67±0,05 | 0,62±0,04 | 0,6±0,05 | 0,45±0,02 |
| | II | 0,48±0,02 | 0,5±0,03 | 0,75±0,06 | 0,75±0,05 | 0,8±0,05 | 0,82±0,04 | 0,52±0,03 |
| Положение Фовлера | I | 0,4±0,03 | 0,42±0,03 | 0,42±0,03 | 0,44±0,02 | 0,44±0,03 | 0,45±0,03 | 0,43±0,02 |
| | II | 0,5±0,03 | 0,6±0,04 | 0,6±0,04 | 0,7±0,05 | 0,68±0,05 | 0,65±0,04 | 0,53±0,03 |

этапе изменения положения тела. На этом уровне он сохраняется на протяжении всей операции, а после десуффляции возвращается к норме. В положении Фовлера возрастание индекса повреждения легких незначительно (с 0,4 до 0,42 на этапе инсуффляции и до 0,45 во время всего времени оперативного вмешательства).

Вместе с тем, у больных с сопутствующими заболеваниями (II группа) увеличение показателя более значимо. Так, после инсуффляции и перевода больного в положение Тренделенбурга индекс повреждения легких возрастал до 0,75 и достигал своего максимального значения (0,82) через 3 ч после инсуффляции. В положении Фовлера отмечается также увеличение индекса повреждения легких, но оно менее выражено: с 0,5 до 0,6 на этапе изменения положения тела и до 0,7 через 60 мин. после инсуффляции CO₂.

При перемене положения нарушаются и вентиляционно-перфузионные отношения V/Q (Табл.3). В норме соотношение вентиляция: кровоток ≈ 4:5. V/Q = 0,7 – 0,8.

В положении Фовлера вентиляционно-перфузионные отношения повышаются. После изменения положения тела на фоне инсуффляции у больных без сопутствующей патологии (I группа) отмечается незначительное повышение V/Q. Особенно выраженные изменения газообмена наблюдались у пациентов со сниженными резервными возможностями дыхания и кровообращения (II группа). Так на этапе изменения положения тела V/Q уве-

личился с 0,76 до 0,9, а к третьему часу операции (6 этап) до 1,08. Это свидетельствует о преобладании вентиляции над перфузией: альвеолы вентилируются, но вследствие уменьшения венозного притока крови к сердцу перфузия и, следовательно, газообмен в этих участках снижены.

В положении Тренделенбурга отмечается уменьшение V/Q, особенно у больных имеющих патологию органов дыхания и кровообращения (II группа): на этапе изменения положения тела V/Q снизился до 0,51, а к третьему часу после инсуффляции до 0,45. У пациентов без сопутствующей патологии (I группа) также прослеживается снижение V/Q, но оно менее выражено. В данном положении в силу гравитационного эффекта вентиляционно-перфузионные отношения резко снижаются, легкие переполняются кровью, повышается давление в соответствующих ветвях легочной артерии, формируется гипердинамическая гипергидратация интерстиция легких. Поступающая в эту зону венозная кровь оттекает из нее неартериализованной. Смешиваясь с кровью, оттекающей от вентилируемых участков, она создает венозное примешивания к артериальной крови, что в дальнейшем может привести к гипоксемии.

Динамика изменений газового состава крови и выдыхаемой смеси представлена в таблице 4. Так, в положении Тренделенбурга к моменту инсуффляции на фоне проводимой гипервентиляции отмечалось увеличение PaO₂ до 119 мм рт. ст. у больных без сопутствующей патологии (I группа), и до 122,5

Таблица 3. Изменения вентиляционно-перфузионного коэффициента (V/Q)

| Положение на операционном столе | Группы | Этапы операции | | | | | | |
|---------------------------------|--------|----------------|------------|------------|------------|------------|------------|------------|
| | | 1 | 2 | 3 | 4 | 5 | 6 | 7 |
| Положение Тренделенбурга | I | 0,72±0,04 | 0,7±0,04 | 0,62±0,037 | 0,61±0,038 | 0,61±0,057 | 0,58±0,06 | 0,60±0,072 |
| | II | 0,76±0,066 | 0,68±0,057 | 0,51±0,032 | 0,52±0,034 | 0,49±0,03 | 0,45±0,035 | 0,64±0,044 |
| Положение Фовлера | I | 0,71±0,04 | 0,76±0,079 | 0,8±0,082 | 0,81±0,084 | 0,83±0,079 | 0,92±0,092 | 0,79±0,074 |
| | II | 0,71±0,069 | 0,76±0,078 | 0,9±0,094 | 0,93±0,092 | 0,94±0,094 | 1,08±0,17 | 0,85±0,084 |

мм рт.ст. у больных с заболеваниями сердечно-сосудистой и дыхательной систем (II группа). После изменения положения тела PaO_2 снижалось до 89,1 мм рт.ст. и 92,4 мм рт.ст. соответственно. У больных с сопутствующей патологией стойкая тенденция к гипоксемии сохранялась на протяжении всей операции: через 2 часа после инсуффляции парциальное давление O_2 в артериальной крови снизилось до 89,3 мм рт.ст, а через 3 часа до 83,7 мм рт.ст. Гипоксемия, но менее выраженная наблюдалась и у больных без сопутствующей патологии. $PaCO_2$ увеличивалась на протяжении всей операции, достигнув максимальных показателей через 180 мин после инсуффляции (42,3 мм рт.ст. у больных без сопутствующих заболеваний и 43,8 мм

рт.ст. с сопутствующими болезнями). Выявленные изменения еще раз подтверждают тот факт, что в положении Тренделенбурга в связи с ограничением подвижности диафрагмы, снижением растяжимости легочной ткани, появляются и прогрессируют вентиляционно-перфузионные нарушения, приводящие к гиповентиляции и гиперкапнии. После десуффляции в обеих группах PaO_2 и $PaCO_2$ возвращались к исходным величинам.

В положении Фовлера оксигенация артериальной крови у больных без сопутствующей патологии остается удовлетворительной на протяжении всей операции. Но у больных с сопутствующей патологией уже на этапе изменения положения тела отмечается снижение PaO_2 до 95,1 мм рт.ст., через 1 час

Таблица 4. Динамика изменений газового состава крови и выдыхаемой смеси

| Этапы Операции | | Положение на операционном столе | | | |
|-------------------|-----------|---------------------------------|---------------|-------------------|--------------|
| | | Положение Тренделенбурга | | Положения Фовлера | |
| | | I группа | II группа | I группа | II группа |
| 1 | PaO_2 | 112 ± 6,94 | 113,8 ± 3,89 | 112,5 ± 3,61 | 107,1 ± 3,15 |
| | $PaCO_2$ | 32,38 ± 1,19 | 35,2 ± 2,33 | 33,54 ± 1,84 | 35,1 ± 1,85 |
| | $petCO_2$ | 29,38 ± 1,26 | 32,2 ± 1,78 | 30,44 ± 3,43 | 31,96 ± 3,73 |
| 2 | PaO_2 | 119 ± 5,68 | 122,5 ± 3,67 | 124,2 ± 4,87 | 99,2 ± 2,29 |
| | $PaCO_2$ | 35,4 ± 2,31 | 36,5 ± 1,67 | 35,4 ± 1,73 | 37,3 ± 4,06 |
| | $petCO_2$ | 32,2 ± 1,84 | 33,1 ± 1,81 | 32,1 ± 3,49 | 34,0 ± 1,94 |
| 3 | PaO_2 | 89,1 ± 4,97 | 92,4 ± 3,3 | 115,7 ± 3,28 | 95,1 ± 1,86 |
| | $PaCO_2$ | 39,6 ± 3,24 | 40,2 ± 5,09 | 40,3 ± 2,27 | 42 ± 5,34 |
| | $petCO_2$ | 35,8 ± 3,71 | 36,2 ± 3,18 | 36,3 ± 5,27 | 36,8 ± 1,54 |
| 4 | PaO_2 | 90,4 ± 3,66 | 98,4 ± 4,09 | 117 ± 5,14 | 86,5 ± 3,18 |
| | $PaCO_2$ | 40,4 ± 3,08 | 40,9 ± 2,94 | 41,5 ± 2,81 | 43,9 ± 1,67 |
| | $petCO_2$ | 36,4 ± 2,19 | 36,7 ± 2,62 | 36,9 ± 1,82 | 37,7 ± 2,49 |
| 5 | PaO_2 | 94,8 ± 2,36 | 89,3 ± 3,46 | 118 ± 2,89 | 90 ± 4,26 |
| | $PaCO_2$ | 41,6 ± 3,42 | 41,7 ± 1,39 | 43,5 ± 3,26 | 45,8 ± 3,92 |
| | $petCO_2$ | 36,7 ± 1,94 | 37,2 ± 3,57 | 37,7 ± 1,38 | 38,9 ± 4,31 |
| 6 | PaO_2 | 95,5 ± 2,5 | 83,7 ± 3,3 | 114,7 ± 5,14 | 94,8 ± 3,44 |
| | $PaCO_2$ | 42,3 ± 2,29 | 43,8 ± 3,18 | 45,1 ± 1,47 | 49,0 ± 1,49 |
| | $petCO_2$ | 37,1 ± 3,19 | 37,3 ± 3,81 | 38,4 ± 3,57 | 39,6 ± 3,15 |
| 7 | PaO_2 | 100 ± 3,04 | 101,63 ± 5,21 | 102,6 ± 2,81 | 99 ± 4,06 |
| | $PaCO_2$ | 36,2 ± 2,43 | 37,8 ± 1,93 | 40,8 ± 3,69 | 45,3 ± 2,73 |
| | $petCO_2$ | 31,7 ± 1,76 | 33 ± 3,24 | 35 ± 2,87 | 37,3 ± 1,97 |

Этапы операции 1. Начало операции, интубация. 2. Инсуффляция CO_2 . 3. Изменение положения тела. 4. Первый час после инсуффляции. 5. Второй час после инсуффляции. 6. Третий час после инсуффляции. 7. Десуффляция, окончание операции.

после инсуффляции до 86,5 мм рт. ст. Через 2 часа после введения CO_2 в брюшную полость PaCO_2 начинает повышаться до 90 мм рт. ст., а после десуффляции и возвращения больного в горизонтальное положение нормализуется.

В положении Фовлера, в сравнении с положением Тренделенбурга, более выражены нарушения элиминации CO_2 , что находит отражение в увеличении концентрации двуокси углерода в конце выдоха (PetCO_2), парциального давления CO_2 в артериальной крови (PaCO_2). Если у больных без сопутствующих заболеваний после инсуффляции и изменения положения мы видим увеличение PaCO_2 до 40,3 мм рт. ст., а через 3 часа после инсуффляции до 45,1 мм рт. ст., что соответствует норме ($\text{PaCO}_2 = 35-45$ мм рт. ст.), то у больных с сопутствующими болезнями PaCO_2 более высокое – 42 мм рт. ст. после инсуффляции и изменения положения тела и 49 мм рт. ст. через 3 часа после инсуффляции. Однако, в 2 случаях у больных с сопутствующими заболеваниями уже через 30 мин. после инсуффляции и изменения положения тела, отмечался подъем PetCO_2 до 48 и 52 мм рт. ст. (N 35-45 мм рт. ст.). Больным были изменены параметры ИВЛ в сторону гипервентиляции (увеличили ДО на 20%, FiO_2 до 0,5). Через 10 мин измененного режима вентиляции показатели PetCO_2 стабилизировались. У одной больной этой же группы через три часа оперативного вмешательства стал отмечаться подъем уровня PetCO_2 с 42 до 61 мм рт. ст. в течении 30 мин. Через 10 мин режима гипервентиляции PetCO_2 снизился до 54 мм рт. ст. После десуффляции и перевода больной из ПТ в горизонтальное положение PetCO_2 снизился до 52 мм рт. ст. и оставался на этом уровне в течении 30 мин (операция была приостановлена). Нормализации показателя PetCO_2 удалось добиться только после перехода к открытому доступу. Через 20 мин. после лапаротомии уровень PetCO_2 составил 47 мм рт. ст. и только через 3 часа после операции (в послеоперационном периоде проводилась ИВЛ в режиме нормовентиляции) уровень PetCO_2 снизился до 38 мм рт. ст.

Для улучшения газообмена при сохранении гипервентиляционного режима в положении Тренделенбурга уменьшали дыхательный объем, увеличивали частоту дыхательных движений и FiO_2 . В положении Фовлера увеличивали дыхательный объем, удлиняли время вдоха, увеличивали FiO_2 .

Гиперкапния, возникающая во время лапароскопических операций, обусловлена не только изменением вентиляции в результате изменения положения тела, повышения внутрибрюшного давления, абсорбцией углекислого газа из брюшной полости, но и процессами элиминации CO_2 . Клинически

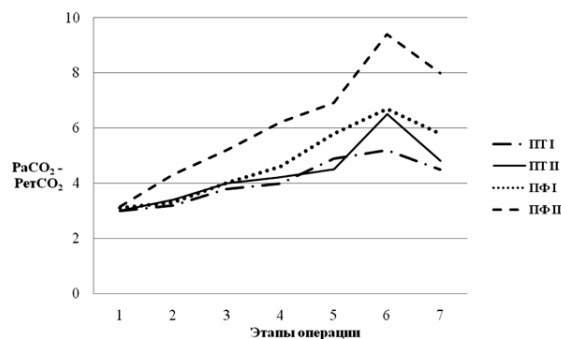


Рисунок 3. Изменение $\text{PaCO}_2 - \text{PetCO}_2$ на различных этапах операции

Этапы исследования: 1. Начало операции, интубация. 2. Инсуффляция CO_2 . 3. Изменение положения тела. 4. Первый час после инсуффляции. 5. Второй час после инсуффляции. 6. Третий час после инсуффляции. 7. Десуффляция, окончание операции.

значимым является измерение альвеолярно-артериального градиента $\text{PaCO}_2 - \text{PetCO}_2$ (норма 3-5 мм рт. ст), который фактически рассматривается как количественный показатель альвеолярного мертвого пространства. Изменения дыхательных показателей представлены на Рисунке 3.

Так, на этапах интубации и инсуффляции не выявлено каких-либо существенных различий как у больных со сниженными резервными возможностями дыхания и кровообращения, так и больных без сопутствующей патологии.

В положении Тренделенбурга у больных без сопутствующей патологии отмечается незначительный рост $\text{PaCO}_2 - \text{PetCO}_2$ (в пределах нормы) на этапах изменения положения тела, через 1, 2, 3 часа после инсуффляции. В группе больных с сопутствующими заболеваниями на протяжении операции также отмечается увеличение альвеолярно-артериального градиента, наибольшего значения он достигает к 3 часу после инсуффляции (6,5 мм рт. ст.), после десуффляции возвращается к нормальным величинам.

В положении Фовлера на этапе изменении положения тела (3 этап) в обеих группах $\text{PaCO}_2 - \text{PetCO}_2$ увеличился, но все же оставался в пределах нормы. У больных без заболеваний сердечно-сосудистой и дыхательной систем максимальное увеличение альвеолярно-артериального градиента до 6,7 мм рт. ст. отмечено через 3 часа после инсуффляции, а к окончанию операции произошло снижение только до 5,8 мм рт. ст. У больных с сопутствующей патологией в течение 3 часов после инсуффляции наблюдалось значительное увеличение $\text{PaCO}_2 - \text{PetCO}_2$ до 9,4 мм рт. ст., который оставался повышенным и после десуффляции (8 мм рт. ст.).

Это связано с тем, что по мере увеличения длительности оперативного вмешательства количество абсорбируемого углекислого газа увеличивается и организм «не успевает» элиминировать его. В положении Фовлера ситуация осложняется снижением минутного объема кровообращения в связи со сниженным венозным возвратом крови к сердцу.

При инсуффляции CO_2 в брюшную полость происходит увеличение внутрибрюшного давления, которое приводит к повышению давления в дыхательных путях (Рис. 4).

Если операция выполняется в положении Фовлера, то газовая прослойка, вклинивающаяся между диафрагмой и органами брюшной полости, блокирует влияние этих органов на диафрагму и легочную ткань и улучшает условия диафрагмального дыхания [7]. Но, в то же время к влиянию повышенного внутрибрюшного давления присоединяется гравитационное воздействие на возврат крови к сердцу с закономерным развитием венозного застоя на периферии и выраженным снижением как преднагрузки для левого желудочка, так и снижение сердечного выброса.

В положении Тренделенбурга нарастание внутрибрюшного давления во время операции приводит к уменьшению экскурсии грудной клетки и легких, а в сочетании с проводимой ИВЛ, сопровождается повышением пикового давления в дыхательных путях. Но это положение является благоприятным для поддержания должных величин сердечного выброса, т.к. способствует нормализации венозного возврата и увеличению объема циркулирующей крови в условиях карбоксипневмоперитонеума.

Повышение внутрибрюшного давления после инсуффляции (2 этап) незначительно отразилось на приросте давления в дыхательных путях (Рдп) у всех больных в положении Фовлера и в положении Тренделенбурга.

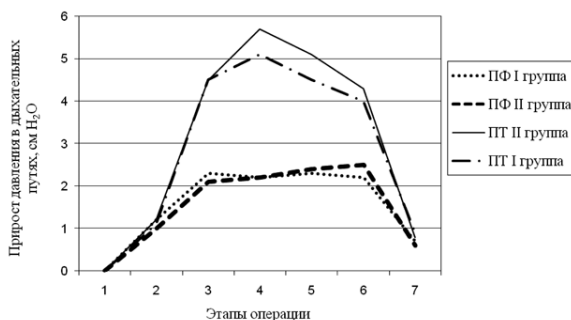


Рисунок 4. Изменение давления в дыхательных путях. Этапы исследования: 1. Начало операции, интубация. 2. Инсуффляции CO_2 . 3. Изменение положения тела. 4. Первый час после инсуффляции. 5. Второй час после инсуффляции. 6. Третий час после инсуффляции. 7. Десуффляция, окончание операции.

В положении Фовлера после изменения положения больного на операционном столе прирост давления в дыхательных путях (Рдп) составил 2,3 см вод. ст. у больных без сопутствующей патологии и 2,1 см вод. ст. у больных с заболеваниями органов дыхания и кровообращения. В дальнейшем давление оставалось стабильным, а после десуффляции и возвращения больного в горизонтальное положение возвращалось к исходным показателям. Увеличение давления связано не только с повышением внутрибрюшного давления, но и с изменениями параметров вентиляции на данном этапе: увеличивали ДО на 15-20%, повышали положительное давление в конце выдоха (ПДКВ), FiO_2 .

В положении Тренделенбурга прирост давления был более выражен на всех этапах операции. При изменении положения тела он составил 4,5 см вод. ст. как в I так и во II группе, через 60 мин после инсуффляции у больных без сопутствующей патологии 5,2 см вод. ст. а у больных с заболеваниями сердечно-сосудистой и дыхательной систем прирост составил 5,4 см вод. ст. К окончанию операции показатели давления в дыхательных путях возвращаются к норме. Несмотря на изменение параметров вентиляции (уменьшение дыхательного объема, увеличение частоты дыхания, FiO_2), направленных на снижение внутригрудного давления действие повышенного ВБД превалирует. Повышение давления в дыхательных путях пропорционально увеличению давления в брюшной полости. При внутрибрюшном давлении до 8 мм рт. ст. прирост Рдп незначителен как у больных без сопутствующей патологии (1,0 см вод. ст.), так и у больных болезнями дыхания и кровообращения (1,2 см вод. ст.). При создании карбоксипневмоперитонеума с ВБД 10 мм рт. ст. происходило увеличение давления в дыхательных путях на 3,4 см вод. ст. у пациентов без заболеваний сердца и дыхательной системы и на 3,9 см вод. ст. у больных с патологией этих органов. При повышении внутрибрюшного давления до 12 мм рт. ст. давление увеличивалось на 4,6 см вод. ст. в I группе и на 4,8 см вод. ст. во II группе; а при внутрибрюшном давлении > 15 мм рт. ст. прирост Рдп у больных с сопутствующей патологией составил 5,4 см вод. ст., а у пациентов не имеющих заболеваний дыхания и сердечно-сосудистой систем 5,2 см вод. ст. Повышение внутригрудного давления может привести к серьезным нарушениям.

У двух пациентов с заболеваниями сердца и органов дыхания, в положении Тренделенбурга при создании карбоксипневмоперитонеума с внутрибрюшным давлением 12 мм рт. ст. отмечался подъем Рдп до 32 и 36 см вод. ст., индекс повреждения легких до 0,81 и 0,9 соответственно. В одном случае, умень-

шение внутрибрюшного давления до 10 мм. рт. ст. уменьшения угла наклона операционного стола до 15°, уменьшение дыхательного объема с увеличением частоты дыхательных движений привело к снижению Рдп до 17 см вод. ст., индекса повреждения легких до 0,45. В другом случае, благодаря этим же мероприятиям, Рдп удалось снизить до 28 см вод. ст., а после перевода больного из положения Тренделенбурга в горизонтальное – до 26 см вод. ст., индекс повреждения легких снизился до 0,61. Предпринятая попытка десуффляции – без эффекта. Это давление сохранялось на протяжении всей лапароскопической операции и после нее. На рентгенограмме органов грудной клетки выявлены признаки гиповентиляции: высокое стояние куполов диафрагмы, слева – субсегментарный ателектаз левой доли. После проведения в послеоперационном периоде лечебной физкультуры, дыхательной гимнастики, массажа грудной клетки на контрольной рентгенографии признаки гиповентиляции и ателектазы нивелировались.

ЗАКЛЮЧЕНИЕ

Проанализировав изменения газообмена при лапароскопических операциях при различных положениях больного на операционном столе (Тренделенбурга и Фовлера) было установлено, что в положении Фовлера преобладает вентиляция над перфузией (увеличен V/Q , увеличена артериально – альвеолярная разница по CO_2 , увеличена продукция CO_2 , менее выражена гипоксемия и индекс повреждения легких). В положении Тренделенбурга преобладает перфузия над вентиляцией (уменьшается V/Q , $PaCO_2$ - $PetCO_2$, повышен индекс повреждения легких, в меньшей степени увеличена продукция CO_2 , более выражена гипоксемия).

Наиболее выраженные патофизиологические изменения наблюдались на этапах создания карбоксипневмоперитонеума, при изменении положения тела и по мере увеличения длительности оперативного вмешательства.

Крайне важно подчеркнуть, что изменения газообмена при смене положения тела в условиях карбоксипневмоперитонеума у больных без сопутствующей патологии носят умеренный характер, а у больных со сниженными резервными возможностями дыхания и кровообращения находятся на грани компенсации и могут прогрессировать. Вероятность нарушения газообмена возрастает по мере увеличения продолжительности операции.

ЛИТЕРАТУРА

1. Белопухов В.М. Особенности анестезии в эндохирургии в кн: Эндоскопическая хирургия. М.: ГЭОТАР, 1998, с. 109-132.
2. Каиров Г.Т. с соавт. Влияние карбоксиперитонеума и положения на операционном столе на гемостатический потенциал крови при лапароскопической холецистэктомии. Эндоскопическая хирургия, 2000, №6, стр.16-18.
3. Кассиль В.Л., Лескин Г.С., Выжигина М.А. Респираторная поддержка. М.: Медицина. 1997, 319 с.
4. Левитэ Е.М., Феденко И.И., Константинов В.В., Матвеев Н.Н., Бокарев В.В. Анестезиологическое обеспечение в лапароскопической хирургии- современное состояние проблемы. Эндоскопическая хирургия, 1995, № 2/3, с. 48-54.
5. Мальярчук В.И., Русанов В.П., Долгов Д.Л., Дробышев М.Ф., Ганин Д.И. Профилактика сердечно-сосудистых и дыхательных осложнений при выполнении холецистэктомии у больных пожилого и старческого возраста. Вестник РУДН, серия Медицина, 2000, N 1, с. 32-35.
6. Мальярчук В.И. Русанов В.П., Долгов Д.Л., Дробышев М.Ф., Ганин Д.И. Снижение риска осложнений при лапароскопической холецистэктомии со стороны дыхательной и сердечно-сосудистой систем у больных пожилого и старческого возраста. Эндоскопическая хирургия, 2000, № 2, с. 42.
7. Низовцев В.П. Скрытая дыхательная недостаточность и ее моделирование. М.: Медицина, 1978, с. 51-58.
8. Тлегунова Г.У. Анестезия при лапароскопической холецистэктомии у пациентов с высокой степенью риска. Автореферат дисс. канд. мед. наук. Алматы, 1996.

ЭНТЕРАЛЬНОЕ ПИТАНИЕ В КОРРЕКЦИИ МЕТАБОЛИЧЕСКИХ НАРУШЕНИЙ У БОЛЬНЫХ ЯЗВЕННЫМ КОЛИТОМ В ПОСЛЕОПЕРАЦИОННОМ ПЕРИОДЕ

Хачатурова Э.А., Мусин И.И., Ерошкина Т.Д., Середавкин Р.В., Савушкин А.В.

ФГУ "ГНЦ колопроктологии Минздравсоцразвития", г. Москва
(Директор – академик РАМН, проф. Г.И. Воробьев).

Язвенный колит (ЯК) представляет серьезную социальную проблему вследствие увеличения заболеваемости не только лиц молодого трудоспособного возраста, но и развития опасных осложнений: кишечного кровотечения, токсической дилатации и перфорации, приводящих к ранней инвалидности [1,3,7,12].

При этом, послеоперационная летальность в этих группах не имеет тенденции к снижению и колеблется при кишечном кровотечении от 8 до 12% [11], при токсической дилатации летальность составляет от 15 до 26 % [10], при перфорации летальность достигает 50-72% [9].

По данным Киркина Б.В. [5], летальность при плановых операциях достигает 3,7%, а при экстренных – 12,1%.

Причины неудовлетворительных результатов при хирургическом лечении больных ЯК обусловлены не только запущенностью воспалительного процесса, но и отсутствием четко разработанной хирургической тактики и своевременностью выполнения операции, а также знанием особенностей нарушения метаболизма и способов его коррекции и связанным с ним состоянием гомеостаза с которым приходится сталкиваться анестезиологу-реаниматологу.

С целью изучить роль энтерального питания в коррекции метаболических нарушений в различных группах больных ЯК после операции нами предпринято собственное исследование.

МАТЕРИАЛ И МЕТОДЫ

Обследовано 154 пациента, у которых проведено оперативное вмешательство по поводу язвенного колита (ЯК). Необходимо подчеркнуть, что все больные страдали тяжелой тотальной формой ЯК и оперированы в связи с неэффективностью консервативной терапии, или развитием тяжелого кишечного осложнения (кровотечения, токсиче-

ской дилатации или перфорации толстой кишки).

Всем больным проведено хирургическое лечение в виде колэктомии или субтотальной резекции ободочной кишки с наложением илео- и сигмостомы.

Энергетические компоненты нутриционной поддержки осуществлялись как парентеральным путем, так и энтерально.

Исходя из суточных потерь организма определялся общий объем инфузионной терапии, парентерально-го питания (ПП) и энтерального питания (ЭП).

Необходимое количество энергетических (углеводы) и пластических (аминокислоты) субстратов рассчитывалось исходя из фактических потребностей больного с учетом основного обмена (расчеты по Харрисон-Бенедикту), факторов активности, увечья, с учетом температурного фактора и дефицита массы тела.

Общая характеристика больных

В случае острого течения заболевания ЯК или обострении хронической формы терапевтическое лечение сопровождается назначением гормональной терапии: гидрокортизон 125 мг внутривенно 4 раза в сутки, или метилпреднизолон 6-15 мг 4 раза в день или преднизолон внутривенно из расчета 1,5 – 2 мг/кг массы тела пациента 4 раза в сутки. Если активность воспалительного процесса в толстой кишке не снижается на фоне гормональной терапии и возникают метаболические нарушения, сопровождающиеся потерей веса, диареей, развитием безбелковых отеков, то этих больных относят к гормонорезистентной форме и тогда решается вопрос о хирургическом лечении.

В зависимости от тяжести состояния больных ЯК и развития осложненного течения были выделены 5 групп больных, которым проведено оперативное лечение:

- 1-я группа – гормонорезистентная (n=76), в которой консервативная гормональная тера-

пия не способствовала стиханию воспалительного процесса и заболевание прогрессировало, тогда больным в плановом порядке выполнялось оперативное вмешательство;

- 2-я группа - гормонозависимая (n=16), в которой снижение дозы гормонов способствовало усилению воспалительного процесса в толстой кишке, и тогда также возникала необходимость выполнения плановой операции;
- 3-я группа больных (n=28), у которых тяжесть течения связана с продолжающимся кишечным кровотечением, представляющим угрозу для жизни больного и оперативное вмешательство носило экстренный характер, так как при профузном кишечном кровотечении показатели гемоглобина (Hb) и гематокрита (Ht) снижались до критических цифр (40 Hb г/л, 14% Ht);
- 4-я группа больных (n=17), у которых прогрессирование воспалительного процесса приводило к параличу нервных окончаний и потере тонуса гладкомышечной системы, что способствовало расширению всей толстой кишки или ее части – токсическая дилатация (ТД), это усиливало не только интоксикацию организма, но и создавало угрозу развития ее перфорации с последующим перитонитом;
- 5-я группа больных (n=17), которым оперативное вмешательство выполнялось в результате перфорации толстой кишки, которая происходила, как правило, после развития острой токсической дилатации толстой кишки или в результате прогрессирования язвенно-некротического процесса. Это группа больных была самой тяжелой по общему состоянию.

Всем больным проведены клинические и биохимические исследования.

Оценивали состояние трех видов обмена: белкового (общий белок, альбумины, мочевины), углеводного (глюкоза и амилаза крови), липидного (холестерин, триглицериды, липопротеины низкой плотности - ЛПНП, липопротеины высокой плотности - ЛПВП), а также спектр кишечных метаболитов (КЖК), отражающих состояние полостного кишечного пищеварения во всех группах больных в динамике (до операции, после операции на 2, 3, 5, 7, 10 дни и перед выпиской).

Методики применения ЭП и используемые смеси в послеоперационном периоде

Учитывая тяжесть состояния больных ЖК нами применяется энтеральное искусственное питание в группе с перфорацией и находящихся на ИВЛ – зондовое питание готовыми жидкими смесями

(Нутризон-Энергия), в группе больных с активным послеоперационным режимом ЭП как дополнение к ПП (Нутридринк) с последующим переходом на «сиппинг», т.е. как дополнение к госпитальной диете.

Предпочтение отдаем готовым жидким питательным смесям фирмы (Нутриция) как гиперкалорическим, так и изокалорическим в связи с простотой их применения и экономии времени медицинского персонала:

- НУТРИДРИНК – содержит 150 ккал/100 мл и 6 г белка в готовой жидкой форме.
- НУТРИЗОН - ЭНЕРГИЯ с пищевыми волокнами и без них – содержит 150 ккал/100 мл и 6 г белка.
- ДИАЗОН с пищевыми волокнами – изокалорическая жидкая смесь. Содержит 100 ккал/100мл и 4 г белка.

Данные энтеральные диеты предназначены для больных, находящихся в тяжелом состоянии гиперметаболизма и характеризуются высоким содержанием азота в составе белков или аминокислот 1,5 – 2 г/кг в сутки и соотношением небелковых калорий к азоту менее 120:1. Данные смеси называют полностью сбалансированными с высокой энергетической емкостью (Нутридринк, Нутризон-Энергия), так как они содержат малое количество или вообще не содержат лактозу [6]. Это особенно важно для больных ЖК, так как они плохо переносят молоко.

Разработана схема введения вышеуказанных гиперкалорических смесей с учетом нарушения функции тонкой кишки после операции.

Получен патент на изобретение № 2245174; г. Москва от 27 января 2005 г. на «Способ послеоперационной реабилитации больных неспецифически воспалительными заболеваниями кишечника».

2 день: 3,0 – 4,0 мл на кг массы тела в сутки со скоростью 25 мл в час;

3 день: 7,0 – 8,5 мл на кг массы тела в сутки со скоростью 25 мл в час;

4 день: 10,0 – 12,0 мл на кг массы тела в сутки со скоростью 50 мл в час;

5 день: 14,0– 16,0 мл на кг массы тела в сутки со скоростью 75 мл в час;

6 день: 21,0 - 24,0 мл на кг массы тела в сутки со скоростью 100 мл в час.

7 день: 21,0 – 24,0 мл на кг массы тела в сутки со скоростью 100 мл в час.

Нами установлен режим скорости введения препаратов для энтерального питания. Рекомендуемая скорость введения с 25 мл/час на 2 и 3 день с последующим ее увеличением по мере усвоения питательной смеси до 100 мл/час на 6 – 7 день.

Применение энтерального питания со второго дня после операции позволяет в дальнейшем снизить объем инфузионной терапии с 80 -100 мл/кг массы тела до 40-50 мл/кг массы тела больного.

РЕЗУЛЬТАТЫ И ОБСУЖДЕНИЕ

У больных ЯК алиментарная дистрофия является плохим фоном для хирургического вмешательства и дальнейшего течения послеоперационного периода.

В Таблице 1 представлены данные ИМТ, характеризующие трофологический статус больных язвенным колитом до операции.

Из 76 больных гормонорезистентной группы у 17 ИМТ составил $16,4 \pm 0,16$ кг/м², что позволяет отнести их к средней степени нутриционной недостаточности. Тогда как 7 пациентов, имеющих ИМТ меньше 15 ($14 \pm 0,8$ кг/м²) отнесены по трофологическому статусу к тяжелой степени.

Развивается синдром мальабсорбции, т.е. на фоне выраженного воспалительного процесса в толстой кишке и потери белка, электролитов, витаминов, элементов крови и недостаточности питания (это ограничительные диеты, тошнота, отсутствие аппетита). Гипотрофия сопровождается сердечно-сосудистыми нарушениями (гипотонией, тахикардией, миокардиодистрофией) и развитием общей слабости, сухости кожи и другими нарушениями в органах и тканях.

У 42 этой группы больных трофологический статус не был нарушен, а у 12 пациентов отмечен избыток массы тела, ИМТ составил $29,5 \pm 0,9$ кг/м².

В гормонозависимой группе только у двух больных ИМТ был снижен и составил $16,4 \pm 0,25$ кг/м², тогда как у большинства из них - 8 пациентов ИМТ составил $31,0 \pm 1,57$ кг/м².

В этой группе больных ожирение сопровождалось нарушением углеводного обмена (у 5 из них, осложнение гормональной терапии сопровождалось развитием стероидного диабета, у одного пациента выявлен несахарный диабет), у 5 больных была повышена амилаза крови в дооперационном периоде. У всех 8 пациентов в предоперационном периоде был выражен синдром Кушинга.

В группах с кишечными осложнениями ИМТ менее 15 отмечен был у 6 пациентов и у 17 ИМТ составил 16 кг/м². В группах с кишечными осложнениями в дооперационном периоде потеря массы тела еще не успевает возникнуть, в этих группах ставка делается на кишечное осложнение, которое в последующем усугубляет процессы метаболизма.

Усиление катаболизма на 2-3 дни после операции сопровождалось снижением холестерина, участвующего в липидном обмене (нарушено образование холестерина в печени).

Критическое падение холестерина отмечено в группе больных с перитонитом. Только применение гиперкалорической смеси – Нутризон-Энергии позволило повысить данный показатель до нижней границы нормы.

Таблица 1. Индекс массы тела у больных ЯК (кг/м²) до операции

| Группы больных | Норма | Избыток | Дефицит (ср.тяжести) | Дефицит (тяжелый) |
|-------------------------------|--------------------------------|--------------------------------------|--------------------------------------|------------------------------------|
| | ИМТ кг/м ² 25-19 | ИМТ кг/м ² >25 | ИМТ кг/м ² 17-15 | ИМТ кг/м ² < 15 |
| Гормонорезистентная n=76 | n=42 $21,31 \pm 0,1$ | n= 12 $29,5 \pm 0,9$ p < 0,001 | n=17 $16,4 \pm 0,16$ p < 0,001 | n=7 $14 \pm 0,8$ p < 0,001 |
| Гормонозависимая n=16 | n=6 $21,61 \pm 0,6$ | n=8 $31,0 \pm 1,57$ p < 0,001 | n=2 $16,75 \pm 0,25$ p < 0,001 | - - |
| Кровотечение n=28 | n=14 $21,28 \pm 0,3$ | n=2 $28,25 \pm 0,75$ P < 0,001 | n=8 $16,25 \pm 0,29$ p < 0,001 | n=4 $14,1 \pm 0,7$ p < 0,001 |
| Токсическая дилатация n=17 | n=9 $22,1 \pm 0,55$ | n=2 $27,5 \pm 1,5$ p < 0,001 | n=4 $16,08 \pm 0,33$ p < 0,001 | n=2 $14,1 \pm 0,5$ p < 0,001 |
| Перфорация n=17 | n=7 $21,34 \pm 0,7$ | n=5 $28,25 \pm 0,75$ p < 0,001 | n=5 $16,7 \pm 0,3$ p < 0,001 | - - |

Таблица 2. Биохимические показатели у больных язвенным колитом в группе с перфорацией (n=17)

| Показатели | До операции | 2 дня после операции | 3 дня после операции | 5 дня после операции | 7 дня после операции |
|---------------------------------|-------------|----------------------|----------------------|----------------------|----------------------|
| Общий белок, 73,5±13,5г/л | 59,5±4,45 | 48,37± 2,52 | 42,4± 1,88 | 45,6± 2,46 | 55± 1,05 |
| Альбумины, 44,5±6,5г/л | 38,56± 4,54 | 24,5± 5,16 | 25,01± 4,66 | 27,06± 3,66 | 28,25± 1,96 |
| Мочевина, 4,7± 3,0ммоль/л | 7,20±1,03 | 9,93±0,92 | 11,08±0,58 | 18,04±2,56 | 11,01±1,66 |
| Холестерин, 5,0± 1,2ммоль/л | 3,02±0,24 | 2,52±0,15 | 2,39±0,16 | 2,62±0,16 | 3,12±0,44 |
| Триглицериды, 1,44±0,84 ммоль/л | 0,54±0,07 | 0,36±0,04 | 0,34±0,03 | 0,55±0,19 | 0,69±0,015 |
| ЛПВП 3Ммоль/л | 1,82±0,12 | 1,10±0,1 | 1,46±0,13 | 1,08±0,32 | 1,45±0,04 |
| ЛПНП 2,3±5,7Ммоль/л | 1,26±0,15 | 0,84±0,1 | 1,01±0,14 | 1,15±0,21 | 1,27±0,22 |
| Глюкоза, 5,3±1,1Ммоль/л | 6,8±0,21 | 10,4±0,94 | 16,6±3,7 | 11,2±1,8 | 6,5±0,28 |
| Амилаза, ед. 122,5± 97,5 | 220±59,4 | 479,3±189,3 | 594±140,4 | 488,4±132,2 | 618,7±235,5 |

Снижение триглицеридов происходило к 3 дню и было идентичными во всех группах больных. Восстановление их до исходного уровня происходило достаточно скоро на фоне ЭП.

Как показали наши исследования, на этапе операции и первый день после нее нарушается не только белковый, липидный, но углеводный обмен. Происходит обратная корреляционная зависимость: падает не только холестерин, снижаются и триглицериды, а глюкоза и амилаза увеличиваются, что подтверждает влияние хирургической агрессии на состояние гомеостаза.

Сравнительная оценка клинической эффективности трех видов смеси у больных ЯК в послеопе-

рационном периоде показала, что функция илеостомы восстанавливалась ко 2- 3 дням после операции. При приеме «Нутризон-Энергии», после которого отмечено восстановление функциональной активности кишечника, и появление химуса на 2-3 дни после операции.

За последние 5 лет (2001 - 2006г.) благодаря совершенствованию хирургической техники и тактики, а также анестезиологическому обеспечению больных язвенным колитом летальность удалось значительно снизить. При кровотечении из толстой кишки и токсической дилатации летальных исходов не отмечено. Общая летальность по годам снижалась с 1990-1995 от 14,58 % до 11,76 % за

Таблица 3. Летальность у больных язвенным колитом 1990-2006гг

| Группы | 1990-1995 | | 1996-2000 | | 2001-2006 | |
|----------------------------|-----------|-------------|-----------|-------------|-----------|-------------|
| | Всего | Летальность | Всего | Летальность | Всего | Летальность |
| Гормонорезистентная n=76 | 19 | - | 11 | - | 46 | - |
| Гормонозависимая n=16 | 5 | 1 | 5 | - | 6 | - |
| Перфорация n=17 | 7 | 3 | 4 | 3 | 6 | 2 |
| Токсическая дилатация n=17 | 3 | - | 6 | 1 | 8 | - |
| Кровотечение n=28 | 14 | 3 | 8 | - | 6 | - |
| Летальность % | | 14,58% | | 11,76% | | 3,03% |

Таблица 4. Послеоперационный койко-день у больных язвенным колитом

| Группы | Госпитальная диета | Энтеральное питание |
|----------------------------|--------------------|---------------------|
| Гормонозависимая n=16 | 18,3 ± 1,63 n=9 | 15,7 ± 1,14 n=7 |
| Гормонорезистентная n=76 | 27,9 ± 2,03 n=40 | 18,5 ± 1,39 n=36 |
| Кровотечение n=28 | 27,7 ± 2,66 n=10 | 20,1 ± 1,3 n=18 |
| Перфорация n=17 | 31,0 ± 2,66 n=5 | 24,3 ± 4,33 n=12 |
| Токсическая дилатация n=17 | 27,4 ± 2,89 n=5 | 20,8 ± 4,00 n=12 |

период с 1996 по 2000 г и до 3,03% с 2001 – 2006 г.

Так же происходило и уменьшение послеоперационного койко-дня у больных ЯК (Табл. 4).

Таким образом, нарушение трофологического статуса, выраженность катаболической направленности в различных группах больных ЯК и метаболических нарушений (белкового, липидного и углеводного обменов) позволяет дифференцированно подходить к выбору ЭП.

ВЫВОДЫ:

1. При выраженном нарушении трофологического статуса у крайне тяжелых больных ЯК с осложненным течением (кровотечение, токсическая дилатация, перфорация) предпочтение отдавали жидким гиперкалорическим смесям (Нутридринк, Нутризон-Энергия).

2. В группе больных с избыточной массой тела и углеводными нарушениями хорошая динамика стабилизации трофологического статуса и максимально ранняя возможность перехода к физиологичному ЭП возникала при применении жидкой изокалорической питательной смеси Диазон.

3. При переводе больного на энтеральное питание параллельно с метаболической стабилизацией отмечалась нормализация общего и биохимического анализов крови, гомеостаза.

4. Применение гиперкалорических диет способствует укорочению сроков реабилитации больных язвенным колитом после операции в связи с восстановлением белкового, липидного и углеводного обменов.

ЛИТЕРАТУРА

1. Адлер Г. Болезнь Крона и язвенный колит. М. Издательский дом «ГЕОТАР – МЕД». 2001. 527 с.
2. Балтайтис Ю.В. Обширные резекции толстой кишки. Киев. Здоровье. 1990. 173 с.
3. Белоусова Е.А. Язвенный колит и болезнь Крона. ООО «Издательство Триада». М. 2002. 127 с.
4. Вересов К.В., Хачатурова Э.А., Ерошкина Т.Д. Динамика изменений волемиического статуса в послеоперационном периоде у больных неспецифическим язвенным колитом и болезнью Крона на фоне парентерального питания концентрированными растворами аминокислот». Восьмой международный конгресс: Парентеральное и Энтеральное питание. М. 2004 г. с 18.
5. Киркин Б.В., Румянцев В.Г. «Функциональное состояние желудочно-кишечного тракта у больных воспалительными заболеваниями толстой кишки. - В кн: «Актуальные проблемы искусственного питания в хирургии». Под ред. В.Д. Федорова и др. М. 1990. с 23-25.
6. Луфт В.М., Костюченко А.Л. Клиническое питание в интенсивной медицине. Санкт-Петербург 2002. 173 с.
7. Халиф И.Л., Лоранская И.Д. Воспалительные заболевания кишечника (неспецифический язвенный колит и болезнь Крона). Клиника, диагностика и лечение. «Миклош» М. 2004. 88с.
8. Попова Т.С., Шестопапов А.Е., Тамазашвили Т.И. и др. «Нутритивная поддержка больных в критических состояниях». Издательский дом «М-Вести». М. 2002. 319 с.
9. Greenstein A.J., Sachar D.B., Gibas A. Outcome of toxic dilatation in ulcerative and Crohn colitis. *Jornal of Clin.Gastroenterology*, 1985, 7:137.
10. Heppel J., Farcouh E., Dube S. Toxic megacolon: an analysis of 70 causes. *Deseases of Colon and Rectum.*, 1986, 29:788.
11. Hurst R.D., Finco C., Rubin M. Prospective analysis of peryoperative morbidity in one hundred consecutive colectomies for ulcerative colitis. *Surgery* 1995, 118, p.748.
12. Schoimerich J., Warren B.F. Differential diagnosis and other forms of inflammatory Bowel Diseases. Churchill Livingstone., 2003: 199-218.

СКРИНИНГ КОЛОРЕКТАЛЬНОГО РАКА

ОБЗОР ЛИТЕРАТУРЫ

Чернышов С.В.

ФГУ “ГНЦ Колопроктологии Минздравсоцразвития”, г. Москва
(директор – акад. РАМН, проф. Г.И. Воробьев).

Удельный вес I-II стадии колоректального рака (КРР) среди больных с впервые установленным диагнозом не превышает 30% [3]. Поэтому очевидна актуальность разработки и применения различных методов скрининга, позволяющих диагностировать опухоль на ранней стадии, когда еще нет симптомов болезни.

Скрининг – массовое обследование лиц, не считающих себя больными, для выявления скрыто протекающих заболеваний или других состояний, осуществляемое путем опроса (например, относительно курения), физикального исследования (например, пальпация предстательной железы), лабораторного исследования (например, определение фенилаланина в сыворотке крови) или с помощью других процедур (сигмоидоскопии) [5]. Среди лиц, считающих себя здоровыми, с помощью скрининга выделяют тех, у кого имеется заболевание или факторы риска. Под скринингом КРР понимают применение различных методов исследования, позволяющих выявить факт возможного наличия опухоли, когда нет симптомов болезни. Целью скрининга является активное раннее выявление бессимптомного рака и его лечение.

По данным Woolf S.H. [21] для выявления КРР существует несколько основных скрининговых тестов: анализ кала на скрытую кровь (гемокульттест), гибкая сигмоидоскопия, фиброколоноскопия (ФКС), ирригоскопия методом двойного контрастирования толстой кишки.

Скрининговые программы рака должны проводиться с учетом их целесообразности для тех форм рака, которые являются важной проблемой здравоохранения страны или региона, ввиду высокой заболеваемости и смертности от них [12].

В России проведение скрининга рака легкого, рака молочной железы, рака желудка, рака толстой кишки, рака шейки матки считается целесообразным, так как заболеваемость и смертность от этих видов рака остается высокой.

Об эффективности того или иного метода скрининга можно судить на основании снижения смертности от рака в регионе, в котором проводился скрининг,

по сравнению с регионами, в которых скрининг не проводился. Промежуточными признаками эффективности метода являются снижение частоты выявления распространенных форм, увеличение частоты ранних форм рака и улучшение выживаемости. Скрининговый тест должен быть высоко чувствительным и специфичным [5]. Чувствительность определяется как доля лиц с положительным результатом теста в популяции с изучаемым заболеванием, другими словами - это вероятность того, что у больного искомым формой рака применяемый для скрининга тест будет положительным. Специфичность – это доля лиц с отрицательным результатом теста в популяции без изучаемой болезни, т.е. она определяет вероятность того, что у лиц, не имеющих рака, скрининговый тест будет отрицательный. Эффективность скрининга также зависит от того, насколько правильно используемый тест предсказывает наличие или отсутствие искомого рака, что принято называть предсказывающей способностью теста (ПСТ). Положительная PST должна с высокой вероятностью предсказывать, что у человека с положительным тестом есть рак. Чувствительность теста определяется процентом позитивных результатов среди всех случаев рака с подтвержденным диагнозом. Специфичность теста – процент отрицательных тестов от количества случаев, при которых диагноз рака не был подтвержден. PST рассчитывается как процент рака среди всех тест-положительных людей. При приемлемых показателях чувствительности и специфичности PST выше для тех форм рака, у которых заболеваемость и смертность в популяции высока. Чем ниже заболеваемость и смертность, тем ниже PST, а значит и эффективность скрининга [5].

Скрининг злокачественных новообразований несомненно важен в снижении смертности, а в некоторых случаях, когда речь идет о выявлении предраковых состояний, и заболеваемости от злокачественных опухолей. В связи с этим разработка новых методов скрининга, включая выявление молекулярных маркеров ранних стадий опухолевого процесса, имеет

большое практическое значение.

Важную роль в скрининге ранних форм рака ободочной и прямой кишки призваны сыграть профилактические осмотры, особенно с использованием бензидиновой пробы на скрытую кровь в кале (FOBT, гемокульттест). Это позволяет уменьшить объем проводимых исследований и повысить их эффективность. Гемокульттест был введен в ФРГ как обязательный стандартный метод массового обследования населения на рак с января 1977г [3]. Его эффективность была проверена более чем на 80000 лиц, в результате чего он признан как метод диагностики на скрытую кровь в кале, отличающийся точностью и простотой, а также безвредностью. Из числа больных с положительным гемокульттестом, подвергшихся в последующем эндоскопическому обследованию, удается выявить рак ободочной и прямой кишки у 1,2-15%, а полипы – у 15-70% обследованных. Будучи дешевым и не требующим значительных медицинских издержек, этот метод скрининга дает в то же время максимальную диагностическую информацию [3].

Вместе с тем, в нескольких международных рандомизированных контролируемых скрининговых исследованиях, направленных на раннее выявление колоректального рака с использованием FOBT была показана возможность раннего выявления КРР, и как следствие, повышение 5-летней выживаемости больных раком толстой кишки. В то же время эти исследования выявили ряд недостатков использованных методов. Так, исследование кала на скрытую кровь, требующее минимальных затрат, дает много ложноположительных результатов и имеет низкую чувствительность (26 – 69%). При комбинированном использовании FOBT с эндоскопическими методами чувствительность скрининга, направленного на активное выявление КРР возрастает до 76%. Однако недостатком эндоскопических методов являются возможные осложнения (до 1,3%) и высокая стоимость. Кроме того, такой скрининг КРР требует большого количества высококвалифицированных врачей-эндоскопистов и сложного дорогостоящего оборудования. В качестве альтернативы вышеописанным подходам, заседанием международной ассоциации гастроэнтерологов в Квебеке (2001г.) были приняты рекомендации по программе скрининга на КРР, основанной на лучевой диагностике с использованием ирригоскопии (один раз в 5 – 10 лет) или использованием колоноскопии (один раз в 10 лет) для лиц старше 50 лет.

Одним из перспективных направлений лабораторных методов скринингового типа, направленных на раннее выявление КРР, является использование комплекса иммуоферментных копрологических методов определения опухолеассоциированного маркера

– опухолевой (Tu) пируваткиназы (PK) M2 типа (f Tu M2-PK) и гемоглобина человека в кале (iFOBT). Также, определенные надежды возлагаются на использование достижений молекулярной медицины для ранней диагностики и скрининга колоректального рака. Принцип соответствующих методик основывается на обнаружении в кале ДНК-молекул, несущих РТК-ассоциированные мутации [4].

Пируваткиназа является одним из ферментов гликолиза и катализирует перенос фосфатной группы от фосфоенолпирувата (ФЕП) на АДФ с образованием пирувата и АТФ. Таким образом, этот фермент обеспечивает синтез АТФ в тканях с низким содержанием кислорода. В клетках нормальных тканей человека молекула пируваткиназы функционирует в виде тетрамера из форм – L-PK, R-PK, M1-PK типов. В опухолевых клетках в условиях гипоксии преимущественно функционирует особый тип фермента – так называемая опухолевая пируваткиназа (PK) – M2-типа (Tu M2-PK), которая является димером. Используя разработанный недавно тест для определения Tu M2-PK в кале, Hardt P. и Deckter K. с соавт. показали значительное повышение содержания данного маркера в экскрементах больных КРР. Об этом же свидетельствуют и неопубликованные данные Коновича Е.А., по которым, в образцах кала пациентов с опухолью ободочной и прямой кишки, язвенным колитом, болезнью Крона, имеется повышение содержания Tu M2-PK. Вместе с тем повышение уровня опухолевой пируваткиназы не позволяет дифференцировать указанные заболевания, что в свою очередь может являться показанием для проведения инвазивных методов скрининга (ректороманоскопия, колоноскопия). Предварительные данные по оценке диагностической значимости fTu M2-PK, полученные за рубежом, свидетельствуют о высокой чувствительности (более 70%) и специфичности (около 80%) для КРР.

Недавно разработанный метод иммуоферментного определения гемоглобина человека в кале (iFOBT) отличается высокой диагностической значимостью: чувствительность составляет 60-77,7% при специфичности 95%. Высокая специфичность теста связана с тем, что iFOBT не выявляет кровь из опухолей, находящихся в верхних отделах ЖКТ, не реагирует с пероксидазой растительного происхождения (как в случае ложноположительного результата при FOBT). Он достаточно прост в выполнении, не требует от пациента соблюдения особой диеты, является неинвазивным и экономически выгодным, по сравнению с эндоскопическими методами. Это позволяет рассматривать iFOBT как копрологический тест скринингового типа.

В настоящее время разработан метод иммуоферментного определения комплекса гемоглобин-

гаптоглобин (Hemo-hapt occult) человека в кале. Свободный гемоглобин при прохождении ЖКТ разрушается, но в комплексе с сывороточным белком гаптоглобином он более устойчив к деградации. По предварительным данным, этот метод позволяет выявить КРР в 83% случаев. Чувствительность его для крупных аденоматозных полипов составляет 76% (тогда как для iFOBT – 54%). Специфичность теста сравнима с iFOBT (96%), перед забором кала от пациента не требуется соблюдения диеты, так как нет перекрестной реакции с пероксидазой растительного происхождения (как в случае ложноположительного результата при традиционном FOBT). Он достаточно прост в выполнении, является неинвазивным и экономически выгодным, по сравнению с эндоскопическими методами. Это позволяет также рассматривать Hemo-hapt occult как копрологический тест скринингового типа.

Целесообразность обнаружения в кале человека ДНК-молекул, несущих РТК-ассоциированные мутации подкрепляется сведениями о повышенном слущивании опухолевых клеток в просвет кишечника, а также фактом уникальной чувствительности полимеразной цепной реакции (ПЦР), применяемой для идентификации ДНК-последовательностей. Однако молекулярная диагностика РТК также далека от практического внедрения в силу нескольких причин: во-первых, ни один из применяемых в настоящий момент молекулярных маркеров неопластического роста (мутации в генах k-RAS и p53, нестабильность микросателлита BAT26, метилирование промоторных участков ряда генов, потери гетерозиготности и т.д.) не является универсальным для КРР; во-вторых, обнаружение большинства из перечисленных опухолевых маркеров затруднено, если вообще возможно, в присутствии нормальной (т.е. неопухолевой ДНК). И, наконец, широкому применению молекулярно-генетических методик препятствует их высокая стоимость [4, 9, 13, 18].

Наиболее клинически апробированным молекулярным тестом является анализ опухоли на присутствие упомянутой выше микросателлитной нестабильности (RER+ опухоли). Микросателлитная нестабильность ассоциирована с целым рядом клинически значимых признаков: 1) КРР с микросателлитной нестабильностью отличается хорошим прогнозом лечения, так как высокая частота соматических мутаций способствует иммуногенности опухоли; 2) подобные новообразования чаще отвечают на терапию с применением фторпиримидинов, так как RER+ опухоли характеризуются сниженной способностью к компенсации ДНК; 3) присутствие микросателлитной нестабильности указывает на высокий риск появления независимого, первично-множественного новообразования, так как RER+ фенотип зачастую является признаком син-

дрома наследственного неполипозного рака толстой кишки. Существенно, что тест на микросателлитную нестабильность относительно прост, доступен в применении и может выполняться и на ретроспективном (архивном) биологическом материале [8, 15].

Опубликованы десятки работ, посвященных ассоциациям между прогнозом КРР и молекулярными характеристиками опухоли. Считается, что делеции длинного плеча хромосомы 18 свидетельствуют о высоком риске рецидива и метастазирования. По крайней мере отчасти, подобная закономерность связана с утратой экспрессии антионкогена DCC, расположенного в локусе 18q21. Неблагоприятная прогностическая значимость была также зарегистрирована для делеций хромосом 1p, 6p, 9p, 14q. Предполагается, что агрессивность колоректального рака может коррелировать не столько с отдельными цитогенетическими аномалиями, сколько с общим числом хромосомных делеций, т.е. со степенью разбалансированности генома. В некоторых исследованиях [14, 19] установлено неблагоприятное прогностическое значение точечных мутаций в онкогене k-RAS. Аналогичные данные были опубликованы и для гена p53. В литературе имеются попытки связать клинические особенности КРР с экспрессией мембранных тирозинкиназ рецептором эпидермального фактора роста EGFR (ERBB1/HER1) и его гомологом ERBB2/HER2. В отдельных работах наблюдалась взаимосвязь между экспрессией антиапоптотического белка bcl-2 и относительно благополучным течением заболевания. Исследования, посвященные клинической значимости амплификации и экспрессии онкогена c-myc, дали взаимоисключающие результаты [12, 19]. Особую группу составляют гены, отвечающие за процессы ангиогенеза, инвазии и метастазирования. В частности, перечисленным свойствам неопластического роста способствует продукция опухолевыми клетками так называемых матричных металлопротеиназ (matrix metalloproteinases, MMPs). Для прогноза РТК продемонстрировано неблагоприятное значение экспрессии MMP1, MMP2 и MMP9. Сходные ассоциации были обнаружены для протеазы другого семейства - uPA (urokinasetype plasminogen activator). К наиболее известным маркерам метастазирования относится гликопротеин CD44, выполняющий адгезивные функции, и, по-видимому, способствующий закреплению опухолевых клеток в анатомически отдаленных органах и тканях.

В контексте работ, посвященных поиску молекулярных прогностических маркеров, следует сделать две существенные оговорки. Во-первых, упомянутые взаимосвязи подтверждены не всеми исследователями; более того, общую картину может исказить существующая в научном мире тенденция к предпочти-

тельному опубликованию «положительных» результатов. Во-вторых, практическая значимость подобных тестов остаётся недоказанной. Предполагается, что присутствие в опухоли неблагоприятных молекулярных характеристик говорит о целесообразности применения более активной тактики лечения, например адъювантной химиотерапии в случае КРР ранних стадий. Однако клиническая эффективность подобного подхода вовсе не является очевидной: действительно, выявление того или иного прогностического маркера само по себе не позволяет предсказывать ответ опухоли на лечение.

Тем не менее, суммируя анализ данных литературы о различных скрининговых методах выявления колоректального рака, следует отметить, что при положительных копрологических тестах больной подлежит дальнейшему клиническому и инструментальному обследованию. Для скрининг-диагностики и диспансерного наблюдения за лицами группы повышенного риска рака толстой кишки предлагается определять онкомаркеры: раковоэмбриональный антиген (РЭА), карбогидратные антигены СА 19-9, СА 242, альфа-фетопротейн (АФП) [2].

РЭА является онкофетальным белком, который обнаруживается в эпителиальных клетках пищеварительного тракта и бронхов. У взрослых людей РЭА продуцируется в очень ограниченном количестве эпителиальными клетками бронхов, молочной железы и кишечного тракта. В минимальных количествах РЭА обнаруживается в крови, плевральном экссудате, асцитической жидкости и спинномозговой жидкости. Значения нормы: 0-5 нг/мл, пограничные значения: 5-8 нг/мл, патологические значения: >8 нг/мл.

СА 19-9 у взрослых вырабатывается в очень небольшом количестве эпителиальными клетками бронхов и пищеварительного тракта. В минимальных концентрациях присутствует в крови, плевральном экссудате, асцитической и спинномозговой жидкости. При раке прямой и сигмовидной кишки определяется в комбинации с РЭА. Значения нормы: 0-30 МЕ/мл, пограничные значения: 30-40 МЕ/мл, патологические значения: 40 МЕ/мл и выше.

Эпитоп антигена СА 242 представляет собой сиаловый углевод, который располагается на гликопротеине типа муцина в карциномах многих органов. Для диагностики и наблюдения за ходом болезни при раке ЖКТ исследуется в комбинации с РЭА. Значения нормы: 0-30 МЕ/мл (медиана=6,4).

Определение альфа-фетопротейна (АФП) имеет второстепенное значение. АФП вырабатывается желточным мешком, а позже и печенью плода. При достижении двухлетнего возраста уровень АФП составляет 5 мг/л и сохраняется на этом уровне у

взрослых здоровых людей. Пограничные значения: 5-10 МЕ/мл, патологические значения: 10 МЕ/мл и выше.

Вместе с тем, у больных в группе с повышенным риском в отношении рака толстой кишки необходим адекватный комплекс исследований, начинающийся с пальцевого исследования прямой кишки, выполнения ректороманоскопии, фибросигмоскопии. Для диагностики новообразований ободочной кишки необходимо использовать эндоскопические методы исследования (сигмоидоскопия, фиброколоноскопия). Нельзя забывать, что взаимодополняющим методом диагностики опухолевидных образований толстой кишки является ирригоскопия, которая позволяет получить информацию о локализации новообразования, установить протяженность поражения, определить форму роста опухоли, оценить ее подвижность, а иногда судить о взаимосвязи с другими органами. Особенно важна ирригоскопия при циркулярном характере опухоли, для осмотра проксимальнее расположенных отделов толстой кишки, когда эндоскоп невозможно провести выше опухоли.

Такие методы диагностики как компьютерная томография (КТ), магнитно-резонансная томография (МРТ) несмотря на высокую чувствительность, являются лишь дополнительными, в диагностике колоректального рака в связи с их дороговизной. Тем не менее, эти методы отличаются чувствительностью при диагностике отдаленных метастазов колоректального рака.

Наиболее современным методом скрининга колоректального рака является компьютерно-томографическая колоноскопия (виртуальная колонография). Первые сообщения о виртуальной колонографии появились около 10 лет назад, это было связано с появлением компьютерных томографов нового поколения (спиральных мультidetекторных томографов с программным обеспечением, позволяющим получать трехмерное изображение полых органов изнутри). Колоректальный рак, по данным виртуальной колонографии, характеризуется утолщением и деформацией стенки толстой кишки (что более характерно для эндофитно растущих образований), наличием мягкотканых образований в просвете кишки и вне ее (форма образования зависит от характеристик опухоли – образование с четкими или нечеткими контурами, преимущественно бугристыми, образования по типу «цветной капусты»). По данным зарубежных авторов (Masaçi M. 2001, 2005), чувствительность виртуальной колонографии в выявлении патологических образований в просвете толстой кишки в значительной мере зависит от их размера - при диаметре 6-9 мм около 70%, 10мм и больше - 93% [16, 17], а дополнительные изображения в положении

пациентов лежа на животе увеличивают чувствительность метода в обнаружении образований размерами 1см и больше с 70% до 85%. Диагностическая ценность ВКС, по данным некоторых авторов, для определения стадии процесса составляет 95%, 85%, 100% для Т, N, М соответственно. Учитывая новизну метода и довольно противоречивые данные, полученные при исследованиях, особенно при сравнении с традиционной фиброколоноскопией, высокую зависимость результатов обследования от метода подготовки пациента, существуют две диаметрально противоположные точки зрения о месте ВКС в диагностике колоректального рака: ВКС является скрининговым методом наряду с ФКС; напротив, ВКС нельзя рассматривать не только в качестве скринингового метода, но и в качестве самостоятельного метода диагностики, а считать лишь его применение в качестве дополнения к традиционным методам исследования.

Суммируя данные, накопленные в литературе, необходимо отметить, что очевидно копрологические тесты для раннего выявления колоректального рака остаются единственными методами, отвечающими требованиям, предъявляемым к методам скрининга: высокая специфичность и чувствительность, неинвазивность, относительная простота при минимальных финансовых затратах. Дальнейшее усовершенствование тестов может быть связано с развитием молекулярной биологии, удешевлением и упрощением методик их выполнения.

ЛИТЕРАТУРА

1. Аксель Е.М., Ушакова Т.И. Статистика заболеваемости и смертности от рака ободочной и прямой кишки. Новое в терапии колоректального рака. Под ред. Н.И. Переводчиковой. – М., 2001. – С. 6-9.
2. Валиев А.А., Гатаулин И.Г., Петров С.В. Иммуноморфологические аспекты диагностики колоректального рака. Матер. научн. конф. «Актуальные проблемы колопроктологии». – М., ИД Медпрактика – 2005. – С. 174.
3. Земляной В.П., Трофимова Т.Н., Непомнящая С.Л., Дементьева Т.В. Современные методы диагностики и оценки степени распространенности рака ободочной и прямой кишки. Практическая онкология. – 2005. – Т. 6, №2. – С. 71-80.
4. Имянитов Е.Н. Клинико-молекулярные аспекты колоректального рака: этиопатогенез, профилактика, индивидуализация лечения. Практическая онкология. – 2005. – Т. 6., - С. 65-70.
5. Флетчер Р., Флетчер С., Вагнер Э. Клиническая эпидемиология. Основы доказательной медицины. – М.: Медиа Сфера. 1998. – 67 с.
6. Харченко В.П., Нуднов Н.В., Котляров П.М. Магнитно-резонансная томография. Методика исследования. – М.: Триада-Фарм., 2002. – 32с.
7. Шапоров И.Н., Овчинников В.А. Роль и место рентгеновской компьютерной томографии в диагностике опухолевых заболеваний ободочной кишки. Новости лучевой диагностики. – 1999. - №3. – С. 21-23.
8. Adlard J.W., Richman S.D., Seymour M.T., Quirke P. Prediction of the response of colorectal cancer to systemic therapy. *Lancet Oncol.* – 2002. – Vol. 3. – P. 75-82.
9. Davies R.J., Miller R., Coleman N. Colorectal cancer screening: prospects for molecular stool analysis. *Nat. Rev. Cancer.* – 2005. – Vol. 5. – P. 199-209.
10. Graziano F., Cascinu S. Prognostic molecular markers for planning adjuvant chemotherapy trials in Dukes' B colorectal cancer patients: how much evidence is enough? *Ann. Oncol.* – 2003. – Vol. 14. – P. 1026-1038.
11. Greene FL., Page D., Morrow M. AJCC Cancer Staging Manual, 6th ed. Balch C., Haller D., Fritz A., Fleming I., eds. – New York: Springer; 2002.
12. Hoff G., Bretthauer M. The Science and Politics of Colorectal Cancer Screening. *PLoS Med.* - 2006. Jan. - 3(1). - P. 104.
13. Houlston R.S. What we could do now: molecular pathology of colorectal cancer. *Mol. Pathol.* – 2001. – Vol. 54. – P. 206-214.
14. Kahlenberg M.S., Sullivan J.M., Witmer D.D., Petrelli N.J. Molecular prognostics in colorectal cancer. *Surg. Oncol.* – 2003. – Vol. 12. – P. 173-186.
15. Lawes D.A., SenGupta S., Boulos P.B. The clinical importance and prognostic implications of microsatellite instability in sporadic cancer. *Europ. J. Surg. Oncol.* – 2003. – Vol. 29. – P. 201-212.
16. Macari M. Virtual colonoscopy: clinical results. *Semin Ultrasound CT MR.* – 2001. Vol. 22 (5). P. 432-442.
17. Macari M., Bini E.J. CT colonography: where have we been and where are we going? *Radiology.* – 2005. Vol. 237(3). P. 819-833.
18. Muller O. Identification of colon cancer patients by molecular diagnosis. *Dig. Dis.* – 2003. – Vol. 21. – P. 315-319.
19. Pasche B., Mulcahy M., Benson A.B. 3rd., Molecular markers in prognosis of colorectal cancer and prediction of response to treatment. *Best. Pract. Res. Clin. Gastroenterol.* – 2002. – Vol. 16. – P. 331-345.
20. Sobin L.H., Wittekind Ch., eds. TNM Classification of Malignant Tumours, 6th ed. – New York: Wiley Liss, 2002.
21. Woolf S. H. The Best Screening Test for Colorectal Cancer - A Personal Choice. *N Engl J Med.* - 2000 Nov 3. - 343(22). - P. 1603-1607.

ЯКУШЕНКО ВЛАДИМИР КОНСТАНТИНОВИЧ.

К 60-ЛЕТИЮ СО ДНЯ РОЖДЕНИЯ.



07.06.2009 года исполняется 60 лет Владимиру Константиновичу Якушенко.

В.К. Якушенко в 1972 году окончил Новосибирский Государственный Медицинский Институт. Заведовал хирургическим отделением Венгеровской ЦРБ Новосибирской области. С 1979 года по настоящее время Владимир Константинович заведует II хирургическим отделением МУЗ ГКБ №11 города Новосибирска (в состав которого входят 40 проктологических и 20 гнойно-септических коек). С 2002 года является руководителем Новосибирского городского центра колопроктологии. В 1982 В.К. Якушенко прошел первичную специализацию по общей проктологии в НИИ проктологии (г. Москва), и с тех пор он неразлучно связал свою научную и практическую деятельность с отечественной колопроктологией. В 1995 году В.К. Якушенко защищает кандидатскую диссертацию по теме: «Криохирургия заболеваний прямой кишки», а в 2000 году он защищает докторскую диссертацию на тему: «Новые тех-

нологии в лечении заболеваний прямой кишки». Он впервые разработал и применил на практике искусственный сфинктер из никелида титана с памятью формы. В настоящее время под его руководством продолжается научная и практическая работа по дальнейшему развитию этой темы.

Оригинальные разработки защищены 5 авторскими свидетельствами. В.К. Якушенко является членом Международной Академии металлов с памятью формы, членом Ассоциации колопроктологов России.

В.К. Якушенко свойственна душевная щедрость, которую знают и ценят его коллеги. Он умеет и любит передавать свой опыт, свои знания и умения молодым врачам.

Группа учеников и коллег от всей души желают дорогому Владимиру Константиновичу долгих лет жизни, новых успехов в научном труде, за операционным столом и благодарных улыбок от своих пациентов.