

КОЛОПРОКТОЛОГИЯ

№1





Уважаемые коллеги,

Редакционная коллегия Ассоциации колопроктологов России, благодаря поддержке фармацевтической компании «Сервье», начинает серию публикаций, посвященных актуальным проблемам диагностики и лечения заболеваний толстой кишки, анального канала и промежности.

Индустриализация нашей жизни, наряду с крупными техническими достижениями, к сожалению, сопровождается и неприятными последствиями, одним из которых является заметный рост заболеваний толстой кишки во всем мире, в том числе и в России.

Борьба с этим заболеванием далеко не всегда заканчивается в пользу больного и врача, что связано как с несовершенством наших знаний об этиологии и патогенезе болезни толстой кишки, так и с недостаточным распространением информации о современных достижениях в области колопроктологии среди широкого круга врачей.

В первом выпуске «Колопроктологии» мы публикуем методические рекомендации, касающиеся широкого круга колопроктологов. Ультразвуковая диагностика острого парапроктита открывает новые возможности для радикального лечения этого весьма распространенного заболевания.

Предлагаемая новая техника ректороманоскопии создаст более выгодные гигиенические условия работы с пациентами, снижает дискомфорт процедуры обследования, что позволяет рекомендовать ее к широкому использованию.

Надеемся, что представленные материалы будут Вам интересны и полезны, а также мы ждем Ваших пожеланий по структуре издания и призываем Вас к участию в дальнейших публикациях.

Президент Ассоциации
колопроктологов России

Главный редактор

Академик Г.И. Воробьев

СОДЕРЖАНИЕ

УЛЬТРАСОНОГРАФИЯ В ДИАГНОСТИКЕ ОСТРОГО ПАРАПРОКТИТА	2
Аннотация	2
Введение	2
Формула метода	3
Показания и противопоказания	3
Материально-техническое обеспечение метода	3
Описание метода	3
Возможные осложнения, их профилактика и купирование	6
Эффективность использования метода	7
Выводы	7
РЕКТОРОМАНОСКОПИЯ	8
Аннотация	8
Введение	8
Формула метода	9
Материально-техническое обеспечение метода	9
Описание метода	10
Показания и противопоказания к применению метода	10
Подготовка к ректороманоскопии	11
Эффективность использования метода	11
Дезинфекция и стерилизация	12
Выводы	12

УЛЬТРАСОНОГРАФИЯ В ДИАГНОСТИКЕ ОСТРОГО ПАРАПРОКТИТА

Методические рекомендации


АННОТАЦИЯ

МИНИСТЕРСТВО ЗДРАВООХРАНЕНИЯ
РОССИЙСКОЙ ФЕДЕРАЦИИ

ГОСУДАРСТВЕННЫЙ НАУЧНЫЙ ЦЕНТР КОЛОПРОКТОЛОГИИ

УТВЕРЖДАЮ

ПЕРВЫЙ ЗАМЕСТИТЕЛЬ
МИНИСТРА


 А.И.ВЯЛКОВ
1999 г.

УЛЬТРАСОНОГРАФИЯ В ДИАГНОСТИКЕ
ОСТРОГО ПАРАПРОКТИТА

МЕТОДИЧЕСКИЕ РЕКОМЕНДАЦИИ № 99/186


СОГЛАСОВАНО

И.о. НАЧАЛЬНИКА УПРАВЛЕНИЯ
НАУЧНО-ИССЛЕДОВАТЕЛЬСКИХ
МЕДИЦИНСКИХ УЧРЕЖДЕНИЙ

 Н.С.САМКО
28.XII.1999 г.

СОГЛАСОВАНО

РУКОВОДИТЕЛЬ ДЕПАРТАМЕНТА
ОРГАНИЗАЦИИ МЕДИЦИНСКОЙ
ПОМОЩИ НАСЕЛЕНИЮ

 А.А.КАРПТСЕВ
1999 г.

МОСКВА-99

внутреннего отверстия свища, расположения свищевого хода по отношению к волокнам сфинктера анального канала.

Для диагностики острого парапроктита предложено комплексное ультразвуковое исследование, включающее последовательное применение трансабдоминальной, чреспромежностной и эндоректальной ультрасонографии.

При трансабдоминальном и эндоректальном доступах изучены топографоанатомические взаимоотношения патологического очага с прямой кишкой, анальным каналом и клетчаточными пространствами.

Разработана методика ультразвукового исследования параректальных клетчаточных пространств со стороны промежности, позволяющая оценить патологический процесс при невозможности проведения эндоректального осмотра. Определена ультразвуковая семиотика патологического очага при остром парапроктите. Оценена эффективность ультразвукового мониторинга больных острым парапроктитом в послеоперационном периоде. Определена последовательность применения ультразвуковых методик.

Методические рекомендации предназначены для специалистов по ультразвуковой диагностике, колопроктологов, хирургов.

Учреждение-разработчик: Государственный научный центр колопроктологии МЗ РФ.

Авторы: д.м.н. Л.П. Орлова, проф., д.м.н. А.М. Коплатдзе, к.м.н. Д.Ю. Филиппов, к.м.н. Г.И. Камалова, Ю.Л. Трубачева

Методические рекомендации посвящены новому методу диагностики острого парапроктита. Он отличается от существующих осмотром и изучением

ВВЕДЕНИЕ

Основным методом диагностики острого парапроктита является пальцевое исследование прямой кишки. Существенным недостатком данной методики является субъективизм в интерпретации полученных данных, зависящий от тактильно-температурной чувствительности пальца и опыта врача. Часто не представляется возможным определить верхнюю границу объемных образований, выявить пельвиоректальные затеки, а также судить об истинном содержании данного образования.

Исследование с помощью зонда проводится у больных в случае самопроизвольного вскрытия абсцесса и во время оперативного вмешательства, является инвазивной процедурой. При неосторожном введении инструмента могут формироваться ложные ходы, что за-

трудняет диагностику. На ранних этапах формирования абсцесса в параректальной клетчатке исследование зондом невыполнимо. Проба с красителем оказывает неоценимую помощь для выявления внутреннего отверстия больше во время операции.

Из рентгенологических методов исследования в диагностике парапроктитов наиболее часто применяется фистулография, которая является одним из ведущих методов в диагностике хронического парапроктита. В случае острого процесса малоинформативна, т.к. выполняется только при наличии свищей на коже.

Поэтому продолжается поиск новых методов ранней диагностики, позволяющих до оперативного вмешательства определить патологические изменения при остром парапроктите.

ФОРМУЛА МЕТОДА

Метод отличается от известных тем, что дополнительно диагностируют на дооперационном этапе ранние проявления воспалительного процесса в клетчатке, внутреннее отверстие свища, расположение свищевого хода по отношению к волокнам сфинктеров, вовлечение стенки прямой кишки, а также используют чреспромежностный доступ наряду с ранее применяв-

шимися для этих целей эндоректальным и трансабдоминальным. На втором этапе в послеоперационном периоде проводят ультразвуковой мониторинг больных для выявления остаточных гнойных полостей и затеков в околопрямокишечной клетчатке (Патент на изобретение № 2134544 от 20.08.99 г. "Способ ультразвуковой диагностики острого парапроктита).

ПОКАЗАНИЯ И ПРОТИВОПОКАЗАНИЯ

Показания

1. Пальпируемое образование в области промежности, анального канала, ректовагинальной перегородки.
2. Подозрение на острый парапроктит.
3. Проведение дифференциальной диагностики с гинекологическими и урологическими заболеваниями, нагноением пресакральной кисты, опухолевым процессом.
4. Динамическое наблюдение за больными, перенесшими острый парапроктит.
5. Выявление увеличения пресакрального пространства или смещения прямой кишки при рентгенологическом исследовании.
6. Выявление сдавления или деформации прямой кишки при эндоскопическом исследовании.

7. Как метод скрининга у определенных категорий лиц, склонных к заболеваниям прямой кишки.

Противопоказания

- Чреспромежностная и трансабдоминальная методики не имеют противопоказаний.
- Эндоректальная ультрасонография имеет следующие противопоказания:
 1. Выраженные болевые ощущения в области анального сфинктера.
 2. Наличие ущемленных геморроидальных узлов.
 3. Анальные трещины.
 4. Некоторые реконструктивные операции на прямой кишке.
 5. Наличие стенозирующей опухоли в анальном канале.

МАТЕРИАЛЬНО-ТЕХНИЧЕСКОЕ ОБЕСПЕЧЕНИЕ МЕТОДА

Ультразвуковой диагностический прибор ССД-630 фирмы "Алока Ко., Лтд", Япония, регистрационный номер 87/57, работающий в реальном масштабе времени с получением изображения в 64 оттенках серого цвета, с наличием как конвексных абдоминальных датчиков частотой от 3,5 до 5 МГц, так и эндоректальных частотой 7,5 МГц и выше и программ с определением линейных размеров, объема патологического образования, а также гистограммы участков нормальной и измененной ткани. Эти данные могут быть полезны при динамическом наблюдении за больным. Для всех видов исследования используется типо-

вой контактный гель для ультразвуковой диагностики.

Обработка датчиков производится в соответствии с пакетом документов, прилагаемых к данному прибору, а также в соответствии с приказами Минздрава РФ. Следует особо отметить тщательность проведения обработки после чреспромежностного осмотра, так как для этой цели применяются абдоминальные датчики, не имеющие защитных резиновых баллончиков как, например, эндоректальные. При необходимости после исследования обрабатывается кушетка и кварцуется помещение.

ОПИСАНИЕ МЕТОДА

Предложенная новая комплексная методика ультразвуковой диагностики острого парапроктита предусматривает последовательное использование трансабдоминального, чреспромежностного и эндоректального исследований с целью раннего выявления воспалительного процесса в клетчатке и его локализации, объема, определение степени вовлечения стенки прямой кишки, внутреннего отверстия свища, расположение свищевого хода по отношению к волокнам сфинктера и определение степени развития рубцов.

Трансабдоминальное исследование

Для трансабдоминального исследования используют конвексные датчики частотой от 3,5 до 5 МГц, дающие наилучшую визуализацию исследуемых органов. Исследование проводят при наличии наполненного мочевого пузыря, как своеобразного акустического окна, улучшающего визуализацию. Для выявления патологического очага проводится несколько сечений как в продольной, так и поперечной плоскостях (рис. 1). У

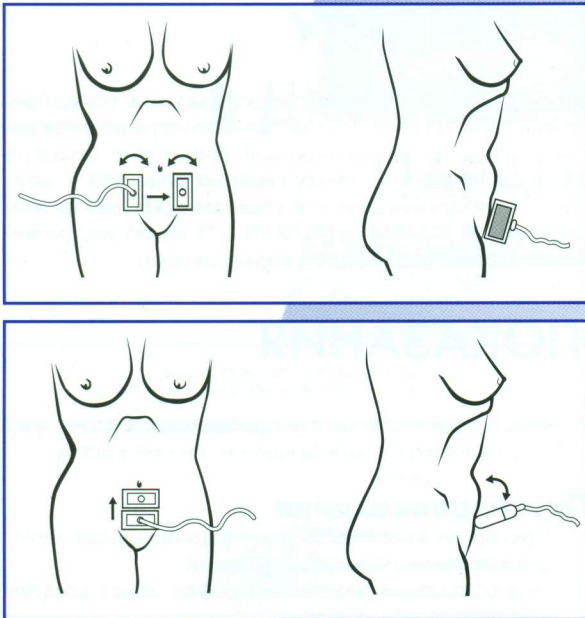


Рисунок 1. Схема расположения датчика при трансабдоминальном ультразвуковом исследовании.

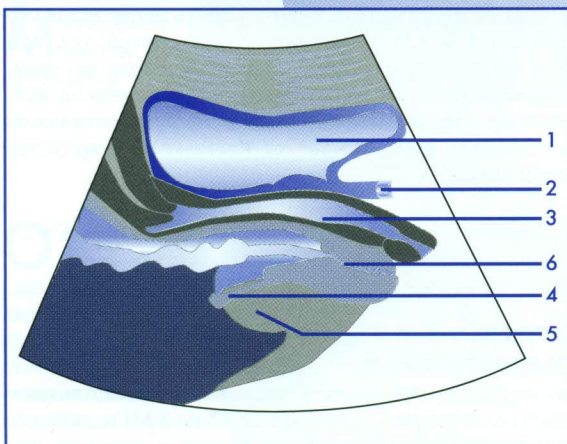
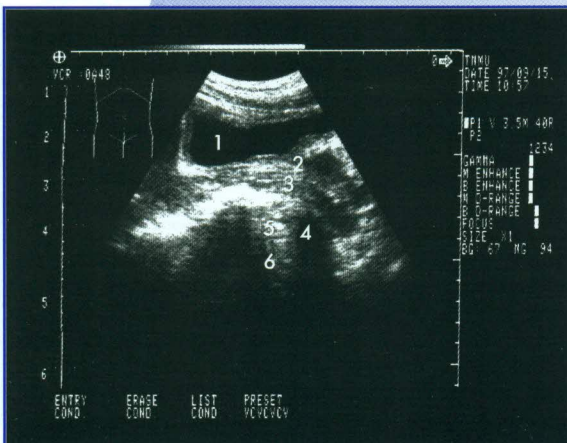


Рисунок 2. Ультрасонограмма органов малого таза и мышц у женщин при продольном сечении через переднюю брюшную стенку.

1 – мочевого пузыря, 2 – уретра, 3 – влагалище, 4 – *m. levator ani*, 5 – ишиоректальная клетчатка, 6 – анальный канал.

женщин в обязательном порядке изучается в продольном сечении состояние стенок влагалища и прямой кишки (толщина стенок, их равномерность, непрерывность, наличие свищевых ходов), а также изменение со стороны ректовагинальной перегородки. Важным моментом является выявление мышцы, поднимающей задний проход. Серией косых сечений, получаемых наклонами датчика в разные стороны, оценивается состояние параректальной клетчатки (рис. 2), анального канала и прямой кишки (рис. 3). Кроме этого, у мужчин для исключения заболевания проводят ультразвуковое исследование предстательной железы и семенных пузырьков (рис. 4, 5). При поперечном сечении оценивают те же параметры. Выявляют мышцу, поднимающую задний проход и внутренние запирающие мышцы, а также ишиоректальные пространства. Ультразвуковое исследование через переднюю брюшную стенку позволяет выявить достоверно абсцессы ишиоректальной клетчатки, которые выглядят как зоны овоидной формы с нечеткими, смазанными контурами и неоднородной структурой. При больших размерах очага выявляются феномены усиления эхосигналов за образованием и латеральной тени, что указывает на наличие жидкостного компонента. Данная методика позволяет оценить патологические изменения

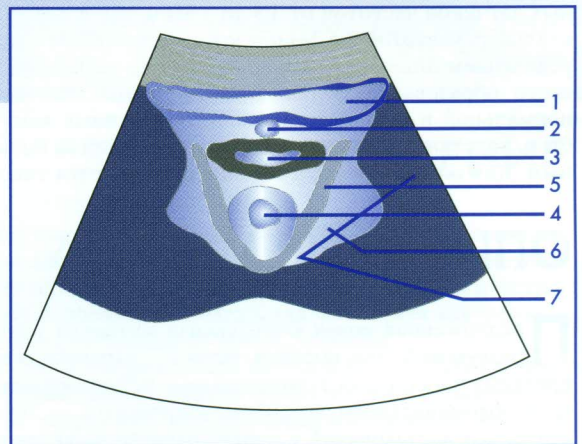
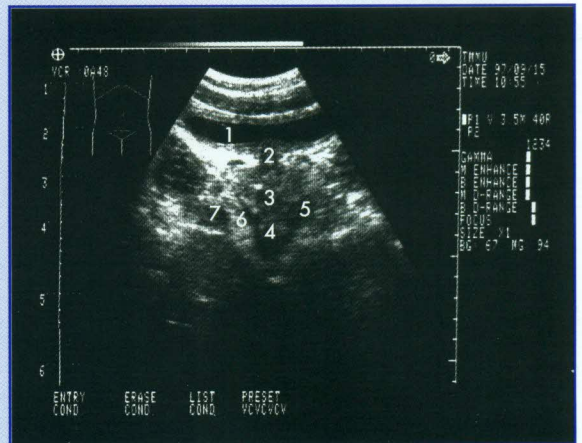


Рисунок 3. Ультрасонограмма органов малого таза и клетчаточных пространств у женщин при поперечном сечении через переднюю брюшную стенку.

1 – мочевого пузыря, 2 – уретра, 3 – влагалище, 4 – прямая кишка, 5 – *m. levator ani*, 6 – ишиоректальная клетчатка, 7 – *m. obturatorius internus*.

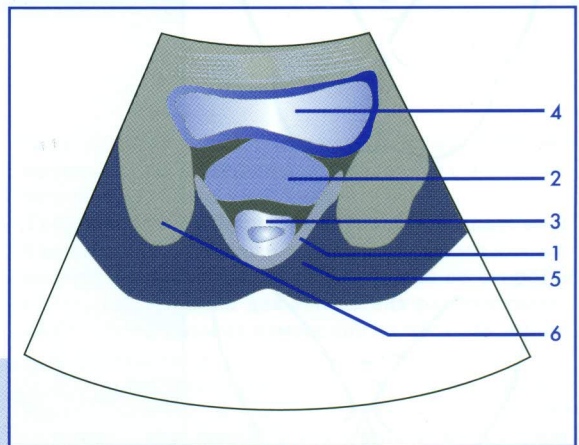
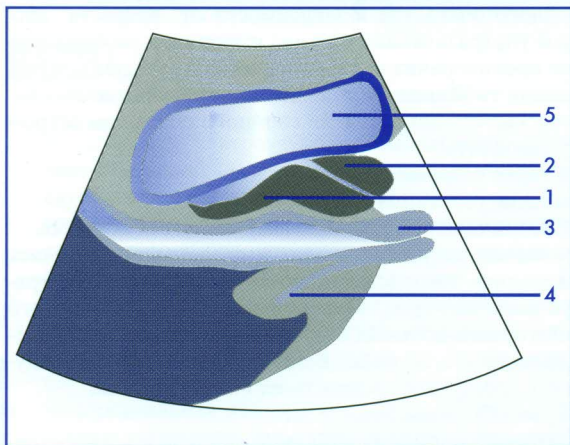
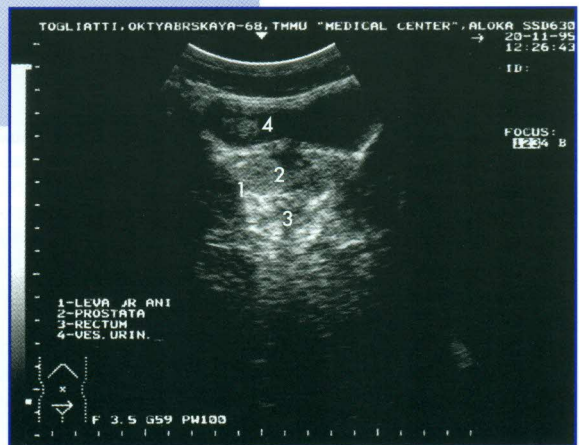
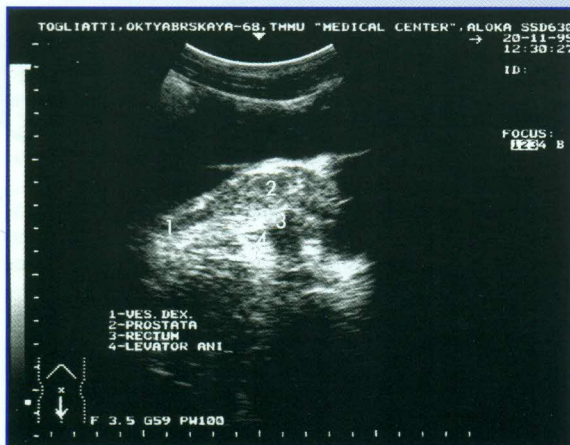


Рисунок 4. Ультрасонограмма органов малого таза и мышц у мужчин при продольном сечении через переднюю брюшную стенку.
1 – семенной пузырек, 2 – предстательная железа, 3 – прямая кишка, 4 – *m. levator ani*, 5 – мочевого пузыря.

Рисунок 5. Ультрасонограмма органов малого таза и клетчаточных пространств у мужчин при поперечном сечении через переднюю брюшную стенку.
1 – *m. levator ani*, 2 – предстательная железа, 3 – прямая кишка, 4 – мочевого пузыря, 5 – ишиоректальная клетчатка, 6 – *m. obturatorius internus*.

при распространении затеков в малый таз и за пределы изучаемой зоны. Однако это исследование не позволяет получить: четкой визуализации анального канала, информации о подкожных и подслизистых формах парапроктита, соответствии линейных размеров выявленного образования с реальными размерами абсцессов, получаемых при хирургической ревизии.

Чреспромежностное исследование

Осмотр со стороны промежности осуществляется в положении больного на левом боку, с согнутыми в коленях ногами и приведенными к животу бедрами. Возможно проведение исследования в коленно-локтевом положении. Частотные характеристики датчиков должны быть высокими – от 5 до 7,5 МГц. На область ануса наносится контактный гель, устанавливается датчик. Визуализация анатомических структур проводится по секторам, согласно общепринятым часовым обозначениям (рис. 6). При нахождении патологического очага оценивают его локализацию, размеры, наличие дополнительных ходов. Кроме этого, определяется расстояние от кожных покровов до абсцесса, степень вовлечения в воспалительный процесс стенки прямой кишки и волокон сфинктера. Следует отметить, что данная методика полезна для случаев подкожно-под-

слизистого парапроктита и при наличии дополнительных ходов, открывающихся в отдалении от области ануса (в этом случае датчик смещается в сторону свища как в продольной, так и в поперечной плоскостях).

Изменения в ишиоректальной клетчатке выявляются в виде образования округлой или овоидной формы с нечетко выраженной капсулой, представленной сигналами повышенной интенсивности и неоднородной структуры. Центральная часть образования не содержит отраженных сигналов, что чаще свидетельствует о гнойном содержимом. По периферии выражен пристеночный компонент, представленный сигналами повышенной интенсивности. Вокруг абсцесса определяется зона пониженной эхогенности, что связано с отеком окружающей ткани. Если в процесс вовлечена стенка кишки, то последняя, в свою очередь, утолщается и несколько деформируется из-за давления абсцесса. Однако данная методика не может дать четкой детализации анального сфинктера, визуализации пельвиоректальных клетчаточных пространств.

Эндооректальное исследование

Эндооректальная ультрасонография проводится с использованием линейного датчика частотой 7,5 МГц. Больной укладывается на левый бок с согнутыми в ко-

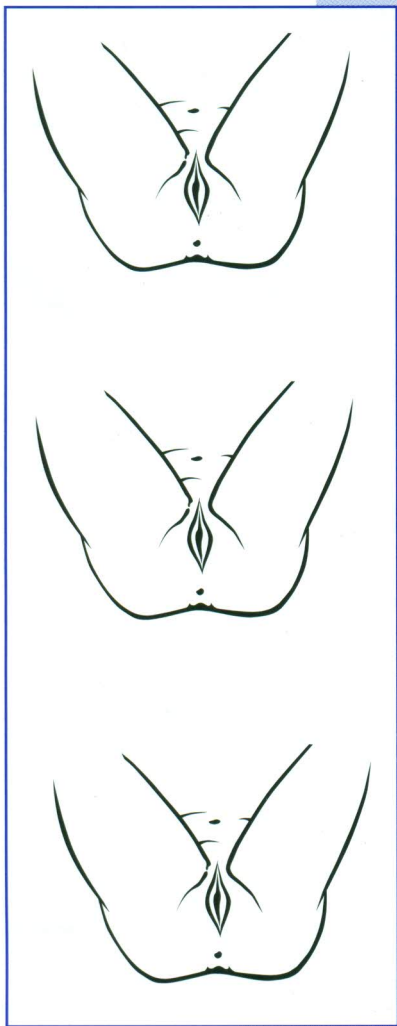


Рисунок 6.
Схема
расположения
датчика при
чреспромежном
УЗИ.

лянях ногами и приведенными к животу бедрами. Датчик, на который предварительно надет резиновый баллончик (презерватив), смазывается твердым вазелином или гелем и вводится в прямую кишку на расстояние 10-12 см от края ануса. Это позволяет осмотреть анальный канал, нижеампулярный, среднеампулярный и часть верхнеампулярного отдела прямой кишки.

Затем баллончик необходимо заполнить дегазированной водой. Количество ее зависит от конструктивных особенностей используемого датчика и, как правило, указано в инструкциях по использованию данного прибора. При завершении исследования сначала аспирируется жидкость, а затем извлекается датчик. Следует отметить, что перед проведением исследования врач

должен провести пальцевое ректальное обследование. Это позволяет выявить новообразования в прямой кишке, наличие которых необходимо учесть при введении жесткого корпуса датчика. При плохой переносимости больным пальцевого ректального исследования решается вопрос о возможности проведения эндоректальной ультрасонографии.

Данные эндоректальной ультрасонографии во многом соответствуют результатам, полученным при осмотре со стороны промежности. В отличие от последней методики можно четко судить о вовлечении стенки кишки, внутреннего и наружного сфинктеров в воспалительный процесс, а также выявить изменения в пельвиоректальных клетчаточных пространствах.

Визуализация воспалительных изменений при остром парапроктите зависит от длительности заболевания. Эти изменения прослеживаются на примере эволюции гнойного очага, где в зависимости от "возраста" абсцесса ультразвуковая картина имеет свои особенности и не противоречит морфологическим стадиям существования гнойника. Мы выделяем три ультрасонографические стадии развития гнойного очага при остром парапроктите:

1. Стадия созревания абсцесса.
2. Стадия созревшего абсцесса.
3. Стадия самопроизвольно вскрывшегося абсцесса.

Сравнение результатов этих исследований позволяет определить последовательность применения ультразвуковых методик, эффективность ультразвукового мониторинга больных острым парапроктитом в послеоперационном периоде. В связи с этим мы рекомендуем следующую очередность их использования.

1. Трансабдоминальное УЗИ

Выявление пельвиоректальных затеков и распространение за пределы изучаемой зоны. Исключение патологических изменений со стороны матки, придатков, простаты и семенных пузырьков. Выявление подозрительных очагов в ишиоректальной клетчатке, их число и размеры.

2. Чреспромежностное УЗИ

Уточнение и детализация воспалительных очагов, измерение расстояния от кожного покрова, заинтересованность стенки кишки.

3. Эндоректальное УЗИ

Более четкая детализация связи абсцесса со стенкой прямой кишки и волокон внутреннего и наружного сфинктера.

4. Послеоперационный контроль

При динамическом послеоперационном осмотре больных обращают внимание на остаточные полости, эффективность дренирования раны и процесс регенерации ткани. Результаты всех описанных методик визуализации документируются на твердые, магнитные или магнитно-оптические носители.

ВОЗМОЖНЫЕ ОСЛОЖНЕНИЯ, ИХ ПРОФИЛАКТИКА И КУПИРОВАНИЕ

Проведение ультразвуковых исследований не связано с риском развития осложнений.

ЭФФЕКТИВНОСТЬ ИСПОЛЬЗОВАНИЯ МЕТОДА

За период с 1995 по 1998 год по указанной методике обследовано 194 пациента. Результаты ультрасонографии сопоставлены с данными клинического обследования и оперативного лечения.

На основании разработанной ультразвуковой семиотики острого парапроктита, последний диагностирован у 72 человек. В результате дальнейшего клинико-инструментального обследования и данных оперативного вмешательства диагноз острого парапроктита поставлен 61 больному. Точность ультрасонографии в диагностике острого парапроктита составляет 86%, чувствительность – 89%, специфичность – 80%.

Абсцесс в клетчаточных пространствах диагностирован в 100% наблюдений. Внутреннее отверстие и отно-

шение гнойного хода к сфинктеру определяется в 84,6% при подкожно-подслизистом, в 87% – при ишио-ректальном и в 83,3% – при пельвио-ректальном парапроктитах.

Ультразвуковой мониторинг в послеоперационном периоде проведен 140 больным для определения остаточных полостей и эффективности дренирования раны. У 5 (3,5%) пациентов выявлены остаточные полости и зоны инфильтрации, у 2 (1,4%) – неполное дренирование послеоперационной полости и у 1 (0,7%) – распространение воспалительного процесса в окружающие ткани по причине анаэробной инфекции.

ВЫВОДЫ

1. Комплексное ультразвуковое исследование позволяет с большой надежностью определить характер патологических изменений в клетчаточных пространствах и провести дифференциальную диагностику острого парапроктита с заболеваниями соседних органов.
2. Ультразвуковая семиотика патологических изменений при остром парапроктите основана на визуализации абсцесса, определении гнойного хода и внутреннего отверстия.
3. Эндоректальная ультрасонография имеет существенные преимущества перед трансабдоминальной и чреспромежностной методиками ультразвукового исследования в диагностике всех форм острого парапроктита.
4. Разработанная методика чреспромежностного ультразвукового исследования эффективнее при подкожной форме острого парапроктита и при невозможности проведения исследования с использованием ректального датчика.
5. Традиционно применяемое трансабдоминальное ультразвуковое исследование необходимо для исключения патологических изменений со стороны гениталий, а также для выявления распространения воспалительных изменений за пределы ишио-ректальных ямок.
6. С целью улучшения результатов лечения острого парапроктита в послеоперационном периоде необходимо проводить ультразвуковой мониторинг больных для выявления остаточных гнойных полостей и затеков в околопрямокишечной клетчатке.

РЕКТОРОМАНОСКОПИЯ

Опыт применения

безобтураторного ректоскопа

Методические рекомендации

АННОТАЦИЯ

Методические рекомендации посвящены технике ректороманоскопии, которая отличается от существующей тем, что осмотр дистальных отделов толстой кишки выполняется безобтураторным ректоскопом.

Суть устройства заключается в том, что в усовершенствованном ректоскопе отсутствует обтуратор. Вместо него используется наконечник специальной формы, жестко фиксированный на дистальном конце ректоскопической трубы. Свообразие конфигурации такого наконечника требует освоения нескольких несложных действий для введения тубуса через анальный канал в нижеампулярный отдел прямой кишки. Новая техника ректороманоскопии создает более выгодные гигиенические условия работы с пациентом, расширяет функциональные возможности устройства, снижает дискомфорт процедуры обследования, уменьшает риск повреждения слизистой оболочки кишки за счет сглаженности торцевого среза тубуса.

Методические рекомендации предназначены для колопроктологов, гастроэнтерологов, хирургов, онкологов, инфекционистов.

Учреждение-разработчик: Государственный научный центр колопроктологии МЗ РФ

Авторы: О.А. Зарезаев, д.м.н. В.В. Веселов, д.м.н. А.М. Кузьминов

ВВЕДЕНИЕ

При обследовании пациента проктологом важно получить данные о состоянии всей толстой кишки, независимо от характера жалоб и локализации патологического очага. Ведущими методами диагностики в колопроктологии являются ректальное пальцевое исследование и внутрипросветный осмотр толстой кишки с помощью различных типов эндоскопических устройств. В практике визуального внутрикишечного обследования широко применяется распространенный и общедоступный метод жесткой ректороманоскопии, простота выполнения и высокая диагностическая информативность которой убеждают в том, что в первичной диагностике и последующем наблюдении при заболеваниях толстой кишки такой способ эндоскопического обследования и актуален, и перспективен. В клиниках высокоразвитых стран альтернативу жесткой ректороманоскопии составляет сигмоидоскопия с применением 30 или 60 см гибкого фиброволоконного эндоскопа. Преимущества таких аппаратов неоспо-

римы: гигиеничность, хорошая переносимость исследования пациентами, совершенство оптической системы, значительная разрешающая возможность по протяженности обследования дистальных отделов толстой кишки.

К сожалению, эта идеальная по своей сути конструкция не в состоянии полностью заменить ректоскоп в арсенале диагностических устройств, особенно в регионах с недостаточной организацией медицинской помощи населению.

Широкому внедрению гибкой сигмоидоскопии препятствуют следующие обстоятельства: высокая стоимость аппарата и дополнительные затраты на регулярное техническое обслуживание; эксплуатация сложного и дорогостоящего устройства требует специальной подготовки и навыков в работе; малая пропускная возможность, особенно при многочисленных проктологических осмотрах в специализированных диагностических центрах и скрининге. По санитарным нормам, для

МИНИСТЕРСТВО ЗДРАВООХРАНЕНИЯ
РОССИЙСКОЙ ФЕДЕРАЦИИ

УТВЕРЖДАЮ
СТАТС-СЕКРЕТАРЬ
ЗАМЕСТИТЕЛЬ МИНИСТРА
Е.Д.ДЕДКОВ
26.03 2001 г.

РЕКТОРОМАНОСКОПИЯ
ОПЫТ ПРИМЕНЕНИЯ БЕЗОБТУРАТОРНОГО
РЕКТОСКОПА

МЕТОДИЧЕСКИЕ РЕКОМЕНДАЦИИ № 2000/208

СОГЛАСОВАНО

НАЧАЛЬНИК УПРАВЛЕНИЯ
НАУЧНО-ИССЛЕДОВАТЕЛЬСКИХ
МЕДИЦИНСКИХ УЧРЕЖДЕНИЙ
С.Б.ТКАЧЕНКО
22.03 2001 г.

МОСКВА-2001

предстерилизационной очистки и стерилизации гибкой фиброволоконной техники необходимы особые условия и продолжительное время перед повторным его использованием. Известные модели жестких ректоскопов требуют таких же правил и временных затрат для адекватной стерилизации. Однако в этом случае, при потоке ректоскопических исследований, проктологическая служба, как правило, оснащается дополнительным комплектом сменных тубусов, тогда как комплект из нескольких десятков гибких сигмоидоскопов приобрести и содержать может позволить себе далеко не всякая современная клиника.

В этой связи ведущие производители эндоскопического оборудования в Америке, Европе, Японии, России и др. наряду с высокотехнологичными эндовидеосистемами продолжают выпуск и сбыт жестких ректоскопов, в вариантах многоразовых и одноразовых моделей.

Ректоскоп (ректосигмоидоскоп), как всякое техническое устройство, за свою столетнюю историю многократно подвергался различного рода модернизации. Это отчетливо заметно на примере его современных моделей, предлагаемых ведущими производителями Welch Allin, Karl Storz, Heine, Richard Wolf, Olympus, Оптимад и др. Каждое из таких изделий имеет те или иные отличительные характеристики в типе освещения (проксимальная или дистальная подача света с использованием лампы накаливания или волоконно-оптической системы), типе фиксации тубуса, дизайне, наборе аксессуаров и т.д.

На протяжении десятков лет неизменной сохраняется лишь основа любой модели ректоскопа – полый цилиндр-тубус и его неотъемлемая подвижная деталь – obturator. Последний предназначен для защиты анального канала и слизистой оболочки прямой кишки от повреждения краем плоскосрезанного конца тубуса и меньшей болезненности при прохождении последнего через анальный сфинктер.

Такая синкретическая конструкция, на наш взгляд, достаточно далека от идеи абсолютных достоинств:

- а) тубус, закрытый obturatorом, проводится в нижнеампулярный отдел прямой кишки вслепую, без визуального контроля;
- б) при удалении obturatorа из тубуса, введенного в нижнеампулярный отдел прямой кишки, может происходить неконтролируемый выход газов и кишечного содержимого, загрязняющих рабочее поле, одежду, руки исследователя и т.д.

ФОРМУЛА МЕТОДА

Методика безobturatorной ректороманоскопии отличается от общепринятой тем, что при отсутствии obturatorа, особой формы наконечник на ректоскопической трубе позволяет вводить ее через анальный канал в нижнеампулярный отдел прямой




Рисунок 1. Тубусы, входящие в комплект ректоскопа, различаются по размерам (диаметру и длине). Конструкция всех тубусов одинаковая. Каждый из них состоит из наружной и внутренней трубок, между которыми располагается стекловолокно. На проксимальном конце тубусов имеется замок для крепления сменных узлов (защитной крышки, насадки). На наружной поверхности тубусов имеются риски с цифрами для определения глубины введения.

В целях обеспечения более высокого уровня гигиены и визуального контроля на всех этапах ректороманоскопии была предложена идея ректоскопа без obturatorа ("Ректоскоп Зареаева", патент N 2095021).

Суть усовершенствования заключается в том, что на рабочем конце тубуса жестко фиксирован наконечник, торцевая часть которого имеет обтекаемые края с изогнутым каплеобразным утолщением на клювовидном выступе, откуда это утолщение спиралевидно продолжается по наружной поверхности наконечника в виде направляющей.

Наконечник, не перекрывающий просвет трубы ректосигмоскопа, так же, как и олива obturatorа, функционально предназначен для проведения тубуса через анальный канал в нижнеампулярный отдел прямой кишки.

Предлагаемое устройство обеспечивает техническое упрощение ректоскопа за счет исключения из его конструкции подвижной детали – obturatorа, уменьшает вероятность непроизвольного загрязнения рабочего поля исследователя, расширяет функциональные возможности устройства, так как проведение тубуса через анальный канал осуществляется под визуальным контролем. Промышленное производство безobturatorного ректоскопа освоено ОАО "ОПТИМЕД", г. Санкт-Петербург.

кишки под контролем зрения, а предварительная фиксация крышки-окуляра на проксимальном конце тубуса исключает непроизвольный выход кишечного содержимого наружу.

МАТЕРИАЛЬНО-ТЕХНИЧЕСКОЕ ОБЕСПЕЧЕНИЕ МЕТОДА

Безobturatorный ректоскоп, Тип РеВС. Модели 08,25,26. ОАО "Оптимад", Санкт-Петербург.

Осветитель ОС-150-01-М, АО "Красногвардеец", Санкт-Петербург.

ОПИСАНИЕ МЕТОДА

Техника общепринятой жесткой ректороманоскопии в деталях и обстоятельно отражена в работах отечественных и зарубежных исследователей. Как правило, она проводится после осмотра промежности и пальцевого исследования прямой кишки, в коленно-локтевом или коленно-плечевом положении, а у тяжелых больных – в положении на левом боку.

Ректороманоскопия, выполняемая безобтураторным ректоскопом, начинается с полной сборки инструмента:

1. Световолоконный кабель от осветителя подключается к тубусу ректоскопа;
2. Фиксируется крышка-окуляр, закрывающая проксимальный конец тубуса, обращенный к исследователю;
3. Обильно смазывается гелем (или вазелином) наружная поверхность наконечника, исключая попадание смазки в просвет тубуса.
4. Включается осветитель.

Ручка ректоскопа устанавливается в горизонтальное положение так, чтобы кисть правой руки, удерживающей ректоскоп, приняла позицию супинации.

Выступающая клювовидная часть тубуса вводится в заднепроходное отверстие на глубину 1,5-2 см (см. рисунок 2, позиция 1).

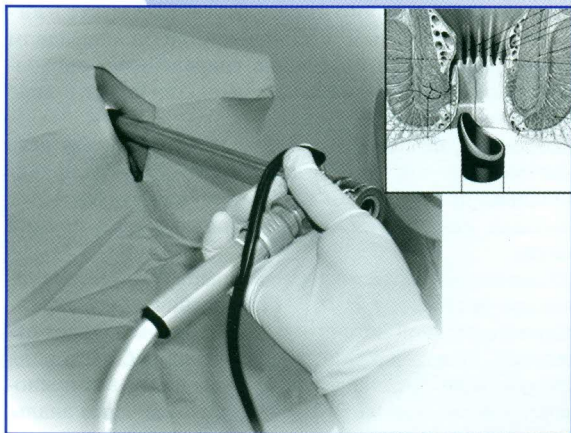


Рисунок 2, позиция 1.

Плавно, против часовой стрелки, совершая осевой поворот примерно на 45-60 градусов, рука переводится в положение пронации. Одновременно осуществляется поступательное скольжение тубуса ректоскопа по анальному каналу в нижеампулярный отдел прямой кишки (см. рисунок 2, позиция 2), чему способствует направляющая спираль на внешнем контуре наконечника.

Исследование вышерасположенных отделов прямой и дистальной части сигмовидной кишки осуществляется по общепринятой методике, причем положение клювовидного выступа наконечника в просвете кишки контролируется по продольной риске на тубусе ректоскопа. По достижении определенной глубины исследования, в зависимости от анатомической особенности кишки, окончательный осмотр слизистой оболочки выполняется при выведении тубуса.

При определенных обстоятельствах, наконечник тубуса, имеющий скошенную форму, позволяет одновременно выполнять внутрикишечный осмотр типа аноскопии.

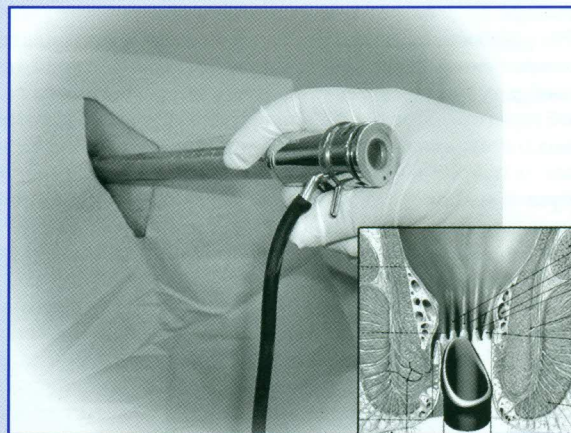


Рисунок 2, позиция 2.

ПОКАЗАНИЯ И ПРОТИВОПОКАЗАНИЯ К ПРИМЕНЕНИЮ МЕТОДА

Показания

- Первичная диагностика и последующие наблюдения за больными с патологией толстой кишки.
- Выполнение некоторых лечебных мероприятий и контроль за их эффективностью.
- Целевые обследования групп риска, скрининг и др.

Противопоказания

- Острые гнойные заболевания прямой кишки и параректальной клетчатки, перитонит.

- Тромбоз геморроидальных узлов или чрезмерная их кровоточивость.
- Механические препятствия в области заднего прохода (стриктура рубцовой, воспалительной или опухолевой природы, спазм сфинктера и др.).
- Различного рода психические реактивные состояния.
- Декомпенсированная форма сердечно-сосудистых заболеваний.
- Беременность (относительные противопоказания).

Возможные осложнения и их предупреждение

Наиболее грозным осложнением ректороманоскопии является перфорация кишки, особенно при проведении тубуса вслепую, резких и насильственных действиях. Например, упорное желание ввести тубус на максимальную его длину может вызвать повреждение

стенки кишки различной степени тяжести. На наш взгляд, жалобы на боль при ректороманоскопии являются сигналом для прекращения исследования, т.к. на высоте боли могут возникнуть непредсказуемые телодвижения пациента, особенно у эмоционально лабильных субъектов. В этих случаях диагностические мероприятия целесообразно продолжить в условиях специализированной эндоскопической службы.

ПОДГОТОВКА К РЕКТОРОМАНОСКОПИИ

Подготовка больного к ректороманоскопии заключается в очистке дистальных отделов толстой кишки клизмами или тотальном опорожнении кишечника типа "лаваж" с использованием специальных препаратов. При нормальном, регулярном стуле иногда удается провести полноценное ректальное исследование непосредственно после дефекации.

Известно, что в экстренной проктологии (кишечное кровотечение, ранение прямой кишки, инородное тело и др.) или при воспалительных явлениях (НЯК, болезнь Крона, проктосигмоидит и др.) ректоромано-

скопия выполняется без подготовки или сразу же после отмывания прямой кишки водой. При использовании ректоскопа известных моделей удаление obturatora из тубуса, введенного в прямую кишку, практически влечет неконтролируемое исторжение кишечного содержимого или клизменных вод наружу. Безobturatorный ректоскоп позволяет контролировать ситуацию, т.е. аккуратно опорожнить кишку через тубус, сняв крышку-окуляр, и продолжить необходимое обследование в надлежащих гигиенических условиях.

ЭФФЕКТИВНОСТЬ ИСПОЛЬЗОВАНИЯ МЕТОДА

Жесткая ректороманоскопия безobturatorным ректоскопом была выполнена 142 пациентам в возрасте от 15 до 85 лет (67 мужчин и 75 женщин).

Исследования проводились в амбулаторных и клинических условиях в плановом порядке у 121 пациента, по экстренным показаниям – в 21 случае.

Выявлен 81 больной с общепроктологическими (геморрой, анальные трещины, свищи прямой кишки, остроконечные перианальные кондиломы) и воспалительными заболеваниями прямой кишки. Рак и полипы прямой кишки и дистального отдела сигмовидной диагностированы у 31 больного. В 30 случаях патологических изменений не обнаружено.

У 26 человек во время ректороманоскопии произведена биопсия тканей и 20 – мазков-отпечатков для срочного цитологического исследования.

Через безobturatorный ректоскоп осуществлено 5 электроэксцизий и диатермокоагуляций небольших полипов прямой кишки.

Переносимость ректороманоскопии оценивалась по 3 критериям в группе из 54 человек:

- | | |
|-------------------------------|------|
| а. исследование безболезненно | - 24 |
| б. легкая болезненность | - 18 |
| в. боль | - 12 |

Следует учесть, что болезненные ощущения отмечены в основном у пациентов, имеющих ту или иную кишечную патологию. Например, в группе "б" из 18 обследованных лишь у 4 больных изменений прямой кишки не обнаружено. В то же время в группе "в" у 11 больных отмечены НЯК, рак и полипы прямой кишки, воспалительные и функциональные заболевания толстой кишки и только в 1 случае патологии не выявлено. Это говорит о том, что болезненные ощущения

при ректороманоскопии чаще всего возникают при наличии тех или иных изменений в толстой кишке, на что указывают данные литературы.

Отмечено, что более чем в 2/3 из общего количества исследований проведение ректоскопа без obturatora в нижеампулярный отдел прямой кишки осуществлялось легко, без выраженных усилий и без ощущения болезненности: "ввинчивание", уменьшая осевое усилие ввода, снижает силу трения между тканями анального канала и стенкой тубуса.

Протяженность внутрикишечного осмотра, как и при использовании общепринятых типов ректоскопов зависит от анатомических особенностей и физиологических перегибов кишки, наличия новообразований и перенесенных воспалительных заболеваний, операций и т.д.

Во всех случаях использования безobturatorного ректоскопа достигается цель проводимого диагностического исследования и лечебных манипуляций. Особые удобства создает клювовидный наконечник, на начальном этапе ректороманоскопии: при введении тубуса в заднепроходное отверстие можно осмотреть стенки анального канала и нижеампулярного отдела прямой кишки. Наконечник, имеющий сглаженные края, позволяет тубусу ректоскопа "скользить" по кишке, не повреждая слизистой оболочки, что не исключено при использовании тубуса с плоскосрезанным краем. Клювовидная форма наконечника облегчает прохождение тубуса через выраженные изгибы ректосигмоидного отдела.

Наличие продольной риски, указывающей положение клювовидного выступа, облегчает ориентацию в просвете кишки.

ДЕЗИНФЕКЦИЯ И СТЕРИЛИЗАЦИЯ

Тубус безобтураторного ректоскопа является комбинированным устройством, составленным из следующих материалов: стенки тубуса – металл; светопроводящая система – стекловолокно; наконечник – полиуретан. Составные части тубуса жестко соединены специальным адгезивным составом в единую конструкцию.

В этой связи, при выборе средств дезинфекции и стерилизации инструмента, помимо "Методических рекомендаций по очистке, дезинфекции и стерилизации эндоскопов" (утвержденных Минздравом Российской Федерации от 16.06.97 г. № 184), необходимо учитывать рекомендации изготовителя, касающиеся воздействия конкретных средств на разнородные материалы, из которых выполнен безобтураторный ректоскоп.

Безобтураторный ректоскоп позволяет выполнять визуальный контроль за механизмом проведения тубуса в просвет прямой кишки непосредственно от анального отверстия, осуществляя осмотр прямой и дистального отдела сигмовидной кишки как непрерывное действие в процессе ректороманоскопии, включая исследование типа аноскопии.

Категорически запрещается дезинфекция и стерилизация органическими растворителями, спиртами и составами на их основе, так как это может привести к выходу из строя ректоскопа. В паспорте безобтураторного ректоскопа фирма-изготовитель предлагает несколько известных вариантов дезинфекции и стерилизации с использованием различных жидких химических составов. К наиболее эффективным, исключая возникновение коррозии и сохраняющим технические характеристики металлических и неметаллических инструментов, чувствительных к повышению температуры и влажности, относятся последние производственные разработки: отечественный озоновый стерилизатор СО-01-С-Пб и плазменная стерилизационная система СТЕРРАД 100С, фирмы "ЭС ЭС Пи" компании "Джонсон Медикал Инк".

ВЫВОДЫ

Безобтураторный ректоскоп является наиболее гигиеничным из всех известных такого рода устройств, исключая неконтролируемый выход кишечного содержимого наружу на начальном этапе ректороманоскопии.

Детралекс статистически достоверно уменьшает субъективные и объективные проявления острого геморроя.

Двойное слепое плацебо-контролируемое исследование

Cospite M. Double-blind, placebo-controlled evaluation of clinical activity and safety of Daflon 500 mg in the treatment of acute hemorrhoids. *Angiology*. 1994;45:556-573.

Цель

Оценить эффективность Детралекса при остром геморрое.

Материалы и методы

• Больные

100 стационарных и амбулаторных больных (мужчины и женщины) с обострением хронического геморроя, длительность которого не превышает 3-х дней, не лечившихся по поводу обострения.

• Протокол исследования

Двойное слепое плацебо-контролируемое исследование.

Дозы: Детралекс или плацебо, по 6 таблеток в день (3 таблетки 2 раза в день) в течение 4 дней и по 4 таблетки в день (2 таблетки 2 раза в день) в течение последующих 3 дней. Длительность: 7 дней. Обследование: до (Д0) и после (Д7) лечения.

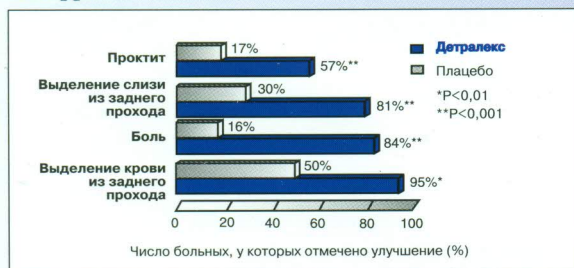
Лекарственные средства, разрешенные к применению: глафенин, не более 800 мг (4 таблетки в сутки), и 5% лидокаиновая мазь местно.

• Оценка результатов

- Оценка субъективных и объективных проявлений заболевания (выделение крови из заднего прохода, боль, зуд, проктит) в баллах от 0 (симптом отсутствует) до 3 (максимальная выраженность симптома) до (Д0) и после (Д7) лечения.
- Ведение больным дневника на протяжении всего периода лечения с ежедневной оценкой эффективности лечения в баллах от 0 (улучшение отсутствует) до 3 (исчезновение всех проявлений заболевания).
- Потребность в анальгетиках и местных анестетиках.

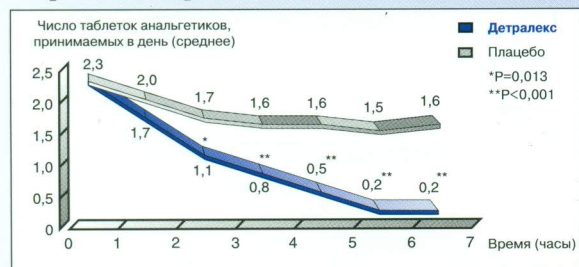РЕЗУЛЬТАТЫ

■ Детралекс статистически достоверно уменьшает субъективные и объективные проявления острого геморроя



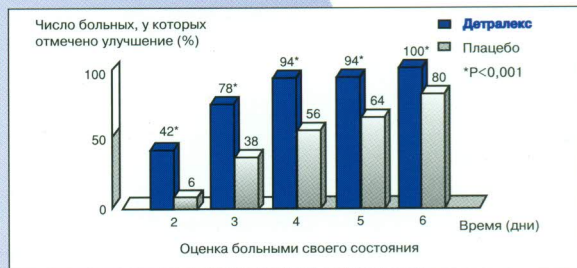Детралекс в дозе 6 таблеток в день в течение 4 дней и 4 таблетки в день в последующие 3 дня уменьшает субъективные и объективные проявления острого геморроя.

■ Детралекс статистически достоверно уменьшает потребность в приеме анальгетиков



Детралекс статистически достоверно снижает необходимость в анальгетиках при остром геморрое.

■ Детралекс статистически достоверно улучшает состояние больных, страдающих острым геморроем, уже на 2-й день лечения



Детралекс в дозе 6 таблеток в день в течение 4 дней и 4 таблетки в день в последующие 3 дня статистически достоверно улучшает состояние больных с острым геморроем уже через 48 ч. К 4-му дню лечения улучшение наблюдается почти у 100% больных.

Исследование показало, что Детралекс статистически достоверно уменьшает субъективные и объективные проявления геморроя, длительность и тяжесть обострений, а также местные проявления заболевания.



Москва, 115054, Павелецкая пл., д. 2, стр. 3
Тел.: (095) 937-07-00
Факс: (095) 937-07-01

022 DET JO 134