



ISSN (print) 2073-7556  
ISSN (online) 2686-7303

# К О Л О П Р О К Т О Л О Г И Я

рецензируемый научно-практический  
медицинский журнал

Russian Journal of Coloproctology  
**KOLOPROKTOLOGIA**

Peer-Reviewed Scientific and Practical Journal

2022  
TOM  
vol. **21, № 2**

---

[www.ruproctology.com](http://www.ruproctology.com)

[www.new.gnck.ru](http://www.new.gnck.ru)  
[www.akr-online.ru](http://www.akr-online.ru)



Общероссийская общественная организация «Ассоциация колопроктологов России», созданная 3 октября 1991 г. по инициативе врачей-колопроктологов РФ, является уникальной в своей сфере и одной из старейших общественных медицинских ассоциаций. На данный момент в Ассоциации состоит более 800 колопроктологов практически из всех субъектов РФ

## ОСНОВНЫЕ ЦЕЛИ И ЗАДАЧИ ОРГАНИЗАЦИИ

- совершенствование и улучшение лечебно-диагностической помощи больным с заболеваниями толстой кишки, анального канала и промежности;
- профессиональная подготовка, специализация, сертификация и усовершенствование врачей-колопроктологов и повышение их профессионального, научного и интеллектуального уровня;
- защита профессиональных и личных интересов врачей-колопроктологов в государственных, общественных и иных организациях в РФ и за рубежом;
- разработка и внедрение новых организационных и лечебно-диагностических технологий и более рациональных форм организации помощи колопроктологическим больным в практику работы региональных колопроктологических центров, отделений и кабинетов;
- издание научно-практического медицинского журнала «Колопроктология», входящего в перечень рецензируемых журналов и изданий ВАК Министерства образования и науки РФ;
- международное сотрудничество с организациями и объединениями колопроктологов и врачей смежных специальностей, участие в организации и работе различных зарубежных конференций;
- организация и проведение Всероссийских Съездов колопроктологов, а также общероссийских межрегиональных и региональных конференций, симпозиумов и семинаров по актуальным проблемам колопроктологии.

# www.akr-online.ru

Членами Ассоциации могут быть граждане РФ и иностранные граждане, имеющие высшее медицинское образование, прошедшие специализацию по колопроктологии, работающие в области колопроктологии не менее 3-х лет, признающие Устав организации и участвующие в ее деятельности

## ПРЕИМУЩЕСТВА ЧЛЕНСТВА В АССОЦИАЦИИ

- более низкие регистрационные взносы на участие в Общероссийских научно-практических мероприятиях;
- бесплатная подписка и рассылка журнала «Колопроктология» (для не имеющих задолженности по уплате членских взносов);
- преимущества при зачислении на цикл повышения квалификации;
- информационная поддержка и юридически-правовая защита членов Ассоциации;
- членам Ассоциации выдается сертификат установленного Правлением образца

## ОБУЧЕНИЕ КОЛОПРОКТОЛОГОВ НА БАЗЕ ГНЦК

### Профессиональная переподготовка:

- Колопроктология
- Эндоскопия

### Повышение квалификации:

- Колопроктология
- Эндоскопия
- Колоноскопия. Теория и практика выполнения
- Обеспечение анестезиологического пособия колопроктологическим больным
- Лапароскопические технологии в колопроктологии
- Функциональные методы диагностики и лечения болезней толстой кишки
- УЗ-методы диагностики в колопроктологии
- Гастроэнтерология

### Ординатура по специальности:

- 31.08.02 – анестезиология-реаниматология
- 31.08.11 – ультразвуковая диагностика
- 31.08.28 – гастроэнтерология
- 31.08.55 – колопроктология
- 31.08.70 – эндоскопия

### НАУЧНО-ОБРАЗОВАТЕЛЬНЫЙ ОТДЕЛ:

123423, г. Москва, ул. Саляма Адила, д. 2, каб. №2 (цокольный этаж),  
Заведующая учебной частью – Шадина Наталья Евгеньевна  
тел.: +7(499)642-54-41 доб. 500  
e-mail: edu@gnck.ru, info@gnck.ru



## АДРЕС АССОЦИАЦИИ

123423, г. Москва, ул. Саляма Адила, д. 2

Тел.: 8 (499) 642-54-41 доб. 1215

Факс: 8 (499) 199-04-09

E-mail: info@akr-online.ru

Главный бухгалтер:

Артамонова П.Ю.

polinav@mail.ru

## Реквизиты для уплаты членских взносов:

ИНН 7734036405; КПП 773401001; БИК 044525411

Р/сч. 40703810300350000028

в Филиал «Центральный» Банка ВТБ (ПАО) г. Москва  
к/сч. 30101810145250000411

Общероссийская общественная организация  
«Ассоциация колопроктологов России»



# КОЛОПРОКТОЛОГИЯ

том 21, № 2, 2022

НАУЧНО-ПРАКТИЧЕСКИЙ МЕДИЦИНСКИЙ ЖУРНАЛ  
ОБЩЕРОССИЙСКОЙ ОБЩЕСТВЕННОЙ ОРГАНИЗАЦИИ  
«АССОЦИАЦИЯ КОЛОПРОКТОЛОГОВ РОССИИ»

Выходит один раз в три месяца. Основан в 2002 году.

**Адрес редакции и издателя-учредителя:**

ул. Саляма Адила, д. 2, Москва, 123423

Тел./факс: (499) 199-00-68

E-mail: [proctologia@mail.ru](mailto:proctologia@mail.ru)

[koloproktologia@akr-online.ru](mailto:koloproktologia@akr-online.ru)

**САЙТ ЖУРНАЛА:**

[www.ruproctology.com](http://www.ruproctology.com)

**АРХИВ ЖУРНАЛА:**

[www.new.gnck.ru](http://www.new.gnck.ru)

[www.akr-online.ru](http://www.akr-online.ru)

<https://doi.org/10.33878/2073-7556>

Электронная версия журнала также представлена  
на сайте научной электронной библиотеки по адресу:  
<http://elibrary.ru/>

**Ответственный секретарь:**

Рыбаков Е.Г.

E-mail: [proctologia@mail.ru](mailto:proctologia@mail.ru)

**Зав. редакцией и выпускающий редактор:**

Поликарпова Е.Е.

Тел.: (499) 199-00-68

Журнал зарегистрирован федеральной службой  
по надзору в сфере связи, информационных  
технологий и массовых коммуникаций

**Регистрационное удостоверение**

ПИ № 77-14097

**Подписной индекс:**

АО «Почта России» — ПП715

ООО «Урал-Пресс Округ» — 80978

для индивидуальных подписчиков

**Журнал индексируется:**

— SCOPUS

— Российский индекс научного цитирования (РИНЦ)

— Russian Science Citation Index (RSCI)

на платформе Web of Science

При размещении рекламы редакция руководствуется  
рекламной политикой


Подписано в печать 23.05.2022

Тираж 1000 экз. Заказ № 104

Отпечатано в ИИ Ершов И.А.

Москва, Авиамоторная улица, д. 59

Информация о стоимости экз. — «Свободная цена»



Russian Journal of Coloproctology  
**KOLOPROKTOLOGIA**  
vol. 21, № 2, 2022

RUSSIAN ASSOCIATION OF COLOPROCTOLOGY

ISSN 2073-7556

Quarterly since 2002 year

**EDITORIAL OFFICE**

Salyama Adilya St., 2, Moscow, Russia, 123423

Phone & fax: +7 (499) 199-00-68

E-mail: [proctologia@mail.ru](mailto:proctologia@mail.ru)  
[koloproktologia@akr-online.ru](mailto:koloproktologia@akr-online.ru)

<https://doi.org/10.33878/2073-7556>

<http://www.ruproctology.com>

<http://www.akr-online.ru>

<http://www.new.gnck.ru>

**Responsible for the issue:**

Doctor of Medical Sciences Alexey S. Tsukanov,  
Candidate of Medical Sciences Dmitry Yu. Pikunov

The journal is registered by the Federal Service for Supervision of Communications, Information Technology and Mass Media.

**Certificate of registration PI**

no. 77-14097

**Subscription index:**

AO «Pochta Rossii» — PP715

OOO «Ural-Press Okrug» — 80978

**The journal is presented in the following research databases:**

- SCOPUS
- Russian Science Citation Index (RSCI), integrated in Web of Science

When placing ads, the editorial Board of the journal is guided by the advertising policy

Signed to the press on 23.05.2022

Circulation 1000 copies

Printed by I.A. Ershov

Information about the cost of a copy — free price



# РЕДАКЦИОННАЯ КОЛЛЕГИЯ ЖУРНАЛА «КОЛОПРОКТОЛОГИЯ»

## Главный редактор

**Шельгин Ю.А.**, д.м.н., профессор, академик РАН, федеральное государственное бюджетное учреждение «Национальный медицинский исследовательский центр колопроктологии имени А.Н. Рыжих» Министерства здравоохранения Российской Федерации (ФГБУ «НМИЦ колопроктологии имени А.Н. Рыжих» Минздрава России) (Москва, Россия)

## Заместители главного редактора

**Ачкасов С.И.**, д.м.н., профессор, ФГБУ «НМИЦ колопроктологии имени А.Н. Рыжих» Минздрава России (Москва, Россия)

**Papis Y.**, профессор, Université Paris VII (Париж, Франция)

## Ответственный секретарь

**Рыбаков Е.Г.**, д.м.н., профессор РАН, ФГБУ «НМИЦ колопроктологии имени А.Н. Рыжих» Минздрава России (Москва, Россия)

**Белоусова Е.А.**, д.м.н., профессор, ФБУЗ МО МОНИКИ им. М.Ф. Владимирского (Москва, Россия)

**Благодарный Л.А.**, д.м.н., профессор, ФГБОУ ДПО РМАНПО Минздрава России (Москва, Россия)

**Головенко О.В.**, д.м.н., профессор, ФГБОУ ДПО РМАНПО Минздрава России (Москва, Россия)

**Григорьев Е.Г.**, д.м.н., профессор, член-корр. РАН, ФГБОУ ВО «Иркутский государственный медицинский университет» Минздрава России (Иркутск, Россия)

**Грошили В.С.**, д.м.н., профессор, ФГБОУ ВО «Ростовский государственный медицинский университет» Минздрава России (Ростов-на-Дону, Россия)

**Имянитов Е.Н.**, д.м.н., профессор, член-корр. РАН, ФГБУ «НМИЦ онкологии имени Н.И. Петрова» Минздрава России (Санкт-Петербург, Россия)

**Карачун А.М.**, д.м.н., профессор, ФГБУ «НМИЦ онкологии им. Н.Н. Петрова» Минздрава России (Санкт-Петербург, Россия)

**Карлухин О.Ю.**, д.м.н., профессор, ФГБОУ ВО «Казанский государственный медицинский университет» Минздрава России (Казань, Россия)

**Морозов Д.А.**, д.м.н., профессор, ФГАОУ ВО «Первый МГМУ им. И.М. Сеченова» Минздрава России (Сеченовский университет) (Москва, Россия)

**Муравьев А.В.**, д.м.н., профессор, ФГБОУ ВО «Ставропольский государственный медицинский университет» Минздрава России (Ставрополь, Россия)

**Омельяновский В.В.**, д.м.н., профессор, ФГБУ «Центр экспертизы и контроля качества медицинской помощи» Минздрава России (Москва, Россия)

**Поддубный И.В.**, д.м.н., профессор, ФГБОУ ВО «МГМСУ им. А.И. Евдокимова» Минздрава России (Москва, Россия)

**Половинкин В.В.**, д.м.н., профессор, ГБУЗ «Научно-исследовательский институт — Краевая клиническая больница № 1 им. проф. С.В. Очаповского» Министерства здравоохранения Краснодарского края (Краснодар, Россия)

**Поляков А.В.**, д.б.н., профессор, член-корр. РАН, ФГБНУ «Медико-генетический научный центр имени академика Н.П. Бочкова» (Москва, Россия)

**Разумовский А.Ю.**, д.м.н., профессор, член-корр. РАН, ФГАОУ ВО РНИМУ им. Н.И. Пирогова Минздрава России (Москва, Россия)

**Тимербулатов В.М.**, д.м.н., профессор, член-корр. РАН, ФГБОУ ВО «Башкирский государственный медицинский университет» Минздрава России (Уфа, Россия)

**Фролов С.А.**, д.м.н., ФГБУ «НМИЦ колопроктологии имени А.Н. Рыжих» Минздрава России (Москва, Россия)

**Цуканов А.С.**, д.м.н., ФГБУ «НМИЦ колопроктологии имени А.Н. Рыжих» Минздрава России (Москва, Россия)

**Чисов В.И.**, д.м.н., профессор, академик РАН, ФГАОУ ВО «Первый МГМУ им. И.М. Сеченова» Минздрава России (Сеченовский университет) (Москва, Россия)

**Dziki A.**, профессор, Medical University of Lodz (Лодзь, Польша)

**Haboubi N.**, профессор, University Hospital of South Manchester NHS Foundation Trust (Манчестер, Великобритания)

**Krivokapić Z.**, профессор, Academician of Serbian Academy of Science, University of Belgrade (Белград, Сербия)

**Mroczkowski P.**, профессор, руководитель клиники общей, висцеральной и онкологической хирургии, DRK-Kliniken Nordhessen Gemeinnützige GmbH, Standort Wehlheiden (Кассель, Германия)

**Romano G.**, профессор, National Cancer Institute G. Pascale (Неаполь, Италия)

**Santoro G.**, профессор, University of Padua (Тревизо, Италия)

**Szczepkowski M.**, профессор, Centre of Postgraduate Medical Education in Warsaw (Варшава, Польша)

**Tamelis A.**, профессор, Lithuanian University of Health Sciences (Каунас, Литва)

**Zbar A.**, профессор, University of Melbourne (Мельбурн, Австралия)

# РЕДАКЦИОННЫЙ СОВЕТ ЖУРНАЛА «КОЛОПРОКТОЛОГИЯ»

**Алиев Ф.Ш.**, д.м.н., профессор, ФГБОУ ВО «Тюменский государственный медицинский университет» Минздрава России (Тюмень, Россия)

**Васильев С.В.**, д.м.н., профессор, ФГБОУ ВО «Первый Санкт-Петербургский государственный медицинский университет им. акад. И.П. Павлова» Минздрава России (Санкт-Петербург, Россия)

**Веселов В.В.**, д.м.н., профессор, ФГБУ «НМИЦ колопроктологии имени А.Н. Рыжих» Минздрава России (Москва, Россия)

**Зароднюк И.В.**, д.м.н., ФГБУ «НМИЦ колопроктологии имени А.Н. Рыжих» Минздрава России (Москва, Россия)

**Каторкин С.Е.**, д.м.н., ФГБОУ ВО «Самарский государственный медицинский университет» Минздрава России (Самара, Россия)

**Кашников В.Н.**, д.м.н., ФГБУ «НМИЦ колопроктологии имени А.Н. Рыжих» Минздрава России (Москва, Россия)

**Костенко Н.В.**, д.м.н., профессор, ФГБОУ ВО «Астраханский государственный медицинский университет» Минздрава России (Астрахань, Россия)

**Кузьминов А.М.**, д.м.н., профессор, ФГБУ «НМИЦ колопроктологии имени А.Н. Рыжих» Минздрава России (Москва, Россия)

**Майновская О.А.**, к.м.н., ФГБУ «НМИЦ колопроктологии имени А.Н. Рыжих» Минздрава России (Москва, Россия)

**Москалев А.И.**, к.м.н., ФГБУ «НМИЦ колопроктологии имени А.Н. Рыжих» Минздрава России (Москва, Россия)

**Стойко Ю.М.**, д.м.н., профессор, ФГБУ «НМХЦ им. Н.И. Пирогова» Минздрава России (Москва, Россия)

**Титов А.Ю.**, д.м.н., ФГБУ «НМИЦ колопроктологии имени А.Н. Рыжих» Минздрава России (Москва, Россия)

**Трубачева Ю.Л.**, д.м.н., ФГБУ «НМИЦ колопроктологии имени А.Н. Рыжих» Минздрава России (Москва, Россия)

**Федянин М.Ю.**, д.м.н., ФГБУ «НМИЦ онкологии им. Н.Н. Блохина» Минздрава России (Москва, Россия)

**Хитарьян А.Г.**, д.м.н., профессор, ФГБОУ ВО «Ростовский государственный медицинский университет» Минздрава России (Ростов-на-Дону, Россия)

**Хубезов Д.А.**, д.м.н., профессор, ФГБОУ ВО «Рязанский государственный медицинский университет» Минздрава России (Рязань, Россия)

**Черданцев Д.В.**, д.м.н., профессор, ФГБОУ ВО «Красноярский государственный медицинский университет им. проф. В.Ф. Войно-Ясенецкого» Минздрава России (Красноярск, Россия)

**Черкасов М.Ф.**, д.м.н., профессор, ФГБОУ ВО «Ростовский государственный медицинский университет» Минздрава России (Ростов-на-Дону, Россия)

**Шапина М.В.**, к.м.н., ФГБУ «НМИЦ колопроктологии имени А.Н. Рыжих» Минздрава России (Москва, Россия)

**Яицкий Н.А.**, д.м.н., профессор, академик РАН, ФГБОУ ВО «Первый Санкт-Петербургский государственный медицинский университет им. акад. И.П. Павлова» Минздрава России (Санкт-Петербург, Россия)

**Skříčka T.**, профессор, Medical Faculty, Masaryk University Brno (Брно, Чехия)

# EDITORIAL BOARD OF "KOLOPROKTOLOGIA" JOURNAL

## EDITOR-IN-CHIEF

**Yuri A. Shelygin**, Dr. of Sci. (Med.), Prof., academician of RAS, Ryzhikh National Medical Research Center of Coloproctology (Moscow, Russia)

## CO-EDITORS

**Sergei I. Achkasov**, Dr. of Sci. (Med.), Prof., Ryzhikh National Medical Research Center of Coloproctology (Moscow, Russia)

**Yves Panis**, MD, Prof., Université Paris VII (Paris, France)

## EXECUTIVE SECRETARY

**Evgeny G. Rybakov**, Dr. of Sci. (Med.), Prof. of RAS, Ryzhikh National Medical Research Center of Coloproctology (Moscow, Russia)

**Elena A. Belousova**, Dr. of Sci. (Med.), Prof., Moscow Regional Research and Clinical Institute (Moscow, Russia)

**Leonid A. Blagodarny**, Dr. of Sci. (Med.), Prof., Russian Medical Academy of Postgraduate Education (Moscow, Russia)

**Valery I. Chissov**, Dr. of Sci. (Med.), Prof., academician of RAS, Sechenov First Moscow State Medical University (Moscow, Russia)

**Adam Dziki**, MD, Prof., Medical University of Lodz (Lodz, Poland)

**Sergey A. Frolov**, Dr. of Sci. (Med.), Ryzhikh National Medical Research Center of Coloproctology (Moscow, Russia)

**Oleg V. Golovenko**, Dr. of Sci. (Med.), Prof., Russian Medical Academy of Postgraduate Education (Moscow, Russia)

**Evgeny G. Grigoryev**, Dr. of Sci. (Med.), Prof., corresponding member of RAS, Irkutsk State Medical University (Irkutsk, Russia)

**Vitalii S. Groshilin**, Dr. of Sci. (Med.), Prof., Rostov State Medical University (Rostov-on-Don, Russia)

**Najib Haboubi**, MD, Prof., University Hospital of South Manchester NHS Foundation Trust (Manchester, Great Britain)

**Evgeny N. Imanyitov**, Dr. of Sci., Prof., corresponding member of RAS (Saint-Petersburg, Russia)

**Aleksey M. Karachun**, Dr. of Sci. (Med.), Prof., Petrov National Medical Research Center of Oncology (Saint-Petersburg, Russia)

**Oleg Yu. Karpukhin**, Dr. of Sci. (Med.), Prof., Kazan National Medical University (Kazan, Russia)

**Zoran Krivokapić**, MD, Prof., Academician of Serbian Academy of Science, University of Belgrade (Belgrade, Serbia)

**Dmitry A. Morozov**, Dr. of Sci. (Med.), Prof., Sechenov First Moscow State Medical University (Moscow, Russia)

**Paweł Mroczkowski**, MD, Prof., Chief of the general, visceral and oncology surgery clinic, DRK-Kliniken Nordhessen Gemeinnutzige GmbH, Standort Wehlheiden (Kassel, Germany)

**Alexander V. Muraviev**, Dr. of Sci. (Med.), Prof., Stavropol State Medical University (Stavropol, Russia)

**Vitaly V. Omelyanovskiy**, Dr. of Sci. (Med.), Prof., The Center of Healthcare Quality Assessment and Control of the Ministry of Health of the Russian Federation (Moscow, Russia)

**Igor V. Poddubny**, Dr. of Sci. (Med.), Prof., A.I. Yevdokimov Moscow State University of Medicine and Dentistry (Moscow, Russia)

**Vadim V. Polovinkin**, Dr. of Sci. (Med.), Prof., Regional Clinical Hospital No 1 named after S.V. Ochapovsky (Krasnodar, Russia)

**Alexander V. Polyakov**, Dr. of Sci. (Bio), Prof., corresponding member of RAS (Moscow, Russia)

**Alexander Yu. Razumovsky**, Dr. of Sci. (Med.), Prof., Pirogov National Research Medical University (Moscow, Russia)

**Giovanni Romano**, MD, Prof., National Cancer Institute G. Pascale (Naples, Italy)

**Giulio Santoro**, MD, Prof., University of Padua (Treviso, Italy)

**Marek Szczepkowski**, MD, Prof., Centre of Postgraduate Medical Education in Warsaw (Warsaw, Poland)

**Algimantas Tamelis**, MD, Prof., Lithuanian University of Health Sciences (Kaunas, Lithuania)

**Alexey S. Tsukanov**, Dr. of Sci. (Med.), Ryzhikh National Medical Research Center of Coloproctology (Moscow, Russia)

**Vil M. Timerbulatov**, Dr. of Sci. (Med.), Prof., corresponding member of RAS, Bashkir State Medical University (Ufa, Russia)

**Andrew Zbar**, MD, Prof., University of Melbourne (Melbourne, Australia)

# ADVISORY BOARD OF "KOLOPROKTOLOGIA" JOURNAL

**Fuad Sh. Aliev**, Dr. of Sci. (Med.), Prof., Tyumen State Medical University (Tyumen, Russia)

**Dmitry V. Cherdantsev**, Dr. of Sci. (Med.), Prof., Voino-Yasenetsky Krasnoyarsk State Medical University (Krasnoyarsk, Russia)

**Mikhail F. Cherkasov**, Dr. of Sci. (Med.), Prof., Rostov State Medical University (Rostov-on-Don, Russia)

**Mikhail Yu. Fedyanin**, Dr. of Sci. (Med.), Blokhin National Medical Research Center of Oncology (Moscow, Russia)

**Vladimir N. Kashnikov**, Dr. of Sci. (Med.), Ryzhikh National Medical Research Center of Coloproctology (Moscow, Russia)

**Sergey E. Katorkin**, Dr. of Sci. (Med.), Samara State Medical University (Samara, Russia)

**Dmitry A. Khubezov**, Dr. of Sci. (Med.), Prof., Ryazan State Medical University (Ryazan, Russia)

**Alexander G. Khitaryan**, Dr. of Sci. (Med), Prof., Rostov State Medical University (Rostov-on-Don, Russia)

**Nikolay V. Kostenko**, Dr. of Sci. (Med.), Prof., Astrakhan State Medical University (Astrakhan, Russia)

**Alexander M. Kuzminov**, Dr. of Sci. (Med.), Prof., Ryzhikh National Medical Research Center of Coloproctology (Moscow, Russia)

**Olga A. Mainovskaya**, Cand. of Sci. (Med.), Ryzhikh National Medical Research Center of Coloproctology (Moscow, Russia)

**Alexey I. Moskalev**, Cand. of Sci. (Med.), Ryzhikh National Medical Research Center of Coloproctology (Moscow, Russia)

**Marina V. Shapina**, Cand. of Sci. (Med.), Ryzhikh National Medical Research Center of Coloproctology (Moscow, Russia)

**Tomaš Skříčka**, MD, Prof., Medical Faculty, Masaryk University Brno (Brno, Czech Republic)

**Yuri M. Stoiko**, Dr. of Sci. (Med.), Prof., Pirogov National Medical Surgery Center (Moscow, Russia)

**Alexander Yu. Titov**, Dr. of Sci. (Med.), Ryzhikh National Medical Research Center of Coloproctology (Moscow, Russia)

**Yulia L. Trubacheva**, Dr. of Sci. (Med.), Ryzhikh National Medical Research Center of Coloproctology (Moscow, Russia)

**Sergey V. Vasiliev**, Dr. of Sci. (Med.), Prof., Pavlov First Saint Petersburg State Medical University (Saint-Petersburg, Russia)

**Viktor V. Veselov**, Dr. of Sci. (Med.), Prof., Ryzhikh National Medical Research Center of Coloproctology (Moscow, Russia)

**Nicolay A. Yaitiski**, Dr. of Sci. (Med.), Prof., academician of RAS, Pavlov First Saint Petersburg State Medical University (Saint-Petersburg, Russia)

**Irina V. Zarodnuk**, Dr. of Sci. (Med.), Ryzhikh National Medical Research Center of Coloproctology (Moscow, Russia)

## ЦЕЛИ И ЗАДАЧИ

Целью журнала «Колопроктология» является освещение современных тенденций и научно-практических достижений в колоректальной хирургии.

Заболевания толстой кишки, заднего прохода, тазового дна и промежности являются одними из наиболее распространённых, а колопроктология — наиболее динамично развивающейся хирургической специальностью.

Колоректальный рак занимает одну из ведущих позиций в структуре онкологических заболеваний, наблюдается неуклонный рост воспалительных заболеваний кишечника, дивертикулярной болезни. Постоянно изменяются диагностические и лечебные подходы при лечении геморроидальной болезни, свищей заднего прохода, анальной трещины, анальной инконтиненции.

Колопроктологи в России, как и во всем остальном мире, интенсивно взаимодействуют с онкологами, гастроэнтерологами, общими хирургами, эндоскопистами, патофизиологами и специалистами других научно-практических направлений врачебной деятельности.

Целевой аудиторией журнала являются колопроктологи, а также врачи других специальностей, интерес которых сконцентрирован на заболеваниях толстой кишки, заднего прохода, тазового дна и промежности.

Журнал «Колопроктология» объединяет колопроктологов России в тесном сотрудничестве с профессиональными объединениями мира и ведущими международными экспертами в области колоректальной хирургии.

В журнале публикуются оригинальные статьи, результаты фундаментальных исследований, направленные на изучение общепатологических процессов с целью улучшения лечения больных, описание клинических наблюдений, мета-анализы и обзоры литературы по широкому спектру вопросов колопроктологии, а также результаты клинических и экспериментальных исследований.

## ГЛАВНЫЙ РЕДАКТОР

**Шельгин Юрий Анатольевич (Москва, Россия)** — академик РАН, доктор медицинских наук, профессор, федеральное государственное бюджетное учреждение «Национальный медицинский исследовательский центр колопроктологии имени А.Н. Рыжих» Министерства здравоохранения Российской Федерации, зав. кафедрой колопроктологии ФГБОУ ДПО РМАНПО Минздрава России, Президент Общероссийской общественной организации «Ассоциация колопроктологов России», главный внештатный специалист-колопроктолог Министерства здравоохранения РФ, лауреат премии Правительства РФ в области науки и техники, Председатель диссертационного совета 208.021.01

**SPIN-код:** 7989-8228 **Author ID:** 480259  
**ORCID:** 0000-0002-8480-9362 **SCOPUS:** ID 6602949973

## ЗАМЕСТИЛИ ГЛАВНОГО РЕДАКТОРА

**Ачкасов Сергей Иванович (Москва, Россия)** — директор, доктор медицинских наук, профессор, федеральное государственное бюджетное учреждение «Национальный медицинский исследовательский центр колопроктологии имени А.Н. Рыжих» Министерства здравоохранения Российской Федерации, член Европейского общества колопроктологов (ESCP), член правления Общероссийской общественной организации «Ассоциация колопроктологов России», Лауреат премии Правительства Российской Федерации в области науки и техники

**SPIN-код:** 5467-1062 **Author ID:** 265142  
**ORCID:** 0000-0001-9294-5447 **SCOPUS:** ID 6603349645

**Yves Panis (Париж, Франция)** — профессор, Université Paris VII, Professor of Digestive Surgery, Заведующий отделением колоректальной хирургии Beaujon hospital, член Европейской Ассоциации колопроктологов

**ORCID:** 0000-0001-9553-9727 **SCOPUS:** ID 35275860400

## ОТВЕТСТВЕННЫЙ СЕКРЕТАРЬ

**Рыбаков Евгений Геннадьевич (Москва, Россия)** — доктор медицинских наук, профессор РАН, федеральное государственное бюджетное учреждение «Государственный научный центр колопроктологии имени А.Н. Рыжих» Министерства здравоохранения Российской Федерации, руководитель отдела онкопроктологии, Ответственный секретарь журнала «Колопроктология», член правления Ассоциации колопроктологов России, попечительского совета European Society of Coloproctology (ESCP), Лауреат Премии Правительства РФ в области науки и техники

**SPIN-код:** 9599-3390 **Author ID:** 676063  
**SCOPUS:** ID 6602247157

Журнал включен в перечень рецензируемых научных изданий, рекомендуемых ВАК, для публикации основных научных результатов диссертационных исследований на соискание ученой степени кандидата наук, на соискание ученой степени доктора наук по научным специальностям (по состоянию на 29.03.2022):

- 3.1.6. — Онкология, лучевая терапия (медицинские науки)
- 3.1.9. — Хирургия (медицинские науки)
- 3.1.11. — Детская хирургия (медицинские науки),
- 3.3.2. — Патологическая анатомия (медицинские науки)
- 14.01.13 — Лучевая диагностика, лучевая терапия (медицинские науки)
- 14.01.28 — Гастроэнтерология (медицинские науки)

## AIM AND SCOPE

The purpose of the journal *Koloproktologia* (Russian Journal of Coloproctology) is to highlight current trends and scientific achievements in colorectal surgery.

Diseases of the colon, anus, pelvic floor, and perineum are among the most common; and coloproctology is the most dynamically developing surgical specialty.

Colorectal cancer occupies one of the leading positions in the structure of oncological diseases. There is a steady increase in inflammatory bowel diseases, diverticular disease, stoma patients.

Diagnostic and treatment options for hemorrhoid disease, anal fistula, anal fissure, and anal incontinence are constantly changing.

Coloproctologists in Russia, as in the rest of the world, intensively interact with oncologists, gastroenterologists, general surgeons, endoscopists, pathophysiology, and specialists in other scientific and practical areas of medical activity.

The target audience of the journal is coloproctologists, as well as doctors of other specialties, whose interest is focused on diseases of the colon, rectum, anus, pelvic floor and perineum.

The journal *Koloproktologia* (Russian Journal of Coloproctology) unites coloproctologists of Russia in close cooperation with professional associations of the world and leading international experts in the field of colorectal surgery.

The journal publishes original articles, the results of basic research aimed at studying general pathological processes in order to improve the treatment of patients, clinical cases, meta-analyses, and literature reviews on a wide range of coloproctology issues, as well as the results of clinical and experimental studies.

## CHIEF EDITOR

**Yuri A. Shelygin (Moscow, Russia)** — Dr. of Sci. (Med.), Professor, academician of RAS, President of the All-Russian public organization "Russian Association of Coloproctology", Ryzhikh National Medical Research Center of Coloproctology

**SPIN-код:** 7989-8228 **Author ID:** 480259  
**ORCID:** 0000-0002-8480-9362 **SCOPUS:** ID 6602949973

## CO-EDITORS

**Sergei I. Achkasov (Moscow, Russia)** — Dr. of Sci. (Med.), Professor, director of the Ryzhikh National Medical Research Center of Coloproctology, member of ESCP.

**SPIN-код:** 5467-1062 **Author ID:** 265142  
**ORCID:** 0000-0001-9294-5447 **SCOPUS:** ID 6603349645

**Yves Panis (Paris, France)** — MD, PhD, Université Paris VII, Professor of Surgery, Head of the Department of Colorectal Surgery, Beaujon Hospital.

**ORCID:** 0000-0001-9553-9727 **SCOPUS:** ID 35275860400

## EXECUTIVE SECRETARY

**Evgeny G. Rybakov (Moscow, Russia)** — Dr. of Sci. (Med.), professor of RAS, Head of oncoproctology department at the Ryzhikh National Medical Research Center of Coloproctology

**SPIN-код:** 9599-3390 **Author ID:** 676063  
**SCOPUS:** ID 6602247157

Журнал включен в Перечень международных реферативных базы данных и систем цитирования МБД (по состоянию на 12 апреля 2022 г.) — Scopus

Приглашаем авторов публиковать различные материалы клинической направленности:

- оригинальные статьи
- обзоры
- лекции
- случаи из практики

## КЛИНИЧЕСКИЕ РЕКОМЕНДАЦИИ

Аденоматозный полипозный синдром. . . . . 10

## ОРИГИНАЛЬНЫЕ СТАТЬИ

Пикунов Д.Ю., Логинова А.Н., Кузьминов А.М., Тобоева М.Х., Баринев А.А., Цуканов А.С.

Ювенильный полипоз под маской семейного аденоматоза толстой кишки. . . . . 25

Зароднюк И.В., Белов Д.М., Кузьминов А.М., Вышегородцев Д.В., Королик В.Ю., Пикунов Д.Ю., Савельева Т.А.

КТ и МРТ диагностика десмоидных фибром при семейном аденоматозе толстой кишки. . . . . 34

Кит О.И., Геворкян Ю.А., Солдаткина Н.В., Колесников Е.Н., Колесников В.Е., Бондаренко О.К., Хабжоков Э.К.

Результаты хирургического лечения семейного аденоматоза толстой кишки . . . . . 47

### ➤ КОММЕНТАРИИ РЕДКОЛЛЕГИИ

Кит О.И., Геворкян Ю.А., Солдаткина Н.В., Колесников Е.Н., Колесников В.Е., Бондаренко О.К., Хабжоков Э.К.

Результаты хирургического лечения семейного аденоматоза толстой кишки. . . . . 57

Лисица Т.С., Данишевич А.М., Хахина А.О., Ибрагимова А.Ш., Шагина А.Д., Валеева А.Е., Бодунова Н.А., Абрамов И.С., Шипулин Г.А.

Молекулярно-генетическое профилирование пациентов с аденоматозными полипами желудочно-кишечного тракта. . . . . 58

Ионов А.Л., Пичугина М.В., Мызин А.В., Лука В.А., Костомарова Т.Д., Сулавко Я.П.

Опыт лечения полипоза толстой кишки у детей. . . . . 64

Янова Т.И., Бодунова Н.А., Хатьков И.Е., Цуканов А.С., Ходос Н.Г., Павлов И.А., Недолужко И.Ю., Савельева Т.А., Данишевич А.М., Полякова В.В.

Генотип-фенотипические характеристики при синдроме Пейтца-Егерса. . . . . 72

Лукьянов А.С., Бирюков О.М., Гончарова Е.П., Титов А.Ю., Мудров А.А., Никишин Т.В., Костарев И.В.

Пластика ректовагинальной перегородки W-образным сетчатым имплантом у пациентов с ректоцеле . . . . . 81



Невольских А.А., Авдеенко В.А., Белохвостова А.С., Зибиров Р.Ф., Михалёва Ю.Ю., Почуев Т.П., Березовская Т.П., Дайнеко Я.А., Петров Л.О., Иванов С.А., Каприн А.Д.

Неoadъювантная химиотерапия как альтернатива лучевой терапии в лечении больных прогностически неблагоприятным раком прямой кишки . . . . . 91

Югай О.М., Веселов В.В., Мтвралашвили Д.А., Ликотов А.А., Абдулжалиева Э.У., Майновская О.А., Чернышов С.В., Сушков О.И.

Тоннельная эндоскопическая диссекция при лечении крупных доброкачественных опухолей толстой кишки. Непосредственные результаты. . . . . 105

## КЛИНИЧЕСКИЕ НАБЛЮДЕНИЯ

Крячко А.А., Чугузов К.Д., Дурлештер В.М., Карагодина П.А.

Врожденная гипертрофия пигментного эпителия сетчатки у пациента с семейный аденоматозным полипозом толстой кишки (клинический случай) . . . . . 114

### ➤ КОММЕНТАРИИ РЕДКОЛЛЕГИИ

Крячко А.А., Чугузов К.Д., Дурлештер В.М., Карагодина П.А.

Врожденная гипертрофия пигментного эпителия сетчатки у пациента с семейный аденоматозным полипозом толстой кишки (клинический случай) . . . . . 121

## ОБЗОР ЛИТЕРАТУРЫ

Хитарьян А.Г., Головина А.А., Ковалев С.А., Бурцев С.С.

Эффективность и безопасность лапароскопической вентральной ректопексии сетчатым имплантом (систематический обзор) . . . . . 122

## НОВОСТИ

НЕКРОЛОГ. Памяти Владимира Борисовича Александрова . . . . . 132

НЕКРОЛОГ. Васильев Сергей Васильевич . . . . . 134

## CLINICAL GUIDELINES

Adenomatous polyposis syndrome ..... 10

## ORIGINAL ARTICLES

Dmitry Yu. Pikunov, Anna N. Loginova, Alexander M. Kuzminov, Margarita Kh. Toboeva, Alexey A. Barinov,  
Alexey S. Tsukanov

Juvenile polyposis in a family with «familial adenomatous polyposis» – an accidental  
find or a natural phenomenon? ..... 25

Irina V. Zarodnyuk, Denis M. Belov, Alexander M. Kuzminov, Dmitry V. Vyshegorodtsev,  
Vyacheslav Yu. Korolik, Dmitry Yu. Pikunov, Tatiana A. Savelyeva

CT and MRI diagnostics of desmoid-type fibromatosis in familial adenomatous  
polyposis ..... 34

Oleg I. Kit, Yury A. Gevorkyan, Natalia V. Soldatkina, Evgeny N. Kolesnikov, Vladimir E. Kolesnikov,  
Olga K. Bondarenko, Eldar K. Khabzhokov

Surgery for familial adenomatous polyposis ..... 47

### ➤ COMMENT ON THE ARTICLE

Oleg I. Kit, Yury A. Gevorkyan, Natalia V. Soldatkina, Evgeny N. Kolesnikov,  
Vladimir E. Kolesnikov, Olga K. Bondarenko, Eldar K. Khabzhokov

Surgery for familial adenomatous polyposis ..... 57

Tatiana S. Lisitsa, Anastasia M. Danishevich, Anastasia O. Khakhina, Amina S. Ibragimova,  
Anastasia D. Shagina, Alexandra E. Valeeva, Natalya A. Bodunova, Ivan S. Abramov, German A. Shipulin

Molecular-genetic profiling in patients with adenomatous polyps of the gastro-  
intestinal tract. .... 58

Andrey L. Ionov, Marina V. Pichugina, Artem V. Myzin, Viktor A. Luka, Tatiana D. Kostomarova, Yakov P.  
Sulavko

Colon polyps in children ..... 64

Tatiana I. Yanova, Natalya A. Bodunova, Igor E. Khatkov, Alexey S. Tsukanov, Nikita G. Khodos,  
Ivan A. Pavlov, Ivan Yu. Nedoluzhko, Tatiana A. Savelyeva, Anastasia M. Danishevich, Vera V. Polyakova

Genotype-phenotypic correlation of Peutz-Jeghers syndrome. .... 72

Anton S. Lukianov, Oleg M. Biryukov, Elena P. Goncharova, Alexander Yu. Titov, Andrey A. Mudrov,  
Timur V. Nikishin, Ivan V. Kostarev

Rectocele repair with a W-mesh ..... 81

Alexey A. Nevolskikh, Violetta A. Avdeenko, Anna S. Belohvostova, Ruslan F. Zibirov, Yulia Yu. Mihaleva, Taras P. Pochuev, Tatiana P. Berezovskaya, Yana A. Daineko, Leonid O. Petrov, Sergey A. Ivanov, Andrey D. Kaprin

Neoadjuvant chemotherapy without radiation therapy for rectal cancer with negative prognosis ..... 91

Oleg M. Iugai, Viktor V. Veselov, Dmitriy A. Mtvralashvili, Alexey A. Likutov, Elmira U. Abdulzhalieva, Olga A. Mainovskaya, Stanislav V. Chernyshov, Oleg I. Sushkov

Endoscopic submucosal tunnel dissection for large benign colorectal neoplasms. Early results ..... 105

## CASE REPORT

Andrei A. Kryachko, Konstantin D. Chuguzov, Vladimir M. Durlshter, Polina A. Karagodina

Congenital hypertrophy of the retinal pigment epithelium in the patients with familial adenomatous polyposis colon (case report) ..... 114

### ➤ COMMENT ON THE ARTICLE

Andrei A. Kryachko, Konstantin D. Chuguzov, Vladimir M. Durlshter, Polina A. Karagodina

Congenital hypertrophy of the retinal pigment epithelium in the patients with familial adenomatous polyposis colon (case report)..... 121

## REVIEW

Alexander G. Khitaryan, Anastasia A. Golovina, Sergey A. Kovalev, Spartak S. Burtsev

Efficacy and safety of laparoscopic ventral mesh rectopexy (a systematic review) .... 122

## NEWS

OBITUARY. Vladimir B. Alexandrov ..... 132

OBITUARY. Sergey V. Vasiliev ..... 134

### Уважаемые читатели!

Архив журнала «Колопроктология» за 2002–2021 гг.  
находится в открытом (бесплатном) доступе на сайтах:

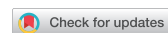◇ [www.ruproctology.com](http://www.ruproctology.com)

◇ Общероссийской общественной организации  
«Ассоциация колопроктологов России» — <http://akr-online.ru/>

◇ ФГБУ «НМИЦ колопроктологии имени А.Н. Рыжих» Минздрава России —  
<http://www.new.gnck.ru/>

◇ Научной электронной библиотеки — <http://www.elibrary.ru/>

<https://doi.org/10.33878/2073-7556-2022-21-2-10-24>



# КЛИНИЧЕСКИЕ РЕКОМЕНДАЦИИ

## Аденоматозный полипозный синдром

Шелыгин Ю.А., Имянитов Е.Н., Куцев С.И., Ачкасов С.И., Васильев С.В., Фролов С.А., Кашников В.Н., Кузьминов А.М., Рыбаков Е.Г., Стрельников В.В., Вышегородцев Д.В., Цуканов А.С., Москалев А.И., Пикунов Д.Ю.

## CLINICAL GUIDELINES

### Adenomatous polyposis syndrome

Yuri A. Shelygin, Evgeny N. Imyanitov, Sergey I. Kutsev, Sergey I. Achkasov, Sergey V. Vasiliev, Sergey A. Frolov, Vladimir N. Kashnikov, Alexander M. Kuzminov, Evgeny G. Rybakov, Vladimir V. Strelnikov, Dmitry V. Vyshegorodtsev, Alexey S. Tsukanov, Alexey I. Moskalev, Dmitry Yu. Pikunov

#### Разработчик клинических рекомендаций:

Ассоциация колопроктологов России, Ассоциация медицинских генетиков

Кодирование по Международной статистической классификации болезней и проблем, связанных со здоровьем: **D12**

Возрастная группа: **взрослые**

Год утверждения: 2022

**Конфликты интересов у всех перечисленных авторов отсутствуют.**

#### СПИСОК СОКРАЩЕНИЙ

**АПС** — аденоматозный полипозный синдром

**ЗАПК** — запирательный аппарат прямой кишки

**КРР** — колоректальный рак

**КТ** — компьютерная томография

**МАП** — *MutYH*-ассоциированный полипоз

**МРТ** — магнитно-резонансная томография

**ТРУЗИ** — трансректальное ультразвуковое исследование

**УЗИ** — ультразвуковое исследование

**ЭГДС** — эзофагогастродуоденоскопия

#### ТЕРМИНЫ И ОПРЕДЕЛЕНИЯ

**Аутосомно-доминантный тип наследования** — это тип наследования, для которого характерны следующие признаки: каждый больной потомок

имеет больного родителя; болезнь встречается у лиц обоих полов; риск наследования заболевания для детей пораженного родителя составляет 50%; у здоровых потомков больного все дети должны быть здоровы.

**Аутосомно-рецессивный тип наследования** — это тип наследования признака, для которого характерны следующие признаки: болезнь встречается у лиц обоих полов; в родословной имеются перерывы; больные дети могут рождаться у здоровых родителей; если оба родителя больны, то все их дети тоже будут больны.

**Пробанд** — человек, с которого начинается составление родословной для изучения процесса наследования какого-либо заболевания среди членов одной семьи.

**Родословное древо** — графическое отображение данных семейного анамнеза, помимо характера родственных связей между членами семьи отражает информацию о проявлении какого-либо признака, состоянии здоровья или патологии среди родственников, дает визуальную информацию о характере наследования признака.

**Герминальные (наследственные) мутации** — любые генетические изменения, имеющие место внутри клеток-предшественниц половых клеток; определяются во всех клетках организма.

**Аденома** — это доброкачественная опухоль, происходящая из железистого эпителия.

**Полип** — это собирательный термин, используемый для обозначения различных по происхождению



патологических разрастаний тканей над слизистой оболочкой.

**Зубчатая аденома** — это вариант полипа, занимающий промежуточное положение между аденомами и гиперпластическими полипами, характерной особенностью которого является выраженное расширение базальных отделов и горизонтальный рост крипов вдоль мышечной пластинки слизистой оболочки.

**Гиперпластический полип** — это полип, образующийся в результате очаговой гиперплазии и по морфологическому строению не относящийся к доброкачественным опухолям кишечника.

**Десмоидная опухоль** (десмоид, десмома, агрессивный фиброматоз) — это редкая, локально инвазивная, неметастазирующая опухоль, развивающаяся из мышечноапоневротических структур и занимающая промежуточное положение между доброкачественными и злокачественными новообразованиями. Наиболее распространенной локализацией является передняя брюшная стенка, верхние и нижние конечности, брыжейка тонкой кишки.

## 1. КРАТКАЯ ИНФОРМАЦИЯ ПО ЗАБОЛЕВАНИЮ ИЛИ СОСТОЯНИЮ (ГРУППЕ ЗАБОЛЕВАНИЙ ИЛИ СОСТОЯНИЙ)

### 1.1 Определение заболевания или состояния (группы заболеваний или состояний)

Аденоматозный полипозный синдром — это редкое наследственное заболевание, характеризующееся развитием в молодом возрасте множественных (более 20) аденом толстой кишки с их неизбежной злокачественной трансформацией в случае несвоевременного хирургического лечения [1–2].

### 1.2 Этиология и патогенез заболевания или состояния (группы заболеваний или состояний)

Этиологической причиной развития АПС является наличие герминальной мутации в одном из генов, кодирующих белки-регуляторы межклеточной адгезии и апоптоза, или участвующих в эксцизионной репарации ДНК (*APC*, *MutYH*).

Ген *APC* (adenomatous polyposis coli) был идентифицирован и картирован двумя независимыми группами исследователей в 1986–1991 гг. [3–5]. Он расположен на длинном плече 5 хромосомы в участке 5q22, включает 16 экзонов, из которых 15 кодируют белок, содержащий 2843 аминокислоты [6]. Ген *APC* отвечает за синтез специфического белка, который функционирует как опухолевый супрессор, обеспечивая нормальную пролиферацию в клетках слизистой оболочки желудочно-кишечного тракта. Мутации в гене *APC* приводят к синтезу «укороченного» белка, который теряет функцию подавления нарастающей дисплазии эпителия, и являются причиной

развития аутосомно-доминантного наследственного синдрома — семейного аденоматоза толстой кишки, который характеризуется развитием множественных аденом с последующей их злокачественной трансформацией в 100% случаев [7,8]. Наиболее часто встречающимися типами мутаций в гене *APC* являются делеция, инсерция со сдвигом рамки считывания и нонсенс-мутация. Делеция характеризуется выпадением одного или нескольких нуклеотидов, число которых не кратно 3, из нормальной цепи ДНК, инсерция — это вставка одного или нескольких нуклеотидов, число которых не кратно 3, в молекулу ДНК, а нонсенс-мутация — тип мутации, при которой происходит образование преждевременного стоп-кодона [9]. К настоящему времени описано более 2000 уникальных патогенных наследственных мутаций в гене *APC*, однако новые мутации регулярно находят в продолжающихся исследованиях, что обусловлено как разнородной популяционной принадлежностью пробандов, так и природой самого гена [8,9]. Для передачи мутации в гене *APC* характерным является аутосомно-доминантный тип наследования, имеющий ряд особенностей:

- признак встречается, как правило, в каждом поколении, что называют наследованием по вертикали;
- лица мужского и женского пола поражаются с одинаковой частотой;
- больные мужчины и женщины одинаково передают признак потомству — мальчикам и девочкам;
- больной член семьи, как правило, имеет больного родителя (реже родителей);
- вероятность рождения больного ребенка, если больны оба родителя, составляет 75%, если болен один из них — 50%.

В 2002 году впервые были описаны биаллельные мутации в гене *MutYH*, расположенном на первой хромосоме в участке 1p34 [10]. Данный ген кодирует белок эксцизионной репарации ДНК, участвующий в восстановлении окислительного повреждения гуанина. ***MutYH*-ассоциированный полипоз** является аутосомно-рецессивным заболеванием, характеризующимся развитием множественных аденом толстой кишки и риском КРР на их фоне, достигающим 80% в случае несвоевременной диагностики и лечения. Характерной особенностью АПС, обусловленного мутацией в гене *MutYH*, является наличие в толстой кишке, наравне с аденоматозными полипами, также стелющихся **зубчатых аденом**, гиперпластических полипов, смешанных полипов (гиперпластические и аденоматозные) [11,12]. Для передачи мутации в гене *MutYH* характерным является аутосомно-рецессивный тип наследования, имеющий ряд особенностей:

- признак встречается редко, не в каждом поколении;

- больные дети рождаются, как правило, у здоровых родителей;
- болеют в основном сибсы (братья, сестры);
- у больного родителя могут рождаться здоровые дети;
- лица мужского и женского пола поражаются с одинаковой частотой;
- вероятность рождения больного ребенка в браке двух гетерозигот равна 25% для каждого последующего ребенка независимо от числа уже имеющих больных детей.

При рождении ребенка клинические признаки АПС не проявляются. В дальнейшем по мере роста организма обнаруживается появление мелких полипов на слизистой оболочке толстой кишки [13,14].

### **1.3 Эпидемиология заболевания или состояния (группы заболеваний или состояний)**

В 2018 году в Российской Федерации выявлено более 74000 новых случаев КРР [15]. Около 5–10% приходится на случаи рака с известной молекулярно-генетической причиной, при этом до 1% случаев вызвано АПС [16], который является вторым по частоте генетически детерминированным синдромом после синдрома Линча [17,18]. Распространенность мутаций в гене *APC* у европейцев, по разным оценкам, составляет 1:6850–1:31250 [19,20].

Частота встречаемости биаллельных мутаций в гене *MutYH*, по разным оценкам, составляет 1:20000–1:60000 [19,21].

### **1.4 Особенности кодирования заболевания или состояния (группы заболеваний или состояний) по Международной статистической классификации болезней и проблем, связанных со здоровьем Коды по МКБ-10**

Класс — Новообразования (C00-D48) (II).

Блок — Доброкачественные новообразования (D10-D36).

Код — D12 — Доброкачественное новообразование ободочной кишки, прямой кишки, заднего прохода [ануса] и анального канала:

D12.0 — Слепой кишки

D12.1 — Червеобразного отростка

D12.2 — Восходящей ободочной кишки

D12.3 — Поперечной ободочной кишки

D12.4 — Нисходящей ободочной кишки

D12.5 — Сигмовидной кишки

D12.6 — Ободочной кишки неуточненной части, в том числе:

- аденоматоз ободочной кишки
- толстой кишки БДУ
- полипоз (врожденный) ободочной кишки

D12.7 — Ректосигмоидного соединения

D12.8 — Прямой кишки

D12.9 — Заднего прохода [ануса] и анального канала

### **1.5 Классификация заболевания или состояния (группы заболеваний или состояний)**

К полипозным синдромам относят ситуации, когда при обследовании выявляют 20 и более полипов толстой кишки. Все они объединяются понятием «каденоматозный полипозный синдром».

АПС классифицируют по клиническому течению и варианту генетической мутации. Классификация применяется для определения тяжести заболевания и выбора тактики лечения [1,2]. Выделяют следующие клинические формы заболевания:

**1. Классическая форма** — наиболее часто встречающаяся форма, для которой характерно наличие в толстой кишке сотен или тысяч (т.е. более 100) полипов, а их злокачественная трансформация наступает в возрасте 18–40 лет. Первые симптомы заболевания могут появляться уже в детском возрасте. Кроме того, у пациентов с классической формой заболевания могут развиваться выраженные метаболические нарушения и анемия, нередко вызывающие у детей отставание в физическом развитии [2,23]. При классической форме АПС мутации в гене *APC* обнаруживаются примерно в 80% наблюдений. В остальных случаях констатируют наличие гена *APC* дикого типа.

При классической форме АПС дополнительно выделяют синдром Гарднера и синдром Тюрко.

- **Синдром Гарднера** — сочетание АПС с опухолями мягких тканей, остеомы костей черепа. Чаще всего встречаются десмомы — высокодифференцированные соединительнотканые опухоли, локализующиеся в передней брюшной стенке, брыжейке тонкой или толстой кишки, иногда в межмышечных слоях спины и плечевого пояса. По своей структуре опухоли не являются злокачественными, не дают метастазов, однако склонны к агрессивному местно-деструктивному росту и частому рецидивированию.

- **Синдром Тюрко** — АПС в сочетании со злокачественными опухолями центральной нервной системы — медуллобластомами.

**2. Ослабленная форма**, для которой характерно наличие в толстой кишке от 20 до 100 полипов, локализующихся преимущественно в проксимальных отделах. Клинические проявления возникают в возрасте 40–45 лет, а малигнизация полипов происходит в возрасте старше 50 лет. Ослабленная форма встречается примерно у 8% пациентов с АПС. При ослабленной форме АПС мутации в гене *APC* выявляют примерно в 20% наблюдений. В остальных случаях, при выявлении 20–99 полипов, констатируют наличие гена *APC* дикого типа.

**3. *MutYH*-ассоциированный полипоз (МАП)**, обусловленный наличием 2 биаллельных мутаций в гене

*MutYH*, в отличие от классической и ослабленной форм, при которых мутации имеют место в гене *APC* [24–27]. Несмотря на локализацию мутаций в разных генах, МАП может проявлять себя как классическая форма АПС (100 и более полипов), так и ослабленная (20–99 полипов). В отличие от классической и ослабленной форм АПС, при МАП **всегда** выявляется 2 мутации в гене *MutYH*.

**4. Доклиническая форма.** К данному варианту заболевания относятся клинические ситуации, когда у родственника пациента с АПС была выявлена характерная мутация, но при колоноскопии полипы толстой кишки выявлены не были.

### **1.6 Клиническая картина заболевания или состояния (группы заболеваний или состояний)**

Наиболее частыми проявлениями заболевания при классической форме АПС являются изменения частоты и консистенции стула — диарейный синдром, метаболические нарушения, а также наличие примеси крови и слизи в кале, боли в животе. Помимо того, характерными симптомами являются также общая слабость, головокружение, которые развиваются на фоне анемии. Первые симптомы появляются в возрасте 14–16 лет, а злокачественное перерождение полипов наступает в возрасте 18–40 лет. При позднем обращении возможны признаки нарушения кишечной проходимости.

При ослабленной форме АПС основными жалобами у пациентов служат выделение крови, слизи из заднего прохода. При этом первые симптомы заболевания появляются в возрасте 20–45 лет, а злокачественное перерождение полипов зачастую наступает в возрасте старше 40 лет. Наиболее часто диагноз ослабленной формы АПС устанавливают в результате обследования по поводу клинической симптоматики, характерной для наличия злокачественной опухоли толстой кишки.

*MutYH*-ассоциированный полипоз по клинической картине схож с ослабленной формой АПС.

Кроме того, у пациентов с АПС имеется высокий риск развития злокачественных новообразований внекишечной локализации: рак двенадцатиперстной кишки, желудка, щитовидной железы, головного мозга, гепатобластомы (могут возникать у детей), опухоли гепатобилиарной системы [23].

## **2. ДИАГНОСТИКА ЗАБОЛЕВАНИЯ ИЛИ СОСТОЯНИЯ, МЕДИЦИНСКИЕ ПОКАЗАНИЯ И ПРОТИВПОКАЗАНИЯ К ПРИМЕНЕНИЮ МЕТОДОВ ДИАГНОСТИКИ**

Диагностика АПС основана на клинической картине заболевания, данных семейного анамнеза,

эндоскопической картине и молекулярно-генетическом исследовании.

При установке диагноза АПС необходимо проводить дифференциальную диагностику с другими заболеваниями и наследственными синдромами:

- рак толстой кишки
- синдром Линча
- синдром Пейтца-Егерса
- ювенильный полипоз

*Принципы формирования диагноза.*

Диагноз АПС устанавливают на основании клинической картины (наличие 20 и более полипов толстой кишки) и результатов генетических исследований с указанием наличия и локализации мутаций в гене. Последние два критерия особенно важны для клинического генетика, участие которого при АПС необходимо в рамках работы мультидисциплинарной команды.

При наличии 100 и более полипов толстой кишки устанавливают диагноз классической формы АПС. При выявлении мутации в гене *APC* указывают локализацию мутации. Например:

«Аденоматозный полипозный синдром, классическая форма. Мутация в гене *APC* с.2730-2737del8».

Если у пациента не выявляют мутацию в гене *APC*, то констатируют наличие гена *APC* дикого типа. При этом диагноз формулируют следующим образом:

«Аденоматозный полипозный синдром, классическая форма. Ген *APC* дикого типа».

При классической форме АПС и выявлении опухоли мягких тканей устанавливают диагноз синдрома Гарднера, а также указывают характер, локализацию и размер опухоли мягких тканей, например:

«Аденоматозный полипозный синдром, классическая форма. Мутация в гене *APC* с.2730-2737del8. Синдром Гарднера, десмома передней брюшной стенки 6 × 13 см».

При классической форме АПС и выявлении опухоли задней черепной ямки устанавливают диагноз синдрома Тюрко. Эту часть диагноза формирует врач-нейрохирург, например:

«Аденоматозный полипозный синдром, классическая форма. Мутация в гене *APC* с.2730-2737del8. Синдром Тюрко, медуллобластома мозжечка».

При обнаружении 20–99 полипов толстой кишки устанавливают диагноз ослабленной формы АПС. При ослабленной форме обязательно указывают количество и размер выявленных полипов, а также локализацию мутации в гене *APC*, например:

«Аденоматозный полипозный синдром, ослабленная форма (52 полипа толстой кишки, 3–28 мм). Мутация в гене *APC* p.Arg405X».

Если при наличии 20–99 полипов толстой кишки мутацию в гене *APC* не выявляют, то констатируют дикий тип *APC* гена, например:

«Аденоматозный полипозный синдром, ослабленная форма (34 полипа толстой кишки, 8–34 мм), ген APC дикого типа».

Если у родственников пациента выявлена мутация в гене APC, то даже при отсутствии полипов толстой кишки необходимо выставлять диагноз АПС, при этом обязательно указывают локализацию мутации, например:

«Аденоматозный полипозный синдром, доклиническая форма. Мутация в гене APC с.2730-2737del8».

При выявлении у пациента 2 биаллельных мутаций в гене MutYH устанавливают диагноз МАП, при этом указывают число и размеры полипов, а также локализацию мутаций в гене MutYH, например:

«Аденоматозный полипозный синдром. MutYH-ассоциированный полипоз (14 полипов, 6–25 мм). Мутации в гене MutYH p.R231H и p.G382D».

При МАП, если число полипов больше 100, то точное количество и размеры полипов не указывают, например:

«Аденоматозный полипозный синдром. MutYH-ассоциированный полипоз (более 100 полипов). Мутации в гене MutYH p.R231H и p.G382D».

При обнаружении 2 мутаций в гене MutYH у родственников пациента, даже при отсутствии полипов при колоноскопии устанавливают диагноз АПС, например:

«Аденоматозный полипозный синдром. MutYH-ассоциированный полипоз. Мутации в гене MutYH p.R231H и p.G382D. Доклиническая стадия».

При обнаружении злокачественной опухоли толстой кишки при АПС на первое место в диагнозе нужно выносить диагноз рака, например:

«Рак восходящей кишки T4N0M0. Аденоматозный полипозный синдром, классическая форма. Мутация в гене APC с.2730-2737del8».

## 2.1 Жалобы и анамнез

Для пациентов с АПС наиболее характерны жалобы на частый, жидкий стул, боли в животе, наличие патологических примесей в стуле (кровь, слизь). Некоторые пациенты могут предъявлять жалобы на общую слабость, снижение веса, вздутие живота, тошноту.

• Всем пациентам, у которых по данным анамнеза и инструментального обследования имеется (имелось) суммарно более 20 полипов толстой кишки, а также тем, у кого имеется семейный анамнез АПС или в анамнезе на фоне наличия любого количества полипов в толстой кишке имелись внекишечные проявления АПС (множественные аденомы двенадцатиперстной кишки/желудка, десмоидные опухоли, папиллярный рак щитовидной железы, эпидермальные кисты, остеомы), **рекомендуется** составление родословной с последующим анализом характерного для данной семьи типа наследования

(аутосомно-доминантный, аутосомно-рецессивный) [24,28–30].

**Уровень убедительности рекомендаций — С (уровень достоверности доказательств –5)**

## 2.2 Физикальное обследование

Всем пациентам с подозрением на АПС необходимо проведение физикального обследования:

- общий осмотр;
- осмотр и пальпация живота;
- наружный осмотр области промежности и заднего прохода;
- пальцевое исследование прямой кишки.

При общем осмотре пациента обращают внимание на индекс массы тела, бледность и сухость кожных покровов, наличие/отсутствие внекишечных проявлений (опухоль мягкой тканей, сальных желез). Осмотр и пальпацию живота проводят с целью выявления опухолей органов брюшной полости, десмоидных опухолей и оценки состояния паховых лимфоузлов.

Осмотр перианальной области проводят на гинекологическом кресле в положении пациента на спине с максимально приведенными к животу ногами, а при невозможности — в положении на боку. При наружном осмотре области промежности и заднего прохода обращают внимание на изменения перианальной кожи, форму ануса, его зияние, наличие каких-либо изменений и деформаций. При пальцевом исследовании прямой кишки оценивают наличие или отсутствие полипов в нижеампулярном отделе прямой кишки и их размеры, а также наличие или отсутствие злокачественных новообразований на их фоне. Следует обратить внимание на тонус и волевые сокращения анального сфинктера для оценки состояния запирающего аппарата прямой кишки (ЗАПК).

## 2.3 Лабораторные диагностические исследования

• Всем пациентам с подозрением на АПС **рекомендуется** выполнить молекулярно-генетическое исследование крови на наличие мутаций в генах APC/MutYH [31–36].

**Уровень убедительности рекомендаций — С (уровень достоверности доказательств — 4)**

**Комментарий:** этот метод позволяет установить не только наличие заболевания у пациента, но и определить вероятность его развития у еще здорового ребенка. Всем пациентам, имеющим более 20 аденоматозных полипов в толстой кишке, необходимо выполнять ДНК-диагностику всей кодирующей последовательности генов APC/MutYH. Причем, если у больного выявлено более 100 полипов, то в целях экономии времени целесообразно начинать исследование с гена APC, а если их количество от 20 до 100, то с гена MutYH [19,21,22,34].



*Методика: производят забор крови у больного АПС, исследуют кодирующие участки генов APC/MutYH. В случае обнаружения мутации производят забор крови у его кровных родственников. Поскольку у кровных родственников мутации локализируются в тех же участках гена, что и у пациента, проводят прицельное изучение выявленного участка гена. В случае подтверждения наличия мутации исследуемому пациенту устанавливают диагноз АПС и назначают проведение эндоскопического исследования.*

- Всем кровным родственникам пациента с подтвержденным наличием мутации в генах APC/MutYH (дети, братья и сестры, племянники) рекомендуется выполнять молекулярно-генетическое исследование для поиска аналогичной мутации, в случае выявления которой им показано проведение пожизненного клинического мониторинга и выполнение своевременного оперативного вмешательства во избежание злокачественной трансформации полипов [31–33].

**Уровень убедительности рекомендаций — С (уровень достоверности доказательств — 5)**

*В случае отсутствия мутаций в генах APC и MutYH у больных с клинической картиной АПС отпадает целесообразность генетического тестирования всех его кровных родственников. Но все эти родственники потенциально находятся в группе риска развития рака толстой кишки и нуждаются в пожизненном мониторинге.*

Кроме того, у пациентов с подозрением на АПС по результатам общего (клинического) анализа крови может быть диагностирована железодефицитная анемия, а биохимическое исследование крови позволяет выявить электролитные и метаболические нарушения, гипопроотеинемия (в частности, гипоальбуминемия).

#### **2.4 Инструментальные диагностические исследования**

- **Рекомендуется** всем пациентам с подозрением на АПС выполнение тотальной колоноскопии с биопсией [17,19,26, 28].

**Уровень убедительности рекомендаций С (уровень достоверности доказательств — 5)**

**Комментарий:** колоноскопия является основным и наиболее точным методом диагностики АПС. При данном исследовании определяют степень поражения различных отделов толстой кишки полипами, что прямым образом влияет на выбор тактики лечения. С помощью биопсии получают данные о злокачественной трансформации полипов в различных участках толстой кишки.

- **Рекомендуется** всем пациентам с АПС проведение ЭГДС для определения наличия/отсутствия полипов в желудке, двенадцатиперстной кишке и их злокачественной трансформации [37–41].

**Уровень убедительности рекомендаций С (уровень достоверности доказательств — 4)**

- **Рекомендуется** всем пациентам с АПС проведение КТ брюшной полости, малого таза с целью исключения опухолей внекишечной локализации и десмоидных опухолей интраабдоминальной локализации [35,36,42,43].

**Уровень убедительности рекомендаций С (уровень достоверности доказательств — 4)**

**Комментарий:** при наличии злокачественных опухолей на фоне АПС дополнительно выполняют КТ органов грудной клетки для определения распространенности злокачественного процесса и диагностики отдаленного метастазирования опухоли.

- При планировании пациенту с АПС оперативного вмешательства с формированием тонкокишечного резервуара **рекомендуется** проведение физиологического исследования функций сфинктерного (запирательного) аппарата прямой кишки для исключения исходной недостаточности анального сфинктера, которая может негативно сказаться на функциональных результатах операции [44,45].

**Уровень убедительности рекомендаций С (уровень достоверности доказательств — 5)**

- При наличии злокачественных опухолей прямой кишки на фоне АПС **рекомендуется** выполнение магнитно-резонансной томографии малого таза для оценки наличия злокачественной трансформации и глубины инвазии [35,51,59].

**Уровень убедительности рекомендаций В (уровень достоверности доказательств — 3)**

**Комментарий:** при выявлении у пациента с АПС новообразования с подозрением на малигнизацию или злокачественной опухоли толстой кишки необходимо проведение дополнительных методов обследования, предусмотренных Клиническими рекомендациями по диагностике и лечению рака ободочной кишки, рака прямой кишки.

#### **2.5 Иные диагностические исследования**

Нет.

### **3. ЛЕЧЕНИЕ, ВКЛЮЧАЯ МЕДИКАМЕНТОЗНУЮ И НЕМЕДИКАМЕНТОЗНУЮ ТЕРАПИИ, ДИЕТОТЕРАПИЮ, ОБЕЗБОЛИВАНИЕ, МЕДИЦИНСКИЕ ПОКАЗАНИЯ И ПРОТИВОПОКАЗАНИЯ К ПРИМЕНЕНИЮ МЕТОДОВ ЛЕЧЕНИЯ**

#### **3.1 Консервативное лечение**

Методов нехирургического лечения АПС не существует [1,2,35,47].

#### **3.2 Хирургическое лечение**

В настоящее время основным методом лечения АПС является хирургический. При этом лечение АПС

следует выполнять в специализированных стационарах, поскольку частота осложнений и функциональный исход существенно зависят от квалификации хирурга (в частности, от числа проведенных аналогичных вмешательств) [48].

- При выполнении хирургических вмешательств пациентам с АПС **рекомендуется** использование лапароскопических технологий при технической возможности [49,50,83,84].

#### **Уровень убедительности рекомендаций А (уровень достоверности доказательств — 2)**

**Комментарии:** применение лапароскопических технологий позволяет уменьшить операционную травму, снизить уровень периоперационных осложнений, обеспечивает возможность ранней активизации больного, а также сокращение сроков реабилитационного периода [50]. Помимо этого, у пациенток с АПС использование лапароскопических технологий снижает риск развития бесплодия на 90% [83].

#### **3.2.1 Классическая форма АПС**

Учитывая генетически-детерминированную природу заболевания (следовательно, отсутствие возможностей консервативного лечения), а также облигатно-предраковый статус заболевания, единственно возможным методом хирургического лечения является удаление органа-мишени — толстой кишки.

- При подтвержденной классической форме АПС всем пациентам **рекомендуется** выполнение колпроктэктомии с формированием тонкокишечного резервуара, резервуаро-анального анастомоза, превентивной илеостомии [52,53,86].

#### **Уровень убедительности рекомендаций С (уровень достоверности доказательств — 4)**

**Комментарий:** принимая во внимание молодой возраст пациентов (при классической форме заболевания манифестация происходит во 2–3 десятилетия жизни), с потенциальной целью социальной адаптации после удаления толстой кишки выполняют пластический этап операции — формирование резервуара из дистальной петли подвздошной кишки, низведение полученной конструкции в полость таза с наложением резервуаро-анального анастомоза и превентивной двустольной илеостомии [53].

Для улучшения качества жизни пациентов при выполнении хирургического вмешательства возможно сохранение 1–2 см стенки прямой кишки в наданальной области для формирования анастомоза аппаратным способом. При невозможности сформировать анастомоз при помощи сшивающего аппарата следует выполнить брюшно-анальную резекцию прямой кишки и наложить ручной резервуаро-анальный анастомоз. Несмотря на то, что при использовании сшивающего аппарата сохраняется небольшой фрагмент слизистой оболочки, риск развития рака

в этой области не высок и соответствует таковому при формировании ручного анастомоза [54].

Реконструктивную операцию по восстановлению непрерывности кишечника — закрытие илеостомы — выполняют не ранее, чем через 1,5–2 месяца после первичной операции при условии состоятельности швов тонкокишечного резервуара, а также резервуаро-анального анастомоза (по результатам ретроградного рентгенологического исследования с контрастом — резервуарографии) [2].

- Больному с классической формой АПС при наличии противопоказаний к формированию тонкокишечного резервуара и резервуаро-анального анастомоза **рекомендуется** выполнение колпроктэктомии с формированием концевой илеостомы [35].

#### **Уровень убедительности рекомендаций С (уровень достоверности доказательств — 5)**

**Комментарий:** противопоказаниями к выполнению колпроктэктомии с формированием тонкокишечного резервуара и резервуаро-анального анастомоза являются: наличие десмоидной опухоли, вовлекающей брыжейку тонкой кишки, а также анатомические особенности брыжейки тонкой кишки, исключающие возможность низведения в полость малого таза; наличие низко расположенного рака прямой кишки с прорастанием в окружающие ткани и инфильтрацией элементов тазового дна; а также отказ пациента от пластического компонента операции в пользу формирования постоянной илеостомы (в связи с личностными предпочтениями или нарушением работы запирающего аппарата прямой кишки) [35].

#### **3.2.2 Ослабленная форма АПС**

Выбор метода хирургического лечения ослабленной формы АПС зависит от возраста манифестации заболевания, количества, вида, размеров и локализации выявленных полипов толстой кишки, а также результатов генетического исследования.

- Больному с ослабленной формой АПС при возможности полной эндоскопической санации толстой кишки и наличии не более 10 полипов размером > 1 см **рекомендуется** выполнение эндоскопического удаления полипов толстой кишки [55,87].

#### **Уровень убедительности рекомендаций С (уровень достоверности доказательств — 5)**

**Комментарий:** необходимо помнить, что независимо от результатов выполнения эндоскопической полипэктомии пациентам требуется регулярное динамическое наблюдение, так как данный метод является исключительно поддерживающим и не может заменить радикальную операцию [55]. Противопоказаниями к эндоскопической полипэктомии служат: подозрение на наличие малигнизации в каком-либо из полипов, наличие дисплазии высокой степени в ткани полипа по результатам биопсии,

значимое увеличение количества и размеров полипов в срок между двумя ближайшими колоноскопиями [55].

- При ослабленной форме АПС и выявлении биаллельной мутации в гене *MutYH*, а также при обнаружении в прямой кишке незначительного количества полипов, **рекомендуется** выполнение колэктомии с формированием илеоректального анастомоза [35,56,57].

**Уровень убедительности рекомендаций С (уровень достоверности доказательств — 4)**

**Комментарий:** клиническая картина АПС, обусловленного наличием мутации в гене *MutYH*, характеризуется преимущественным поражением правых отделов толстой кишки и незначительным количеством полипов в прямой кишке, в связи с чем возможно ее сохранение при хирургическом лечении [56]. При выявлении ослабленной формы АПС у пациентов старше 45 лет при отсутствии признаков малигнизации полипов и преимущественном поражении правых отделов толстой кишки также возможно сохранение прямой кишки и формирование илеоректального анастомоза. После выполнения указанной операции пациентам необходим ежегодный эндоскопический контроль с удалением вновь образующихся полипов в прямой кишке [57].

### 3.2.3 МАП

- Больному с МАП при наличии 20–99 полипов и возможности полной эндоскопической санации толстой кишки (при наличии не более 10 полипов размером > 1 см) **рекомендуется** выполнение эндоскопического удаления полипов толстой кишки [12, 87].

**Уровень убедительности рекомендаций С (уровень достоверности доказательств — 5).**

- При выявлении биаллельной мутации в гене *MutYH*, а также при обнаружении в прямой кишке незначительного количества полипов, **рекомендуется** выполнение колэктомии с формированием илеоректального анастомоза [35,56,57].

**Уровень убедительности рекомендаций С (уровень достоверности доказательств — 5)**

- При МАП с количеством полипов 100 и более всем пациентам **рекомендуется** выполнение колпроктэктомии с формированием тонкокишечного резервуара, резервуаро-анального анастомоза, превентивной илеостомии [12, 86].

**Уровень убедительности рекомендаций С (уровень достоверности доказательств — 4)**

### 3.3 Лечение КРР на фоне АПС

В большинстве случаев при диагностике АПС выявляют наличие одиночных или синхронных множественных малигнизированных опухолей толстой кишки. При этом зачастую симптоматика КРР играет ведущую роль в клинической картине.

При выявлении злокачественной опухоли толстой кишки у пациента с АПС целесообразно проведение неoadьювантного/адьювантного лечения (при необходимости) по поводу КРР (см. клинические рекомендации «Злокачественные новообразования ободочной кишки и ректосигмоидного отдела» и «Рак прямой кишки») [58,59]. При развитии КРР на фоне АПС приоритетным является лечение онкологического заболевания согласно его локализации и степени распространенности [58,59].

- При хирургическом лечении больного с КРР на фоне АПС оперативное вмешательство **рекомендуется** выполнять согласно онкологическим принципам, изложенным в «Клинических рекомендациях по диагностике и лечению рака ободочной и прямой кишки» [58,59], дополняя его удалением остальных отделов толстой кишки. **Уровень убедительности рекомендаций С (уровень достоверности доказательств — 5)**

### 3.4 Лечение десмоидных опухолей у пациентов с АПС

Десмоидные опухоли — это гистологически доброкачественные, но потенциально локально агрессивные новообразования, которые поражают около 15% пациентов с АПС. В отличие от других десмоидных опухолей, АПС-ассоциированные десмоиды, как правило, располагаются в брюшной полости и вовлекают брыжейку тонкой кишки. Большинство из них возникает после проведенного оперативного лечения. Факторами риска развития десмоидов считают наличие подобных опухолей в семейном анамнезе, внутрибрюшные хирургические вмешательства, а также расположение патогенной мутации в промежутке от 148 до 1800 кодонов в гене *APC* [60]. При совпадении этих факторов риск развития внутрибрюшной десмоидной опухоли достигает 65% [61].

Доказанных предикторов роста десмоидных опухолей не существует. Некоторые из них могут спонтанно прекратить расти, некоторые регрессируют, а другие продолжают безостановочный рост. У незначительного количества пациентов этот рост может быть быстрым и неконтролируемым.

- При выявлении у пациентов с АПС десмоидной опухоли, располагающейся в толще брюшной стенки или в брюшной полости, **рекомендуется** проведение консервативной терапии высокодозными препаратами группы антиэстрогенов в комбинации с нестероидным противовоспалительным препаратом из группы производных уксусной кислоты и родственных соединений [35,88].

**Уровень убедительности рекомендаций С (уровень достоверности доказательств — 5)**

**Комментарии:** ввиду незначительного количества и качества (ретроспективные, неконтролируемые)



проведенных исследований, убедительных данных о приоритетных методах лечения десмоидных опухолей нет. Однако в проспективном когортном исследовании, включившем 64 пациента с возникшими на фоне АПС десмоидными внутрибрюшными опухолями, после проводимого на протяжении как минимум 1 года лечения высокодозными модуляторами эстрогеновых рецепторов в комбинации с нестероидным противовоспалительным препаратом из группы производных уксусной кислоты продемонстрирован ответ опухоли (в виде стабилизации или регрессии) в 85% случаев. После достижения положительного ответа доза препаратов была редуцирована у 60% пациентов, на этом фоне отмечен только один рецидив опухоли через 10 лет [62]. Таким образом, роль хирургического лечения десмоидных опухолей должна быть ограничена коррекцией вторичных изменений, обусловленных местным характером роста опухоли, — обструкции желудочно-кишечного тракта, мочевыводящих путей, и т.д.

#### 4. МЕДИЦИНСКАЯ РЕАБИЛИТАЦИЯ И САНАТОРНО-КУРОРТНОЕ ЛЕЧЕНИЕ, МЕДИЦИНСКИЕ ПОКАЗАНИЯ И ПРОТИВОПОКАЗАНИЯ К ПРИМЕНЕНИЮ МЕТОДОВ РЕАБИЛИТАЦИИ, В ТОМ ЧИСЛЕ ОСНОВАННЫХ НА ИСПОЛЬЗОВАНИИ ПРИРОДНЫХ ЛЕЧЕБНЫХ ФАКТОРОВ

Специфические меры реабилитации пациентов с АПС отсутствуют. У ряда пациентов, у которых оперативное вмешательство по поводу АПС завершилось формированием тонкокишечного резервуара и резервуаро-анального анастомоза, возможно снижение функции держания. Меры медицинской реабилитации направлены на максимально быстрое восстановление в послеоперационном периоде, достижение социально-приемлемой степени адаптации пациентов в обществе после хирургического лечения. При этом реабилитацию таким пациентам проводят в три этапа: 1-й этап (ранняя реабилитация) — осуществляется непосредственно после хирургического вмешательства по 14-е сутки. Основными задачами являются: восстановление нормального функционирования желудочно-кишечного тракта, контроль гомеостаза, купирование послеоперационного болевого синдрома, активизация пациента, заживление послеоперационных ран. Второй этап реабилитации начинается после 15 суток и продолжается по мере необходимости в последующем; направлен на окончательное заживление послеоперационных ран с контролем за деятельностью желудочно-кишечного тракта и других систем организма. Данный этап возможно осуществлять как амбулаторно, так и в условиях стационара дневного или круглосуточного пребывания. Третий этап реабилитации осуществляется в поздний

послеоперационный период у пациентов как с постоянной илеостомой, так и перед реконструктивно-восстановительной операцией. Основными реабилитационными действиями на данном этапе являются компенсация функции желудочно-кишечного тракта, а также мероприятия, направленные на выявление и коррекцию функции запирающего аппарата прямой кишки.

Пациентам с АПС, перенесшим хирургическое вмешательство с формированием временной/постоянной илеостомы, необходимо использование калоприемников и средств по уходу за стомой [63]. Для ухода за стомой в раннем послеоперационном периоде используют специальный послеоперационный калоприемник, который наклеивают сразу же по окончании операции. В пластине вырезают отверстие, соответствующее размеру стомы. Прозрачный мешок и снимающаяся крышка позволяют контролировать состояние стомы в раннем послеоперационном периоде. Для дальнейшего ухода за стомой пациенту подбирают одно- или двухкомпонентную систему с учетом функциональных особенностей стомы, рельефа перистомальной области, индивидуальных предпочтений и возможности обучения пациента.

- Пациентам с АПС перед выполнением реконструктивно-восстановительной операции **рекомендуется** выполнение исследования функций сфинктерного (запирающего) аппарата прямой кишки (сфинктерометрия, профилометрия, исследование проводимости по срамному нерву) с последующей консультацией врача функциональной диагностики при выявлении функциональных нарушений [45].

#### Уровень убедительности рекомендаций С (уровень достоверности доказательств — 5)

**Комментарии:** у ряда пациентов, у которых оперативное вмешательство по поводу АПС завершилось формированием тонкокишечного резервуара, возможно снижение функции держания, обусловленное удалением ампулы прямой кишки и интраоперационной травматизацией запирающего аппарата вследствие формирования резервуаро-анального анастомоза [64,85].

- При выявлении у пациента с АПС, перенесшего колпроктэктомия с формированием тонкокишечного резервуара и резервуаро-анального анастомоза, недостаточности анального сфинктера 2–3 степени перед реконструктивной операцией **рекомендуется** проведение 10-дневного цикла электростимуляции с использованием биологической обратной связи (БОС-терапия и тиббиальная нейромодуляция) в условиях дневного или круглосуточного стационара с целью улучшения ожидаемого качества жизни пациентов [46,65].

#### Уровень убедительности рекомендаций С (уровень достоверности доказательств — 4)



**Комментарии:** в реабилитации пациентов с недостаточностью анального сфинктера, по данным литературы, широкое применение нашел метод лечения, основанный на биологической обратной связи (БОС), направленный на улучшение сократительной способности мышц наружного сфинктера и тазового дна за счет увеличения как силы, так и длительности произвольного сжатия [46,65]. Данный метод вовлекает в процесс реабилитации собственные ресурсы организма с выработкой правильных навыков на уровне создания новых условно-рефлекторных связей. Так же эффективным является метод тиббиальной нейромодуляции, при котором электрический ток по одним нервным путям модулирует существовавшую ранее активность в других нервных путях или центрах. Чрескожную электростимуляцию заднего большеберцового нерва применяют при функциональных заболеваниях органов малого таза, так как в составе заднего большеберцового нерва проходят волокна из II и III крестцовых сегментов спинного мозга, играющие значительную роль в иннервации прямой кишки, мочевого пузыря и их сфинктеров. Доказано, что мышечные структуры отключенного запирающего аппарата могут реагировать на терапию биологической обратной связью и проведение тиббиальной нейромодуляции с увеличением как тонуса, так и силы волевых сокращений [46,65]. Стимуляцию тиббиального нерва проводят с помощью накожного стимулирующего электрода, что позволяет пациенту после курса предварительного обучения продолжить курс лечения самостоятельно в домашних условиях. В таком случае курс лечения с ежедневными сеансами стимуляции может продолжаться до 1–3 месяцев. Контроль эффективности БОС-терапии производят перед началом и по окончании каждого курса процедур путем комплексного физиологического исследования функции запирающего аппарата прямой кишки (сфинктерометрия + физиологическое исследование резервуарной функции сформированного резервуара). При улучшении показателей тонуса и сократительной способности анальных сфинктеров можно ставить вопрос о выполнении реконструктивно-восстановительной операции, направленной на возобновление естественного пассажа по желудочно-кишечному тракту [46].

## 5. ПРОФИЛАКТИКА И ДИСПАНСЕРНОЕ НАБЛЮДЕНИЕ, МЕДИЦИНСКИЕ ПОКАЗАНИЯ И ПРОТИВОПОКАЗАНИЯ К ПРИМЕНЕНИЮ МЕТОДОВ ПРОФИЛАКТИКИ

С учетом того, что АПС является наследственным заболеванием, специфической профилактики его не существует [1,2]. Несмотря на это, имеются данные

об изучении применения нестероидных противовоспалительных препаратов в качестве химиопрофилактических средств у пациентов с АПС. При этом было продемонстрировано, что назначение нестероидных противовоспалительных препаратов из группы производных уксусной кислоты, а также из группы коксибов уменьшает количество и размер полипов в краткосрочной перспективе [66–69], однако долгосрочная профилактика рака (как конечная точка) не была достигнута в крупных рандомизированных исследованиях [70–72].

Рассматривая АПС как облигатное предраковое заболевание, важно уточнить, что единственным способом профилактики КРР является своевременное хирургическое лечение, описанное в п.3. К мерам профилактики также можно отнести тщательный сбор семейного анамнеза у пациента с АПС, проведение необходимого генетического исследования и комплексное обследование ближайших кровных родственников для своевременного выявления больных АПС до начала проявления клинической симптоматики.

АПС зачастую сопровождается развитием множественных полипов также в верхних отделах желудочно-кишечного тракта (желудок, двенадцатиперстная кишка). При этом полипы фундальных желез являются у 80% пациентов с АПС [73] и являются полностью доброкачественными образованиями без злокачественного потенциала, не повышая риск развития рака желудка [74]. Вместе с тем, наличие аденоматозных полипов в двенадцатиперстной кишке при АПС ассоциировано с риском развития рака в 5% наблюдений [75].

- Пациентам с АПС **рекомендуется** проводить эзофагогастродуоденоскопию с возраста 25 лет, а у тех пациентов, кому диагноз АПС установлен в более позднем возрасте, — с момента установки диагноза АПС [35, 41].

**Уровень убедительности рекомендаций С (уровень достоверности доказательств — 5)**

**Комментарии:** учитывая частоту развития рака двенадцатиперстной кишки, достигающей 5%, профилактическое удаление органа не применяется. При этом для тех пациентов, у кого рак двенадцатиперстной кишки был диагностирован в процессе динамического наблюдения, было продемонстрировано преимущество в выживаемости по сравнению с теми, кто обратился к врачу уже с клинической симптоматикой [76]. В настоящее время для стадирования поражения двенадцатиперстной кишки и определения интервалов наблюдения принято использовать классификацию Spigelman A.D. (Табл. 1).

- Всем пациентам с АПС, перенесшим колпроктэктомию с формированием илео-ректального/резервуаро-анального анастомоза, **рекомендуется** проводить

**Таблица 1.** Классификация поражения двенадцатиперстной кишки при АПС и соответствующая тактика ведения (по Spigelman A.D. [77,78]).**Table 1.** Classification of duodenal lesions in APS and appropriate management tactics (according to Spigelman A.D. [77,78]).

	Количество баллов		
	1	2	3
Число полипов	1–4	5–20	> 20
Размер полипа, мм	1–4	5–10	> 10
Гистологическая структура	Тубулярная	Тубулярно-ворсинчатая	Ворсинчатая
Степень дисплазии	Слабая	Умеренная	Тяжелая
Сумма баллов	Стадия	Рекомендованная тактика	
0	0	ЭГДС через 5 лет	
1–4	I	ЭГДС через 5 лет	
5–6	II	ЭГДС через 3 года	
7–8	III	ЭГДС через 1 год, возможно эндоскопическое вмешательство	
9–12	IV	ЭГДС через 6–12 месяцев либо эндоскопическое/хирургическое лечение	

ежегодное эндоскопическое исследование оставшейся части прямой кишки, тонкокишечного резервуара [12,35,36].

**Уровень убедительности рекомендаций С (уровень достоверности доказательств — 5).**

**Комментарии:** в остающейся после хирургического лечения части прямой кишки возможно появление новых полипов, которые при отсутствии необходимого контроля склонны к малигнизации. Кроме того, через 12–18 месяцев после закрытия илеостомы в резервуаре развиваются морфологические изменения эпителиальной выстилки, характеризующиеся уплощением и сокращением числа ворсинок, приводящим к их атрофии («толстокишечная метаплазия»), что потенциально ведет к риску развития злокачественной трансформации слизистой оболочки резервуара [79,80]. Так из 212 пациентов, наблюдавшихся в рамках Нидерландского регистра полипозов, кумулятивный риск развития аденомы в тонкокишечном резервуаре при 10-летнем наблюдении составил 45%: у двадцати пяти пациентов (11,8%) развилась аденома с тяжелой степенью дисплазии, и у четырех (1,9%) развилась карцинома. Кумулятивный риск развития рака в резервуаре при 10-летнем наблюдении составил 1% [81].

• Всем пациентам, перенесшим хирургическое лечение по поводу АПС, **рекомендуется** проводить ежегодное комплексное УЗИ/КТ органов брюшной полости и малого таза для своевременного выявления возможных десмоидных опухолей [89,90].

**Уровень убедительности рекомендаций А (уровень достоверности доказательств — 1)**

**Комментарии:** АПС-ассоциированные десмоиды, как правило, располагаются в брюшной полости, вовлекают брыжейку тонкой кишки и возникают после операции. Факторами риска развития десмоидов считают наличие подобных опухолей в семейном анамнезе, хирургическое вмешательство на брюшной полости, а также расположение патогенной мутации

от 148 до 1800 кодона в гене APC [60]. При совпадении этих факторов риск развития внутрибрюшной десмоидной опухоли достигает 65% [61,82].

## 6. ОРГАНИЗАЦИЯ ОКАЗАНИЯ МЕДИЦИНСКОЙ ПОМОЩИ

Медицинская помощь, за исключением медицинской помощи в рамках клинической апробации, в соответствии с Федеральным законом от 21.11.2011 N323-ФЗ (ред. от 47 25.05.2019) «Об основах охраны здоровья граждан в Российской Федерации» организуется и оказывается:

- 1) В соответствии с положением об организации оказания медицинской помощи по видам медицинской помощи, которое утверждается уполномоченным федеральным органом исполнительной власти.
- 2) В соответствии с порядками оказания помощи по профилю «колопроктология», обязательно для исполнения на территории Российской Федерации всеми медицинскими организациями.
- 3) На основе данных клинических рекомендаций.
- 4) С учетом стандартов медицинской помощи, утвержденных уполномоченным федеральным органом исполнительной власти.

Первичная специализированная медико-санитарная помощь больным АПС оказывается врачом-колопроктологом, врачом-онкологом, врачом-гастроэнтерологом и иными врачами-специалистами в медицинских организациях, имеющих лицензию на оказание соответствующих видов медицинской деятельности.

При подозрении или выявлении АПС у пациента врач-терапевты, врачи-терапевты участковые, врачи общей практики (семейные врачи), врачи-специалисты, средние медицинские работники в установленном порядке направляют пациента на консультацию в медицинскую организацию, имеющую в своем составе кабинет врача-колопроктолога, и/или амбулаторный колопроктологический центр (отделение) для

оказания ему первичной специализированной медико-санитарной помощи. Консультация в указанных структурных подразделениях медицинской организации должна быть проведена не позднее 15 рабочих дней с даты выдачи направления на консультацию. Врач-колопроктолог организует своевременное квалифицированное обследование пациента, включая определение степени выраженности клинической симптоматики, эндоскопическое исследование, взятие биопсийного материала и консультацию врача-генетика. Врач-генетик выясняет семейный анамнез, составляет родословную и назначает проведение ДНК-диагностики в лаборатории генетики.

При необходимости лечения и углубленного обследования в стационарных условиях пациент направляется лечащим врачом в колопроктологическое отделение или иную медицинскую организацию, оказывающую медицинскую помощь в стационарных условиях пациентам по профилю «колопроктология». Врач-колопроктолог медицинской организации, имеющей в своем составе кабинет врача-колопроктолога, амбулаторный колопроктологический центр (отделение), направляет пациента в медицинские организации, имеющие для оказания медицинской помощи в стационарных условиях в своем составе колопроктологическое отделение и генетическую лабораторию (в случае невозможности установления диагноза при оказании первичной специализированной медико-санитарной помощи), для оказания специализированной, в том числе высокотехнологичной, медицинской помощи. Срок начала оказания специализированной, за исключением высокотехнологичной, медицинской помощи определяется по решению комиссии по отбору пациентов для госпитализации в зависимости от тяжести клинической симптоматики, срок не должен превышать 30 календарных дней с даты выдачи направления на госпитализацию. Специализированная, в том числе высокотехнологичная, медицинская помощь при АПС оказывается врачами-колопроктологами в медицинских организациях, имеющих в своем составе колопроктологическое отделение, имеющих лицензию, необходимую материально-техническую базу, сертифицированных специалистов, в стационарных условиях и условиях дневного стационара и включает в себя диагностику, лечение АПС, требующие использования специальных методов и сложных уникальных медицинских технологий, а также медицинскую реабилитацию.

Показания для госпитализации в круглосуточный или дневной стационар медицинской организации, оказывающей специализированную, в том числе высокотехнологичную медицинскую помощь при АПС, определяются врачом-колопроктологом с проведением при необходимости мультидисциплинарного консилиума.

Показанием для госпитализации пациента в медицинскую организацию в экстренной или неотложной форме является:

- 1) Наличие осложнений АПС, требующих оказания ему специализированной медицинской помощи в экстренной и неотложной форме.
- 2) Наличие осложнений лечения АПС, требующих оказания ему специализированной медицинской помощи в экстренной и неотложной форме.

Показанием для госпитализации в медицинскую организацию в плановой форме является:

- 1) Необходимость выполнения сложных интервенционных диагностических медицинских вмешательств, требующих последующего наблюдения в условиях круглосуточного или дневного стационара.
- 2) Наличие показаний к специализированному лечению АПС (хирургическое вмешательство), требующему наблюдения в условиях круглосуточного или дневного стационара.

Показанием к выписке пациента из медицинской организации является:

- 1) Завершение курса лечения или одного из этапов оказания специализированной, в том числе высокотехнологичной медицинской помощи, в условиях круглосуточного или дневного стационара, при условии отсутствия осложнений лечения, требующих медикаментозной коррекции и/или медицинских вмешательств в стационарных условиях.
- 2) Отказ пациента или его законного представителя от специализированной, в том числе высокотехнологичной медицинской помощи в условиях круглосуточного или дневного стационара, установленной консилиумом медицинской организации, оказывающей лечение АПС при условии отсутствия осложнений основного заболевания и/или лечения, требующих медикаментозной коррекции и/или медицинских вмешательств в стационарных условиях.
- 3) Необходимость перевода пациента в другую медицинскую организацию по соответствующему профилю оказания медицинской помощи. Заключение о целесообразности перевода пациента в профильную медицинскую организацию осуществляется после предварительной консультации по предоставленным медицинским документам и/или предварительного осмотра пациента врачами-специалистами медицинской организации, в которую планируется перевод.

## 7. ДОПОЛНИТЕЛЬНАЯ ИНФОРМАЦИЯ (В ТОМ ЧИСЛЕ ФАКТОРЫ, ВЛИЯЮЩИЕ НА ИСХОД ЗАБОЛЕВАНИЯ ИЛИ СОСТОЯНИЯ)

Нет.

## Критерии оценки качества медицинской помощи

№	Критерии качества	Уровень убедительности рекомендаций	Уровень достоверности доказательств
1.	Всем пациентам с подозрением на АПС выполнена тотальная колоноскопия с биопсией	C	5
2.	Всем пациентам с АПС выполнена ЭГДС	C	4
3.	Всем пациентам с АПС выполнена КТ брюшной полости и малого таза	C	4
4.	Всем пациентам с подозрением на АПС выполнено молекулярно-генетическое исследование крови на наличие мутаций в генах <i>APC/MutYH</i>	C	4
5.	Выполнена сфинктерометрия у пациентов, которым планируется формирование тонкокишечного резервуара	C	5
6.	Выполнена колпроктэктомия при классической форме АПС	C	4
7.	Выполнена колэктомия с формированием илеоректального анастомоза при ослабленной форме АПС	C	4

## ЛИТЕРАТУРА/REFERENCES

- Справочник по колопроктологии (под редакцией Ю.А. Шельгина, Л.А. Благодарного). М.: Литтерра. 2012; 596 с./ Guide of coloproctology (edited by Yu.A. Shelygin, L.A. Blagodarny). M.: Litterra. 2012; 596 p. (in Russ.).
- Цуканов А.С., Шельгин Ю.А., Фролов С.А., Кузьминов А.М. Семейный аденоматоз толстой кишки. *Хирург.* 2017;3:14–24. / Tsukanov A.S., Shelygin Yu.A., Frolov S.A., Kuzminov A.M. Familial adenomatosis of the colon. *Surgeon.* 2017;3:14–24. (in Russ.).
- Groden J, Thliveris A, Samowitz W, et al. Identification and characterization of the familial adenomatous polyposis coli gene. *Cell.* 1991;66:589–600.
- Herrera L, Kakati S, Gibas L, et al. Gardner syndrome in man with an interstitial deletion of 5q. *Am J Med Genet.* 1986;25:473–476.
- Joslyn G, Carlson M, Thliveris A, et al. Identification of deletion mutations and three new genes at the familial polyposis locus. *Cell.* 1991;66:601–613.
- Nallamilli BRR, Hegde M. Detecting APC gene mutations in familial adenomatous polyposis (FAP). *Curr Protoc Hum Genet.* 2017;92:10.8.1–10.8.16. DOI: [10.1002/cphg.29](https://doi.org/10.1002/cphg.29)
- Fodde R. The APC gene in colorectal cancer. *Eur J Cancer.* 2002;38(7):867–871.
- Tsukanov A.S., Pospekhova N.I., Shubin V.P., Kuzminov A.M., et al. Mutations in the APC gene in Russian patients with classic form of familial adenomatous polyposis. *Russian Journal of Genetics.* 2017;53(3):369–375.
- Kastrinos F, Syngal S. Inherited Colorectal Cancer Syndromes. *Cancer J.* 2011;17(6):405–415.
- Al-Tassan N, Chmiel NH, Maynard J, et al. Inherited variants of MYH associated with somatic G:C/T:A mutations in colorectal tumors. *Nature Genetics.* 2002;30:227–232.
- Kantor M, Sobrado J, Patel S, et al. Hereditary Colorectal Tumors: A Literature Review on MutYH-associated Polyposis. *Gastroenterology Research and Practice.* 2017;2017:8693182. DOI: [10.1155/2017/8693182](https://doi.org/10.1155/2017/8693182)
- Nielsen M, Infante E, Brand R. MutYH Polyposis. In: Adam M.P., Ardinger H.H., Pagon R.A. et al., editors. Gene Reviews® [Internet]. Seattle (WA): University of Washington, Seattle. 2012;4 [Updated 2019 Oct].
- Galiatsatos P, Foulkes WD. Familial adenomatous polyposis. *Am J Gastroenterol.* 2006;101(2):385–398.
- Septer S, Lawson CE, Anant S, Attard T. Familial adenomatous polyposis in pediatrics: natural history, emerging surveillance and management protocols, chemopreventive strategies, and areas of ongoing debate. *Fam Cancer.* 2016;15(3):477–485.
- Злокачественные новообразования в России в 2018 году (заболеваемость и смертность) (под редакцией А.Д. Каприна, В.В. Старинского, Г.В. Петровой). М.: МНИОИ им. П.А. Герцена — филиал ФГБУ «НМИЦ радиологии» Минздрава России. 2019; с. 11–12. / Malignant neoplasms in Russia in 2018 (morbidity and mortality) (edited by A.D. Kaprin, V.V. Starinsky, G.V. Petrova). Moscow: P.A. Herzen Institute of Medical Research — Branch of the Federal State Budgetary Institution «NMIC of Radiology» of the Ministry of Health of Russia. 2019; pp. 11–12. (In Russ.).
- Цуканов А.С., Шубин В.П., Поспехова Н.И., Сачков И.Ю. и соавт. Наследственные раки желудочно-кишечного тракта. *Практическая онкология.* 2014;15(3):126–133. / Tsukanov A.S., Shubin V.P., Pospekhova N.I., Sachkov I.Yu. et al. Hereditary cancers of the gastrointestinal tract. *Practical oncology.* 2014;15(3):126–133. (In Russ.).
- Rozen P, Macrae F. Familial adenomatous polyposis: The practical applications of clinical and molecular screening. *Fam Cancer.* 2006;5:227–235.
- Цуканов А.С., Поспехова Н.И., Шубин В.П. и соавт. Дифференциальный диагноз синдрома Линча от других форм неполипозного колоректального рака среди российских пациентов. *Российский журнал гастроэнтерологии, гепатологии, колопроктологии.* 2014;24(2):78–84. / Tsukanov A.S., Pospekhova N.I., Shubin V.P., et al. Differential diagnosis of Lynch syndrome from other forms of non-polypoid colorectal cancer among Russian patients. *Russian Journal of Gastroenterology, Hepatology, Coloproctology.* 2014;24(2):78–84. (In Russ.).
- Grover S, Kastrinos F, Steyerberg EW, et al. Prevalence and phenotypes of APC and MutYH mutations in patients with multiple colorectal adenomas. *JAMA.* 2012;308:485–492.
- Scheuner M, McNeel T, Freedman A. Population prevalence of familial cancer and common hereditary cancer syndromes. The 2005 California Health Interview Survey. *Genet Med.* 2010;12:726–735.
- Цуканов А.С., Шубин В.П., Кузьминов А.М. и соавт. Дифференциальный диагноз MutYH-ассоциированного полипоза и sporadических полипов толстой кишки. *Российский журнал гастроэнтерологии, гепатологии, колопроктологии.* 2018;28(6):51–57. / Tsukanov A.S., Shubin V.P., Kuzminov A.M. et al. Differential diagnosis of MutYH-associated polyposis and sporadic colon polyps. *Russian Journal of Gastroenterology, Hepatology, Coloproctology.* 2018;28(6):51–57. (In Russ.). DOI: [10.22416/1382-4376-2018-28-6-51-57](https://doi.org/10.22416/1382-4376-2018-28-6-51-57)
- Grover S, Kastrinos F, Steyerberg EW et al. Prevalence and Phenotypes of APC and MutYH Mutations in Patients with Multiple Colorectal Adenomas. *JAMA.* 2012;308(5):485–492.
- Dinarvand P, Davaro EP, Doan JV et al. Familial Adenomatous Polyposis Syndrome: An Update and Review of Extraintestinal Manifestations. *Arch Pathol Lab Med.* 2019;143(11):1382–1398.

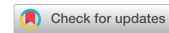

24. Brensinger JD, Laken SJ, Luce MC, et al. Variable phenotype of familial adenomatous polyposis in pedigrees with 3' mutation in the APC gene. *Gut*. 1998;43(4):548–552.
25. Soravia C, Berk T, Madlensky L, et al. Genotype-phenotype correlations in attenuated adenomatous polyposis coli. *Am J Hum Genet*. 1998;62:1290–1301.
26. Lal G, Gallinger S. Familial adenomatous polyposis. *Seminars in Surgical Oncology*. 2000;18:314–323.
27. Novelli M. The pathology of hereditary polyposis syndromes. *Histopathology*. 2015;66(1):78–87.
28. Barrow P, Khan M, Lalloo F, Evans DG, et al. Systematic review of the impact of registration and screening on colorectal cancer incidence and mortality in familial adenomatous polyposis and Lynch syndrome. *Br J Surg*. 2013;100:1719–1731.
29. Riley BD, Culver JO, Skrzynia C, et al. Essential elements of genetic cancer risk assessment, counseling, and testing: updated recommendations of the National Society of Genetic Counselors. *J Genet Couns*. 2012;21:151–161.
30. Brensinger JD, Laken SJ, Luce MC, et al. Variable phenotype of familial adenomatous polyposis in pedigrees with 3' mutation in the APC gene. *Gut*. 1998;43(4):548–552.
31. Talseth-Palmer BA. The genetic basis of colonic adenomatous polyposis syndromes. *Hereditary Cancer in Clinical Practice*. 2017;15:5. DOI: [10.1186/s13053-017-0065-x](https://doi.org/10.1186/s13053-017-0065-x)
32. Jass JR. Colorectal polyposes: from phenotype to diagnosis. *Pathol Res Pract*. 2008;204(7):431–47.
33. Friedl W, Caspari R, Sengteller M, et al. Can APC mutation analysis contribute to therapeutic decisions in familial adenomatous polyposis? Experience from 680 FAP families. *Gut*. 2001;48:515–521.
34. Цуканов А.С. Стратегия комплексного молекулярно-генетического изучения наследственных форм колоректального рака у российских пациентов (автореф. ... д-ра. мед. наук). Москва. 2017; 48 с. / Tsukanov A.S. Strategy of complex molecular genetic study of hereditary forms of colorectal cancer in Russian patients (abstract. ... doctor of medical sciences). Moscow. 2017; 48 p. (In Russ.).
35. Herzig D, Hardiman K, Weiser M, et al. The American Society of Colon and Rectal Surgeons Clinical Practice Guidelines for the Management of Inherited Polyposis Syndromes. *Dis Colon Rectum*. 2017;60(9):881–894.
36. Syngal S, Brand RE, Church JM, et al. ACG clinical guideline: Genetic testing and management of hereditary gastrointestinal cancer syndromes. *Am J Gastroenterol*. 2015;110(2):223–263.
37. Groves CJ, Saunders BP, Spiegelman AD, Phillips RK. Duodenal cancer in patients with familial adenomatous polyposis (FAP): results of a 10-year prospective study. *Gut*. 2002;50:636–634.
38. Spiegelman A, Talbot I, Williams C, et al. Upper gastrointestinal cancer in patients with familial adenomatous polyposis. *Lancet*. 1989;334(8666):783–785.
39. Brosens LA, Keller JJ, Offerhaus GJA, et al. Prevention and management of duodenal polyps in familial adenomatous polyposis. *Gut*. 2005;54(7):1034–1043.
40. Leone PJ, Mankaney G, Sarvapelli Sh, et al. Endoscopic and histologic features associated with gastric cancer in familial adenomatous polyposis. *Gastrointest Endosc*. 2019;89(5):961–968.
41. Kallenberg FGJ, Bastiaansen BAJ, Dekker E. Cap-assisted forward-viewing endoscopy to visualize the ampulla of Vater and the duodenum in patients with familial adenomatous polyposis. *Endoscopy*. 2017;49(2):181–185.
42. de Marchis ML, Tonelli F, Quaresmini D, et al. Desmoid Tumors in Familial Adenomatous Polyposis. *Anticancer Res*. 2017;37(7):3357–3366.
43. Campos FG, Martinez CA, Novaes M, Nahas SC. Desmoid tumors: clinical features and outcome of an unpredictable and challenging manifestation of familial adenomatous polyposis. *Fam Cancer*. 2015;14(2):211–219.
44. Будтуев А.С., Пикунов Д.Ю., Рыбаков Е.Г., Севостьянов С.И. Синдром низкой передней резекции прямой кишки и методы его хирургической коррекции. *Вестник хирургии им. И.И. Грекова*. 2014;173(4):106–110. / Budtuev A.S., Pikunov D.Yu., Rybakov E.G., Sevostyanov S.I. Low anterior rectal resection syndrome and methods of its surgical correction. *Bulletin of Surgery named after I.I. Grekov*. 2014;173(4):106–110. (in Russ.).
45. Подберезская А.А., Салмин Р.М., Могилевец Э.В. и соавт. Современные хирургические методы лечения полипоза толстой кишки. *Журнал Гродненского государственного медицинского университета*. 2016;4(56):26–29. / Podbereskaya A.A., Salmin R.M., Mogilevets E.V., et al. Modern surgical methods of treatment of colon polyposis. *Journal of Grodno State Medical University*. 2016;4(56):26–29. (in Russ.).
46. Фоменко О.Ю., Ачкасов С.И., Титов А.Ю. и соавт. Современные возможности улучшения функционального состояния запирающего аппарата у пациентов с наличием превентивных кишечных стом. *Российский журнал гастроэнтерологии, гепатологии, колопроктологии*. 2015;25(5):77–83. / Fomenko O.Yu., Achkasov S.I., Titov A.Yu. et al. Modern possibilities of improving the functional state of the locking device in patients with the presence of preventive intestinal stomas. *Russian Journal of Gastroenterology, Hepatology, Coloproctology*. 2015;25(5):77–83. (in Russ.).
47. Roncucci L, Pedroni M, Mariani F. Attenuated adenomatous polyposis of the large bowel: Present and future. *World J Gastroenterol*. 2017;23(23):4135–4139.
48. Burns EM, Bottle A, Aylin P, et al. Volume analysis of outcome following restorative proctocolectomy. *Br J Surg*. 2011;98:408–417.
49. Sylla P, Chessin DB, Gorfine SR. et al. Evaluation of onestage laparoscopic-assisted restorative proctocolectomy at a specialty center: comparison with the open approach. *Dis Colon Rectum*. 2009;52(3):394–399.
50. Zhang H, Hu S, Zhang G, et al. Laparoscopic versus open proctocolectomy with ileal pouch-anal anastomosis. *Minim Invasive Ther Allied Technol*. 2007;16(3):187–191.
51. Norenberg D, Sommer WH, Thasler W, et al. Structured Reporting of Rectal Magnetic Resonance Imaging in Suspected Primary Rectal Cancer: Potential Benefits for Surgical Planning and Interdisciplinary Communication. *Invest Radiol*. 2017;52(4):232–239.
52. Ellis CN. Colonic adenomatous polyposis syndromes: clinical management. *Clin Colon Rectal Surg*. 2008;21:256–262.
53. Aziz O, Athanasiou T, Fazio VW, et al. Meta-analysis of observational studies of ileorectal versus ileal pouch-anal anastomosis for familial adenomatous polyposis. *Br J Surg*. 2006;93:407–417.
54. Tajika M, Niwa Y, Bhatia V, et al. Risk of ileal pouch neoplasms in patients with familial adenomatous polyposis. *World J Gastroenterol*. 2013;19:6774–6783.
55. Lynch PM, Morris JS, Wen S, et al. Proposed staging system and stage-specific interventions for familial adenomatous polyposis. *Gastrointest Endosc*. 2016;84(1):115–125.
56. Knudsen A, Bisgaard M, Bulow S. Attenuated familial adenomatous polyposis (AFAP). A review of the literature. *Fam Cancer*. 2003;2:43–55.
57. Nascimbeni R, Pucciarelli S, Di Lorenzo D, et al. Rectum-sparing surgery may be appropriate for biallelic *MutYH*-associated polyposis. *Dis Colon Rectum*. 2010;53:1670–1675.
58. Клинические рекомендации «Злокачественные новообразования ободочной кишки и ректосигмоидного отдела», год утверждения: 2020. <http://cr.rosminzdrav.ru/recommend/396> / Clinical recommendations “Malignant neoplasms of the colon and rectosigmoid department”, 2020. <http://cr.rosminzdrav.ru/recommend/396> 1. (in Russ.).
59. Клинические рекомендации «Рак прямой кишки», год утверждения: 2020. [http://cr.rosminzdrav.ru/recommend/554\\_2](http://cr.rosminzdrav.ru/recommend/554_2). / Clinical recommendations “Rectal cancer”, 2020. [http://cr.rosminzdrav.ru/recommend/554\\_2](http://cr.rosminzdrav.ru/recommend/554_2). (in Russ.).



60. Nieuwenhuis MH, Lefevre JH, Bulow S, et al. Family history, surgery, and APC mutation are risk factors for desmoid tumors in familial adenomatous polyposis: an international cohort study. *Dis Colon Rectum*. 2011;54:1229–1234.
61. Speake D, Evans DG, Lalloo F, et al. Desmoid tumours in patients with familial adenomatous polyposis and desmoid region adenomatous polyposis coli mutations. *Br J Surg*. 2007;94:1009–1013.
62. Quast DR, Schneider R, Burdzik E, et al. Long-term outcome of sporadic and FAP-associated desmoid tumors treated with high-dose selective estrogen receptor modulators and sulindac: a single-center long-term observational study in 134 patients. *Fam Cancer*. 2016;15:31–40.
63. Клинические рекомендации «Кишечная стома у взрослых». 2017. <http://akr-online.ru/press/clinical-guidelines/recommendationstoma.pdf>. / Clinical recommendations "Intestinal stoma in adults". 2017. <http://akr-online.ru/press/clinical-guidelines/recommendationstoma.pdf>. (in Russ.).
64. Annibaldi R, Oresland T, Hulten L. Does the level of stapled ileoanal anastomosis influence physiologic and functional outcome? *Dis Colon Rectum*. 1994;37:321–329.
65. Фоменко О.Ю., Ачкасов С.И., Титов А.Ю. и соавт. Роль аноректальной манометрии, БОС-терапии и тиббиальной нейромодуляции в диагностике и консервативном лечении анальной инконтиненции у пожилых. *Клиническая геронтология*. 2015;5(6):16–20. / Fomenko O.Yu., Achkasov S.I., Titov A.Yu. et al. The role of anorectal manometry, BOS therapy and tibial neuromodulation in the diagnosis and conservative treatment of anal incontinence in the elderly. *Clinical gerontology*. 2015;5(6):16–20. (in Russ.).
66. Labayle D, Fischer D, Vielh P, et al. Sulindac causes regression of rectal polyps in familial adenomatous polyposis. *Gastroenterology*. 1991;101:635–639.
67. Steinbach G, Lynch PM, Phillips RKS, et al. The effect of celecoxib, a cyclooxygenase-2 inhibitor, in familial adenomatous polyposis. *N Engl J Med*. 2000;342:1946–1952.
68. Nugent KP, Farmer KC, Spigelman AD, et al. Randomized controlled trial of the effect of sulindac on duodenal and rectal polyposis and cell proliferation in patients with familial adenomatous polyposis. *Br J Surg*. 1993;80:1618–1619.
69. Higuchi T, Iwama T, Yoshinaga K, et al. A randomized, double-blind, placebo-controlled trial of the effects of rofecoxib, a selective cyclooxygenase-2 inhibitor, on rectal polyps in familial adenomatous polyposis patients. *Clin Cancer Res*. 2003;9:4756–4760.
70. Tonelli F, Valanzano R, Messerini L. et al. Long-term treatment with sulindac in familial adenomatous polyposis: is there an actual efficacy in prevention of rectal cancer? *J Surg Oncol*. 2000;74:15–20.
71. Cruz-Correa M, Hylind LM, Romans KE, et al. Long-term treatment with sulindac in familial adenomatous polyposis: a prospective cohort study. *Gastroenterology*. 2002;122:641–645.
72. International Society for Gastrointestinal Hereditary Tumours-InSiGHT. *Fam Cancer*. 2015;14(Suppl 1):1–91.
73. Bianchi LK, Burke CA, Bennett AE, et al. Fundic gland polyp dysplasia is common in familial adenomatous polyposis. *Clin Gastroenterol Hepatol*. 2008;6:180–185.
74. Walton S-J, Frayling IM, Clark SK, et al. Gastric tumours in FAP. *Fam Cancer*. 2017;16:363–369.
75. Vasen HF, Bulow S, Myrhøj T, et al. Decision analysis in the management of duodenal adenomatosis in familial adenomatous polyposis. *Gut*. 1997;40:716–719.
76. Bulow S, Christensen IJ, Højen H, et al. Duodenal surveillance improves the prognosis after duodenal cancer in familial adenomatous polyposis. *Colorectal Dis*. 2012;14:947–952.
77. Spigelman AD, Williams CB, Talbot IC, et al. Upper gastrointestinal cancer in patients with familial adenomatous polyposis. *Lancet*. 1989;2:783–785.
78. Groves CJ, Saunders BP, Spigelman AD, et al. Duodenal cancer in patients with familial adenomatous polyposis (FAP): results of a 10-year prospective study. *Gut*. 2002;50:636–641.
79. Shepherd NA, Jass JR, Duval I, et al. Restorative proctocolectomy with ileal reservoir: pathological and histochemical study of mucosal biopsy specimens. *J Clin Pathol*. 1987;40:601–607.
80. Setti Carraro PG, Talbot IC, Nicholls JR. Patterns of distribution of endoscopic and histological changes in the ileal reservoir after restorative proctocolectomy for ulcerative colitis. A long-term follow-up study. *Int J Colorectal Dis*. 1998;13:103–107.
81. Friederich P, de Jong AE, Mathus-Vliegen LM, et al. Risk of developing adenomas and carcinomas in the ileal pouch in patients with familial adenomatous polyposis. *Clin Gastroenterol Hepatol*. 2008;6:1237–1642.
82. Speake D, Evans DG, Lalloo F, et al. Desmoid tumors in patients with familial adenomatous polyposis and desmoid region adenomatous polyposis coli mutations. *Br J Surg*. 2007;94:1009–1013.
83. Ahmed Ali U, Keus F, Heikens JT, et al. Open versus laparoscopic (assisted) ileo pouch anal anastomosis for ulcerative colitis and familial adenomatous polyposis. *Cochrane Database Syst Rev*. 2009 Jan 21;(1):CD006267.
84. Ueno H, Kobayashi H, Konishi T, et al. Prevalence of laparoscopic surgical treatment and its clinical outcomes in patients with familial adenomatous polyposis in Japan. *Int J Clin Oncol*. 2016;21(4):713–722.
85. Fazio VW, Ziv Y, Church JM, et al. Ileal pouch-anal anastomoses complications and function in 1005 patients. *Ann Surg*. 1995;222:120–127.
86. Vasen HF, van Duijvendijk P, Buskens E, et al. Decision analysis in the surgical treatment of patients with familial adenomatous polyposis: a Dutch-Scandinavian collaborative study including 659 patients. *Gut*. 2001;49(2):231–5.
87. NCCN Clinical Practice Guidelines in Oncology Genetic/Familial High-Risk Assessment: Colorectal version 1.2021.
88. Vasen HF, Möslin G, Alonso A, Aretz S, et al. Guidelines for the clinical management of familial adenomatous polyposis (FAP). *Gut*. 2008;57(5):704–13.
89. Aelvoet AS, Struik D, Bastiaansen BA J, et al. Colectomy and desmoid tumours in familial adenomatous polyposis: a systematic review and meta-analysis. *Familial Cancer*. (2022), DOI: [10.1007/s10689-022-00288-y](https://doi.org/10.1007/s10689-022-00288-y)
90. Jannasch O, Evert M, Rapp L, Lippert H, Meyer F. Aktuelle Diagnostik und Therapie von Desmoidtumoren bei Patienten mit familiärer adenomatöser Polyposis — aus chirurgischer Sicht [Current diagnosis and treatment of desmoid tumours in patients with familial adenomatous polyposis — the surgical view]. *Zentralbl Chir*. German. 2010;135(1):34–43. DOI: [10.1055/s-0028-1098794](https://doi.org/10.1055/s-0028-1098794)

<https://doi.org/10.33878/2073-7556-2022-21-2-25-33>



## Ювенильный полипоз под маской семейного аденоматоза толстой кишки

Пикунов Д.Ю., Логинова А.Н., Кузьминов А.М., Тобоева М.Х.,  
Баринов А.А., Цуканов А.С.

ФГБУ «НМИЦ колопроктологии им. А.Н. Рыжих» Минздрава России (ул. Саляма Адилы, д. 2, г. Москва, 123423, Россия)

**РЕЗЮМЕ** Наследственные полипозные синдромы — генетически детерминированные состояния, характеризующиеся развитием у пациента множественных полипов на протяжении желудочно-кишечного тракта. Наиболее часто встречающимся является семейный аденоматоз толстой кишки. В то же время одним из заболеваний, маскирующимся под него, можно считать синдром ювенильного полипоза, относящийся к гамартомным полипозным синдромам, однако по эндоскопической картине зачастую напоминающий одну из форм аденоматозного полипоза. Представлено клиническое наблюдение за семьей, у членов которой на протяжении нескольких лет подозревали наличие семейного аденоматоза толстой кишки, и лишь проведение полноэкзомного секвенирования помогло установить диагноз синдрома ювенильного полипоза. При этом у заболевших был выявлен ранее не описанный в литературе патогенный вариант в гене SMAD4 — с.705dupA (p.Gly236ArgfsTer28).

**КЛЮЧЕВЫЕ СЛОВА:** ювенильный полипоз, аденоматозный полипозный синдром, семейный аденоматоз толстой кишки, гамартомный полипозный синдром, ген SMAD4, полноэкзомное секвенирование

**КОНФЛИКТ ИНТЕРЕСОВ:** авторы заявляют об отсутствии конфликта интересов

**ДЛЯ ЦИТИРОВАНИЯ:** Пикунов Д.Ю., Логинова А.Н., Кузьминов А.М., Тобоева М.Х., Баринов А.А., Цуканов А.С. Ювенильный полипоз под маской семейного аденоматоза толстой кишки. *Колопроктология*. 2022; т. 21, № 2, с. 25–33. <https://doi.org/10.33878/2073-7556-2022-21-2-25-33>

## Juvenile polyposis in a family with «familial adenomatous polyposis» — an accidental find or a natural phenomenon?

Dmitry Yu. Pikunov, Anna N. Loginova, Alexander M. Kuzminov, Margarita Kh. Toboeva, Alexey A. Barinov, Alexey S. Tsukanov

Ryzhikh National Medical Research Center of Coloproctology (Salyama Adilya st., 2, Moscow, 123423, Russia)

**ABSTRACT** Hereditary polyposis syndromes are genetically determined conditions characterized by multiple polyps observed in patients throughout the gastrointestinal tract. The most common is familial adenomatous polyposis. At the same time, the juvenile polyposis syndrome found under it can be considered the most common in hamartomatous polyposis syndromes, however, according to the endoscopic picture, it often causes one of the forms of adenomatous polyposis. A clinical case of the family with suspected familial adenomatous polyposis for years, and only complete exome sequencing revealed juvenile polyposis syndrome. A previously unknown pathogenic mutation in the SMAD4 gene was detected — с.705dupA (p.Gly236ArgfsTer28).

**KEYWORDS:** juvenile polyposis, adenomatous polyposis syndrome, familial adenomatous polyposis, hamartomatous polyposis syndrome, SMAD4, whole-exome sequencing

**CONFLICT OF INTEREST:** the authors declare no conflict of interest

**FOR CITATION:** Pikunov D.Yu., Loginova A.N., Kuzminov A.M., Toboeva M.Kh., Barinov A.A., Tsukanov A.S. Juvenile polyposis in a family with «familial adenomatous polyposis» — an accidental find or a natural phenomenon?. *Koloproktologia*. 2022;21(2):25–33. (in Russ.). <https://doi.org/10.33878/2073-7556-2022-21-2-25-33>

**АДРЕС ДЛЯ ПЕРЕПИСКИ:** Пикунов Дмитрий Юрьевич, ФГБУ «НМИЦ Колопроктологии им. А.Н. Рыжих» Минздрава России, ул. Саляма Адилы, 2, Москва, 123423, Россия; тел.: +7 (916)182-32-28; e-mail: pikunov.gnck@mail.ru

**ADDRESS FOR CORRESPONDENCE:** Pikunov D.Yu., Ryzhikh National Medical Research Center of Coloproctology, Salyama Adilya st., 2, Moscow, 123423, Russia; tel.: +7 (916)182-32-28; e-mail: pikunov.gnck@mail.ru

Дата поступления — 04.02.2022  
Received — 04.02.2022

После доработки — 24.03.2022  
Revised — 24.03.2022

Принято к публикации — 21.05.2022  
Accepted for publication — 21.05.2022

## ВВЕДЕНИЕ

Наследственные полипозные синдромы представляют собой целую группу генетически детерминированных состояний, характеризующихся развитием у пациента множественных полипов на протяжении желудочно-кишечного тракта. Кроме того, больные с этой патологией имеют повышенный риск развития как колоректального рака, так и опухолей внекишечной локализации. Злокачественные опухоли толстой кишки, обусловленные наличием наследственного полипозного синдрома, составляют до 2–3% в общей статистике колоректального рака [1,2]. По характеру формирующихся в желудочно-кишечном тракте полипов полипозные синдромы подразделяют на аденоматозные и гамартонные [3]. Наиболее часто встречающимся и в большей степени изученным в этой группе заболеваний является семейный аденоматоз толстой кишки (САТК) — синдром с аутосомно-доминантным типом наследования, обусловленный наличием мутации в гене *APC* и характеризующийся появлением множественных (от нескольких десятков до нескольких тысяч) аденоматозных полипов в толстой кишке. Согласно общепринятым данным риск развития колоректального рака при САТК достигает 70–100% [2], таким образом, семейный аденоматоз толстой кишки можно считать облигатно предраковым состоянием. Важно отметить, что по данным разных авторов частота выявления мутации в гене *APC* при САТК составляет 70–85% [4,5]. При этом в ряде случаев при характерной клинической картине генетическое исследование указывает на отсутствие мутации в генах *APC* и *MutYH*, ответственных за проявления аденоматозного полипозного синдрома. Подобная ситуация требует продолжения диагностического поиска с включением в дифференциальный ряд других редких наследственных полипозных синдромов. Одним из заболеваний, маскирующихся под САТК, можно считать синдром ювенильного полипоза (СЮП), относящийся к гамартонным полипозным синдромам, однако по эндоскопической картине зачастую напоминающий одну из форм аденоматозного полипозного синдрома [6].

Синдром ювенильного полипоза (OMIM # 174900) — редкое заболевание с аутосомно-доминантным типом наследования, которое характеризуется наличием множественных ювенильных полипов в желудочно-кишечном тракте. Полипы встречаются, преимущественно, в толстой кишке (98%), желудке (14%), двенадцатиперстной кишке (7%), тощей и подвздошной кишке (7%) [7]. Количество выявляемых полипов

весьма вариабельно: у некоторых пациентов за всю жизнь их может быть всего четыре или пять; у других членов той же семьи может достигать 100 и более [8]. Помимо ювенильных полипов у пациентов могут встречаться аденоматозные полипы, что сильно затрудняет диагностику заболевания [6]. При этом термин «ювенильный полип» определяет его гистологическую структуру, а не возраст появления полипов. Так наличие единичных ювенильных полипов не рассматривается в качестве принадлежности к наследственному СЮП и может выявляться у 2–3% детей и подростков [9]. Ещё одной характерной для СЮП чертой является повышенный риск развития у пациентов злокачественного новообразования толстой кишки и рака желудка, который достигает 40–50% и 20%, соответственно [9,10]. Частота встречаемости СЮП составляет от 1:100 000 до 1:160 000 человек [11]. Молекулярно-генетической причиной развития СЮП в 60% случаев является наличие наследственной мутации в одном из генов: *SMAD4*, локализованного на хромосоме 18q21, или *BMPRI1A*, расположенного на хромосоме 10q22. Оба гена участвуют в сигнальном каскаде семейства TGFβ, который играет ключевую роль в подавлении роста клеток и апоптозе [12]. При этом около 25% впервые диагностированных случаев носят спорадический характер и связаны с мутациями *de novo* [7,12]. Согласно информации одной из наиболее полных баз данных о мутациях в геноме человека HGMD Professional 2021.1 в мире описан всего лишь 141 патогенный вариант в гене *SMAD4* и 160 — в гене *BMPRI1A*.

Благодаря весьма вариабельной клинической картине и редкой встречаемости, диагностика СЮП зачастую бывает затруднена. В настоящей статье мы приводим свой опыт наблюдения за семьей, в которой на протяжении нескольких лет подозревали наличие семейного аденоматоза толстой кишки, и лишь проведение полноэкзомного исследования помогло установить диагноз синдрома ювенильного полипоза, при этом у заболевших был выявлен новый, ранее не описанный в литературе, патогенный вариант в гене *SMAD4*.

### Описание клинического случая

Первым членом семьи Р., обратившимся в ФГБУ «НМИЦ колопроктологии имени А.Н. Рыжих» Минздрава России, стала пациентка III.1 (Рис. 1). В 2019 г. в возрасте 59 лет она была консультирована в научно-консультативной поликлинике. Из анамнеза стало известно, что с 13 лет отмечала выделение крови при дефекации, была обследована по месту

жительства, при колоноскопии выявлен крупный полип сигмовидной кишки, вследствие чего в 1975 г. выполнена резекция сигмовидной кишки. При контрольном обследовании через 3 года после операции у пациентки отмечено появление полипов в правых отделах ободочной кишки. Направлена в Центр колопроктологии, где на основании наличия множественных полипов в толстой кишке с преимущественным расположением в правых отделах и молодого возраста обратившейся пациентки установлен диагноз семейного аденоматоза толстой кишки. В силу принятой на тот момент тактики лечения, основываясь на клинической картине заболевания, в 1980 г. пациентке выполнена правосторонняя гемиколэктомия. В дальнейшем при динамическом наблюдении по месту жительства отмечено появление новых полипов в оставшихся отделах толстой кишки, а также появление и рост полиповидных образований в желудке, в связи с чем в 1986, 1996, 2006, 2007, 2011 гг. производили их эндоскопическое удаление. В 2012 г. в связи с неконтролируемым ростом полипов в желудке пациентке произведена лапароскопически-ассистированная резекция 2/3 желудка по Бильрот-1. При дальнейшем наблюдении в оставшейся культе желудка диагностирован рост полипов, и в 2014 г. выполнено удаление культи желудка с реконструкцией по Ру.

При колоноскопии в 2019 г. в ФГБУ «НМИЦ колопроктологии имени А.Н. Рыжих» Минздрава России в оставшихся отделах толстой кишки выявлено наличие 2 полипов 1,5 см и 2,5 см в диаметре без эндоскопических признаков малигнизации. Учитывая анамнез пациентки, ранее установленный диагноз

семейного аденоматоза толстой кишки (однако без генетической верификации в силу отсутствия технической возможности проведения исследования), у пациентки был повторно тщательно собран семейный анамнез, а также проведено молекулярно-генетическое исследование, при котором мутаций в генах *APC* и *MutYH* выявлено не было.

Принимая во внимание особенности семейного анамнеза, а также несколько необычную для семейного аденоматоза толстой кишки клиническую картину заболевания у самой пациентки, было принято решение о проведении полноэкзомного секвенирования. В результате выполненного исследования обнаружен вариант с.705dupA (p.Gly236ArgfsTer28) в 6 экзоне гена *SMAD4*, ранее не описанный в мировой литературе. Наличие мутации подтверждено с помощью секвенирования по методу Сэнгера (Рис. 2). В других генах, изменения в которых ведут к образованию полипов в органах желудочно-кишечного тракта, мутаций выявлено не было. Таким образом, проведенное генетическое исследование позволило установить у пациентки III.1 наличие синдрома ювенильного полипоза. Пациентке произведено эндоскопическое электрохирургическое удаление выявленных при эндоскопии новообразований. По данным гистологического исследования, полипы имели строение тубулярной и тубуло-ворсинчатой аденомы толстой кишки со слабой/lowgrade дисплазией эпителия. Послеоперационный период протекал без осложнений, в дальнейшем было рекомендовано регулярное динамическое наблюдение.

У пациентки имеется сын 41 года (IV.1). Учитывая наследственный характер заболевания у матери, ему

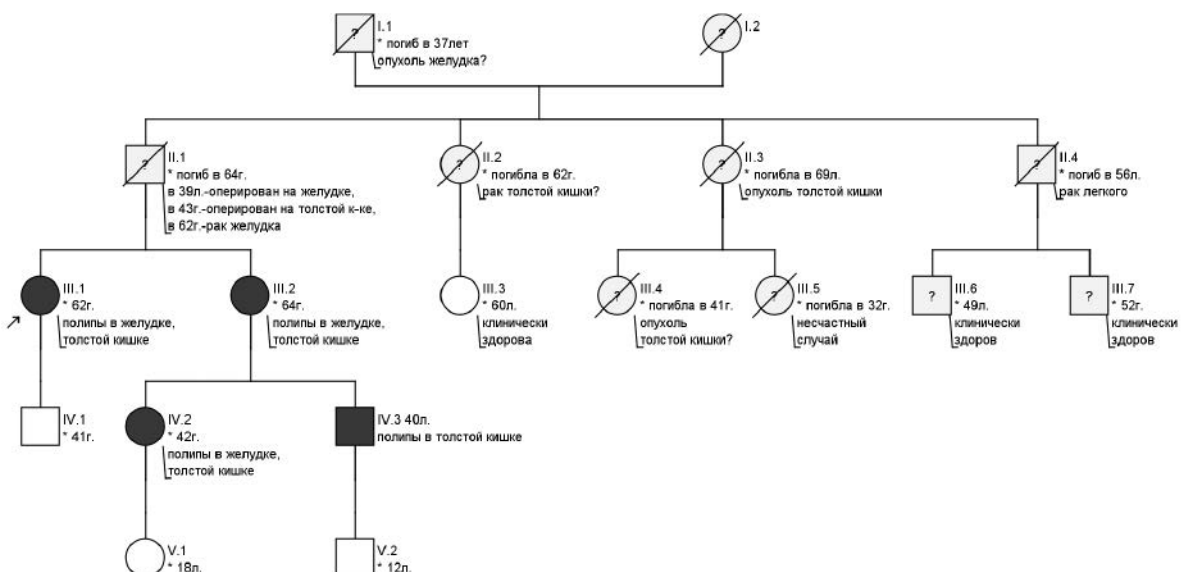
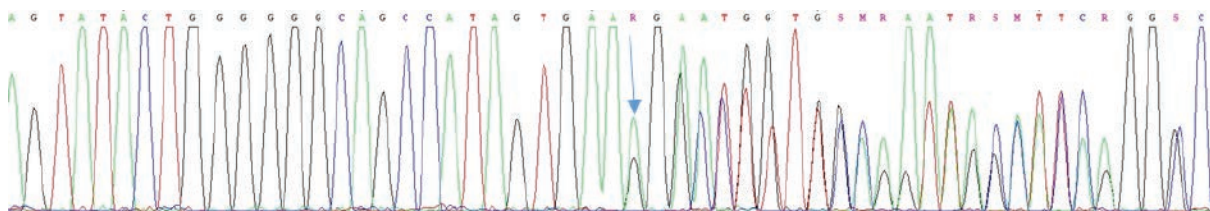


Рисунок 1. Родословная семьи Р.

Figure 1. The R. family tree





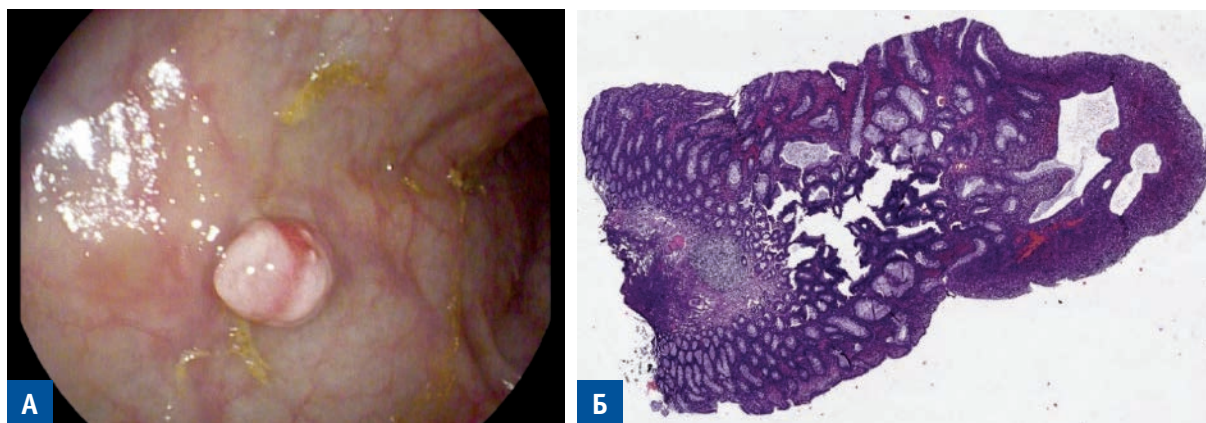
**Рисунок 2.** Фрагмент нуклеотидной последовательности гена *SMAD4*. Начало мутации *c.705dupA* указано стрелкой  
**Figure 2.** Sanger sequencing of *SMAD4* gene. The beginning of *c.705dupA* mutation is indicated by an arrow

также выполнено генетическое исследование, направленное на поиск мутации в гене *SMAD4*, — по результатам исследования искомая мутация не была обнаружена. Проведенное комплексное эндоскопическое исследование (ЭГДС, колоноскопия) также не выявило патологических образований в желудке и толстой кишке.

При тщательном сборе семейного анамнеза установлены ближайшие родственники пациентки со схожей клинической картиной течения заболевания (Рис. 1). Так родная старшая сестра пробанда (пациентка III.2) дважды перенесла резекцию желудка в возрасте 35 и 39 лет по поводу неконтролируемого роста полипов в нем. В последующем у нее в толстой кишке обнаружено 4 полипа до 3,5 см в Д, в возрасте 46 лет произведена эндоскопическая полипэктомия, результаты гистологического исследования удаленных полипов, к сожалению, неизвестны. Пациентка приглашена в ФГБУ «НМИЦ колопроктологии имени А.Н. Рыжих» для обследования. При эндоскопическом исследовании верхних отделов желудочно-кишечного тракта роста полипов не выявлено. При колоноскопии в ободочной кишке на всем протяжении обнаружено в общей сложности 10 полипов размерами 0,3–1,0 см, на широких основаниях, с налетом фибрина на поверхности (Рис. 3), с эндоскопической картиной, соответствующей ювенильным полипам. В плановом порядке пациентке эндоскопически

удалены наиболее крупные полипы. При гистологическом исследовании микроскопическая картина соответствует ювенильным полипам. Проведенное генетическое исследование подтвердило наличие мутации в гене *SMAD4*.

В свою очередь, у пациентки III.2 имеется двое детей, которые в рамках функционирующего в ФГБУ «НМИЦ колопроктологии имени А.Н. Рыжих» Регистра больных с наследственными формами колоректального рака [13] были приглашены для обследования. Необходимо отметить, что у обоих детей при генетическом исследовании также обнаружено наличие мутации в гене *SMAD4*. При сборе анамнеза выяснилось, что дочь (пациентка IV.2) в возрасте 16 лет перенесла эндоскопическое удаление 6 полипов ободочной кишки до 1,5 см в Д (гистологическое строение их неизвестно). В 18 лет при ЭГДС выявлены множественные полипы желудка, не поддающиеся эндоскопической санации, вследствие чего произведена субтотальная резекция желудка. В дальнейшем при периодически проводимом обследовании значимых изменений выявлено не было. Выполненная в нашем Центре колоноскопия показала наличие в толстой кишке нескольких полипов: в нисходящей кишке — полиповидное образование размером 0,5 см в Д с неопределенным ямочным рисунком (Рис. 4а), в сигмовидной кишке — 3 полиповидных образования размером до 1,0 см в Д,



**Рисунок 3.** Ювенильный полип ободочной кишки пациентки III.2: А — эндоскопическая картина, Б — микропрепарат (окраска гематоксилином и эозином,  $\times 40$ )

**Figure 3.** Juvenile colon polyp of patient III.2: А — endoscopic picture, Б — micro-specimen (staining with hematoxylin and eosin,  $\times 40$ )



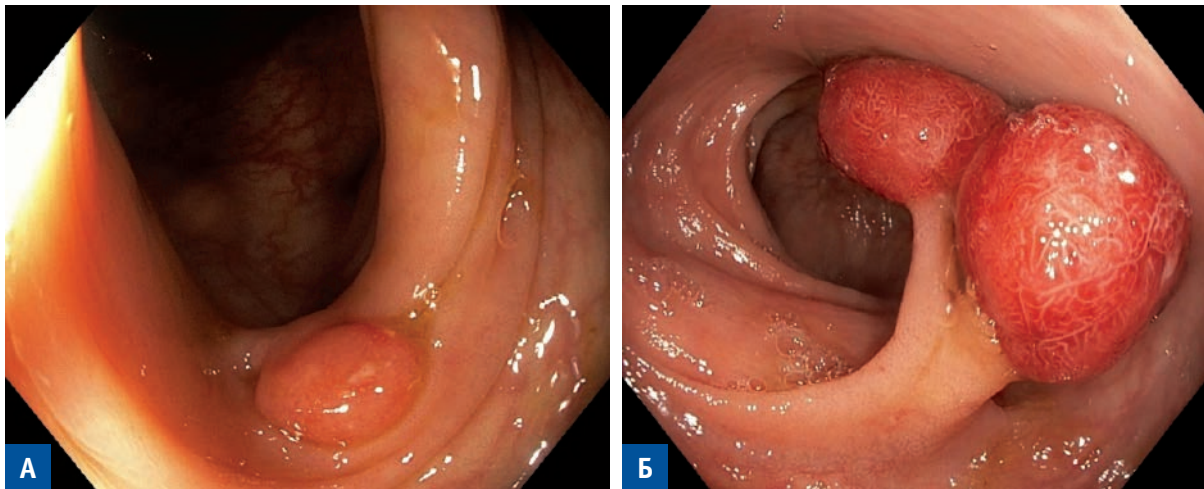
на общей инфильтрированной ножке, с ямочным рисунком, соответствующим типу III-IV по Kudo (Рис. 4б). Выполнено эндоскопическое удаление выявленных полипов. При гистологическом исследовании морфологическая картина соответствует ювенильному полипу в нисходящей кишке и тубулярно-ворсинчатой аденоме с дисплазией эпителия слабой степени/lowgrade в сигмовидной кишке (Рис. 5).

При эндоскопическом обследовании верхних отделов желудочно-кишечного тракта в зоне гастро-еюнального анастомоза выявлено два полипа до 1,0 см в Д, подлежащие эндоскопическому удалению.

У сына больной III.2 (пациент IV.3) в возрасте 14 лет в ободочной кишке по месту жительства было выявлено 15 полипов до 3,5 см в Д, произведено их

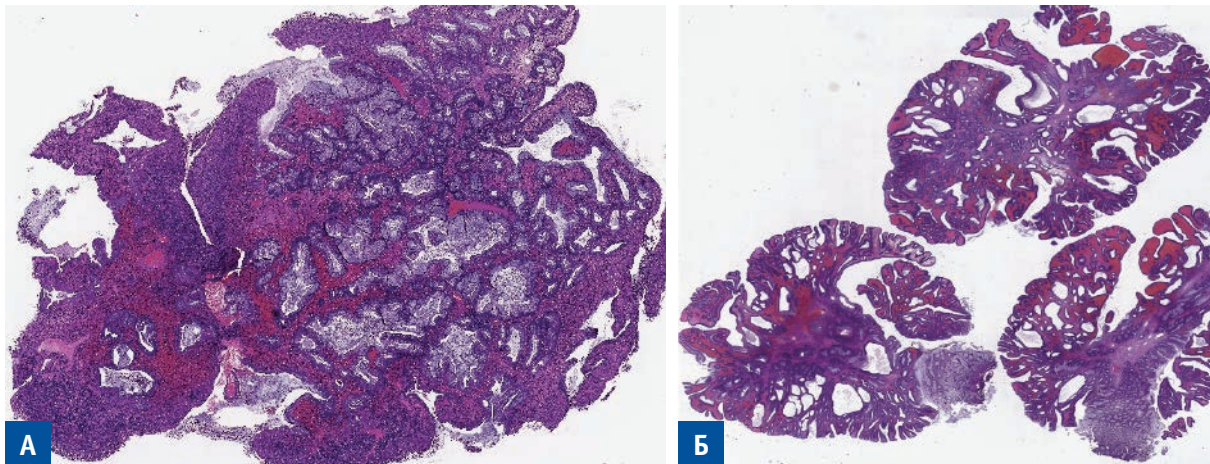
эндоскопическое удаление (гистологическое строение неизвестно). В дальнейшем на протяжении более 20 лет пациент нигде не наблюдался. При колоноскопии в нашем Центре в слепой кишке выявлено 4 полипа до 0,4 см в Д с эндоскопической картиной, соответствующей ювенильным полипам (Рис. 6). При выполнении ЭГДС патологических образований не выявлено. Учитывая небольшие размеры полипов толстой кишки, от их эндоскопического удаления решено воздержаться, пациенту был рекомендован динамический контроль. Необходимо отметить, что у детей пациентов IV.2 и IV.3 (18 и 12 лет, соответственно) при генетическом исследовании мутации гена *SMAD4* не обнаружено.

Из семейного анамнеза также следует, что отец проба (пациент II.1) в 39 лет перенес резекцию



**Рисунок 4.** Эндоскопическая картина толстой кишки у пациентки IV.2: А — ювенильный полип 0,5 см в Д нисходящей кишки; Б — аденоматозные полипы сигмовидной кишки

**Figure 4.** Colonoscopy in patient IV.2: A — juvenile polyp of 0.5 cm in the descending colon; Б — adenomatous polyps of the sigmoid colon



**Рисунок 5.** Микропрепараты пациентки IV.2: А — ювенильный полип нисходящей кишки (×40); Б — тубулярно-ворсинчатые аденомы сигмовидной кишки (×20). Окраска гематоксилином и эозином

**Figure 5.** Micro-specimens of patient IV.2: A — juvenile polyp of the descending colon (×40); Б — tubular villous adenomas of the sigmoid colon (×20). Stained with hematoxylin and eosin

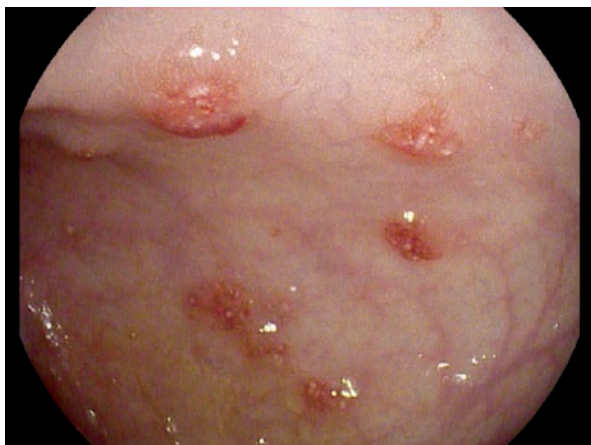сигмовидной кишки (причина операции неизвестна), а в 43 года — резекцию желудка по Бильрот-2 (причина операции также неизвестна). В возрасте 64 лет был диагностирован рак культи желудка с генерализацией процесса, что явилось причиной смерти. Кроме того, у его родных 2 сестер и 1 брата (субъекты II.2, II.3 и II.4), по словам родственников, были обнаружены предположительно злокачественные опухоли различной локализации (рак толстой кишки, рак легких), которые стали причинами гибели пациентов в возрасте 62, 69 и 56 лет, соответственно.

Помимо этого, дед пробанда по отцовской линии (субъект I.1) в возрасте 37 лет перенес операцию на желудке, причиной которой предположительно стала опухоль (объем вмешательства неизвестен). Через несколько месяцев после операции он погиб (причина смерти также осталась неизвестной).

## ОБСУЖДЕНИЕ

Синдром ювенильного полипоза является редко встречающимся заболеванием. В соответствии с общепринятыми критериями диагноз может быть установлен при подтверждении у пациента одного из следующих признаков: 1) наличие 5 или более ювенильных полипов в толстой кишке; 2) наличие множественных ювенильных полипов на протяжении всего желудочно-кишечного тракта; 3) любое количество ювенильных полипов при наличии СЮП в семейном анамнезе [7,14]. Согласно данным критериям, обратившаяся в наш центр пациентка III.1 не имела никаких оснований для установления диагноза СЮП: выявленные на тот момент 2 крупных

образования в толстой кишке имели строение тубулярной и тубуло-ворсинчатой аденомы, указаний на наличие ювенильных полипов на протяжении желудочно-кишечного тракта не было, равно как и точных сведений о СЮП в семейном анамнезе. Более того, клинические данные вполне могли соответствовать ранее установленному диагнозу семейного аденоматоза толстой кишки. И только лишь генетическое исследование, позволившее исключить наличие у пациентки III.1 мутации в генах *APC* и *MutYH*, а также выявить патогенный вариант в гене *SMAD4*, дало возможность установить в семье диагноз ювенильного полипоза. Несмотря на то, что вариант с.705dupA (p.Gly236ArgfsTer28) в 6 экзоне гена *SMAD4* ранее не был описан в мировой литературе, его патогенность не вызывает сомнений, т.к. мутация представлена дупликацией одного нуклеотида, которая приводит к сдвигу рамки считывания, вызывая образование преждевременного стоп-кодона. Фенотипическая картина у носителей мутации в семье P. подтверждает данные различных авторов, свидетельствующих о значительно более частом поражении ювенильными полипами верхних отделов желудочно-кишечного тракта при обнаружении мутации в гене *SMAD4* по сравнению с носителями мутаций в гене *BMPRI1A* [6,9,15]. Так Blatter R. с соавт. в результате ретроспективной оценки литературных данных о более чем 600 пациентах с синдромом ювенильного полипоза заявляют о значительно более высокой частоте обнаружения ювенильных полипов в желудке (39% vs.13% ( $p = 0,001$ ), а также более клинически тяжелом проявлении заболевания у носителей мутации в гене *SMAD4* по сравнению с носителями мутации в гене *BMPRI1A*, соответственно [16]. И действительно, в семье P. практически у каждого пациента с подтвержденным наличием мутации имело место поражение желудка, приводившее, прежде всего, к необходимости его резекции, и лишь после этого возникали показания к вмешательствам на других отделах желудочно-кишечного тракта. В то же время у обследованных членов семьи P. не оказалось другого наиболее характерного для носителей мутации в гене *SMAD4* симптома — наличия наследственных геморрагических телеангиоэктазий [17], которые могут проявляться только при мутации в *SMAD4* (выявляются у 34% пациентов) и не описаны при наличии варианта в гене *BMPRI1A* [16]. По характеру формирующихся в желудочно-кишечном тракте новообразований ювенильный полипоз относится к гамартозным полипозным синдромам [18]. При этом гамартозные кишечные полипы образуются из нормальных тканей стенки кишки в необычном их сочетании с нарушением соотношения тканевых элементов и преобладанием стромы, в то время как в аденоматозных полипах патологический



**Рисунок 6.** Эндоскопическая картина толстой кишки пациента IV.3. Ювенильные полипы слепой кишки

**Figure 6.** Colonoscopy of patient IV.3. Juvenile polyps of the caecum

процесс затрагивает исключительно лишь эпителиальный слой [18,19]. В наблюдаемой нами семье Р. в толстой кишке у обследованных пациентов на момент эндоскопического исследования преобладали аденоматозные полипы, что затрудняло диагностику. При анализе литературных данных необычное на первый взгляд наличие у больных СЮП аденоматозных полипов нашло свое объяснение. Еще в 1994 г. Subramony С. с соавт. отмечали, что ювенильные полипы размером менее 1 см имеют морфологическую картину, характерную для гамартомного полипа, однако при увеличении размеров от 1 до 2,9 см увеличивается частота встречаемости эпителия с дисплазией легкой или средней степени, а при размерах полипа более 3 см большинство ювенильных полипов покрыты в основном диспластическим эпителием, визуально маскируясь под вид аденомы [20]. Помимо этого, ряд авторов подтверждает достаточно частую встречаемость полипов другого типа у больных с СЮП [21], некоторые даже выделяют отдельный вид полипозного синдрома — наследственный смешанный полипозный синдром (hereditary mixed polyposis syndrome — HMPS), отмечая при этом его обусловленность мутациями в гене *BMPR1A* [22,23]. Так Blatter R. с соавт. приводят данные о 37,6–82,2% пациентов с СЮП, у которых имело место наличие других видов полипов (в основном, аденом и гиперпластических полипов), однако при относительно одинаковой частоте встречаемости мутаций в генах *SMAD4* и *BMPR1A* [16].

В представленной нами семье Р. у трех родственников предположительно имел место рак толстой кишки, ставший причиной гибели в возрасте 41, 62 и 69 лет, а также у двух членов семьи был обнаружен рак желудка в возрасте 37 и 64 года. Среди обследованных в нашем центре 8 членов семьи (4 из которых являются носителями мутации в гене *SMAD4*) в возрасте 12–64 лет ни у одного не выявлено злокачественных образований. Согласно литературным данным, риск развития колоректального рака у больных с СЮП составляет 17–22% к 35-летнему возрасту, а пожизненный риск развития рака желудка и 12-перстной кишки — 10–21% [3]. В отличие от семейного аденоматоза толстой кишки, являющегося облигатным предраковым заболеванием, СЮП не обладает таким высоким онкологическим риском, вследствие чего в качестве лечения применяют более щадящие методики, зависящие от степени клинических проявлений. Так основным методом лечения является эндоскопическое удаление выявляемых полипов, а поводом для хирургического вмешательства является лишь неконтролируемый рост полипов и/или их озлокачествление [7,8].

## ЗАКЛЮЧЕНИЕ

В ходе изучения необычного течения заболевания в семье с ранее установленным диагнозом семейного аденоматоза толстой кишки была выявлена патогенная мутация с.705dupA (p.Gly236ArgfsTer28) в 6 экзоне гена *SMAD4*, ранее не описанная в мировой литературе. Благодаря этому появилась возможность установить диагноз синдрома ювенильного полипоза, который, номинально относясь к гамартомным наследственным полипозным синдромам, имеет широкую фенотипическую вариабельность. При этом вероятность обнаружения в толстой кишке помимо ювенильных полипов также аденоматозных и гиперпластических полипов маскирует заболевание и создает предпосылки для диагностических ошибок. Это указывает на возможность включения в диагностический поиск у больных с клинической картиной аденоматозного полипозного синдрома проведение генетического анализа не только на наличие мутаций в генах *APC* и *MutYH*, но и *SMAD4* и *BMPR1A*.

## УЧАСТИЕ АВТОРОВ

Концепция и дизайн: *Пикунов Д.Ю., Цуканов А.С.*

Сбор и обработка материала: *Логинава А.Н., Тобоева М.Х., Баринов А.А.*

Написание текста: *Пикунов Д.Ю.*

Редактирование: *Цуканов А.С., Кузьминов А.М.*

## AUTHORS CONTRIBUTION

Concept and design of the study: *Dmitry Yu. Pikunov, Alexey S. Tsukanov*

Collection and processing of materials: *Anna N. Loginova, Margarita Kh. Toboeva, Alexey A. Barinov*

Text writing: *Dmitry Yu. Pikunov*

Editing: *Alexey S. Tsukanov, Alexander M. Kuzminov*

## СВЕДЕНИЯ ОБ АВТОРАХ (ORCID)

Пикунов Д.Ю. — 0000-0001-7040-6979

Логинава А.Н. — 0000-0002-7248-111X

Кузьминов А.М. — 0000-0002-8489-1853

Тобоева М.Х. — 0000-0002-2956-805X

Баринов А.А. — 0000-0002-1443-960X

Цуканов А.С. — 0000-0001-8571-7462

## INFORMATION ABOUT THE AUTHORS (ORCID)

Dmitry Yu. Pikunov — 0000-0001-7040-6979

Anna N. Loginova — 0000-0002-7248-111X

Alexander M. Kuzminov — 0000-0002-8489-1853

Margarita Kh. Toboeva — 0000-0002-2956-805X

Alexey A. Barinov — 0000-0002-1443-960X

Alexey S. Tsukanov — 0000-0001-8571-7462



## ЛИТЕРАТУРА

1. Цуканов А.С., Шелыгин Ю.А., Ачкасов С.И. и соавт. Принципы диагностики и персонализированного лечения наследственных форм колоректального рака. *Вестник Российской академии медицинских наук*. 2019;74(2):118–124. DOI: [10.15690/vramn1083](https://doi.org/10.15690/vramn1083)
2. Lung MS, Trainer AH, Campbell I, Lipton L. Familial colorectal cancer. *Internal Medicine Journal*. 2015;45:482–491. DOI: [10.1111/imj.12736](https://doi.org/10.1111/imj.12736)
3. Campos FG, Figueiredo MN, Martinez CAR. Colorectal cancer risk in hamartomatous polyposis syndromes. *World J Gastrointest Surg*. 2015;7(3):25–32. DOI: [10.4240/wjgs.v7.i3.25](https://doi.org/10.4240/wjgs.v7.i3.25)
4. Rivera B, González S, Sánchez-Tomé E, et al. Clinical and genetic characterization of classical forms of familial adenomatous polyposis: A Spanish population study. *Ann Oncol*. 2011;22(4):903–909. DOI: [10.1093/annonc/mdq465](https://doi.org/10.1093/annonc/mdq465)
5. Цуканов А.С. Стратегия комплексного молекулярно-генетического изучения наследственных форм колоректального рака у российских пациентов: Автореф. дис. ... докт. мед. наук. М.: ФГБУ «МГНЦ»; 2017; 48 с.
6. Gao XH, Li J, Zhao ZY, Xu XD6 Et al. Juvenile polyposis syndrome might be misdiagnosed as familial adenomatous polyposis: a case report and literature review. *BMC Gastroenterology*. 2020;20:167. DOI: [10.1186/s12876-020-01238-7](https://doi.org/10.1186/s12876-020-01238-7)
7. Syngal S, Brand RE, Church JM, et al. ACG clinical guideline: genetic testing and management of hereditary gastrointestinal cancer syndromes. *Am J Gastroenterol*. 2015;110:223–62. DOI: [10.1038/ajg.2014.435](https://doi.org/10.1038/ajg.2014.435)
8. Haidle JL, Howe JR. Juvenile polyposis syndrome. in Gene Reviews® [Internet], University of Washington, Seattle, WA, USA, Last Update: 2017.
9. Macaron C, Leach BH, Burke CA. Hereditary colorectal cancer syndromes and genetic testing. *J Surg Oncol*. 2015;111(1):103–11. DOI: [10.1002/jso.23706](https://doi.org/10.1002/jso.23706)
10. Stoffel EM, Boland CR. Genetics and genetic testing in hereditary colorectal Cancer. *Gastroenterology*. 2015;149(5):1191–1203.e2. DOI: [10.1053/j.gastro.2015.07.021](https://doi.org/10.1053/j.gastro.2015.07.021)
11. Latchford AR, Neale K, Phillips RK, Clark SK. Juvenile polyposis syndrome: a study of genotype, phenotype, and long-term outcome. *Dis Colon Rectum*. 2012;55:1038–1043. DOI: [10.1097/DCR.0b013e31826278b3](https://doi.org/10.1097/DCR.0b013e31826278b3)
12. Chow E, Macrae F. A review of juvenile polyposis syndrome. *J Gastroenterol Hepatol*. 2005;20(11):1634–1640. DOI: [10.1111/j.1440-1746.2005.03865.x](https://doi.org/10.1111/j.1440-1746.2005.03865.x)
13. Пикунов Д.Ю., Тобоева М.Х., Цуканов А.С. Роль регистров наследственных форм колоректального рака в выявлении групп риска и улучшении результатов лечения. *Альманах клинической медицины*. 2018;46(1):16–22. DOI: [10.18786/2072-0505-2018-46-1-16-22](https://doi.org/10.18786/2072-0505-2018-46-1-16-22)
14. Guillen-Ponce C, Serrano R, Sanchez-Heras AB, Teule A. et al. Clinical guideline seom: hereditary colorectal cancer. *Clin Transl Oncol*. 2015;17(12):962–71. DOI: [10.1007/s12094-015-1439-z](https://doi.org/10.1007/s12094-015-1439-z)
15. Sayed MG, Ahmed AF, Ringold JR, et al. Germline SMAD4 or BMPR1A mutations and phenotype of juvenile polyposis. *Annals of Surgical Oncology*. 2002;9:901–906. DOI: [10.1007/BF02557528](https://doi.org/10.1007/BF02557528)
16. Blatter R, Tschupp B, Aretz S, et al. Disease expression in juvenile polyposis syndrome: a retrospective survey on a cohort of 221 European patients and comparison with a literature-derived cohort of 473 SMAD4/BMPR1A pathogenic variant carriers. *Genet Med*. 2020;22:1524–1532. DOI: [10.1038/s41436-020-0826-1](https://doi.org/10.1038/s41436-020-0826-1)
17. Schwenter F, Faughnan ME, Gradingner AB, et al. Juvenile polyposis, hereditary hemorrhagic telangiectasia, and early onset colorectal cancer in patients with SMAD4 mutation. *J Gastroenterol*. 2012;47(7):795–804. DOI: [10.1007/s00535-012-0545-8](https://doi.org/10.1007/s00535-012-0545-8)
18. Calva D, Howe JR. Hamartomatous polyposis syndromes. *Surg Clin North Am*. 2008;88:779–817. DOI: [10.1016/j.suc.2008.05.002](https://doi.org/10.1016/j.suc.2008.05.002)
19. Савельева Т.А., Пикунов Д.Ю., Кузьминов А.М., Цуканов А.С. Синдром Пейтца-Егерса: что стало известно за 125 лет изучения? (обзор литературы). *Колопроктология*. 2021;20(2):85–96. DOI: [10.33878/2073-7556-2021-20-2-85-96](https://doi.org/10.33878/2073-7556-2021-20-2-85-96)
20. Subramony C, Scott-Conner CE, Skelton D, Hall TJ. Familial juvenile polyposis. Study of a kindred: evolution of polyps and relationship to gastrointestinal carcinoma. *Am J Clin Pathol*. 1994;102(1):91–97. DOI: [10.1093/ajcp/102.1.91](https://doi.org/10.1093/ajcp/102.1.91)
21. Shaco-Levy R, Jaspersen KW, Martin K, et al. Morphologic characterization of hamartomatous gastrointestinal polyps in Cowden syndrome, Peutz-Jeghers syndrome, and juvenile polyposis syndrome. *Hum Pathol*. 2016;49:39–48. DOI: [10.1016/j.humpath.2015.10.002](https://doi.org/10.1016/j.humpath.2015.10.002)
22. O'Riordan JM, O'Donoghue D, Green A, et al. Hereditary mixed polyposis syndrome due to a BMPR1A mutation. *Color Dis*. 2010;12(6):570–573. DOI: [10.1111/j.1463-1318.2009.01931.x](https://doi.org/10.1111/j.1463-1318.2009.01931.x)
23. Cao X, Eu KW, Kumarasinghe MP, et al. Mapping of hereditary mixed polyposis syndrome (HMPS) to chromosome 10q23 by genome wide high-density single nucleotide polymorphism (SNP) scan and identification of BMPR1A loss of function. *J Med Genet*. 2006;43(3):e13. DOI: [10.1136/jmg.2005.034827](https://doi.org/10.1136/jmg.2005.034827)

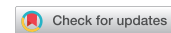## REFERENCES

1. Tsukanov A.S., Shelygin Yu.A., Achkasov S.I. et al. Principles of diagnosis and personalized treatment of hereditary colorectal cancer. *Annals of the Russian academy of medical sciences*. 2019;74(2):118–124. (In Russ.). DOI: [10.15690/vramn1083](https://doi.org/10.15690/vramn1083)
2. Lung MS, Trainer AH, Campbell I, Lipton L. Familial colorectal cancer. *Internal Medicine Journal*. 2015;45:482–491. DOI: [10.1111/imj.12736](https://doi.org/10.1111/imj.12736)
3. Campos FG, Figueiredo MN, Martinez CAR. Colorectal cancer risk in hamartomatous polyposis syndromes. *World J Gastrointest Surg*. 2015;7(3):25–32. DOI: [10.4240/wjgs.v7.i3.25](https://doi.org/10.4240/wjgs.v7.i3.25)
4. Rivera B, González S, Sánchez-Tomé E, et al. Clinical and genetic characterization of classical forms of familial adenomatous polyposis: A Spanish population study. *Ann Oncol*. 2011;22(4):903–909. DOI: [10.1093/annonc/mdq465](https://doi.org/10.1093/annonc/mdq465)
5. Tsukanov A.S. Strategy of complex molecular genetic study of hereditary forms of colorectal cancer in Russian patients: Abstract. Dis. ... Doctor of Medical Sciences. M.: FSBI "MGNC"; 2017; 48 p.
6. Gao XH, Li J, Zhao ZY, Xu XD6 Et al. Juvenile polyposis syndrome might be misdiagnosed as familial adenomatous polyposis: a case report and literature review. *BMC Gastroenterology*. 2020;20:167. DOI: [10.1186/s12876-020-01238-7](https://doi.org/10.1186/s12876-020-01238-7)
7. Syngal S, Brand RE, Church JM, et al. ACG clinical guideline: genetic testing and management of hereditary gastrointestinal cancer syndromes. *Am J Gastroenterol*. 2015;110:223–62. DOI: [10.1038/ajg.2014.435](https://doi.org/10.1038/ajg.2014.435)
8. Haidle JL, Howe JR. Juvenile polyposis syndrome. in Gene Reviews® [Internet], University of Washington, Seattle, WA, USA, Last Update: 2017.
9. Macaron C, Leach BH, Burke CA. Hereditary colorectal cancer syndromes and genetic testing. *J Surg Oncol*. 2015;111(1):103–11. DOI: [10.1002/jso.23706](https://doi.org/10.1002/jso.23706)
10. Stoffel EM, Boland CR. Genetics and genetic testing in hereditary colorectal Cancer. *Gastroenterology*. 2015;149(5):1191–1203.e2. DOI: [10.1053/j.gastro.2015.07.021](https://doi.org/10.1053/j.gastro.2015.07.021)

11. Latchford AR, Neale K, Phillips RK, Clark SK. Juvenile polyposis syndrome: a study of genotype, phenotype, and long-term outcome. *Dis Colon Rectum*. 2012;55:1038–1043. DOI: [10.1097/DCR.0b013e31826278b3](https://doi.org/10.1097/DCR.0b013e31826278b3)
12. Chow E, Macrae F. A review of juvenile polyposis syndrome. *J Gastroenterol Hepatol*. 2005;20(11):1634–1640. DOI: [10.1111/j.1440-1746.2005.03865.x](https://doi.org/10.1111/j.1440-1746.2005.03865.x)
13. Pikunov D.Yu., Toboeva M.Kh., Tsukanov A.S. The role of hereditary colorectal cancer registries in identification of high risk patients and treatment improvement. *Almanac of clinical medicine*. 2018;46(1):16–22. (In Russ.). DOI: [10.18786/2072-0505-2018-46-1-16-22](https://doi.org/10.18786/2072-0505-2018-46-1-16-22)
14. Guillen-Ponce C, Serrano R, Sanchez-Heras AB, Teule A. et al. Clinical guideline seom: hereditary colorectal cancer. *Clin Transl Oncol*. 2015;17(12):962–71. DOI: [10.1007/s12094-015-1439-z](https://doi.org/10.1007/s12094-015-1439-z)
15. Sayed MG, Ahmed AF, Ringold JR, et al. Germline SMAD4 or BMPR1A mutations and phenotype of juvenile polyposis. *Annals of Surgical Oncology*. 2002;9:901–906. DOI: [10.1007/BF02557528](https://doi.org/10.1007/BF02557528)
16. Blatter R, Tschupp B, Aretz S, et al. Disease expression in juvenile polyposis syndrome: a retrospective survey on a cohort of 221 European patients and comparison with a literature-derived cohort of 473 SMAD4/BMPR1A pathogenic variant carriers. *Genet Med*. 2020;22:1524–1532. DOI: [10.1038/s41436-020-0826-1](https://doi.org/10.1038/s41436-020-0826-1)
17. Schwenter F, Faughnan ME, Gradinger AB, et al. Juvenile polyposis, hereditary hemorrhagic telangiectasia, and early onset colorectal cancer in patients with SMAD4 mutation. *J Gastroenterol*. 2012;47(7):795–804. DOI: [10.1007/s00535-012-0545-8](https://doi.org/10.1007/s00535-012-0545-8)
18. Calva D, Howe JR. Hamartomatous polyposis syndromes. *Surg Clin North Am*. 2008;88:779–817. DOI: [10.1016/j.suc.2008.05.002](https://doi.org/10.1016/j.suc.2008.05.002)
19. Savelyeva T.A., Pikunov D.Yu., Kuzminov A.M., Tsukanov A.S. Peutz-Jeghers syndrome: what has been known for 125 years of research? (Review). *Koloproktologia*. 2021;20(2):85–96. (In Russ.). DOI: [10.33878/2073-7556-2021-20-2-85-96](https://doi.org/10.33878/2073-7556-2021-20-2-85-96)
20. Subramony C, Scott-Conner CE, Skelton D, Hall TJ. Familial juvenile polyposis. Study of a kindred: evolution of polyps and relationship to gastrointestinal carcinoma. *Am J Clin Pathol*. 1994;102(1):91–97. DOI: [10.1093/ajcp/102.1.91](https://doi.org/10.1093/ajcp/102.1.91)
21. Shaco-Levy R, Jaspersen KW, Martin K, et al. Morphologic characterization of hamartomatous gastrointestinal polyps in Cowden syndrome, Peutz-Jeghers syndrome, and juvenile polyposis syndrome. *Hum Pathol*. 2016;49:39–48. DOI: [10.1016/j.humpath.2015.10.002](https://doi.org/10.1016/j.humpath.2015.10.002)
22. O’Riordan JM, O’Donoghue D, Green A, et al. Hereditary mixed polyposis syndrome due to a BMPR1A mutation. *Color Dis*. 2010;12(6):570–573. DOI: [10.1111/j.1463-1318.2009.01931.x](https://doi.org/10.1111/j.1463-1318.2009.01931.x)
23. Cao X, Eu KW, Kumarasinghe MP, et al. Mapping of hereditary mixed polyposis syndrome (HMPS) to chromosome 10q23 by genome wide high-density single nucleotide polymorphism (SNP) scan and identification of BMPR1A loss of function. *J Med Genet*. 2006;43(3):e13. DOI: [10.1136/jmg.2005.034827](https://doi.org/10.1136/jmg.2005.034827)



<https://doi.org/10.33878/2073-7556-2022-21-2-34-46>



## КТ и МРТ диагностика десмоидных фибром при семейном аденоматозе толстой кишки

Зароднюк И.В., Белов Д.М., Кузьминов А.М., Вышегородцев Д.В.,  
Королик В.Ю., Пикунов Д.Ю., Савельева Т.А.

ФГБУ «НМИЦ колопроктологии имени А.Н. Рыжих» Минздрава России (ул. Салыма Адилы, д. 2, г. Москва, 123423, Россия)

**РЕЗЮМЕ** ЦЕЛЬ: изучение особенностей КТ и МРТ диагностики десмоидных фибром (ДФ) при семейном аденоматозе толстой кишки (САТК).

ПАЦИЕНТЫ И МЕТОДЫ: в исследование включено 35 пациентов с десмоидными фибромами (ДФ) при семейном аденоматозе толстой кишки (САТК). Все больные обследованы с применением компьютерной томографии (КТ) и магнитно-резонансной томографии (МРТ) с внутривенным контрастированием. Оценивались локализация, размеры, характер роста, распространенность ДФ, особенности контрастирования и интенсивность МР сигнала на T2-ВИ и постконтрастных T1-ВИ. Двадцать пять (71,4%) пациентов наблюдались в динамике, в том числе в процессе проведения системной терапии.

РЕЗУЛЬТАТЫ: у 21 (60,0%) пациента выявлено поражение только одной анатомической области, а в 14 (40,0%) случаях отмечено сочетанное поражение разных анатомических зон. В большинстве наблюдений (33/35, 94,4%) десмоидные фибромы выявлялись в брыжейке и корне брыжейки тонкой кишки, в том числе, при сочетанном поражении. У большинства больных (24/35, 68,6%) диагностирована диффузно-узловая форма роста; у 13 (37,1%) — узловатая форма и у 6 (17,1%) — диффузная форма. Двадцать пять пациентов (25/35, 71,4%) неоднократно проходили повторное обследование с применением КТ (13/35, 37,1%) и МРТ (12/35, 34,3%), в частности при проведении системной терапии.

ЗАКЛЮЧЕНИЕ: КТ и МРТ являются базовыми методами при выявлении ДФ при САТК, позволяя определить характер роста опухоли, оценить распространенность опухолевого процесса и степень вовлечения прилежащих органов и структур. При динамическом наблюдении и оценке ответа десмоидной опухоли на системную терапию МРТ обладает большими диагностическими возможностями по сравнению с КТ, так как учитывает не только размеры десмоида, но и интенсивность МР сигнала на T2-ВИ и характер накопления контрастного вещества на постконтрастных T1-ВИ с жироподавлением.

**КЛЮЧЕВЫЕ СЛОВА:** десмоидная фиброма, десмоидная опухоль, семейный аденоматоз толстой кишки, синдром Гарднера, компьютерная томография, магнитно-резонансная томография

**КОНФЛИКТ ИНТЕРЕСОВ:** Авторы заявляют об отсутствии конфликта интересов

**ИСТОЧНИК ФИНАНСИРОВАНИЯ:** исследование не имело источников финансирования

**ДЛЯ ЦИТИРОВАНИЯ:** Зароднюк И.В., Белов Д.М., Кузьминов А.М., Вышегородцев Д.В., Королик В.Ю., Пикунов Д.Ю., Савельева Т.А. КТ и МРТ диагностика десмоидных фибром при семейном аденоматозе толстой кишки. *Колопроктология*. 2022; т. 21, № 2, с. 34–46. <https://doi.org/10.33878/2073-7556-2022-21-2-34-46>

## CT and MRI diagnostics of desmoid-type fibromatosis in familial adenomatous polyposis

Irina V. Zarodnyuk, Denis M. Belov, Alexander M. Kuzminov,  
Dmitry V. Vyshegorodtsev, Vyacheslav Yu. Korolik, Dmitry Yu. Pikunov,  
Tatiana A. Savelyeva

Ryzhikh National Medical Research Center of Coloproctology (Salyama Adilya st., 2, Moscow, 123423, Russia)

**ABSTRACT** AIM: to study of the features of computed tomography (CT) and magnetic resonance imaging (MRI) for desmoid-type fibromatosis (DF) in familial adenomatous polyposis (FAP).

PATIENTS AND METHODS: the study included 35 patients with desmoid-type fibromatosis (DF) with familial adenomatous polyposis of the colon (FAP). All patients were examined using CT and MRI with intravenous contrast. The site, size, growth pattern, prevalence of DF, features of contrasting and the intensity of the MR signal on T2-weighted and post-contrast T1-weighted were assessed. Twenty-five (71.4%) patients were followed-up, including systemic therapy.

**RESULTS:** In 21 (60%) patients, only one anatomical zone was involved, when 14 (40%) showed lesions in different anatomical zones. In most cases (33/35, 94.4%), desmoid-type fibromatosis was detected in the mesentery and in root of the small bowel mesentery, including those with combined involvement. Most patients (24/35, 68.6%) were diagnosed with a combination of infiltrative and mass-like form of growth; in 13 (37.1%) mass-like form and in 6 (17.1%) infiltrative form. Twenty-five patients (71.4%), repeatedly re-examined using CT (13/35, 37.1%) and MRI (12/35, 34.3%), in particular during systemic therapy.

**CONCLUSION:** CT and MRI are the basic methods for detecting DF in FAP, making it possible to determine the pattern of tumor growth, assess its extent of the tumor and the involvement of adjacent organs and structures. In follow-up and evaluation of the response of a desmoid-type fibromatosis to systemic therapy, MRI has greater diagnostic capabilities compared to CT, since it takes into account not only the size of the desmoid tumor, but also the MR signal intensity on T2-weighted and the pattern of the accumulation of a contrast agent on post-contrast T1-weighted with fat saturation.

**KEYWORDS:** desmoid-type fibromatosis, desmoid tumor, familial adenomatous polyposis, Gardner's syndrome, computed tomography, magnetic resonance imaging

**CONFLICT OF INTEREST:** the authors declare no conflict of interest

**FOR CITATION:** Zarodnyuk I.V., Belov D.M., Kuzminov A.M., Vyshegorodtsev D.V., Korolik V.Yu., Pikunov D.Yu., Savelyeva T.A. CT and MRI diagnostics of desmoid-type fibromatosis in familial adenomatous polyposis. *Koloproktologia*. 2022;21(2):34–46. (in Russ.). <https://doi.org/10.33878/2073-7556-2022-21-2-34-46>

**АДРЕС ДЛЯ ПЕРЕПИСКИ:** Зароднюк И.В., ФГБУ «НМИЦ колопроктологии имени А.Н. Рыжих» Минздрава России, ул. Салыма Адилы, д. 2, г. Москва, 123423, Россия; e-mail: 89104420581@mail.ru

**ADDRESS FOR CORRESPONDENCE:** Zarodnyuk I.V. Ryzhikh National Medical Research Center of Coloproctology, Salyama Adilya st., 2, Moscow, 123423, Russia; e-mail: 89104420581@mail.ru

Дата поступления — 15.03.2022

После доработки — 20.04.2022

Принято к публикации — 21.05.2022

Received — 15.03.2022

Revised — 20.04.2022

Accepted for publication — 21.05.2022

## ВВЕДЕНИЕ

Десмоидные фибромы (десмоиды, десмоидные опухоли) представляют собой особый вариант мезенхимальных опухолей, которые не дают метастазов, но склонны к агрессивному местному росту и рецидивированию [1,2]. Сочетание семейного аденоматоза толстой кишки (САТК) и десмоидных фибром (ДФ), известное как синдром Гарднера, встречается у 10–20% больных САТК, при этом в течение жизни могут развиваться одна или несколько десмоидных опухолей [3–6]. При САТК десмоиды чаще всего локализируются интраабдоминально, а при мультифокальном росте нередко сочетаются с экстраабдоминально расположенными опухолями, как правило, в области передней брюшной стенки [7,8]. За последнее десятилетие подходы к тактике ведения пациентов с ДФ изменились и включают динамическое наблюдение (“watch and wait”), хирургическое лечение, системную лекарственную терапию (гормональные препараты, химиотерапия, таргетная терапия) [9–14]. Методы медицинской визуализации, прежде всего, КТ и МРТ имеют важное значение в выявлении десмоидных образований, определении распространенности процесса и степени вовлечения прилежащих органов и структур [11,15–19]. При планировании хирургического вмешательства эта информация играет ключевую роль в оценке резектабельности опухоли на дооперационном этапе. Не меньшее значение лучевые

методы имеют и в выявлении рецидивов ДФ, а также в оценке ответа опухоли на проведение системной терапии [14,20,21]. В большинстве публикаций основное внимание уделяется лучевой диагностике спорадически возникающих ДФ, преимущественно экстраабдоминальной локализации (конечности, голова, шея, грудная клетка, передняя брюшная стенка), а вопросы КТ и МРТ диагностики десмоидных опухолей при САТК освещены лишь в отдельных работах [11,22–25].

## ЦЕЛЬ

Целью нашего исследования являлось изучение особенностей КТ и МРТ диагностики десмоидных фибром при семейном аденоматозе толстой кишки.

## ПАЦИЕНТЫ И МЕТОДЫ

В исследование включено 35 пациентов с подтвержденным САТК в сочетании с десмоидными опухолями передней брюшной стенки и брыжейки тонкой кишки (синдром Гарднера) в период с 2009 по 2021 гг. Среди больных было 23 женщины и 12 мужчин в возрасте от 23 до 57 лет (средний возраст — 37,3 ± 7,2 лет). Все больные были оперированы в объеме колэктомии, в том числе с резекцией и демукозацией прямой

**Таблица 1.** Локализация и форма роста десмоидных опухолей по данным КТ и МРТ (n = 35)  
**Table 1.** Location and pattern of growth of desmoid tumors according to CT and MRI (n = 35)

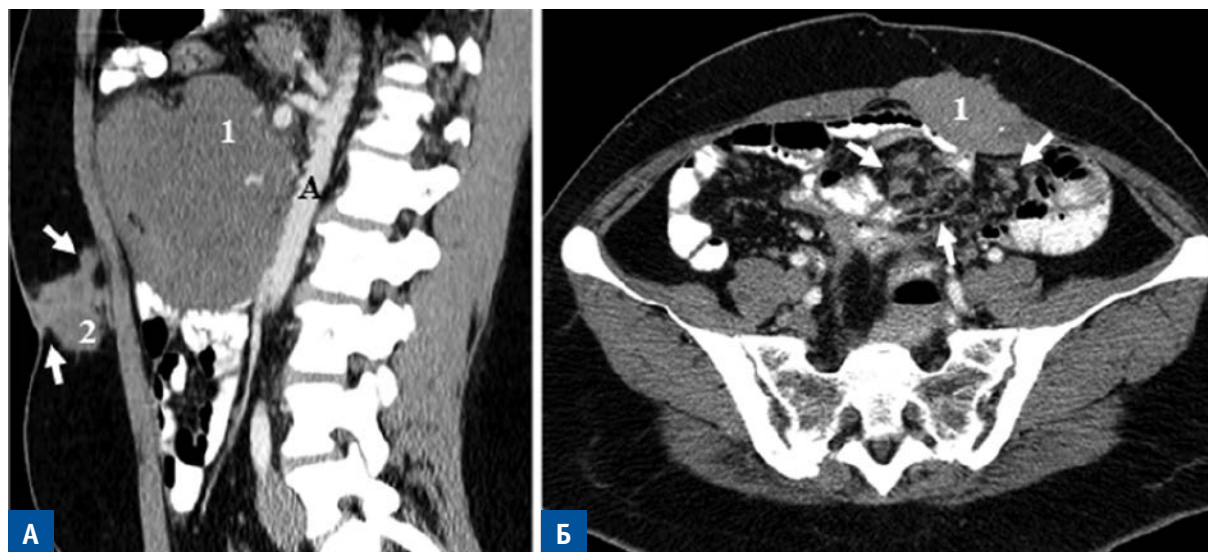
Локализация	Форма роста				Всего
	Диффузно-узловая	Диффузная	Узловая	Диффузно-узловая + узловая*	
Брыжейка тонкой кишки	11 (31,4%)	5 (14,3%)	3 (8,7%)		19 (54,4%)
Передняя брюшная стенка			1 (2,8%)		1 (2,8%)
Забрюшинное пространство			1 (2,8%)		1 (2,8%)
Брыжейка тонкой кишки + передняя брюшная стенка				8 (22,9%)	8 (22,9%)
Брыжейка тонкой кишки + малый таз	5 (14,3%)	1 (2,8%)			6 (17,1%)
Всего	16 (45,7%)	6 (17,1%)	5 (14,3%)	8 (22,9%)	35 (100%)

\* в брыжейке тонкой кишки диффузно-узловая форма роста, в передней брюшной стенке — узловая

кишки с формированием J-образного тонкокишечно-резервуара в 27 случаях и иссечением десмоидов передней брюшной стенки в 3 наблюдениях. После хирургического лечения все больные были обследованы с применением компьютерной томографии или магнитно-резонансной томографии органов брюшной полости и малого таза с внутривенным контрастированием. При этом 25 (71,4%) из них наблюдались в динамике (от двух до пяти раз) на протяжении от 2 до 10 лет после операции. Всего 35 больным было выполнено 98 исследований: 50 с применением КТ и 48 с применением МРТ. Появление десмоидных опухолей в большинстве случаев (30/35, 85,7%)

отмечено после оперативного вмешательства и диагностировано с помощью лучевых методов, чаще всего на второй-четвертый год после операции. Только у 5 (14,3%) пациентов десмоиды были выявлены при первичном обследовании до хирургического лечения.

Компьютерная томография выполнялась на томографе «CT Philips Brilliance 64». Исследование включало сканирование органов брюшной полости и малого таза с толщиной среза 2 и 3 мм после внутривенного болюсного введения неионного контрастного вещества в объеме 80–100 мл со скоростью 2,5–3 мл/сек.



**Рисунок 1.** Компьютерная томография с внутривенным контрастированием. Сочетанное поражение брюшной полости и передней брюшной стенки. А — томограмма в сагиттальной проекции пациентки Л., 28 лет; 1 — ДФ брыжейки тонкой кишки размерами 11 × 9,5 см, прилегающая к брюшной аорте; структура однородная с незначительным накоплением контрастного вещества (А); 2 — ДФ передней брюшной стенки с инфильтрацией подкожной жировой клетчатки и кожи; структура неоднородная с умеренным накоплением контрастного препарата (стрелки). Б — томограмма в аксиальной проекции пациентки К., 50 лет; 1 — ДФ передней брюшной стенки; диффузная инфильтрация брыжейки тонкой кишки (стрелки)

**Figure 1.** Computed tomography with contrast enhancement. Combined lesion of the abdominal cavity and anterior abdominal wall. A — tomogram in the sagittal projection of the patient L., 28 years old; 1 — DF of the mesentery of the small intestine with dimensions of 11 × 9.5 cm, adjacent to the abdominal aorta; the structure is homogeneous with a slight accumulation of a contrast agent (A); 2 — DF of the anterior abdominal wall with infiltration of subcutaneous adipose tissue and skin; the structure is heterogeneous with moderate accumulation of the contrast agent (arrows). B — tomogram in the axial projection of the patient K., 50 years old; 1 — DF of the anterior abdominal wall; diffuse infiltration of the mesentery of the small intestine (arrows)

Магнитно-резонансная томография проводилась на томографе «Philips Achieva» с напряженностью магнитного поля 1,5 Тл. Для сканирования использовалась 16-канальная приемно-передающая катушка для тела Sense XL Torso. Выполнялось сканирование органов брюшной полости и малого таза с внутривенным болюсным введением гадолиний содержащего контрастного препарата в дозировке 0,1 ммоль/кг.

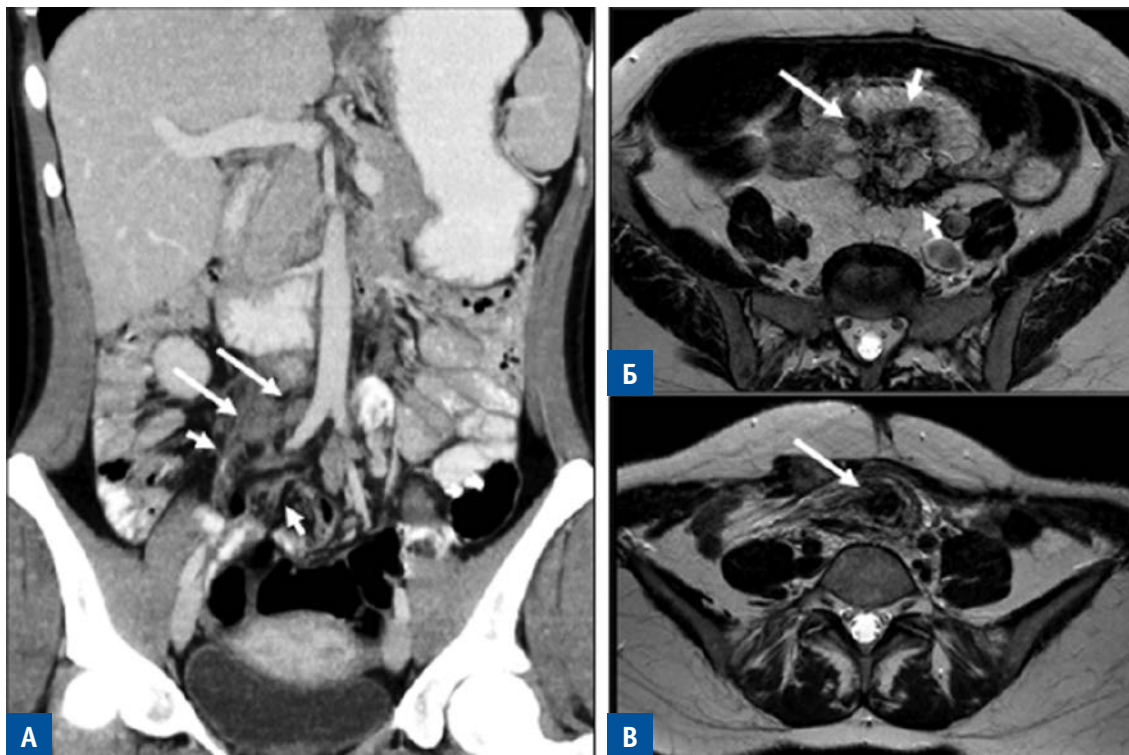
Подготовка пациентов к КТ и МРТ исследованиям включала диету с исключением газообразующих продуктов за 2–3 дня до диагностической процедуры, последний прием пищи должен был быть не менее, чем за 6 часов до исследования.

При анализе полученных КТ и МРТ изображений определяли локализацию, характер роста, распространенность десмоидной опухоли, вовлечение прилежащих органов и структур. Структуру ДФ и степень накопления контрастного вещества оценивали при КТ

на нативных (бесконтрастных) томограммах и после внутривенного контрастирования; при МРТ — на T2-взвешенных изображениях (T2-ВИ) и постконтрастных T1-взвешенных изображениях (T1-ВИ) с жироподавлением.

## РЕЗУЛЬТАТЫ

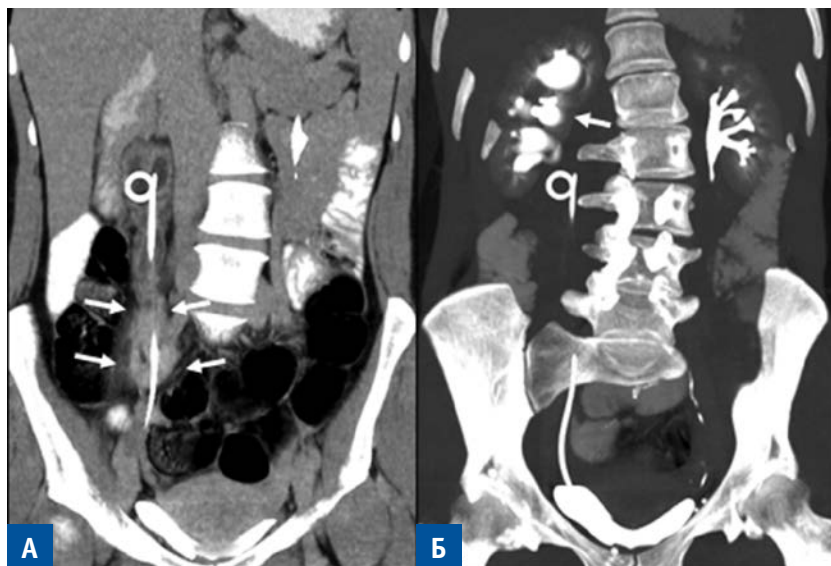
У 21 (60,0%) пациента выявлено поражение только одной анатомической области (главным образом, брыжейки тонкой кишки), а в 14 (40,0%) случаях десмоидные опухоли локализовались в разных анатомических зонах: брыжейке тонкой кишки и передней брюшной стенке, брыжейке тонкой кишки и полости малого таза (Рис. 1). У большинства пациентов (33/35, 94,4%) ДФ выявлялись в брыжейке и корне брыжейки тонкой кишки, в том числе и при сочетанном поражении (Табл. 1).



**Рисунок 2.** Диффузно-узловая форма десмоидной фибромы брыжейки тонкой кишки. А — компьютерная томограмма в коронарной проекции б-ной Ш., 26 лет; диффузный (короткие стрелки) и узловой (длинные стрелки) компоненты ДФ. Б, В — магнитно-резонансная томография в аксиальной проекции, T2-ВИ; Б — томограмма б-ной С., 47 лет; на фоне диффузной инфильтрации брыжейки с вовлечением петли тонкой кишки (короткие стрелки) узел до 1 см (длинная стрелка); В — томограмма б-ной Х, 37 лет; на фоне диффузной инфильтрации корня брыжейки тонкой кишки гипointенсивный узел до 1,5 см

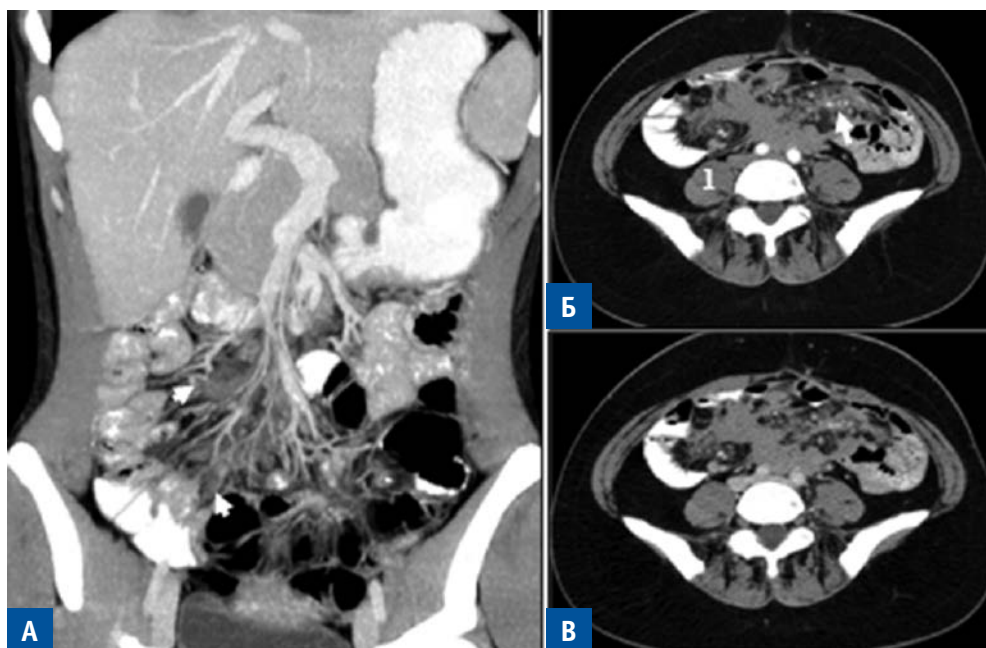
**Figure 2.** Combination of infiltrative and nodal form of desmoid-type fibromatosis of the small intestine mesentery. А — CT in the coronal projection of patient Sh., 26 years old; infiltrative (short arrows) and nodal (long arrows) DF components. Б, В — MRI in the axial projection, T2-WI; Б — tomogram of patient S., 47 years old; a mass up to 1 cm (long arrow) against the background of diffuse infiltration of the mesentery involving the loop of the small intestine (short arrows); В — tomogram of patient X, 37 years old; a hypointense mass up to 1.5 cm against the background of diffuse infiltration of the root of the small intestine mesentery





**Рисунок 3.** Компьютерная томография с внутривенным контрастированием б-ной Ч, 36 лет. А — коронарная томограмма; инфильтративный рост ДФ (стрелки) с вовлечением правого мочеточника, в просвете которого установлен стент; Б — MIP-реконструкция; гидронефротическая трансформация чашечно-лоханочной системы правой почки (стрелка)

**Figure 3.** CT with intravenous contrasting, patient Ch, 36 years old. A — coronal projection; infiltrative growth of DF (arrows) involving the right ureter with a stent placed inside; Б — MIP-reconstruction; hydronephrotic transformation of the pyelocaliceal system of the right kidney (arrow)



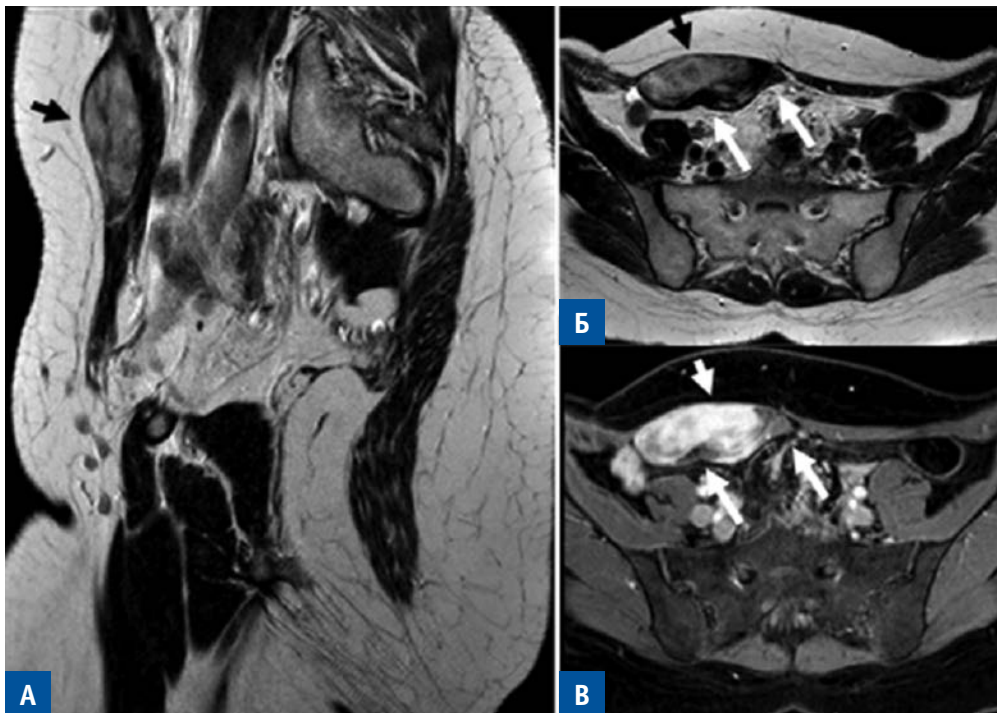
**Рисунок 4.** Диффузная форма десмоидной фибромы брыжейки тонкой кишки. Компьютерная томография с внутривенным контрастированием. А — коронарная томограмма б-ной К., 26 лет, VIP-реконструкция; инфильтративный рост ДФ (стрелки) по ходу мезентериальных сосудов. Б, В — аксиальные томограммы б-ной Ц., 50 лет; ДФ брыжейки и корня брыжейки тонкой кишки с вовлечением петель тонкой кишки и мезентериальных сосудов (стрелка); Б — артериальная фаза; отсутствие накопления контрастного вещества, плотность ДФ близка к плотности мышц (1); В — венозная фаза; незначительное накопление контрастного препарата

**Figure 4.** Infiltrative form of desmoid-type fibromatosis of the small intestine mesentery. CT with contrast enhancement. A — coronal tomogram of patient K., 26 years old, VIP-reconstruction; infiltrative growth of DF (arrows) along the mesenteric vessels. Б, В — axial tomograms of patient Ts., 50 years old; DF of the mesentery and the root of the small intestine mesentery with the involvement of small intestine loops and mesenteric vessels (arrow); Б — arterial phase; no accumulation of contrast agent, DF density close to muscle density (1); C — venous phase; slight accumulation of contrast agent



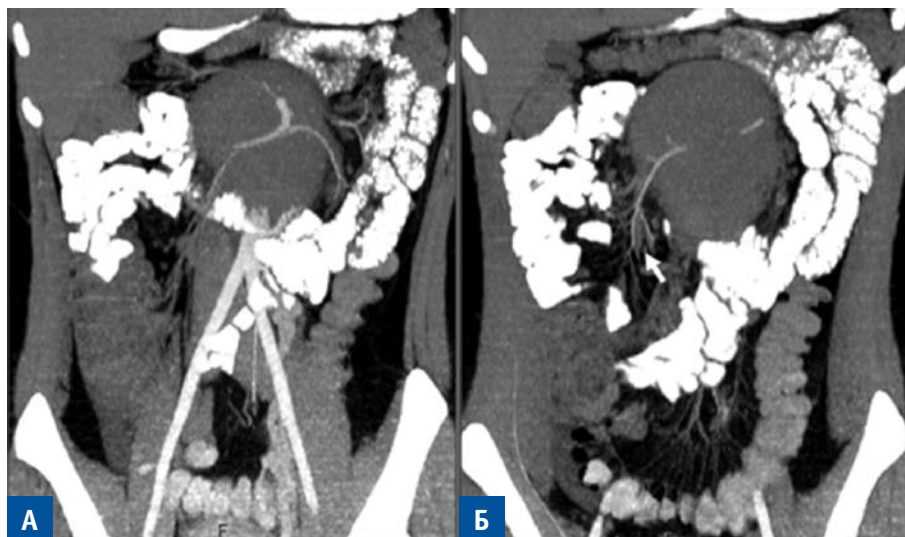У двух третей больных (24/35, 68,6%) диагностирована *диффузно-узловая форма* роста десмоидных опухолей с локализацией в брыжейке тонкой кишки и полости малого таза, в 8 из этих случаев — в сочетании с десмоидами передней брюшной стенки (Табл. 1). При КТ и МРТ эта форма характеризовалась инфильтративным, без четких границ, распространением опухоли в брыжейке тонкой кишки и/или полости малого таза с вовлечением петель тонкой кишки (23/35, 65,7%), мезентериальных сосудов (19/35, 54,4%), тазовой брюшины (5/35, 14,3%), мочеточников (3/35, 8,6%), тонкокишечного резервуара (2/35, 6,7%), матки (2/35, 6,7%), яичников (1/35, 2,8%) (Рис. 2). Вовлечение мочеточников потребовало в двух случаях проведения их стентирования из-за развития гидронефроза (Рис. 3). На фоне инфильтративных изменений определялись узловые образования в количестве от 1 до 9, размерами от 1,5 до 5 см.

*Диффузная форма* выявлена у 6 (17,1%) больных и локализовалась в брыжейке тонкой кишки, сопровождаясь инфильтративным вовлечением петель тонкой кишки (6/35, 17,1%), мезентериальных сосудов (2/35, 6,7%) и тазовой брюшины (1/35, 2,8%) при сочетании с диффузной десмоймой малого таза (Рис. 4). *Узловая форма* роста десмоидной опухоли диагностирована у 13 (37,1%) пациентов, в 8 из этих наблюдений — в сочетании с диффузно-узловой ДФ брыжейки тонкой кишки. В 9 (25,7%) случаях узловые образования выявлялись в передней брюшной стенке, в 3 (8,6%) — в брыжейке тонкой кишки и в 1 (2,8%) наблюдении — в забрюшинном пространстве. Количество узлов колебалось от 1 до 4, размеры от 2 см до 25 × 10 см (Рис. 5). У двух третей больных отмечалась инвазия опухоли в прилежащие ткани, у остальных пациентов опухолевые узлы были четко отграничены от окружающих тканей. В одном наблюдении в брыжейке тонкой кишки выявлялась крупная (12 × 10 × 9,5 см) десмоидная фиброма со смещением



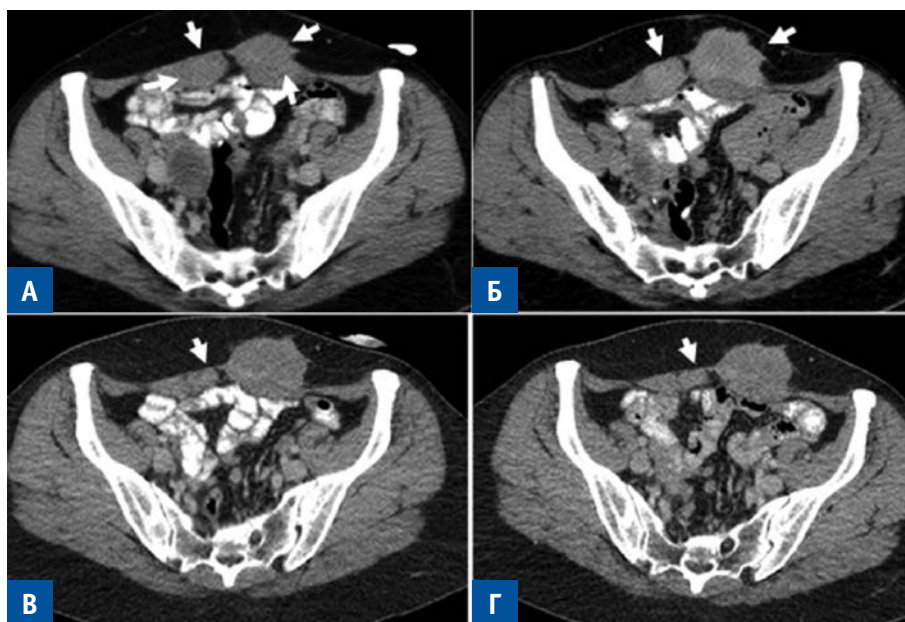
**Рисунок 5.** Узловая форма десмоидной фибромы передней брюшной стенки. Магнитно-резонансная томография с внутривенным контрастированием б-ной Х., 37 лет. А, Б — T2-ВИ в сагиттальной (А) и аксиальной (Б) проекциях; опухоль четко отграничена от окружающих тканей; структура неоднородная; преобладает гиперинтенсивный относительно мышечной ткани сигнал (черные стрелки) с участками гипоинтенсивного сигнала (белые стрелки). В — постконтрастное T1-ВИ с жироподавлением; аксиальная проекция; выраженное накопление контрастного вещества в зоне гиперинтенсивного на T2-ВИ сигнала (короткая белая стрелка) и незначительное в зоне гипоинтенсивного на T2-ВИ сигнала (длинные белые стрелки)

**Figure 5.** Nodal form of desmoid-type fibromatosis of the anterior abdominal wall. Magnetic resonance imaging with intravenous contrasting, patient Kh., 37 years old. А, Б — T2-WI in sagittal (А) and axial (Б) projections; the tumor is clearly delimited from the surrounding tissues; the structure is heterogeneous; the hyperintense signal relative to muscle tissue predominates (black arrows) with areas of hypointense signal (white arrows). В — post-contrast T1-WI with adipose suppression; axial projection; clear enhancement of contrast agent in the zone of hyperintense T2-WI signal (short white arrow) and insignificant in the zone of hypointense T2-WI signal (long white arrows)



**Рисунок 6.** Узловая форма десмоидной фибромы брыжейки тонкой кишки. Компьютерная томография с внутривенным контрастированием 6-ной А., 38 лет, MIP-реконструкции в коронарной проекции. А — мезентериальные сосуды отнесены вперед и «распластаны» на опухоли; Б — инфильтративный рост опухоли по ходу сосудов (стрелка)

**Figure 6.** Nodal form of desmoid-type fibromatosis of the small intestine mesentery. Computed tomography with intravenous contrast enhancement of the patient A., 38 years old, MIP-reconstruction in the coronal projection. A — mesenteric vessels are pushed forward and 'flattened' on the tumor; Б — infiltrative tumor growth along the vessels (arrow)



**Рисунок 7.** Десмоидные фибромы передней брюшной стенки. Компьютерная томография с внутривенным контрастированием 6-ной Ю., 36 лет. А — опухоли передней брюшной стенки в области послеоперационного рубца (стрелки) размерами 3,5 × 2,0 см и 2,0 × 1,8 см, «сливающиеся» по плотности с мышечными тканями. Б — через 6 месяцев отмечено увеличение размеров образований до 4,9 × 3,1 см и 3,0 × 2,2 см, соответственно, и повышенное по сравнению с мышцами накопление контрастного вещества. В — через 6 месяцев после проведения химиотерапии (метотрексат, винорельбин) опухоль справа (стрелка) уменьшилась более, чем в два раза; размеры второй опухоли не изменились. Г — через 6 месяцев КТ картина существенно не изменилась

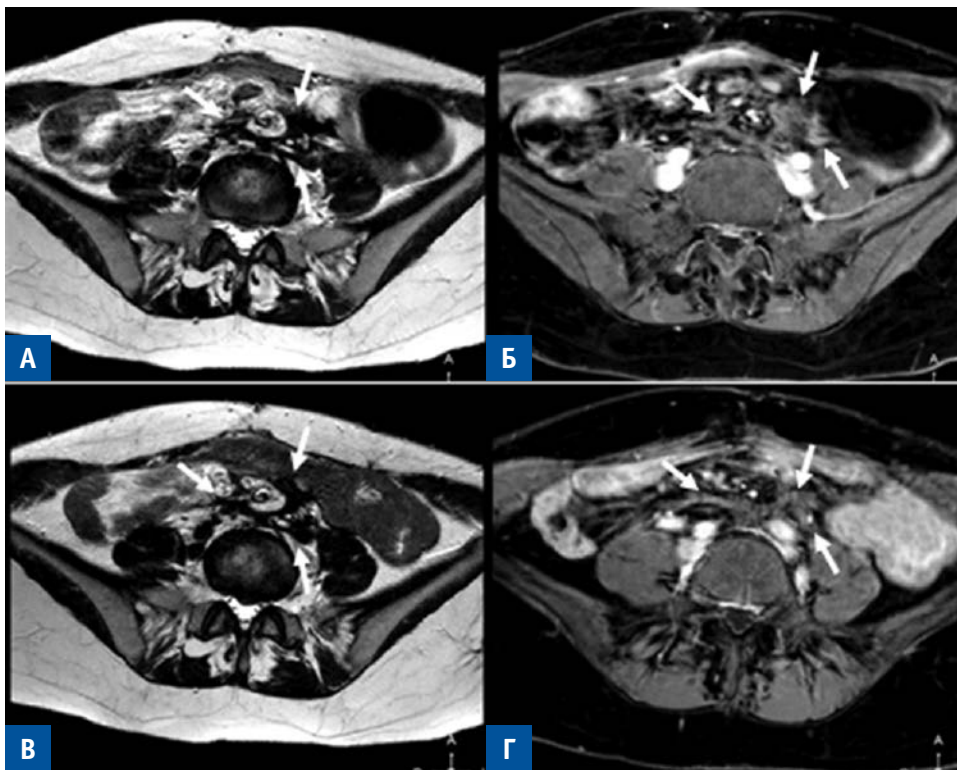
**Figure 7.** Desmoid-type fibromatosis of the anterior abdominal wall. CT with intravenous enhancement in patient Y., 36 years old. А — Tumors of the anterior abdominal wall in the area of the postoperative scar (arrows) with dimensions of 3.5 × 2.0 cm and 2.0 × 1.8 cm, 'merging' in density with muscle tissues. Б — after 6 months, there was an increase in the size of the masses up to 4.9 × 3.1 cm and 3.0 × 2.2 cm, respectively, and increased accumulation of the contrast agent compared to the muscles. В — 6 months after chemotherapy (methotrexate, vinorelbine), the tumor on the right (arrow) decreased by more than two times; the size of the second tumor did not change. Г — after 6 months of CT images did not change significantly

и сдавлением сосудов брыжейки, что потребовало хирургического удаления опухоли (Рис. 6).

Двадцать пять пациентов (25/35, 71,4%) неоднократно проходили повторное обследование с применением КТ (13/35, 37,1%) и МРТ (12/35, 34,3%), в том числе, после проведения системной терапии или в процессе лечения.

При компьютерной томографии у 5 больных выявлено увеличение размеров десмоидных образований (с появлением нового узла в одном случае), при последующих исследованиях в процессе системной терапии у трех из них отмечено уменьшение размеров опухолей (Рис. 7). У остальных 8 пациентов при динамическом наблюдении размеры ДФ оставались прежними (5 больных) или уменьшились (3 больных). КТ плотность и структура образований, характер и степень накопления контрастного вещества не менялись на протяжении всего периода наблюдения у большинства пациентов. Лишь у двух больных увеличение десмоидной опухоли сопровождалось появлением неоднородности структуры и умеренным повышением накопления контрастного препарата.

При магнитно-резонансной томографии у 7 пациентов МР картина оставалась прежней на протяжении всего периода наблюдения: размеры ДФ не изменились, что сопровождалось сохранением гипоинтенсивного сигнала на Т2-ВИ, отсутствием контрастирования или незначительным накоплением контрастного вещества на Т1-ВИ с жироподавлением (Рис. 8). В двух случаях размеры ДФ уменьшились, что сочеталось со снижением интенсивности МР сигнала на Т2-ВИ и на постконтрастных Т1-ВИ с жироподавлением. В трех наблюдениях отмечено увеличение размеров опухоли, при этом выявлялась неоднородная структура образования с преобладанием по сравнению с предыдущим исследованием гиперинтенсивного сигнала на Т2-ВИ и выраженным накоплением контрастного препарата. При дальнейшем динамическом наблюдении у двух из этих трех пациентов отмечен положительный ответ на проводимую терапию: размеры десмом остались прежними, но определялось снижение интенсивности МР сигнала на Т2-ВИ с появлением гипоинтенсивных зон, накопление контрастного вещества было



**Рисунок 8.** Магнитно-резонансная томография с внутривенным контрастированием б-ной Д., 33 лет. Аксиальные томограммы. А, В — Т2-ВИ; Б, Г — постконтрастные Т1-ВИ с жироподавлением. Диффузная ДФ корня брыжейки тонкой кишки; гипоинтенсивный МР сигнал (А) с незначительным накоплением контрастного вещества (Б) (стрелки). При исследовании через 12 месяцев площадь поражения, интенсивность МР сигнала на Т2-ВИ (В) и постконтрастном Т1-ВИ (Г) не изменились (стрелки)

**Figure 8.** MRI with intravenous enhancement in patient D., 33 years old. Axial projections. A, B — T2-WI; Б, Г — post-contrast T1-WI with adipose suppression. Infiltrative DF of the root of the small intestine mesentery; hypointense MR signal (A) with a slight accumulation of contrast agent (Б) (arrows). When examining 12 months later, the area of the lesion, the intensity of the MR signal on T2-WI (B) and post-contrast T1-WI (Г) did not change (arrows)

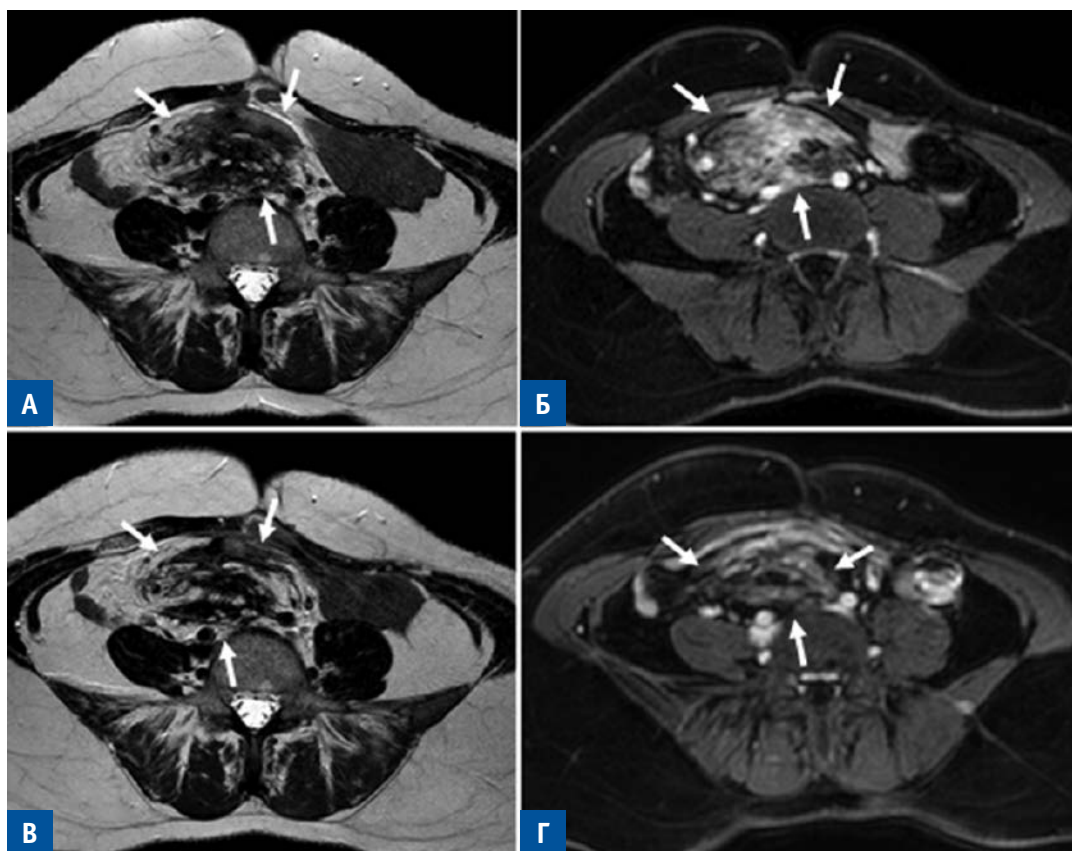


умеренным, на отдельных участках незначительным (Рис. 9).

## ОБСУЖДЕНИЕ

Риск развития десмоидных опухолей у больных САТК может быть связан с рядом факторов, таких как женский пол, оперативные вмешательства на органах брюшной полости, наличие семейного анамнеза десмоидных фибром, мутации в гене *APC* определенной локализации [3,5,26–31]. САТК-ассоциированные ДФ в большинстве случаев развиваются в течение 5 лет после операции [27]. В нашем исследовании две трети больных составили женщины, и у большинства (30/35, 85,7%) пациентов десмоиды были диагностированы с помощью лучевых методов на второй–четвертый год после колэктомии. В большинстве случаев

(33/35, 94,4%) при КТ и МРТ десмоидные опухоли определялись в брыжейке и корне брыжейке тонкой кишки, и у каждого четвертого отмечено сочетание внутрибрюшной локализации десмоидов с поражением передней брюшной стенки. Это совпадает с данными литературы о преимущественно интра-абдоминальной локализации десмоидных опухолей при САТК, а также нередко их сочетании с экстра-абдоминальными ДФ [3,4,8,11]. При поражении брыжейки тонкой кишки преобладали диффузно-узловая (24/35) и диффузная (6/35) формы ДФ, которые характеризовались инфильтративным ростом с вовлечением прилежащих органов и структур, прежде всего, тонкой кишки и мезентериальных сосудов. В ряде публикаций сообщается, что подобные изменения могут приводить к нарушению кишечной проходимости и сдавлению сосудистых структур [11,16,21]. При вовлечении в опухолевый процесс мочеточников



**Рисунок 9.** Магнитно-резонансная томография с внутривенным контрастированием б-ной Я., 39 лет. Аксиальные томограммы. А, В — T2-ВИ; Б, Г — постконтрастные T1-ВИ с жироподавлением. Диффузная ДФ корня брыжейки тонкой кишки; неоднородный МР сигнал (А) с выраженным накоплением контрастного вещества (Б) (стрелки). При исследовании через 12 месяцев после проведения химиотерапии площадь поражения не изменилась, отмечается преобладание гипоинтенсивного МР сигнала (В) с незначительным накоплением контрастного вещества (Г) (стрелки).

**Figure 9.** MRI with intravenous contrasting in patient Y., 39 years old. Axial projections. А, В — T2-WI; Б, Г — post-contrast T1-WI with adipose suppression. Infiltrative DF root of the small intestine mesentery; heterogeneous MR signal (А) with pronounced accumulation of contrast agent (Б) (arrows). In the study 12 months after chemotherapy, the area of the lesion did not change, there was a predominance of a hypointense MR signal (В) with a slight accumulation of a contrast agent (Г) (arrows)



возможно развитие гидронефроза [14,15,23]. В нашем исследовании распространение ДФ с корня брыжейки на мочеточник в двух случаях потребовало выполнить стентирование мочеточника из-за развития гидронефротической трансформации почки. Узловая форма десмоидов диагностирована у 13 (37,1%) пациентов, в том числе в 8 наблюдениях — в сочетании с диффузно-узловой ДФ брыжейки тонкой кишки. В большинстве случаев узловые образования локализовались в области передней брюшной стенки. Наличие крупной узловой ДФ в брыжейке тонкой кишки сопровождалось смещением и сдавлением сосудов брыжейки, что потребовало хирургического удаления опухоли.

Что касается диагностических возможностей КТ и МРТ в выявлении ДФ при САТК, то одни авторы полагают, что оба метода могут применяться для определения локализации и распространенности опухоли [3,11], другие отдают предпочтение МРТ, особенно у молодых пациентов для исключения облучения, и считают целесообразным применять КТ только для выявления осложнений [16,24]. По нашим данным, оба метода позволили диагностировать десмоидные образования как в брыжейке тонкой кишки, так и в области передней брюшной стенки, дали возможность оценить распространенность процесса и характер вовлечения прилежащих органов и структур. При локализации диффузной формы ДФ в полости малого таза МРТ обладало преимуществом в проведении дифференциальной диагностики между опухолевым процессом и послеоперационными фиброзными изменениями. Учитывая, преимущественно, внутрибрюшную локализацию ДФ при САТК, с нашей точки зрения, для первичного выявления десмоидов у данной категории больных целесообразно применять КТ. Это обусловлено коротким временем сканирования (30–60 сек.), возможностью одновременно визуализировать органы брюшной полости и малого таза, сосудистые структуры, а также диагностировать нарушение кишечной проходимости и выделительной функции почек при вовлечении в процесс мочеточника. МРТ требует более длительного времени для исследования (20–40 мин.) и, как правило, раздельного сканирования органов брюшной полости и малого таза.

Помимо выявления ДФ и определения распространенности изменений, лучевые методы применяются для динамического наблюдения и оценки ответа опухоли на системную терапию. Считается, что при КТ для определения динамики опухолевого процесса имеют значения два параметра — размеры ДФ и ее плотность (денситометрические показатели при исследовании без внутривенного контрастирования) [11]. При динамическом наблюдении 13 больных с применением КТ лишь у двух пациентов увеличение ДФ

сопровождалось изменением плотности образования и умеренным повышением накопления контрастного вещества. Во всех остальных случаях при увеличении, уменьшении или сохранении прежних размеров ДФ показатели плотности не менялись. Что касается накопления контрастного вещества в опухоли при внутривенном контрастировании, то оно было незначительным у большинства больных и не менялось существенно в процессе неоднократных исследований, за исключением двух наблюдений. Таким образом, основным параметром для оценки динамики опухолевого процесса при КТ в нашей работе был размер опухоли.

МРТ обладает большими возможностями в определении структуры ДФ из-за высокой мягкотканой контрастности. Интенсивность сигнала на T2-ВИ и постконтрастных T1-ВИ отражают соотношение клеточного и фиброзного компонентов опухоли [11,22]. Чаще всего на МРТ-изображениях десмоиды имеют неоднородную структуру с изоинтенсивным или слегка гиперинтенсивным относительно мышечной ткани сигналом на T2-ВИ. Снижение интенсивности сигнала на T2-ВИ связывают с уменьшением количества веретенообразных клеток и увеличением количества коллагеновых волокон [11]. Таким образом, интенсивность МР сигнала на T2-ВИ является важной характеристикой ДФ [11,21,22,24,32,33]. Уменьшение размеров опухоли и гиперинтенсивности сигнала на T2-ВИ свидетельствуют о положительном ответе ДФ на проводимую системную терапию [14,20]. Также считается, что десмоиды с высоким содержанием веретенообразных клеток активно накапливают контрастное вещество при внутривенном введении гадолинийсодержащих контрастных препаратов [11,16]. Выявлена корреляция между гиперинтенсивностью сигнала на T2-ВИ и степенью накопления контрастного вещества десмоидной опухолью [24]. Эти параметры, наряду с размерами опухоли, позволяют более детально оценивать динамику опухолевого процесса при повторных исследованиях, в том числе, при проведении системной терапии. В нашем исследовании динамический контроль с применением МРТ проводился у 12 больных. При этом у ряда пациентов при первом исследовании и последующих наблюдениях был выявлен однородный гипоинтенсивный сигнал на T2-ВИ, что сопровождалось отсутствием контрастирования или незначительным накоплением контрастного вещества на постконтрастных T1-ВИ с жироподавлением. Выявленные МР показатели свидетельствовали, по нашему мнению, о явном преобладании фиброзного компонента опухоли и клинически соответствовали фазе стабилизации. Еще у двух пациентов в процессе лечения было отмечено уменьшение размеров ДФ в сочетании

со снижением интенсивности МР сигнала на T2-ВИ и на постконтрастных T1-ВИ с жироподавлением, что расценено как положительный ответ на проводимую терапию. Прогрессирование процесса в трех наблюдениях сопровождалось увеличением размеров ДФ, с преобладанием по сравнению с предыдущим исследованием гиперинтенсивного сигнала на T2-ВИ и выраженным накоплением контрастного препарата. Следует сказать, что МРТ, в отличие от КТ, позволяет судить о динамике опухолевого процесса даже при отсутствии изменения размеров ДФ [11]. Так при дальнейшем динамическом наблюдении у двух из трех пациентов с прогрессированием ДФ отмечен положительный ответ на проводимую терапию: размеры десмоидов остались прежними, но было отмечено снижение интенсивности МР сигнала на T2-ВИ с появлением гипоинтенсивных зон, а накопление контрастного вещества стало умеренным, на отдельных участках незначительным.

## ЗАКЛЮЧЕНИЕ

КТ и МРТ являются базовыми методами при выявлении десмоидных фибром при семейном аденоматозе толстой кишки, позволяя определить характер роста опухоли, оценить распространенность опухолевого процесса и степень вовлечения прилежащих органов и структур. При динамическом наблюдении и оценке ответа десмоидной опухоли на системную терапию МРТ обладает большими диагностическими возможностями по сравнению с КТ, так как учитывает не только размеры десмоида, но и интенсивность МР сигнала на T2-ВИ и характер накопления контрастного вещества на постконтрастных T1-ВИ с жироподавлением.

## ЛИТЕРАТУРА

1. Шельгин Ю.А. Клинические рекомендации. Колопроктология. / под ред. Ю. А. Шельгина. Москва: ГЭОТАР-Медиа. 2017; 560 с. ISBN 978-5-9704-4357-6.
2. DE Marchis ML, Tonelli F, Quaresmini D, Lovero D, et al. Desmoid Tumors in Familial Adenomatous Polyposis. *Anticancer Res.* 2017 Jul;37(7):3357–3366. PMID: 28668823. DOI: [10.21873/anticancerres.11702](https://doi.org/10.21873/anticancerres.11702)
3. Pikaar A, Nortier JW, Griffioen G, Vasen HF. Desmoid tumors in patients with familial adenomatous polyposis. *Ned Tijdschr Geneesk.* 2002 Jul 20;146(29):1355–9. PMID: 12162172.
4. Sturt NJ, Clark SK. Current ideas in desmoids tumours. *Fam Cancer.* 2006;5(3):275–85; discussion 287–8. PMID: 16998673. DOI: [10.1007/s10689-005-5675-1](https://doi.org/10.1007/s10689-005-5675-1)
5. Galletto P, Leoz ML, Castells A, Balaguer F. Intraabdominal desmoid tumors in familial adenomatous polyposis. *Gastroenterol Hepatol.* 2013 Nov;36(9):580–6. DOI: [10.1016/j.gastrohep.2012.12.005](https://doi.org/10.1016/j.gastrohep.2012.12.005)
6. Kuzminov A., Vyshegorodtsev D., Korolic V. Desmoid tumours in familial adenomatous polyposis. *Colorectal Disease.* Vol.18. Suppl. 1.

## УЧАСТИЕ АВТОРОВ

Концепция и дизайн исследования: Зароднюк И.В., Кузьминов А.М., Пикунов Д.Ю.

Сбор и обработка материалов: Зароднюк И.В., Белов Д.М., Вышегородцев Д.В., Королик В.Ю., Савельева Т.А.

Написание текста: Зароднюк И.В.

Редактирование: Кузьминов А.М., Вышегородцев Д.В.

## AUTHORS CONTRIBUTION

Concept and design of the study: Irina V. Zarodnyuk, Alexandr M. Kuzminov, Dmitry Yu. Pikunov

Collection and processing of materials: Irina V. Zarodnyuk, Denis M. Belov, Dmitry V. Vyshegorodtsev, Vyacheslav Yu. Korolik, Tatiana A. Savelyeva

Textwriting: Irina V. Zarodnyuk

Editing: Alexandr M. Kuzminov, Dmitry V. Vyshegorodtsev

## СВЕДЕНИЯ ОБ АВТОРАХ (ORCID)

Белов Д.М. — 0000-0003-2545-7966

Зароднюк И.В. — 0000-0002-9442-7480

Кузьминов А.М. — 0000-0002-8489-1853

Вышегородцев Д.В. — 0000-0001-6679-1843

Королик В.Ю. — 0000-0003-2619-5929

Савельева Т.А. — 0000-0001-9934-3596

Пикунов Д.Ю. — 0000-0001-7040-6979

## INFORMATION ABOUT THE AUTHORS (ORCID)

Irina V. Zarodnyuk — 0000-0002-9442-7480

Denis M. Belov — 0000-0003-2545-7966

Alexander M. Kuzminov — 0000-0002-8489-1853

Dmitry V. Vyshegorodtsev — 0000-0001-6679-1843

Vyacheslav Yu. Korolik — 0000-0003-2619-5929

Tatiana A. Savelyeva — 0000-0001-9934-3596

Dmitry Yu. Pikunov — 0000-0001-7040-6979

September 2016.

7. Nieuwenhuis MH, Casparie M, Mathus-Vliegen LM, Dekkers OM, et al. A nation-wide study comparing sporadic and familial adenomatous polyposis-related desmoid-type fibromatoses. *Int J Cancer.* 2011 Jul 1;129(1):256–61. Epub 2010 Nov 3. PMID: 20830713. DOI: [10.1002/ijc.25664](https://doi.org/10.1002/ijc.25664)

8. Tayeb Tayeb C, Parc Y, Andre T, Lopez-Trabada Ataz D. Familial adenomatous polyposis, desmoid tumors and Gardner syndrome. *Bull Cancer.* 2020 Mar;107(3):352–358. French. Epub 2019 Dec 24. PMID: 31882269. DOI: [10.1016/j.bulcan.2019.10.011](https://doi.org/10.1016/j.bulcan.2019.10.011)

9. Болотина Л.В., Новикова О.В., Прокофьева Е.А. Роль химиотерапии в лечении агрессивного фиброматоза. *Онкология. Журнал им. П.А. Герцена.* 2012;3:72–76.

10. Хомьяков В.М., Черемисов В.В., Чайка А.В. и соавт. Опыт хирургического лечения десмоидных фибром абдоминальной и интраабдоминальной локализации. *Хирургия. Журнал им. Н.И. Пирогова.* 2014;11:17–25.

11. Braschi-Amirfarzan M, Keraliya AR, Krajewski KM, Tirumani SH, et

- al. Role of Imaging in Management of Desmoid-type Fibromatosis: A Primer for Radiologists. *Radiographics*. 2016 May-Jun;36(3):767–82. PMID: 27163593. DOI: [10.1148/rg.2016150153](https://doi.org/10.1148/rg.2016150153)
12. Kasper B, Baumgarten C, Garcia J, Bonvalot S, et al. An update on the management of sporadic desmoid-type fibromatosis: a European Consensus Initiative between Sarcoma Patients EuroNet (SPAEN) and European Organization for Research and Treatment of Cancer (EORTC)/Soft Tissue and Bone Sarcoma Group (STBSG). *Ann Oncol*. 2017 Oct 1;28(10):2399–2408. PMID: 28961825. PMID: PMC5834048. DOI: [10.1093/annonc/mdx323](https://doi.org/10.1093/annonc/mdx323)
13. Walter T, Zhenzhen Wang C, Guillaud O, Cotte E, et al. Management of desmoids tumours: A large national database of familial adenomatous patients shows a link to colectomy modalities and low efficacy of medical treatments. *United European Gastroenterol J*. 2017 Aug;5(5):735–741. Epub 2016 Oct 28. PMID: 28815038. DOI: [10.1177/2050640616678150](https://doi.org/10.1177/2050640616678150)
14. Zhu HC, Li XT, Ji WY, Li S, et al. Desmoid-type fibromatosis: Tumour response assessment using magnetic resonance imaging signal and size criteria. *Clin Imaging*. 2020 Dec;68:111–120. Epub 2020 Jun 15. PMID: 32590270. DOI: [10.1016/j.clinimag.2020.06.021](https://doi.org/10.1016/j.clinimag.2020.06.021)
15. Kreuzberg B, Koudelova J, Ferda J, Treska V, et al. Diagnostic problems of abdominal desmoid tumors in various locations. *Eur J Radiol*. 2007 May;62(2):180–5. Epub 2007 Feb 23. PMID: 17321093. DOI: [10.1016/j.ejrad.2007.01.034](https://doi.org/10.1016/j.ejrad.2007.01.034)
16. Guglielmi G, Cifaratti A, Scalzo G, Magarelli N. Imaging of superficial and deep fibromatosis. *Radiol Med*. 2009 Dec;114(8):1292–307. Epub 2009 Sep 30. PMID: 19789958. DOI: [10.1007/s11547-009-0458-7](https://doi.org/10.1007/s11547-009-0458-7)
17. Shinagare AB, Ramaiya NH, Jagannathan JP, Krajewski KM, et al. A to Z of desmoid tumors. *AJR Am J Roentgenol*. 2011 Dec;197(6):W1008–14. PMID: 22109314. DOI: [10.2214/AJR.11.6657](https://doi.org/10.2214/AJR.11.6657)
18. Pop M, Bartos D, Anton O, Rusu I, et al. Desmoid tumor of the mesentery. Case report of a rare non-metastatic neoplasm. *Med Pharm Rep*. 2021 Apr;94(2):256–259. Epub 2021 Apr 29. PMID: 34013199. DOI: [10.15386/mpr-1620](https://doi.org/10.15386/mpr-1620)
19. Sullivan JL, Chesley PM, Nguyen DT. Mesenteric desmoid tumor: De novo occurrence or recurrence following appendectomy? *Radiol Case Rep*. 2021 Nov 15;17(1):219–222. PMID: 34824654. DOI: [10.1016/j.radcr.2021.10.028](https://doi.org/10.1016/j.radcr.2021.10.028)
20. Sheth PJ, Del Moral S, Wilky BA, Trent JC, et al. Desmoid fibromatosis: MRI features of response to systemic therapy. *Skeletal Radiol*. 2016 Oct;45(10):1365–73. Epub 2016 Aug 9. PMID: 27502790. DOI: [10.1007/s00256-016-2439-y](https://doi.org/10.1007/s00256-016-2439-y)
21. Cassidy MR, Lefkowitz RA, Long N, Qin LX, et al. Association of MRI T2 Signal Intensity With Desmoid Tumor Progression During Active Observation: A Retrospective Cohort Study. *Ann Surg*. 2020 Apr;271(4):748–755. PMID: 30418203. DOI: [10.1097/SLA.0000000000003073](https://doi.org/10.1097/SLA.0000000000003073)
22. Healy JC, Reznick RH, Clark SK, Phillips RK, et al. MR appearances of desmoid tumors in familial adenomatous polyposis. *AJR Am J Roentgenol*. 1997 Aug;169(2):465–72. PMID: 9242755. DOI: [10.2214/ajr.169.2.9242755](https://doi.org/10.2214/ajr.169.2.9242755)
23. Azizi L, Balu M, Belkacem A, Lewin M, et al. MRI features of mesenteric desmoid tumors in familial adenomatous polyposis. *AJR Am J Roentgenol*. 2005 Apr;184(4):1128–35. PMID: 15788583. DOI: [10.2214/ajr.184.4.01841128](https://doi.org/10.2214/ajr.184.4.01841128)
24. Sinha A, Hansmann A, Bhandari S, Gupta A, et al. Imaging assessment of desmoids tumours in familial adenomatous polyposis: is state-of-the-art 1.5 T MRI better than 64-MDCT? *Br J Radiol*. 2012 Jul;85(1015):e254–61. Epub 2012 Jan 3. PMID: 22215881. DOI: [10.1259/bjr/42420290](https://doi.org/10.1259/bjr/42420290)
25. Liu A, Liu H, Ding X, Wu J, et al. Familial adenomatous polyposis associated with desmoid tumors presenting with abdominal abscess: A case report and literature review. *Medicine (Baltimore)*. 2021 Nov 19;100(46):e27897. PMID: 34797340. DOI: [10.1097/MD.00000000000027897](https://doi.org/10.1097/MD.00000000000027897)
26. Durno C, Monga N, Bapat B, Berk T, et al. Does early colectomy increase desmoid risk in familial adenomatous polyposis? *Clin Gastroenterol Hepatol*. 2007 Oct;5(10):1190–4. PMID: 17916546. DOI: [10.1016/j.cgh.2007.06.010](https://doi.org/10.1016/j.cgh.2007.06.010)
27. Nieuwenhuis MH, Lefevre JH, Bülow S, Järvinen H, et al. Family history, surgery, and APC mutation are risk factors for desmoid tumors in familial adenomatous polyposis: an international cohort study. *Dis Colon Rectum*. 2011 Oct;54(10):1229–34. PMID: 21904137. DOI: [10.1097/DCR.0b013e318227e4e8](https://doi.org/10.1097/DCR.0b013e318227e4e8)
28. Church J, Xhaja X, LaGuardia L, O'Malley M, et al. Desmoids and genotype in familial adenomatous polyposis. *Dis Colon Rectum*. 2015 Apr;58(4):444–8. PMID: 25751801. DOI: [10.1097/DCR.0000000000000316](https://doi.org/10.1097/DCR.0000000000000316)
29. Saito Y, Hinoi T, Ueno H, Kobayashi H, et al. Risk Factors for the Development of Desmoid Tumor After Colectomy in Patients with Familial Adenomatous Polyposis: Multicenter Retrospective Cohort Study in Japan. *Ann Surg Oncol*. 2016 Aug;23(Suppl 4):559–565. Epub 2016 Jul 7. PMID: 27387679. DOI: [10.1245/s10434-016-5380-3](https://doi.org/10.1245/s10434-016-5380-3)
30. Цуканов А.С., Шельгин Ю.А., Фролов С.А., Кузьминов А.М. Семейный аденоматоз толстой кишки. *Хирург*. 2017;3:14–23.
31. Jannasch O, Evert M, Rapp L, Lippert H, Meyer F. Current diagnosis and treatment of desmoids tumours in patients with familial adenomatous polyposis — the surgical view. *Zentralbl Chir*. 2010 Feb;135(1):34–43. German. Epub 2009 Nov 11. PMID: 19908178. DOI: [10.1055/s-0028-1098794](https://doi.org/10.1055/s-0028-1098794)
32. Lee JC, Thomas JM, Phillips S, Fisher C, et al. Aggressive fibromatosis: MRI features with pathologic correlation. *AJR Am J Roentgenol*. 2006 Jan;186(1):247–54. PMID: 16357411. DOI: [10.2214/AJR.04.1674](https://doi.org/10.2214/AJR.04.1674)
33. Zenzri Y, Yahyaoui Y, Charfi L, Ghodhban Z, et al. The Management of Desmoid Tumors: A Retrospective Study of 30 Cases. *Int J Surg Oncol*. 2020 Jul18;2020:9197216. PMID: 32733704. DOI: [10.1155/2020/9197216](https://doi.org/10.1155/2020/9197216)

## REFERENCES

1. Shelygin Yu.A. Clinical recommendations. Coloproctology. / edited by Yu.A.Shelygin. Moscow: GEOTAR-Media. 2017; 560 p. ISBN 978-5-9704-4357-6. (in Russ.).
2. DE Marchis ML, Tonelli F, Quaresmini D, Lovero D, et al. Desmoid Tumors in Familial Adenomatous Polyposis. *Anticancer Res*. 2017 Jul;37(7):3357–3366. PMID: 28668823. DOI: [10.21873/anticancer.11702](https://doi.org/10.21873/anticancer.11702)
3. Pikaar A, Nortier JW, Griffioen G, Vasen HF. Desmoid tumors in patients with familial adenomatous polyposis. *Ned Tijdschr Geneeskd*. 2002 Jul 20;146(29):1355–9. PMID: 12162172.
4. Sturt NJ, Clark SK. Current ideas in desmoids tumours. *Fam Cancer*. 2006;5(3):275–85; discussion 287–8. PMID: 16998673. DOI: [10.1007/s10689-005-5675-1](https://doi.org/10.1007/s10689-005-5675-1)
5. Galletto P, Leoz ML, Castells A, Balaguer F. Intraabdominal desmoid tumors in familial adenomatous polyposis. *Gastroenterol Hepatol*. 2013 Nov;36(9):580–6. DOI: [10.1016/j.gastrohep.2012.12.005](https://doi.org/10.1016/j.gastrohep.2012.12.005)
6. Kuzminov A., Vyshegorodtsev D., Korolic V. Desmoid tumours in familial adenomatous polyposis. *Colorectal Disease*. Vol.18. Suppl. 1. September 2016.
7. Nieuwenhuis MH, Casparie M, Mathus-Vliegen LM, Dekkers OM, et al. A nation-wide study comparing sporadic and familial adenomatous polyposis-related desmoid-type fibromatoses. *Int J Cancer*. 2011 Jul 1;129(1):256–61. Epub 2010 Nov 3. PMID: 20830713. DOI: [10.1002/ijc.25664](https://doi.org/10.1002/ijc.25664)

8. Tayeb Tayeb C, Parc Y, Andre T, Lopez-Trabada Ataz D. Familial adenomatous polyposis, desmoid tumors and Gardner syndrome. *Bull Cancer*. 2020 Mar;107(3):352–358. French. Epub 2019 Dec 24. PMID: 31882269. DOI: [10.1016/j.bulcan.2019.10.011](https://doi.org/10.1016/j.bulcan.2019.10.011)
9. Bolotina L.V., Novikova O.V., Prokofieva E.A. The role of chemotherapy in the treatment of aggressive fibromatosis. *Oncology. Journal named after P.A. Herzen*. 2012;3:72–76. (in Russ.).
10. Khomyakov V.M., Cheremisov V.V., Chaika A.V. et al. Experience in surgical treatment of desmoid fibroids of abdominal and intraabdominal localization. *Surgery. Journal named after N.I. Pirogov*. 2014;11:17–25. (in Russ.).
11. Braschi-Amirfarzan M, Keraliya AR, Krajewski KM, Tirumani SH, et al. Role of Imaging in Management of Desmoid-type Fibromatosis: A Primer for Radiologists. *Radiographics*. 2016 May-Jun;36(3):767–82. PMID: 27163593. DOI: [10.1148/rq.2016150153](https://doi.org/10.1148/rq.2016150153)
12. Kasper B, Baumgarten C, Garcia J, Bonvalot S, et al. An update on the management of sporadic desmoid-type fibromatosis: a European Consensus Initiative between Sarcoma Patients EuroNet (SPAEN) and European Organization for Research and Treatment of Cancer (EORTC)/Soft Tissue and Bone Sarcoma Group (STBSG). *Ann Oncol*. 2017 Oct 1;28(10):2399–2408. PMID: 28961825. PMID: PMC5834048. DOI: [10.1093/annonc/mdx323](https://doi.org/10.1093/annonc/mdx323)
13. Walter T, Zhenzhen Wang C, Guillaud O, Cotte E, et al. Management of desmoids tumours: A large national database of familial adenomatous patients shows a link to colectomy modalities and low efficacy of medical treatments. *United European Gastroenterol J*. 2017 Aug;5(5):735–741. Epub 2016 Oct 28. PMID: 28815038. DOI: [10.1177/2050640616678150](https://doi.org/10.1177/2050640616678150)
14. Zhu HC, Li XT, Ji WY, Li S, et al. Desmoid-type fibromatosis: Tumour response assessment using magnetic resonance imaging signal and size criteria. *Clin Imaging*. 2020 Dec;68:111–120. Epub 2020 Jun 15. PMID: 32590270. DOI: [10.1016/j.clinimag.2020.06.021](https://doi.org/10.1016/j.clinimag.2020.06.021)
15. Kreuzberg B, Koudelova J, Ferda J, Treska V, et al. Diagnostic problems of abdominal desmoid tumors in various locations. *Eur J Radiol*. 2007 May;62(2):180–5. Epub 2007 Feb 23. PMID: 17321093. DOI: [10.1016/j.ejrad.2007.01.034](https://doi.org/10.1016/j.ejrad.2007.01.034)
16. Guglielmi G, Cifaratti A, Scalzo G, Magarelli N. Imaging of superficial and deep fibromatosis. *Radiol Med*. 2009 Dec;114(8):1292–307. Epub 2009 Sep 30. PMID: 19789958. DOI: [10.1007/s11547-009-0458-7](https://doi.org/10.1007/s11547-009-0458-7)
17. Shinagare AB, Ramaiya NH, Jagannathan JP, Krajewski KM, et al. A to Z of desmoid tumors. *AJR Am J Roentgenol*. 2011 Dec;197(6):W1008–14. PMID: 22109314. DOI: [10.2214/AJR.11.6657](https://doi.org/10.2214/AJR.11.6657)
18. Pop M, Bartos D, Anton O, Rusu I, et al. Desmoid tumor of the mesentery. Case report of a rare non-metastatic neoplasm. *Med Pharm Rep*. 2021 Apr;94(2):256–259. Epub 2021 Apr 29. PMID: 34013199. DOI: [10.15386/mpr-1620](https://doi.org/10.15386/mpr-1620)
19. Sullivan JL, Chesley PM, Nguyen DT. Mesenteric desmoid tumor: De novo occurrence or recurrence following appendectomy? *Radiol Case Rep*. 2021 Nov 15;17(1):219–222. PMID: 34824654. DOI: [10.1016/j.radcr.2021.10.028](https://doi.org/10.1016/j.radcr.2021.10.028)
20. Sheth PJ, Del Moral S, Wilky BA, Trent JC, et al. Desmoid fibromatosis: MRI features of response to systemic therapy. *Skeletal Radiol*. 2016 Oct;45(10):1365–73. Epub 2016 Aug 9. PMID: 27502790. DOI: [10.1007/s00256-016-2439-y](https://doi.org/10.1007/s00256-016-2439-y)
21. Cassidy MR, Lefkowitz RA, Long N, Qin LX, et al. Association of MRI T2 Signal Intensity With Desmoid Tumor Progression During Active Observation: A Retrospective Cohort Study. *Ann Surg*. 2020 Apr;271(4):748–755. PMID: 30418203. DOI: [10.1097/SLA.0000000000003073](https://doi.org/10.1097/SLA.0000000000003073)
22. Healy JC, Reznick RH, Clark SK, Phillips RK, et al. MR appearances of desmoid tumors in familial adenomatous polyposis. *AJR Am J Roentgenol*. 1997 Aug;169(2):465–72. PMID: 9242755. DOI: [10.2214/ajr.169.2.9242755](https://doi.org/10.2214/ajr.169.2.9242755)
23. Azizi L, Balu M, Belkacem A, Lewin M, et al. MRI features of mesenteric desmoid tumors in familial adenomatous polyposis. *AJR Am J Roentgenol*. 2005 Apr;184(4):1128–35. PMID: 15788583. DOI: [10.2214/ajr.184.4.01841128](https://doi.org/10.2214/ajr.184.4.01841128)
24. Sinha A, Hansmann A, Bhandari S, Gupta A, et al. Imaging assessment of desmoid tumours in familial adenomatous polyposis: is state-of-the-art 1.5 T MRI better than 64-MDCT? *Br J Radiol*. 2012 Jul;85(1015):e254–61. Epub 2012 Jan 3. PMID: 22215881. DOI: [10.1259/bjr/42420290](https://doi.org/10.1259/bjr/42420290)
25. Liu A, Liu H, Ding X, Wu J, et al. Familial adenomatous polyposis associated with desmoid tumors presenting with abdominal abscess: A case report and literature review. *Medicine (Baltimore)*. 2021 Nov 19;100(46):e27897. PMID: 34797340. DOI: [10.1097/MD.00000000000027897](https://doi.org/10.1097/MD.00000000000027897)
26. Durno C, Monga N, Bapat B, Berk T, et al. Does early colectomy increase desmoid risk in familial adenomatous polyposis? *Clin Gastroenterol Hepatol*. 2007 Oct;5(10):1190–4. PMID: 17916546. DOI: [10.1016/j.cgh.2007.06.010](https://doi.org/10.1016/j.cgh.2007.06.010)
27. Nieuwenhuis MH, Lefevre JH, Bülow S, Järvinen H, et al. Family history, surgery, and APC mutation are risk factors for desmoid tumors in familial adenomatous polyposis: an international cohort study. *Dis Colon Rectum*. 2011 Oct;54(10):1229–34. PMID: 21904137. DOI: [10.1097/DCR.0b013e318227e4e8](https://doi.org/10.1097/DCR.0b013e318227e4e8)
28. Church J, Khaja X, LaGuardia L, O'Malley M, et al. Desmoids and genotype in familial adenomatous polyposis. *Dis Colon Rectum*. 2015 Apr;58(4):444–8. PMID: 25751801. DOI: [10.1097/DCR.0000000000000316](https://doi.org/10.1097/DCR.0000000000000316)
29. Saito Y, Hinoi T, Ueno H, Kobayashi H, et al. Risk Factors for the Development of Desmoid Tumor After Colectomy in Patients with Familial Adenomatous Polyposis: Multicenter Retrospective Cohort Study in Japan. *Ann Surg Oncol*. 2016 Aug;23(Suppl 4):559–565. Epub 2016 Jul 7. PMID: 27387679. DOI: [10.1245/s10434-016-5380-3](https://doi.org/10.1245/s10434-016-5380-3)
30. Tsukanov A.S., Shelygin Yu.A., Frolov S.A., Kuzminov A.M. Familial adenomatous polyposis of the colon. *Surgeon*. 2017;3:14–23. (in Russ.).
31. Jannasch O, Evert M, Rapp L, Lippert H, Meyer F. Current diagnosis and treatment of desmoids tumours in patients with familial adenomatous polyposis — the surgical view. *Zentralbl Chir*. 2010 Feb;135(1):34–43. German. Epub 2009 Nov 11. PMID: 19908178. DOI: [10.1055/s-0028-1098794](https://doi.org/10.1055/s-0028-1098794)
32. Lee JC, Thomas JM, Phillips S, Fisher C, et al. Aggressive fibromatosis: MRI features with pathologic correlation. *AJR Am J Roentgenol*. 2006 Jan;186(1):247–54. PMID: 16357411. DOI: [10.2214/AJR.04.1674](https://doi.org/10.2214/AJR.04.1674)
33. Zenzri Y, Yahyaoui Y, Charfi L, Ghodhban Z, et al. The Management of Desmoid Tumors: A Retrospective Study of 30 Cases. *Int J Surg Oncol*. 2020 Jul18;2020:9197216. PMID: 32733704. DOI: [10.1155/2020/9197216](https://doi.org/10.1155/2020/9197216)



**PENTAX**  
MEDICAL



Авторизованный сервисный центр  
Официальный дистрибьютор

Boston  
Scientific

Официальный дистрибьютор  
в России

NEW

**SpyGlass™ DS**

Видеохолодохоскопия



**Acquire™**

EUS игла  
для тонкоигольной  
БИОПСИИ  
(гистология)

NEW



**Endomed**

8-800-100-17-61

WWW.ENDOMED.BIZ  
OFFICE@ENDOMED.BIZ

**Endomed**

Инсуффлятор и ирригатор



Совместимы с эндоскопами:

Pentax, Olympus, Fujifilm, SonoScape,  
Aohua

**OMOM®**

Капсульная эндоскопия

Высокое качество изображения по  
самой доступной **ЦЕНЕ** в России



# ПОСТЕРИЗАН®

## Умный подход в лечении геморроя



- ▶ Обладает **ИММУНОСТИМУЛИРУЮЩИМ** действием<sup>1-5</sup>
- ▶ **УМЕНЬШАЕТ ЭКССУДАЦИЮ** при воспалении<sup>2-5</sup>
- ▶ **НОРМАЛИЗУЕТ ПРОНИЦАЕМОСТЬ И ТОНУС** кровеносных сосудов<sup>2-5</sup>
- ▶ **СТИМУЛИРУЕТ РЕГЕНЕРАЦИЮ** поврежденных тканей<sup>2-5</sup>
- ▶ Может применяться **В ПЕРИОД БЕРЕМЕННОСТИ И ЛАКТАЦИИ**<sup>2-5\*</sup>

**КРАТКАЯ ИНСТРУКЦИЯ ПО ПРИМЕНЕНИЮ ЛЕКАРСТВЕННОГО ПРЕПАРАТА ДЛЯ МЕДИЦИНСКОГО ПРИМЕНЕНИЯ ПОСТЕРИЗАН® СУППОЗИТОРИИ РЕКТАЛЬНЫЕ.** Регистрационный номер: П N012331/02. **Торговое наименование:** Постеризан®. **Международное непатентованное название (МНН):** -. **Лекарственная форма:** суппозитории ректальные. **Состав.** В 1 суппозитории содержится действующее вещество: стандартизованная суспензия культуры бактерий (СНБ) E.coli 387,10 мг мирр. кл. E.coli, инaktivированных и закисориванных в 6,6 мг свиного фенола. **Фармакотерапевтическая группа:** противовирусные препараты для местного применения. **Код АТХ: C05AХ.** **Показания к применению:** назначают взрослым (с 18 лет) при следующих заболеваниях: анальный зуд, выделения и жжение в анальной области вследствие геморроидальных заболеваний. **Противопоказания:** повышенная чувствительность к фенолу. **Применение при беременности и в период грудного вскармливания:** может без риска применяться во время беременности и в период кормления грудью. **Способ применения и дозирование:** вводят в анальный проход по одному суппозиторию утром и вечером по возможности после дефекации. Рекомендуемая суточная доза – 2 суппозитория. Курс лечения составляет 2-3 недели. **Побочное действие:** Постеризан® не обладает побочными явлениями даже при длительном применении. В качестве консерванта в препарате используется фенол, поэтому возможны аллергические реакции у пациентов с повышенной чувствительностью к этому компоненту, при развитии которых применение препарата следует прекратить. **Условия хранения:** в сухом, защищенном от света месте при температуре от 0°С до 25°С. Хранить в недоступном для детей месте. **Срок годности:** 3 года. **Условия отпуска:** без рецепта.

**КРАТКАЯ ИНСТРУКЦИЯ ПО ПРИМЕНЕНИЮ ЛЕКАРСТВЕННОГО ПРЕПАРАТА ДЛЯ МЕДИЦИНСКОГО ПРИМЕНЕНИЯ ПОСТЕРИЗАН® МАЗЬ ДЛЯ РЕКТАЛЬНОГО И НАРУЖНОГО ПРИМЕНЕНИЯ.** Регистрационный номер: П N012331/01. **Торговое наименование:** Постеризан®. **Международное непатентованное название (МНН):** -. **Лекарственная форма:** мазь для ректального и наружного применения. **Состав.** В 1 г мази содержится действующее вещество: стандартизованная суспензия бактерий E.coli 166,70 мг мирр. кл. E.coli, инaktivированных и закисориванных в 3,3 мг свиного фенола. **Фармакотерапевтическая группа:** противовирусные препараты для местного применения. **Код АТХ: C05AХ.** **Показания к применению:** назначают взрослым при следующих заболеваниях: анальный зуд, выделения и жжение в анальной области вследствие геморроидальных заболеваний; анальные трещины; экзема. **Противопоказания:** повышенная чувствительность к фенолу. **Применение при беременности и в период грудного вскармливания:** может без риска применяться во время беременности и в период кормления грудью. **Способ применения и дозирование:** мазь наносится тонким слоем на пораженный участок кожи и слизистой оболочки утром и вечером, а также после каждой дефекации. Для более глубокого введения мази в анальный канал можно использовать наводимый аппликатор, прилагаемый к комплекту. **Суппозитории ректальные** применяют утром и вечером, а также после каждой дефекации. Возможно комбинированное использование мази и суппозитория. Курс лечения продолжается 2-3 недели. **Побочное действие:** в качестве консерванта в препарате используется фенол, поэтому возможны аллергические реакции у пациентов с повышенной чувствительностью к этому компоненту. **Условия хранения:** в сухом, защищенном от света месте при температуре от 0°С до 25°С. Хранить в недоступном для детей месте. **Срок годности:** мазь – 3 года, суппозитории – 2 года. **Условия отпуска:** без рецепта. Полная информация представлена в инструкции по медицинскому применению.

Перед применением необходимо ознакомиться с полной инструкцией по применению лекарственного препарата.

1. Адаптировано: Нехризова С.В., Титов А.Ю., Веселов А.В. Влияние препарата Постеризан® на заживление послеоперационных ран анального канала и промежности // Докладная гастроэнтерология. – 2017. – Т. 6. – № 2. – С. 59-65. 2. Инструкция по медицинскому применению лекарственного препарата Постеризан® мазь (регистрационный номер П N012331/01). 3. Инструкция по медицинскому применению лекарственного препарата Постеризан® суппозитории (регистрационный номер П N012331/02). 4. Инструкция по медицинскому применению лекарственного препарата Постеризан® форте мазь (регистрационное удостоверение П N014065/01).

5. Инструкция по медицинскому применению лекарственного препарата Постеризан® форте суппозитории (регистрационное удостоверение П N014065/02).

\* Мазь и суппозитории Постеризан® могут без риска применяться во время беременности и в период лактации, мазь и суппозитории Постеризан® форте должны применяться только при строгом контроле врача.

\*\* Возможны аллергические реакции на фенол в составе мази и суппозитория Постеризан® и мази и суппозитория Постеризан® форте у пациентов с повышенной чувствительностью к этим компонентам.

### ИНФОРМАЦИЯ ИСКЛЮЧИТЕЛЬНО ДЛЯ МЕДИЦИНСКИХ И ФАРМАЦЕВТИЧЕСКИХ РАБОТНИКОВ

Организация, уполномоченная принимать претензии от потребителей на территории РФ:

ООО «Ацино Рус», 129110, г. Москва, Олимпийский просп., д. 16, стр. 5, этаж 5, пом. 1

Тел. + 7 (495) 502-92-47

E-mail: medinfo\_rus@acino.swiss, safety\_rus@acino.swiss, quality\_rus@acino.swiss

www.posterisan.ru



<https://doi.org/10.33878/2073-7556-2022-21-2-47-56>



## Результаты хирургического лечения семейного аденоматоза толстой кишки

Кит О.И., Геворкян Ю.А., Солдаткина Н.В., Колесников Е.Н.,  
Колесников В.Е., Бондаренко О.К., Хабжиков Э.К.

ФГБУ «НМИЦ онкологии» Минздрава России (ул. 14-я линия, д. 63, г. Ростов-на-Дону, 344037, Россия)

**РЕЗЮМЕ** **ЦЕЛЬ ИССЛЕДОВАНИЯ:** изучение результатов хирургического лечения пациентов с САТК.  
**ПАЦИЕНТЫ И МЕТОДЫ:** проведен анализ результатов хирургических вмешательств 20 больных САТК: 85% оперативных вмешательств с наложением анастомоза и 15% вмешательств с постоянной илеостомой. 35% оперативных вмешательств выполнено из лапароскопического доступа.  
**РЕЗУЛЬТАТЫ:** исследования показали, что среднее время оперативного вмешательства составило 243 мин., средняя интраоперационная кровопотеря — 244 мл, а средний койко-день — 17,2. Послеоперационные осложнения развились у 3 (15,0%) больных. Лапароскопические вмешательства имеют преимущества относительно интраоперационной кровопотери, более быстрого восстановления перистальтики кишечника, двигательной активности. Первые полипы культи прямой кишки после оперативного вмешательства выявлены в сроки 6–8 месяцев, десмоидные опухоли — 24,3 месяца. У большинства пациентов сформировалось приемлемое качество жизни со стулом, в среднем, 11,1 раз в сутки.  
**ЗАКЛЮЧЕНИЕ:** САТК является сложной многогранной проблемой современной медицины, включающей командную работу врачей разных специальностей. Малоинвазивные вмешательства при САТК имеют преимущества перед открытыми.

**КЛЮЧЕВЫЕ СЛОВА:** семейный аденоматоз толстой кишки, обследование, хирургическое лечение, полипоз, десмоидные опухоли

**КОНФЛИКТ ИНТЕРЕСОВ:** авторы заявляют об отсутствии конфликта интересов

**ДЛЯ ЦИТИРОВАНИЯ:** Кит О.И., Геворкян Ю.А., Солдаткина Н.В., Колесников Е.Н., Колесников В.Е., Бондаренко О.К., Хабжиков Э.К. Результаты хирургического лечения семейного аденоматоза толстой кишки. *Колорпроктология*. 2022; т. 21, № 2, с. 47–56. <https://doi.org/10.33878/2073-7556-2022-21-2-47-56>

## Surgery for familial adenomatous polyposis

Oleg I. Kit, Yury A. Gevorkyan, Natalia V. Soldatkina, Evgeny N. Kolesnikov,  
Vladimir E. Kolesnikov, Olga K. Bondarenko, Eldar K. Khabzhokov

National Medical Research Centre for Oncology (Line 14 st., 63, Rostov-on-Don, 344037, Россия)

**ABSTRACT** **AIM:** to analyze the results of surgery for familial adenomatous polyposis (FAP).  
**PATIENTS AND METHODS:** the case series study included 20 patients with FAP, 85% of procedures with anastomosis and 15% with a permanent ileostomy. Laparoscopic approach was used in 35%.  
**RESULTS:** the mean time of operation time was 243 minutes, the mean intraoperative blood loss was 244 ml, and the mean hospital stay was 17.2. Three (15.0%) patients developed postoperative complications. Laparoscopic procedures were advantageous in terms of intraoperative blood loss and faster recovery. The first polyps were detected in the rectal stump within 6–8 months after surgery, desmoid tumors within 24.3 months. Most patients had an acceptable quality of life with an mean number of stools per day 11.1.  
**CONCLUSIONS:** FAP is a complex problem of modern medicine requiring the teamwork of various medical specialists. Minimally invasive interventions for FAP have advantages over open procedures.

**KEYWORDS:** familial adenomatous polyposis, examination, surgical treatment, polyposis, desmoid tumors

**CONFLICT OF INTEREST:** the authors declare no conflict of interest

**FOR CITATION:** Kit O.I., Gevorkyan Yu. A., Soldatkina N.V., Kolesnikov E.N., Kolesnikov V.E., Bondarenko O.K., Khabzhokov E.K. Surgery for familial adenomatous polyposis. *Koloproktologia*. 2022; 21(2):47–56. (in Russ.). <https://doi.org/10.33878/2073-7556-2022-21-2-47-56>

**АДРЕС ДЛЯ ПЕРЕПИСКИ:** Солдаткина Н.В., ФГБУ «НМИЦ онкологии» Минздрава России, ул. 14-я линия, д. 63, Ростов-на-Дону, 344037, Россия; тел.: +7 (918) 545-3004; e-mail: snv-rnioi@yandex.ru

**ADDRESS FOR CORRESPONDENCE:** Soldatkina N.V., National Medical Research Centre for Oncology, Line 14 st., 63, Rostov-on-Don, 344037, Russia; tel.: +7 (918) 545-3004; e-mail: snv-rnioi@yandex.ru



Дата поступления — 28.01.2022  
Received — 28.01.2022

После доработки — 20.04.2022  
Revised — 20.04.2022

Принято к публикации — 21.05.2022  
Accepted for publication — 21.05.2022

## ВВЕДЕНИЕ

Семейный аденоматоз толстой кишки (САТК) — генетическое заболевание, передающееся по ауто-сомно-доминантному типу, встречающееся у 1 из 6800–29000 человек и характеризующееся развитием множества аденом в толстой и прямой кишке с прогрессивным ростом и обязательной малигнизацией [1,2]. У большинства пациентов колоректальные аденомы развиваются на втором десятилетии жизни, а колоректальный рак — на третьем или четвертом десятилетии жизни [3]. В настоящее время единственным методом лечения САТК является профилактическая операция на толстой кишке. Оперативные вмешательства при САТК включают: колпроктэктомию с анастомозом и J-образным резервуаром, колэктомия с илеоректальным анастомозом и колпроктэктомию с постоянной илеостомой [4]. Колэктомия с илеоректальным анастомозом ассоциирована с лучшими функциональными результатами и качеством жизни пациентов, однако, оставшаяся прямая кишка требует пожизненного наблюдения в связи с риском прогрессирования полипоза и развитием рака прямой кишки [5]. При выборе метода хирургического вмешательства при САТК учитывают возраст пациента, степень выраженности аденоматоза прямой кишки, генетические мутации и, конечно, выбор самого пациента [6].

## ЦЕЛЬ ИССЛЕДОВАНИЯ

Изучение результатов хирургического лечения пациентов с САТК.

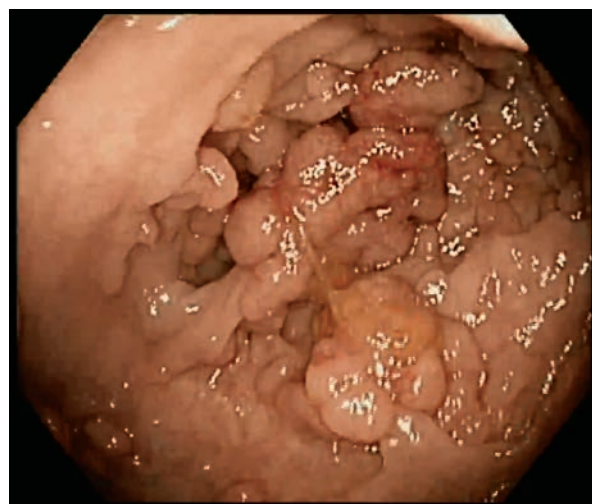
## ПАЦИЕНТЫ И МЕТОДЫ

Проведен анализ результатов хирургических вмешательств 20 больных САТК, получивших лечение в нашем центре за период с 11.2015 по 10.2021 гг. Мужчин было 11 (55,0%), женщин — 9 (45,0%). Пациенты были в возрасте от 21 до 74 лет, средний возраст составил 42,2 года. Средний ИМТ составил 24,7 кг/м<sup>2</sup>. Клиническая характеристика пациентов представлена в таблице 1. Всем пациентам диагноз был установлен на основании комплексного обследования, которое включало колоноскопию с множественной биопсией аденом (Рис. 1), ректороманоскопию, генетическое исследование, гастроуденоскопию, рентгенологические исследования.

Для выполнения молекулярно-генетического исследования проводилось выделение геномной ДНК из лейкоцитов периферической крови по стандартной методике. Концентрацию полученных препаратов ДНК измеряли на флюориметре Qbit 2.0 (Invitrogen, USA) с помощью набора Quant-iT™dsDNA. 15 кодирующих экзонов гена APC с примыкающими частями интронов (50–100 пар нуклеотидов) амплифицировали методом полимеразной цепной реакции с использованием 23 пар праймеров. Далее полученные фрагменты ДНК секвенировали по двум комплементарным цепям с помощью прибора ABI PRISM 3500 (8 capillaries; Applied Biosystems).

У всех пациентов была классическая форма САТК с наличием характерных жалоб. Жалобы на общую слабость были у 8 (40%) больных, примесь крови и слизи в кале — у 7 (35,0%) больных, боли в животе — у 7 (35,0%) больных, частый, жидкий стул — у 6 (30,0%) больных, запоры — у 5 (25,0%) больных, дискомфорт в прямой кишке — у 3 (15,0%) больных, похудание — у 3 (15,0%) больных. Семейный анамнез был у 13 (65,0%) пациентов. Наследственные мутации были обнаружены у всех 20 (100,0%) пациентов. Гистологически у 13 (65,0%) больных были тубулярные аденомы кишки, у 7 (35%) больных — тубуло-ворсинчатые аденомы, в 5 (25,0%) случаях была выявлена дисплазия эпителия низкой степени, в 3 (15,0%) случаях — интраэпителиальная неоплазия низкой и высокой степени.

У 12 (60,0%) больных на фоне САТК был диагностирован колоректальный рак: первично-множественные



**Рисунок 1.** Эндоскопический вид аденом толстой кишки при САТК

**Figure 1.** Endoscopic picture of FAP



**Таблица 1.** Клиническая характеристика больных САТК  
**Table 1.** Clinical features of patients with FAP

Показатель	САТК (n = 20) М; Ме (Q1; Q3); n (%)
Возраст, лет	42,2; 39 (32,5; 49,5)
ИМТ	24,7; 26,2 (22,1; 26,8)
Пол: женщины	9 (45%)
мужчины	11 (55%)
Семейный анамнез	13 (65%)
Наследственные мутации	20 (100%)
Классическая форма САТК	20 (100%)
Колоректальный рак	12 (60%)

**Таблица 2.** Виды оперативных вмешательств у больных САТК  
**Table 2.** Types of operations in patients with FAP

Показатель	Открытые, n (%)	ЛС, n (%)	Всего, n (%)	p
Колэктомия с резекцией прямой кишки, формированием тонкокишечного резервуара, резервуароректальным анастомозом, превентивной илеостомой	1 (7,7%)	7 (100%)	8 (40%)	< 0.001
Колэктомия с резекцией прямой кишки, тонкокишечноректальным анастомозом, превентивной илеостомой	7 (53,7%)	0 (0,0%)	7 35,0%	0,044
Колпроктэктомия с формированием тонкокишечного резервуара с резервуароанальным анастомозом, превентивной илеостомой	2 (15,4%)	0 (0,0%)	2 (10,0%)	0,52
Тотальная колпроктэктомия с постоянной илеостомой	3 (23,1)	0 (0,0%)	3 (15,0%)	0,47
Всего	13 (100%)	7 (100%)	20 (100%)	

Примечание: p — значимость различий между открытыми и лапароскопическими операциями, точный двусторонний критерий Фишера

опухоли были у 5 (41,7%) больных, рак прямой кишки — у 5 (41,7%) больных, рак ободочной кишки — у 2 (16,6%) больных. У одного больного раком прямой кишки на фоне САТК наблюдались отдаленные метастазы в печень.

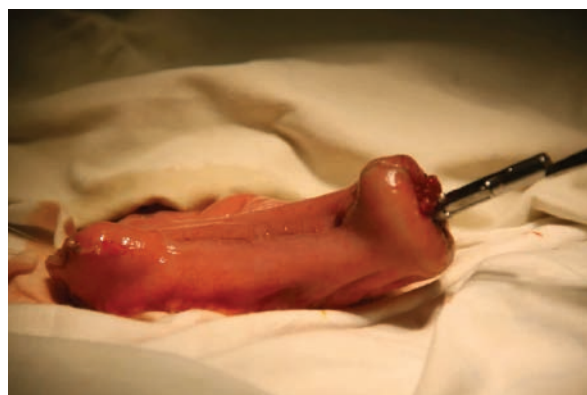Средний возраст больных САТК без колоректального рака составил 33,3 года, средний возраст больных, у которых развился колоректальный рак на фоне САТК, составил 48,2 года ( $p = 0,003$ ).

Время от установления диагноза до хирургического лечения у наших пациентов, в среднем, составило 3,9 месяца. Все пациенты были радикально прооперированы (Табл. 2), выполнено 17 (85,0%) оперативных вмешательств с наложением анастомоза и 3 (15,0%) вмешательства с постоянной илеостомой. Семь (35,0%) оперативных вмешательств выполнено из лапароскопического доступа. Двоим больным радикальные оперативные вмешательства выполнены после ранее выполненных нерадикальных резекций ободочной кишки.

Этапы оперативного вмешательства при САТК были стандартными. Сформированный тонкокишечный резервуар, этап формирования резервуароректального анастомоза и вид удаленного препарата представлены на рисунках 2–4.

Проводилась оценка продолжительности оперативного вмешательства, интраоперационной кровопотери, послеоперационных осложнений, послеоперационного койко-дня.

После оперативного лечения пациенты находились под наблюдением гастроэнтеролога для обеспечения адекватного пищеварения и дефекации путем подбора диеты и лекарственного сопровождения. Динамическое наблюдение за пациентами включало в себя эндоскопию прямой кишки и тонкокишечного резервуара, обследование брюшной полости. Функциональные результаты хирургического лечения больных САТК оценивали по шкале GIFO [7]. Статистическая обработка данных проводилась с использованием статистического пакета STATISTICA 12.0. Количественные показатели в работе представлены средним (М), медианой (Ме) и значениями квартилей Q1 и Q3 в формате М, Ме (Q1; Q3). Сравнение



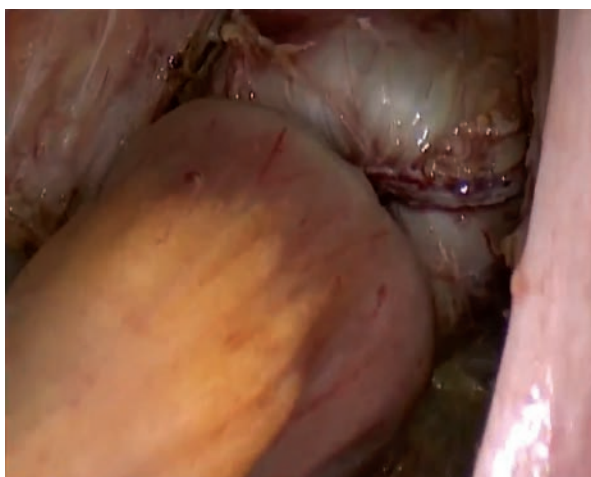
**Рисунок 2.** Сформированный J-образный тонкокишечный резервуар

**Figure 2.** J-pouch

значений численных показателей двух групп проводили с использованием непараметрического критерия Манна-Уитни. Категориальные данные были представлены в виде абсолютной и относительной частоты (%). Сопоставление частот признаков осуществляли с использованием точного двустороннего критерия Фишера, пороговый уровень значимости  $p$  принимали равным 0,05. Оценка выживаемости пациентов осуществлялась с использованием метода множительных оценок Каплана-Мейера.

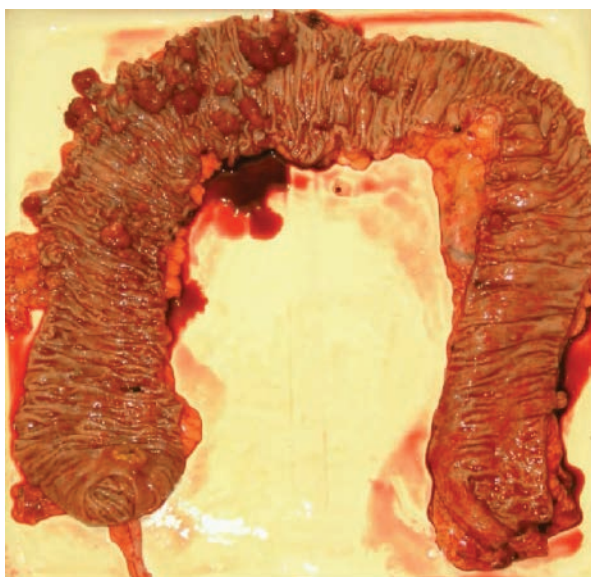## РЕЗУЛЬТАТЫ

Результаты исследования показали, что среднее время оперативного вмешательства при САТК



**Рисунок 3.** Формирование резервуароректального анастомоза

**Figure 3.** Pouch-anal anastomosis



**Рисунок 4.** Вид удаленного препарата при САТК

**Figure 4.** Removed specimen in FAP

составило 243 мин., средняя интраоперационная кровопотеря — 244 мл, а средний койко-день — 17,2. Интраоперационных осложнений не было.

Послеоперационные осложнения развились у 3 (15,0%) больных. В раннем послеоперационном периоде осложнения выявлены у 2 (10,0%) больных только после лапароскопической колэктомии с резекцией прямой кишки, формированием тонкокишечного резервуара с резервуаро-ректальным анастомозом и превентивной илеостомией: у одного больного на 5 сутки послеоперационного периода развилась несостоятельность тонкокишечного резервуара, у другого больного — на 4 сутки развилась несостоятельность резервуаро-ректального анастомоза. Оба осложнения потребовали повторного оперативного вмешательства, выполнена релапароскопия, санация и дополнительное дренирование брюшной полости. В позднем послеоперационном периоде осложнения развились у 1 (5,0%) больного после колэктомии с резекцией прямой кишки, формированием тонкокишечного резервуара с резервуаро-ректальным анастомозом и превентивной илеостомией: на 65 сутки после операции развился ректовагинальный свищ, выполнено трансанальное ушивание свища.

Сравнительный анализ особенностей профилактических оперативных вмешательств при САТК в зависимости от оперативного доступа показал (Табл. 3), что лапароскопические вмешательства имеют преимущества относительно интраоперационной кровопотери (в 1,3 раза меньше,  $p = 0,057$ ), восстановления перистальтики кишечника (на 0,9 суток быстрее,  $p = 0,013$ ), восстановления двигательной активности (на 1,9 суток быстрее,  $p = 0,0007$ ). Преимуществом лапароскопических вмешательств являлся также и косметический эффект, обусловленный отсутствием больших разрезов передней брюшной стенки. Открытые оперативные вмешательства при САТК имели преимущества в меньшем времени операции (в 1,5 раза,  $p = 0,047$ ).

Закрытие превентивной илеостомы выполнено всем пациентам. У больных без послеоперационных осложнений закрытие илеостомы выполнено, в среднем, через 3 месяца, у больных с развившимися послеоперационными осложнениями закрытие илеостомы выполнено, в среднем, через 14 месяцев. После закрытия илеостомы послеоперационных осложнений не наблюдалось.

Функциональные результаты колэктомии с резекцией прямой кишки, формированием тонкокишечного резервуара с резервуароректальным анастомозом у 8 больных САТК через 1 год после закрытия илеостомы представлены в таблице 4.

Как видно из таблицы, у большинства пациентов сформировалось приемлемое качество жизни со стулом, в среднем, 11,1 раз в сутки, удержанием газов,

**Таблица 3.** Характеристика оперативных вмешательств и послеоперационного периода при САТК  
**Table 3.** Characteristics of procedure and the postoperative period in FCAP

Показатели	Лапароскопия (n = 7)		Открытые (n = 13)		p
	M N (%)	Me (Q1;Q3)	M N (%)	Me (Q1;Q3)	
Время оперативного вмешательства, мин.	307	310 (310; 315)	208	160 (160; 260)	0,045*
Интраоперационная кровопотеря, мл	207	200 (200; 200)	264	250 (200; 300)	0,057*
Появление перистальтики кишечника, сутки	1,6	2 (1; 2)	2,5	3 (2; 3)	0,013*
Восстановление двигательной активности, сутки	1,6	2 (1; 2)	3,5	3 (3; 4)	0,0007*
Послеоперационные осложнения	2 (28,6%) n = 7		1 (7,7%) n = 13		0,27**
Послеоперационный койко-день	20,1	17 (13; 24)	15,6	16 (15; 17)	0,66*

Примечание: \* — значимость различий между открытыми и лапароскопическими операциями, критерий Манна — Уитни; \*\* — значимость различий между открытыми и лапароскопическими операциями, точный двусторонний критерий Фишера

**Таблица 4.** Функциональные результаты колэктомии с резекцией прямой кишки, формированием тонкокишечного резервуара с резервуароректальным анастомозом у больных САТК через 1 год после закрытия илеостомы (n = 8)  
**Table 4.** Functional results of colectomy with rectal resection and J-pouch 1 year after ileostomy closure (n = 8)

Показатель	M, Me (Q1;Q3); n (%)
Шкала GIFO, M, Me (Q1; Q3)	70,3 70 (65; 77)
Суточная частота стула, M, Me (Q1; Q3)	11,1 9 (6,5; 14)
Частота дневного стула, M, Me (Q1; Q3)	8,1 7 (4; 10)
Частота ночного стула, M, Me (Q1; Q3)	3,03 (1; 5)
Загрязнение белья, n (%)	4 (50%)
Дневное, n (%)	4 (50%)
Ночное, n (%)	4 (50%)
Эпизоды кишечного дискомфорта, n (%)	7 (87,5%)
Прием антидиарейных препаратов, n (%)	4 (50%)
Удержание газов, n (%)	7 (87,5%)
Способность различать газы/кал, n (%)	7 (87,5%)
Раздражение перианальной кожи, n (%)	6 (75%)
Консистенция кала:	
Жидкая, n (%)	3 (37,5%)
Кашицеобразная, n (%)	5 (62,5%)
Плотная, n (%)	0%
Ограничения диеты, n (%)	6 (75%)

способностью различать газы/кал, кашицеобразной консистенцией кала. При этом большинство пациентов отмечают загрязнение белья, эпизоды кишечного дискомфорта и раздражение перианальной кожи. Также большинство пациентов вынуждены ограничивать диету, половина пациентов принимает антидиарейные препараты.

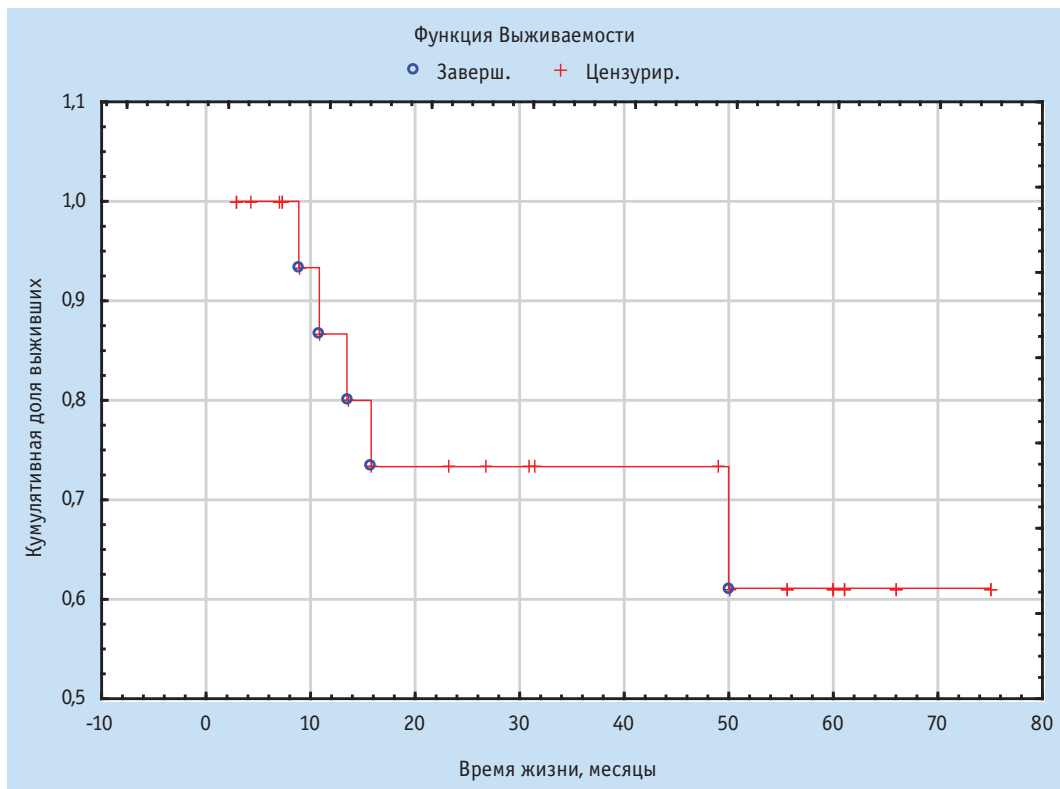
После профилактической операции на толстой и прямой кишке восемь пациентов в сроки от 8 до 12 месяцев после лечения вернулись к работе, остальные пациенты трудоустроены до операции не были, но вернулись к прежней жизни.

При динамическом наблюдении после оперативного лечения первые полипы культи прямой кишки выявлены в сроки 6–8 месяцев после оперативного вмешательства у 5 (33,3%) из 15 больных, у 4 (80,0%) из этих пациентов был сформирован аппаратный подвздошно-прямокишечный/анальный анастомоз. Всем пациентам выполнено их эндоскопическое удаление. Гастродуоденальные полипы выявлены в сроки от 10 до 14 месяцев после оперативного вмешательства у 2 (10,0%) больных (также выполнено их

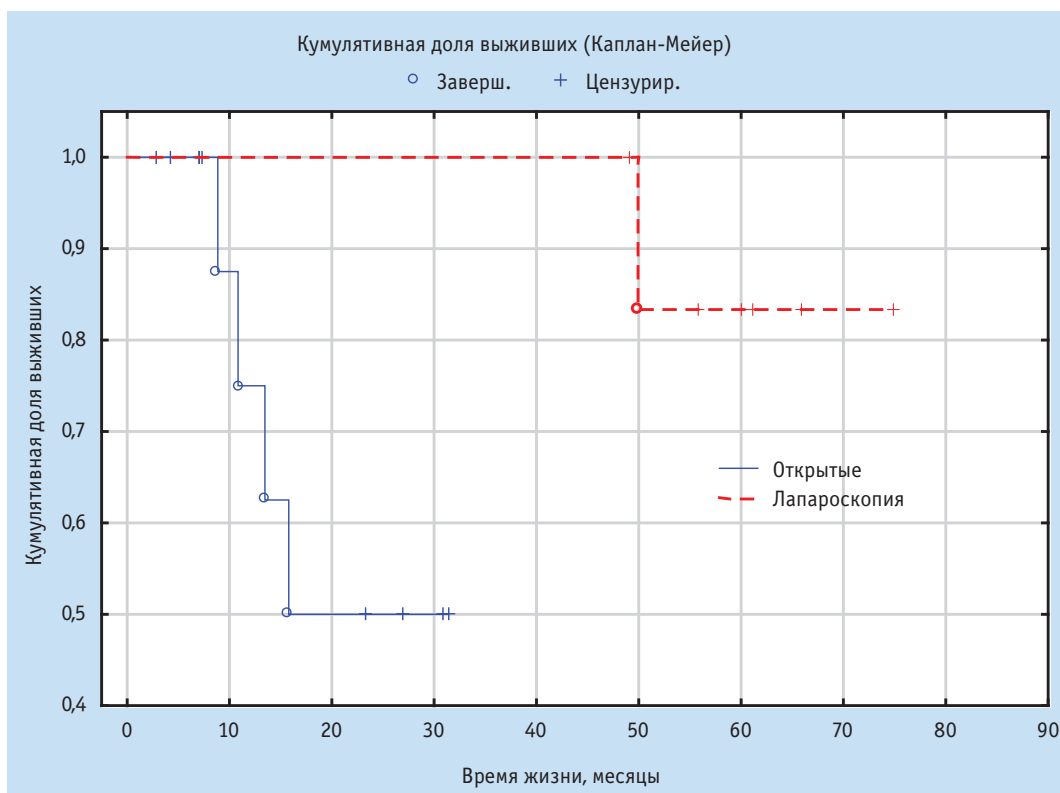
эндоскопическое удаление), полипов подвздошной кишки у наших пациентов за время наблюдения не выявлено.

Десмоидные опухоли брюшной полости или брюшной стенки после оперативного лечения САТК выявлены, в среднем, через 24,3 месяца после операции у 3 (15,0%) больных. Все они развились после лапароскопических оперативных вмешательств (42,9%). Все пациенты с десмоидными опухолями были оперированы. У двоих из этих больных абдоминальные десмоидные опухоли исходили из корня брыжейки тонкой кишки с вовлечением магистральных сосудов и невозможностью их удаления. Затем пациенты получали консервативное лечение. У одного больного десмоидная опухоль располагалась в брюшной стенке, после ее удаления дважды с интервалом в полгода выполнялось оперативное вмешательство по поводу вновь выявленных десмоидных опухолей брюшной стенки.

За время наблюдения умерло 5 (25,0%) больных, из них у 4 (20,0%) больных смерть была обусловлена прогрессированием колоректального рака, у 1 (5,0%)



**Рисунок 5.** Выживаемость больных САТК, месяцы (75% выживаемость -14,2 месяцев)  
**Figure 5.** Survival of patients with FAP, months (75% survival -14.2 months)



**Рисунок 6.** Выживаемость больных САТК при открытых и лапароскопических операциях  
**Figure 6.** Survival of patients with FAP after open and laparoscopic surgeries

Примечание: значимость различий между выживаемостью  $p = 0,045$ , Лог-ранговый критерий



больного — агрессивной абдоминальной десмоидной опухолью (Рис. 5).

Анализ выживаемости пациентов показал статистически значимую лучшую выживаемость пациентов при применении малоинвазивного доступа оперативных вмешательств (Рис. 6).

## ОБСУЖДЕНИЕ

По данным литературы, средний возраст больных САТК при хирургическом лечении составлял 28–33,5 лет [4,8,9] при соотношении полов (мужчина/женщина) 0,93. В среднем, 60% пациентов имели семейный анамнез САТК. У 31–60% пациентов был обнаружен колоректальный рак со средним возрастом пациентов 34,6 года [8,10].

Данные, полученные в нашем исследовании, в целом согласуются с данными литературы: соотношение полов (мужчина/женщина) также было около одного — 1,2. Семейный анамнез наблюдался у 65% пациентов. У 60% больных на фоне САТК был диагностирован колоректальный рак в среднем возрасте 48,2 года. Отличия касаются среднего возраста пациентов на момент хирургического лечения: наши пациенты были старше, со средним возрастом 42,2 года. Повидимому, это обусловлено особенностями диагностирования САТК в разных странах, в частности наличием или отсутствием регистров пациентов с САТК, а также действующими Клиническими рекомендациями по лечению САТК [11,12].

Пациентам с САТК нами было выполнено 75% колэктомии с резекцией прямой кишки и 25% колпроктэктомии. При выборе оперативного вмешательства при САТК нами учитывался выбор пациента. В настоящее время нет стандарта оперативного вмешательства при САТК, поскольку на выбор оперативного вмешательства влияют многие факторы. В некоторых исследованиях основной операцией при САТК была колэктомия с резекцией прямой кишки [13], в других — колпроктэктомия [8]. Существуют исследования, указывающие на то, что колэктомия с резекцией прямой кишки имеет риск развития рака прямой кишки 13% с летальностью 7%, поэтому может являться операцией первого выбора только при ослабленных вариантах САТК [13]. Сторонники выполнения колпроктэктомии при САТК апеллируют также данными, что почти у трети пациентов с колэктомией и резекцией прямой кишки возникнет ректальная недостаточность и необходимость вторичной проктэктомии в течение 20 лет после операции и более половины — через 30 лет. Примерно у 10% разовьется рак прямой кишки через 20 лет и у 20% — через 30 лет наблюдения, в результате чего совокупная смертность составит 8% за 20 лет [13].

В нашем исследовании общая частота послеоперационных осложнений составила 15%, все они потребовали повторного оперативного вмешательства. Эти данные согласуются с другими исследованиями, в которых частота послеоперационных осложнений была от 5,3 до 26,2%, с частотой повторных операций до 14,3% [14,15,16].

Сравнение лапароскопических и открытых оперативных вмешательств при САТК на нашем материале выявило следующие преимущества малоинвазивного доступа: меньшая интраоперационная кровопотеря (в 1,3 раза), быстрое восстановление перистальтики кишечника (на 0,9 суток) и двигательной активности (на 1,9 суток). Однако при этом наблюдалась большая продолжительность операции (в 1,5 раза).

Campos F, и соавт. [10] сравнивали результаты 38 лапароскопических и 25 открытых оперативных вмешательств при САТК и установили, что длительность лапароскопической операции была больше открытой (374 против 281 минуты,  $p = 0,003$ ). Частота ранних послеоперационных осложнений (28% против 28,9%), послеоперационный койко-день (10,9 против 8,9 дней) и частота повторных операций (28% против 21%) в группах больных статистически не различались. Однако большее число поздних послеоперационных осложнений (16% против 2,6%;  $p < 0,001$ ) и частота поздних повторных операций (16% против 5,2%;  $p < 0,05$ ) были выше после открытых оперативных вмешательств.

В целом, лапароскопические вмешательства при САТК становятся во многих учреждениях стандартной операцией [4].

На сегодняшний день функциональные результаты оперативных вмешательств при САТК являются одним из решающих факторов для принятия решения в выборе того или иного оперативного вмешательства. Исследования показывают, что функциональные результаты колэктомии с резекцией прямой кишки значительно лучше, чем колпроктэктомии по показателям частоты стула в дневное и ночное время, загрязнения белья, недержания газов и стула, консистенции стула и потребности в противодиарейных препаратах [11].

Наше исследование подтвердило данные о хороших функциональных результатах колэктомии с резекцией прямой кишки, так как у большинства пациентов сформировалось приемлемое качество жизни со стулом, в среднем, 11,1 раз в сутки, трудоустроенные пациенты смогли вернуться к работе.

По данным литературы, эндоскопический контроль тонкокишечного резервуара и оставшейся части слизистой оболочки прямой кишки после хирургического лечения САТК должен проводиться пожизненно в связи с риском развития аденом и их дальнейшей

малигнизации. Так, в исследовании Zahid A. и соавт. [17] аденомы были обнаружены у 12 (44,0%) из 27 пациентов со средним временем до образования первого полипа — 88 месяцев. Интересным является тот факт, что в этом исследовании ни у одного из пяти пациентов, которым был наложен ручной подвздошно-анальный анастомоз, не развились аденомы при последующем наблюдении, по сравнению с 12 (55,0%) из 22 пациентов с аппаратным анастомозом ( $p = 0,047$ ).

В нашем исследовании первые аденомы культуры прямой кишки выявлены раньше — в сроки 6–8 месяцев после оперативного вмешательства у 5 (33,3%) из 15 больных, у 4 (80,0%) из этих больных был сформирован аппаратный подвздошно-прямокишечный/анальный анастомоз. Аденом тонкокишечного резервуара за время наблюдения у наших пациентов не выявлено.

Еще одной проблемой, возникающей при лечении САТК, является возникновение агрессивных десмоидных опухолей. Данные литературы свидетельствуют о том, что общий риск возникновения десмоидных опухолей в течение жизни у пациентов с САТК достигает 21% [18]. У большинства пациентов десмоидные опухоли развиваются после оперативного лечения, поэтому хирургическая травма считается потенциальным фактором риска их развития через активацию аномального процесса заживления ран, вызванного соматическими мутациями APC. К другим факторам риска развития десмоидных опухолей относят семейный анамнез, женский пол и локализацию мутации в гене APC. Однако до конца причина возникновения десмоидных опухолей после оперативного лечения САТК на настоящий момент не установлена. Что касается риска развития десмоидных опухолей в зависимости от хирургического доступа, то данные литературы неоднозначны: одни исследования не находят разницы в частоте развития десмоидных опухолей при лапароскопическом и открытом доступе, другие исследования сообщают о более низкой частоте десмоидных опухолей после лапароскопической хирургии (4 против 16,3%) [9]. У пациентов, включенных в наше исследование, за время наблюдения десмоидные опухоли развились в 15% случаев, все они наблюдались после лапароскопического вмешательства.

Данные литературы единогласно свидетельствуют о том, что основными причинами смерти больных САТК являются колоректальный рак и агрессивная десмоидная опухоль. В нашем исследовании 20% больных умерло от прогрессирования колоректального рака, 5% больных — от агрессивной десмоидной опухоли, что согласуется с другими исследованиями. Так, в исследовании Sahakitrungruang S. и соавт. [16] из 29 пациентов 7 (24,1%) больных умерло от

колоректального рака и 2 (6,9%) — от десмоидной опухоли.

## ЗАКЛЮЧЕНИЕ

Несмотря на редкость патологии, САТК является сложной многогранной проблемой современной медицины, включающей командную работу врачей разных специальностей: гастроэнтерологов, генетиков, эндоскопистов, рентгенологов, хирургов, онкологов и других. Проблемы диагностики с определением типа САТК и обследованием родственников переплетаются с травматичным оперативным вмешательством, меняющим качество жизни пациента и требующим соблюдения диеты и применения лекарственной поддержки, но не всегда гарантирующим отсутствие прогрессирования полипоза с развитием рака, а также агрессивных десмоидных опухолей. Малоинвазивные вмешательства при САТК имеют преимущества перед открытыми операциями и могут стать стандартными оперативными вмешательствами.

## СВЕДЕНИЯ ОБ АВТОРАХ (ORCID)

Kit Олег Иванович — д.м.н., профессор, член-корр. РАН, Генеральный директор ФГБУ «НМИЦ онкологии» Минздрава России», ORCID 0000-0003-3061-6108, SPIN:1728-0329

Геворкян Юрий Артушевич — д.м.н., профессор, заведующий отделением абдоминальной онкологии №2 ФГБУ «НМИЦ онкологии» Минздрава России», ORCID 0000-0003-1957-7363, SPIN:8643-2348

Солдаткина Наталья Васильевна — д.м.н., ведущий научный сотрудник отделения общей онкологии ФГБУ «НМИЦ онкологии» Минздрава России», ORCID 0000-0002-0118-4935, SPIN:8392-6679

Колесников Евгений Николаевич — д.м.н., заведующий отделением абдоминальной онкологии №1 ФГБУ «НМИЦ онкологии» МЗ РФ, ORCID 0000-0003-1957-7363

Колесников Владимир Евгеньевич — д.м.н., хирург отделения абдоминальной онкологии №2 ФГБУ «НМИЦ онкологии» МЗ РФ, ORCID 0000-0002-9979-4095.

Бондаренко Ольга Константиновна — ординатор ФГБУ «НМИЦ онкологии» Минздрава РФ, ORCID 0000-0002-9543-4551

Хабжиков Эльдар Кайсынович — ординатор ФГБУ «НМИЦ онкологии» Минздрава РФ, ORCID 0000-0001-6162-2346

## INFORMATION ABOUT THE AUTHORS (ORCID)

Oleg I. Kit — ORCID 0000-0003-3061-6108, SPIN: 1728-0329

Yury A. Gevorkyan — ORCID 0000-0003-1957-7363, SPIN: 8643-2348

Natalia V. Soldatkina — ORCID 0000-0002-0118-4935, SPIN: 8392-6679  
 Evgeny N. Kolesnikov — ORCID 0000-0003-1957-7363  
 Vladimir E. Kolesnikov — ORCID 0000-0002-9979-4095  
 Olga K. Bondarenko — ORCID 0000-0002-9543-4551  
 Eldar K. Khabzhokov — ORCID 0000-0001-6162-2346

### УЧАСТИЕ АВТОРОВ

Концепция и дизайн исследования: Кит О.И., Геворкян Ю.А.  
 Сбор и обработка материалов: Бондаренко О.К., Хабжиков Э.К.

Написание текста: Солдаткина Н.В., Колесников Е.Н., Колесников В.Е.

Редактирование: Кит О.И., Геворкян Ю.А.

### AUTHORS CONTRIBUTION

Concept and design of the study: Oleg I. Kit, Yury A. Gevorkyan

Collection and processing of materials: Olga K. Bondarenko, Eldar K. Khabzhokov

Text writing: Natalia V. Soldatkina, Evgeny N. Kolesnikov, Vladimir E. Kolesnikov

Editing: Oleg I. Kit, Yury A. Gevorkyan

## ЛИТЕРАТУРА

1. Кит О.И., Водолажский Д.И., Геворкян Ю.А., Солдаткина Н.В., и соавт. Наследственный колоректальный рак: генетика и скрининг. *Российский журнал гастроэнтерологии, гепатологии, колопроктологии*. 2018;28(3):18–25.
2. Кит О.И., Геворкян Ю.А., Солдаткина Н.В., Харагезов Д.А., и соавт. Семейный аденоматоз толстой кишки: современное состояние проблемы. *Терапевтический архив*. 2018;90(2):65–68.
3. Keisuke H, Yoko Y, Tomomichi K, Toshiaki T, et al. Hereditary gastrointestinal cancer. *Surg Today*. 2016;46:1115–22.
4. Yamadera M, Ueno H, Kobayashi H, Konishi T, et al. Current status of prophylactic surgical treatment for familial adenomatous polyposis in Japan. *Surg Today*. 2017 Jun;47(6):690–696. Epub 2016 Oct 21. DOI: [10.1007/s00595-016-1431-4](https://doi.org/10.1007/s00595-016-1431-4)
5. Dossa F, Morris A, Wilson A, Baxter N. Life After Surgery: Surgeon Assessments of Quality of Life Among Patients With Familial Adenomatous Polyposis. *Dis Colon Rectum*. 2018 Oct;61(10):1217–1222. PMID: 30192330. DOI: [10.1097/DCR.0000000000001146](https://doi.org/10.1097/DCR.0000000000001146)
6. Herzig D, Hardiman K, Weiser M, et al. The American Society of Colon and Rectal Surgeons Clinical Practice Guidelines for the Management of Inherited Polyposis Syndromes. *Dis Colon Rectum*. 2017;60:881–894.
7. Duijvendijk P, Slors JF, Taat CW, Oosterveld P, et al. Functional outcome after colectomy and ileorectal anastomosis compared with proctocolectomy and ileal pouch-anal anastomosis in familial adenomatous polyposis. *Ann Surg*. 1999 Nov;230(5):648–54. DOI: [10.1097/0000658-199911000-00006](https://doi.org/10.1097/0000658-199911000-00006)
8. Sahakitrungruang C, Kanjanasilp P, Pattana-Arun J, Tantiphlachiva K, et al. Outcome of familial adenomatous polyposis: a retrospective study. *J Med Assoc Thai*. 2006 Sep;89 Suppl3:S155–60.
9. Vitellaro M, Sala P, Signoroni S, Radice P, et al. Risk of desmoids tumours after open and laparoscopic colectomy in patients with familial adenomatous polyposis. *Br J Surg*. 2014 Apr;101(5):558–65. Epub 2014 Feb 3. DOI: [10.1002/bjs.9411](https://doi.org/10.1002/bjs.9411)
10. Campos F, Martinez C, Monteiro de Camargo M, Cesconetto D, et al. Laparoscopic Versus Open Restorative Proctocolectomy for Familial

- Adenomatous Polyposis. *J Laparoendosc Adv Surg Tech A*. 2018 Jan;28(1):47–52. Epub 2017 Nov 10. DOI: [10.1089/lap.2017.0397](https://doi.org/10.1089/lap.2017.0397)
11. Duijvendijk P, Frederik J, Slors M, Taat C, et al. Functional Outcome After Colectomy and Ileorectal Anastomosis Compared With Proctocolectomy and Ileal Pouch-Anal Anastomosis in Familial Adenomatous Polyposis. *Ann Surg*. 1999 Nov;230(5):648. DOI: [10.1097/0000658-199911000-00006](https://doi.org/10.1097/0000658-199911000-00006)
12. Menahem B, Alves A, Regimbeau JM, Sabbagh C. Colorectal family polyadenomatous diseases. What management in 2020? *J Visc Surg*. 2020 Apr;157(2):127–135. Epub 2020 Feb 26. DOI: [10.1016/j.visc-surg.2019.12.003](https://doi.org/10.1016/j.visc-surg.2019.12.003)
13. Koskenvuo L, Renkonen-Sinisalo L, Järvinen HJ, Lepistö A. Risk of cancer and secondary proctectomy after colectomy and ileorectal anastomosis in familial adenomatous polyposis. *Int J Colorectal Dis*. 2014 Feb;29(2):225–30. Epub 2013 Nov 30. DOI: [10.1007/s00384-013-1796-4](https://doi.org/10.1007/s00384-013-1796-4)
14. Кит О.И., Геворкян Ю.А., Солдаткина Н.В., Колесников Е.Н., и соавт. Аппаратный межкишечный анастомоз при колоректальном раке: непосредственные результаты. *Колопроктология*. 2016;1(55):48–53. DOI: [10.33878/2073-7556-2016-0-1-48-53](https://doi.org/10.33878/2073-7556-2016-0-1-48-53)
15. Campos F, Araújo S, Melani A, Pandini L, et al. Surgical outcomes of laparoscopic colorectal resections for familial adenomatous polyposis. *Surg Laparosc Endosc Percutan Tech*. 2011 Oct;21(5):327–33. DOI: [10.1097/SLE.0b013e31822b0f65](https://doi.org/10.1097/SLE.0b013e31822b0f65)
16. Vitellaro M, Bonfanti G, Sala P, Poiasina E, et al. Laparoscopic colectomy and restorative proctocolectomy for familial adenomatous polyposis. *Surg Endosc*. 2011 Jun;25(6):1866–75. Epub 2010 Dec 7. PMID: 21136106, DOI: [10.1007/s00464-010-1478-z](https://doi.org/10.1007/s00464-010-1478-z)
17. Zahid A, Kumar S, Koorey D, Young CJ. Pouch adenomas in Familial Adenomatous Polyposis after restorative proctocolectomy. *Int J Surg*. 2015 Jan;13:133–136. Epub 2014 Dec 10. DOI: [10.1016/j.ijso.2014.11.048](https://doi.org/10.1016/j.ijso.2014.11.048)
18. Xie M, Chen Y, Wei W, He X, et al. Does ileoanal pouch surgery increase the risk of desmoid in patients with familial adenomatous polyposis? *Int J Colorectal Dis*. 2020 Aug;35(8):1599–1605. Epub 2020 May 20. DOI: [10.1007/s00384-020-03578-y](https://doi.org/10.1007/s00384-020-03578-y)

## REFERENCES

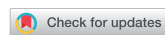1. Kit O.I., Vodolazhski D.I., Gevorkyan Yu.A., Soldatkina N.V., et al. Hereditary colorectal cancer: genetics and screening diagnostics. *Rossiyskiy zhurnal gastroenterologii, gepatologii, koloproktologii*. 2018;28(3):18–25. (In Russ.).
2. Kit O.I., Gevorkyan Yu.A., Soldatkina N.V., Kharagezov D.A., et al. Familial adenomatosis of the colon: current state of the problem. *Terapevticheskiy arkhiv*. 2018;90(2):65–68. (In Russ.).
3. Keisuke H, Yoko Y, Tomomichi K, Toshiaki T, et al. Hereditary gas-

- trointestinal cancer. *Surg Today*. 2016;46:1115–22.
4. Yamadera M, Ueno H, Kobayashi H, Konishi T, et al. Current status of prophylactic surgical treatment for familial adenomatous polyposis in Japan. *Surg Today*. 2017 Jun;47(6):690–696. Epub 2016 Oct 21. DOI: [10.1007/s00595-016-1431-4](https://doi.org/10.1007/s00595-016-1431-4)
5. Dossa F, Morris A, Wilson A, Baxter N. Life After Surgery: Surgeon Assessments of Quality of Life Among Patients With Familial Adenomatous Polyposis. *Dis Colon Rectum*. 2018 Oct;61(10):1217–

1222. PMID: 30192330. DOI: [10.1097/DCR.0000000000001146](https://doi.org/10.1097/DCR.0000000000001146)
6. Herzig D, Hardiman K, Weiser M, et al. The American Society of Colon and Rectal Surgeons Clinical Practice Guidelines for the Management of Inherited Polyposis Syndromes. *Dis Colon Rectum*. 2017;60:881–894.
7. Duijvendijk P, Slors JF, Taat CW, Oosterveld P, et al. Functional outcome after colectomy and ileorectal anastomosis compared with proctocolectomy and ileal pouch-anal anastomosis in familial adenomatous polyposis. *Ann Surg*. 1999 Nov;230(5):648–54. DOI: [10.1097/0000658-199911000-00006](https://doi.org/10.1097/0000658-199911000-00006)
8. Sahakitrungruang C, Kanjanasilp P, Pattana-Arun J, Tantiplachiva K, et al. Outcome of familial adenomatous polyposis: a retrospective study. *J Med Assoc Thai*. 2006 Sep;89 Suppl3:S155–60.
9. Vitellaro M, Sala P, Signoroni S, Radice P, et al. Risk of desmoid tumours after open and laparoscopic colectomy in patients with familial adenomatous polyposis. *Br J Surg*. 2014 Apr;101(5):558–65. Epub 2014 Feb 3. DOI: [10.1002/bjs.9411](https://doi.org/10.1002/bjs.9411)
10. Campos F, Martinez C, Monteiro de Camargo M, Cesconetto D, et al. Laparoscopic Versus Open Restorative Proctocolectomy for Familial Adenomatous Polyposis. *J Laparoendosc Adv Surg Tech A*. 2018 Jan;28(1):47–52. Epub 2017 Nov 10. DOI: [10.1089/lap.2017.0397](https://doi.org/10.1089/lap.2017.0397)
11. Duijvendijk P, Frederik J, Slors M, Taat C, et al. Functional Outcome After Colectomy and Ileorectal Anastomosis Compared With Proctocolectomy and Ileal Pouch-Anal Anastomosis in Familial Adenomatous Polyposis. *Ann Surg*. 1999 Nov;230(5):648. DOI: [10.1097/0000658-199911000-00006](https://doi.org/10.1097/0000658-199911000-00006)
12. Menahem B, Alves A, Regimbeau JM, Sabbagh C. Colorectal family polyadenomatous diseases. What management in 2020? *J Visc Surg*. 2020 Apr;157(2):127–135. Epub 2020 Feb 26. DOI: [10.1016/j.jvisc-surg.2019.12.003](https://doi.org/10.1016/j.jvisc-surg.2019.12.003)
13. Koskenvuo L, Renkonen-Sinisalo L, Järvinen HJ, Lepistö A. Risk of cancer and secondary proctectomy after colectomy and ileorectal anastomosis in familial adenomatous polyposis. *Int J Colorectal Dis*. 2014 Feb;29(2):225–30. Epub 2013 Nov 30. DOI: [10.1007/s00384-013-1796-4](https://doi.org/10.1007/s00384-013-1796-4)
14. Kit O.I., Gevorkyan Yu.A., Soldatkina N.V., Kolesnikov E.N., et al. Automated interintestinal anastomosis in colorectal cancer: direct results. *Koloproktologia*. 2016;1(55):48–53. (In Russ.). DOI: [10.33878/2073-7556-2016-0-1-48-53](https://doi.org/10.33878/2073-7556-2016-0-1-48-53)
15. Campos F, Araújo S, Melani A, Pandini L, et al. Surgical outcomes of laparoscopic colorectal resections for familial adenomatous polyposis. *Surg Laparosc Endosc cPercutan Tech*. 2011 Oct;21(5):327–33. DOI: [10.1097/SLE.0b013e31822b0f65](https://doi.org/10.1097/SLE.0b013e31822b0f65)
16. Vitellaro M, Bonfanti G, Sala P, Poiasina E, et al. Laparoscopic colectomy and restorative proctocolectomy for familial adenomatous polyposis. *Surg Endosc*. 2011 Jun;25(6):1866–75. Epub 2010 Dec 7. PMID: 21136106. DOI: [10.1007/s00464-010-1478-z](https://doi.org/10.1007/s00464-010-1478-z)
17. Zahid A, Kumar S, Koorey D, Young CJ. Pouch adenomas in Familial Adenomatous Polyposis after restorative proctocolectomy. *Int J Surg*. 2015 Jan;13:133–136. Epub 2014 Dec 10. DOI: [10.1016/j.ijso.2014.11.048](https://doi.org/10.1016/j.ijso.2014.11.048)
18. Xie M, Chen Y, Wei W, He X, et al. Does ileoanal pouch surgery increase the risk of desmoid in patients with familial adenomatous polyposis? *Int J Colorectal Dis*. 2020 Aug;35(8):1599–1605. Epub 2020 May 20. DOI: [10.1007/s00384-020-03578-y](https://doi.org/10.1007/s00384-020-03578-y)



<https://doi.org/10.33878/2073-7556-2022-21-2-57>



## Комментарии редколлегии к статье

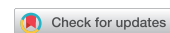### «Результаты хирургического лечения семейного аденоматоза толстой кишки», авторы: Кит О.И., Геворкян Ю.А., Солдаткина Н.В., Колесников Е.Н., Колесников В.Е., Бондаренко О.К., Хабжоков Э.К.

Представленная статья «Результаты хирургического лечения семейного аденоматоза толстой кишки» посвящена одной из актуальных проблем колопроктологии — лечению больных с наиболее часто встречающимся видом наследственного полипозного синдрома — семейным аденоматозом толстой кишки (САТК). Известно, что в большинстве случаев причиной развития САТК служит наличие патогенной мутации в гене *APC*, который является геном-супрессором опухолевого роста и участником WNT-пути. В настоящее время описано более двух тысяч патогенных мутаций в гене *APC*, однако обнаружить наличие мутации даже при современном уровне развития молекулярной генетики удается лишь у 75–80% пациентов с классической формой САТК и 20–25% больных с ослабленной формой САТК. В представленной статье авторы обнаружили мутации у всех пациентов. Однако, к сожалению, они не приводят список выявленных мутаций, что заставляет думать о возможном принятии непатогенных структурных вариантов в гене *APC* за патогенные.

В отношении хирургической тактики у больных с *классической* формой САТК в современных отечественных и зарубежных клинических рекомендациях единственно возможным вариантом является *полное* удаление всей толстой кишки (включая пря-

мую!) с формированием тонкокишечного резервуара и резервуаро-анального анастомоза, а при наличии противопоказаний — концевой илеостомы. В связи с этим, нельзя согласиться с выбором хирургической тактики авторами представленной статьи, при которой у 15 из 20 больных с классической формой САТК в результате лечения оказались сохраненными те или иные отделы прямой кишки. Доказательством нерадикальности выбранного объема операции стали данные о появлении полипов в оставшейся прямой кишке уже через 6–8 месяцев после операции у трети больных. При этом не возникает сомнений, что со временем часть этих пациентов могут стать кандидатами на выполнение повторной операции с удалением оставшейся части прямой кишки и уже формированием постоянной илеостомы.

Считаем важным отметить, что, учитывая редкую встречаемость больных с семейным аденоматозом толстой кишки в клинической практике, детальная диагностика (включая современные методы молекулярно-генетического обследования) и лечение этой непросто категории больных, а также последующий мониторинг и скрининг среди ближайших родственников должны осуществляться в крупных специализированных медицинских центрах, а накопление полученных данных — в рамках территориальных регистров.

<https://doi.org/10.33878/2073-7556-2022-21-2-58-63>

## Молекулярно-генетическое профилирование пациентов с аденоматозными полипами желудочно-кишечного тракта

Лисица Т.С.<sup>1</sup>, Данишевич А.М.<sup>2</sup>, Хахина А.О.<sup>1</sup>, Ибрагимова А.Ш.<sup>1</sup>, Шагина А.Д.<sup>1</sup>, Валеева А.Е.<sup>2</sup>, Бодунова Н.А.<sup>2</sup>, Абрамов И.С.<sup>1</sup>, Шипулин Г.А.<sup>1</sup>

<sup>1</sup>ФГБУ «ЦСП» ФМБА России (ул. Погодинская, д. 10с1, г. Москва, 119121, Россия)

<sup>2</sup>ГБУЗ МКНЦ имени А.С. Логинова ДЗМ (ш. Энтузиастов, д. 86, г. Москва, 111123, Россия)

**РЕЗЮМЕ** ЦЕЛЬ: поиск наследственных мутаций у пациентов с аденоматозными полипами желудочно-кишечного тракта.

ПАЦИЕНТЫ И МЕТОДЫ: в ретроспективное когортное исследование были включены 8 пациентов с аденоматозными полипами желудочно-кишечного тракта (от 4 до нескольких сотен). Были исследованы гены APC, AXIN2, BMPR1A, BRCA2, CDH1, CHEK2, EPCAM, GALNT12, GREM1, MLH1, MLH3, MSH2, MSH3, MSH6, MutYH, NTHL1, PMS2, POLD1, POLE, SMAD4, STK11 методом высокопроизводительного секвенирования.

РЕЗУЛЬТАТЫ: у 5 пациентов были обнаружены патогенные мутации в генах APC (3 пациента с количеством полипов > 100), POLE (1 пациент с количеством полипов < 10), MutYH (1 пациент — с 2 мутациями при количестве полипов > 28; 1 пациент с моноаллельной мутацией в сочетании с мутацией в гене APC при количестве полипов > 100).

ЗАКЛЮЧЕНИЕ: вероятность обнаружения патогенной мутации возрастает с увеличением количества полипов у пациента.

**КЛЮЧЕВЫЕ СЛОВА:** аденоматозные полипы, полипы желудка, полипы толстой кишки, семейный аденоматозный полипоз, NGS, таргетное секвенирование

**КОНФЛИКТ ИНТЕРЕСОВ:** авторы заявляют об отсутствии конфликта интересов.

**ИСТОЧНИК ФИНАНСИРОВАНИЯ:** Исследование выполнено в рамках государственного задания №№ 388-00102-20-01/ 388-00154-21-00.

**ДЛЯ ЦИТИРОВАНИЯ:** Лисица Т.С., Данишевич А.М., Хахина А.О., Ибрагимова А.Ш., Шагина А.Д., Валеева А.Е., Бодунова Н.А., Абрамов И.С., Шипулин Г.А. Молекулярно-генетическое профилирование пациентов с аденоматозными полипами желудочно-кишечного тракта. *Колопроктология*. 2022; т. 21, № 2, с. 58–63. <https://doi.org/10.33878/2073-7556-2022-21-2-58-63>

## Molecular-genetic profiling in patients with adenomatous polyps of the gastrointestinal tract

Tatiana S. Lisitsa<sup>1</sup>, Anastasia M. Danishevich<sup>2</sup>, Anastasia O. Khakhina<sup>1</sup>, Amina S. Ibragimova<sup>1</sup>, Anastasia D. Shagina<sup>1</sup>, Alexandra E. Valeeva<sup>2</sup>, Natalya A. Bodunova<sup>2</sup>, Ivan S. Abramov<sup>1</sup>, German A. Shipulin<sup>1</sup>

<sup>1</sup>Federal State Budgetary Institution "Centre for Strategic Planning and Management of Biomedical Health Risks" of the Federal Medical Biological Agency (Pogodinskaya street, 10 bld. 1, Moscow, 119121, Russia)

<sup>2</sup>State budgetary healthcare institution "The Loginov Moscow Clinical Scientific Center under the Health department of Moscow" (Shosse Entuziastov, 86, Moscow, 111123, Russia)

**ABSTRACT** AIM: to reveal hereditary mutations in patients with adenomatous polyps of the gastrointestinal tract.

PATIENTS AND METHODS: a retrospective cohort study included 8 patients with adenomatous polyps of the gastrointestinal tract (ranging from 4 to several hundred). The APC, AXIN2, BMPR1A, BRCA2, CDH1, CHEK2, EPCAM, GALNT12, GREM1, MLH1, MLH3, MSH2, MSH3, MSH6, MutYH, NTHL1, PMS2, POLD1, POLE, SMAD4, STK11 genes were studied using new generation sequencing.

RESULTS: five patients were found to have pathogenic mutations in the genes APC (3 patients with > 100 polyps), POLE (1 patient with < 10 polyps), MutYH (1 patient with 2 mutations with > 28 polyps; 1 patient with monoallelic mutation in combination with a mutation in the APC gene with a number of polyps > 100).

**CONCLUSION:** the probability of detecting a pathogenic mutation increases with an increase in the number of polyps in a patient.

**KEYWORDS:** adenomatous polyps, gastric polyps, colon polyps, familial adenomatous polyposis, NGS, targeted sequencing

**CONFLICT OF INTEREST:** The authors declare no conflict of interest.

**FOR CITATION:** Lisitsa T.S., Danishevich A.M., Khakhina A.O., Ibragimova A.S., Shagina A.D., Valeeva A.E., Bodunova N.A., Abramov I.S., Shipulin G.A. Molecular-genetic profiling in patients with adenomatous polyps of the gastrointestinal tract. *Koloproktologia*. 2022;21(2):58–63. (in Russ.). <https://doi.org/10.33878/2073-7556-2022-21-2-58-63>

**АДРЕС ДЛЯ ПЕРЕПИСКИ:** Лисица Татьяна Сергеевна, ФГБУ «ЦСП» ФМБА России, ул. Погодинская, д. 10с1, Москва, 119121, Россия; e-mail: [TLisitsa@cspmrz.ru](mailto:TLisitsa@cspmrz.ru)

**ADDRESS FOR CORRESPONDENCE:** Lisitsa T.S., Centre for Strategic Planning and Management of Biomedical Health Risks, Pogodinskaya street, 10 bld. 1, Moscow, 119121, Russia; e-mail: [TLisitsa@cspmrz.ru](mailto:TLisitsa@cspmrz.ru)

Дата поступления — 02.02.2022

После доработки — 16.03.2022

Принято к публикации — 21.05.2022

Received — 02.02.2022

Revised — 16.03.2022

Accepted for publication — 21.05.2022

## ВВЕДЕНИЕ

Полипы толстой кишки (ТК) представляют собой новообразования, выступающие над поверхностью слизистой оболочки в просвет ТК [1]. По классификации Всемирной организации здравоохранения (ВОЗ) полипы можно разделить на четыре типа: аденоматозные, воспалительные, гиперпластические и гамартонные [2]. По данным Всемирного гастроэнтерологического общества, при проведении колоноскопии в рамках скрининга аденоматозные полипы диагностируются у 18–36% пациентов [3].

Полипы желудка обнаруживаются у 1–4% пациентов, прошедших гастроскопию. Гиперпластические и аденоматозные полипы часто встречаются на фоне инфицирования *H. Pylori*, но могут проявляться и при наследственных опухолевых синдромах (НОС), таких как синдром Линча, семейный аденоматоз толстой кишки (САТК). Распознавание синдромальных полипов желудка важно для ведения пациентов [4].

Различают классический и аттенуированный САТК. Классическая форма САТК характеризуется развитием от ста до тысяч аденом прямой и толстой кишки в течение второго-третьего десятилетия жизни. Частота встречаемости САТК составляет примерно 1 из 8300 случаев. Данное заболевание является причиной возникновения около 1% случаев колоректального рака (КРР) [5]. Классический САТК наследуется по аутосомно-доминантному типу и возникает в результате герминальной мутации в гене *APC*. Белок APC является классическим опухолевым супрессором, который играет центральную роль в передаче сигналов каскада Wnt, частично путем регуляции деградации β-катенина. Примерно у 10% пациентов мутации в гене *APC* возникают *de novo*, нередко встречается мозаицизм [5,6].

Аттенуированный САТК (АСАТК), характеризуется меньшим количеством аденоматозных полипов ТК

(обычно менее 100), более поздним возрастом их появления [7]. У пациентов с АСАТК также повышен риск развития злокачественных новообразований [8]. Причиной АСАТК являются мутации в гене *APC* в кодонах 1–157, 1595–2843 и 9 экзоне [9]. При этом схожая клиническая картина наблюдается при наличии мутаций в генах *MutYH* и *POLD1/POLE*.

*MutYH*-ассоциированный полипоз (МАР) характеризуется развитием от 20 до 100 аденоматозных полипов ТК, однако могут встречаться гиперпластические, зубчатые полипы и смешанные (гиперпластические и аденоматозные) полипы. Часто встречаются аденомы двенадцатиперстной кишки. В некоторых случаях пациенты могут иметь фенотип сходный с классической формой САТК [10]. У пациентов с МАР риск развития КРР в возрасте 60 лет колеблется от 43% до 100%. У некоторых пациентов КРР развивается при отсутствии полипоза [11,12]. Причиной МАР является наличие гомозиготной или компаунд-гетерозиготной мутации в гене *MutYH*, который кодирует ДНК-гликозилазу, участвующую в эксцизионной репарации ДНК.

Другая форма семейного полипоза, ассоциированная с герминальными мутациями в генах *POLE* и *POLD1* (Polymerase Proofreading-Associated Polyposis, PPA), кодирующих экзонуклеазный домен ДНК-полимераз эпсилон и дельта, соответственно. В этом случае экзонуклеазная активность ДНК-полимеразы утрачивается, в то время как полимеразная активность сохраняется. Опухоли таких пациентов имеют МСС фенотип, однако накапливают миссенс-мутации [12].

*NTHL1*, также как и *MutYH*, является геном ДНК-гликозилазы, лежащим в основе аутосомно-рецессивного полипоза с высокой пенетрантностью. *NTHL1* кодирует ДНК-гликозилазу пути эксцизионной репарации [13]. У ряда пациентов было описано рецессивное наследование аденоматозного полипоза, связанного с мутациями в гене *MSH3* [14].

**Таблица 1.** Клинические характеристики обследованной группы пациентов  
**Table 1.** Clinical characteristics of the examined group of patients

№	Пол	Клинические проявления	ВД полипов	Локализация полипов	Кол-во полипов	ЗНО в личном анамнезе (ВД)	Семейный анамнез (родственники I/II степени родства)
1	Ж	Нет	39	ТК	4	РЖ (39)	РЖ/нет
2	М	Вздутие живота, частый, жидкий стул	23	ТК + Ж	Тотально	Нет	Нет/нет
3	Ж	Боли в эпигастрии	21	ТК	< 10	РТК (21)	Нет/нет
4	Ж	Нет	59	ТК	> 15	Нет	РПрЖ/РПрЖ, РЖКТ
5	М	Нет	60	ТК	> 100	Нет	АП/нет
6	М	Кровь в стуле	50	ТК	> 28	Синхронный РТК (50)	Нет/нет
7	М	Нет	23	ТК	Тотально	Гепатобластома (1)	АП/нет
8	М	Кровь в стуле	37	ТК	> 10	Нет	Лейкоз/нет

Сокращения: ВД — возраст на момент диагностики, РЖ — рак желудка, РПрЖ — рак предстательной железы, РЖКТ — рак органов желудочно-кишечного тракта, АП — аденоматозный полипоз, РТК — рак толстой кишки, ЗНО — злокачественное новообразование, ТК — толстая кишка, Ж — желудок.

## ЦЕЛЬ ИССЛЕДОВАНИЯ

Выявление и анализ молекулярно-генетических особенностей пациентов с аденоматозными полипами желудочно-кишечного тракта (ЖКТ).

## ПАЦИЕНТЫ И МЕТОДЫ

В исследование были включены образцы периферической крови 8 пациентов, проходивших обследование и лечение на базе ГБУЗ МКНЦ им. А.С. Логинова ДЗМ в период с 2020–2021 гг. У половины пациентов ( $n = 4$ ) жалобы со стороны ЖКТ отсутствовали, полипы были диагностированы в ходе планового обследования. У 4 пациентов полипоз сопровождался жалобами на боли в эпигастриальной области, вздутие живота, частый жидкий стул или запоры. Средний возраст на момент диагностики полипов составил  $39 \pm 13$  лет. В большинстве случаев ( $n = 7$ ) выявлен изолированный полипоз толстой кишки, у одного пациента — синхронное поражение желудка. Тотальный полипоз диагностирован у 2 обследованных. У 4 пациентов в личном анамнезе — злокачественные новообразования (ЗНО) различных локализаций. Подробные клинические данные пациентов описаны в таблице 1. Данное исследование одобрено локальным этическим комитетом ГБУЗ МКНЦ им. А.С. Логинова ДЗМ, и от каждого больного было получено информированное согласие.

Выделение ДНК из лимфоцитов периферической крови проводили с помощью набора QIAamp DNA Blood Mini Kit (Qiagen), на автоматизированной системе выделения ДНК, РНК и белков QIAcube.

Подготовку библиотек ДНК осуществляли с помощью набора КАРА Hyper Prep Kit (Roche) по стандартному протоколу с ферментативной фрагментацией нуклеиновых кислот. Гибридизационное селективное

обогащение проводили с использованием кастомной панели зондов по стандартному протоколу Hyper (Roche). Дизайн панели зондов был проведен с помощью он-лайн сервиса Hyper Design (Roche), включал кодирующие участки, сайты сплайсинга и UTR области, относящиеся к генам, ассоциированным с развитием НОС, в том числе *APC*, *AXIN2*, *BMPR1A*, *BRCA2*, *CDH1*, *CHEK2*, *EPCAM*, *GALNT12*, *GREM1*, *MLH1*, *MLH3*, *MSH2*, *MSH3*, *MSH6*, *MutYH*, *NTHL1*, *PMS2*, *POLD1*, *POLE*, *SMAD4*, *STK11*, нарушения в которых связаны с развитием полипов ЖКТ, а также рака желудка и КРР.

В качестве секвенирующей платформы была использована система MiSeq (Illumina). Данные секвенирования анализировались в соответствии с рекомендациями GATK Best Practices (институт Броуда) для поиска герминальных и соматических мутаций по алгоритму, описанному нами ранее [15].

## РЕЗУЛЬТАТЫ И ОБСУЖДЕНИЕ

У 5 пациентов установлена наследственная природа заболевания (Табл. 2). У одного пациента с клинической картиной тотального полипоза ТК и синхронного полипоза желудка и другого больного тотальным полипозом ТК и гепатобластомой в анамнезе выявлены ранее описанные герминальные патогенные варианты нуклеотидной последовательности (ВНП) с.3927\_3931del, p.Glu1309 AspfsTer, rs121913224 и с.3183\_3187del, p.Gln1062Ter, rs587779352 в гене *APC* в гетерозиготной форме, соответственно, ассоциированные с классической формой САТК (OMIM# 175100). У пациента 60 лет с наличием более 100 аденоматозных полипов, имеющего родственника с аденоматозным полипозом, выявлен ранее описанный ВНП с.1192\_1193del, p.Lys398GluTer, rs387906238 в гене *APC* в гетерозиготной форме, а также с.1187G>A, p.Gly369Asp, rs36053993 в гене *MutYH* в гетерозиготной форме. С учетом клинической



**Таблица 2.** Результаты исследования на наличие герминальных патогенных ВНП  
**Table 2.** Germline pathogenic variants of nucleotide sequence

№	Ген	ВНП	rsID	Класс патогенности варианта
1			Не выявлено	
2	<i>APC</i>	chr5:112839515delAAAAG с.3927_3931del, p.Glu1309AspfsTer	rs121913224	Класс 5 (Патогенный)
3	<i>POLE</i>	chr12:132676655T>C с.802-2A>G	–	Класс 5 (Патогенный)
4			Не выявлено	
5	<i>MutYH</i>	chr1:45331556C>T с.1187G>A, p.Gly369Asp	rs36053993	Класс 5 (Патогенный)
	<i>APC</i>	chr5:112819224 delAA с.1192_1193del, p.Lys398GlufsTer	rs387906238	Класс 5 (Патогенный)
6	<i>MutYH</i>	chr1:45331556C>T с.1187G>A, p.Gly369Asp	rs36053993	Класс 5 (Патогенный)
	<i>MutYH</i>	chr1:45332791C>T с.548G>A, p.Gly183Asp	rs587781864	Класс 4 (Вероятно патогенный)
7	<i>APC</i>	chr5:112838774delAAAAC с.3183_3187del, p.Gln1062Ter	rs587779352	Класс 5 (Патогенный)
8			Не выявлено	

картины и присутствия патогенного ВНП в 398 кодоне гена *APC*, можно говорить о наличии у данного пациента аттенуированной формы САТК.

У пациента 50 лет с наличием более 28 аденоматозных полипов, синхронным РТК и отсутствием ЗНО в семейном анамнезе в гене *MutYH* выявлены ВНП с.1187G > A, p.Gly369Asp, rs36053993 в гетерозиготной форме, описанный в базах данных Varsome, InSight как патогенный, и с.548G > A, p.Gly183Asp, rs587781864 зарегистрированный в базе данных Varsome как вероятно патогенный. Принимая во внимание характерную клиническую картину и аутосомно-рецессивный тип наследования, следует расценивать данное заболевание как *MutYH*-ассоциированный полипоз ТК (OMIM # 608456).

Наиболее интересным случаем является пациентка 21 года с наличием менее 10 полипов и аденокарциномой ректосигмоидного отдела ТК с метастазами в печень. У пациентки выявлен ранее не описанный ВНП с.802-2A>G в гене *POLE*, который находится в высококонсервативной области гена и представлен заменой одного нуклеотида в каноническом сайте сплайсинга. Согласно критериям ACMG [16], данный ВНП можно расценивать как патогенный клинически значимый, ассоциированный с РРАР и предрасположенностью к КРР, тип 12 (OMIM # 615083). Согласно исследованию, проведенному Bellido et al, у пациентов с патогенными ВНП в гене *POLE* более 2 аденом ТК встречаются в 81,8% случаев, среднее количество аденом ТК составляет 19,3 (1–68), а частота развития КРР у носителей мутации *POLE* составляет 63,8%, средний возраст на момент постановки диагноза 40,7 лет. Надо отметить, что в данном исследовании рассмотрены только пациенты с миссенс-вариантом с.1270C>G, p.Leu424Val, rs483352909 и для пациентов с нонсенс-вариантами или мутациями сайта

сплайсинга клиническая картина может отличаться. Авторы предлагают критерии отбора пациентов на генетическое тестирование на наличие мутаций в гене *POLE*: наличие 20–100 аденоматозных полипов ТК, или соответствие критериям Амстердам I, или наличие РТК и 5–20 аденоматозных полипов ТК в возрасте до 50 лет, или наличие РТК и 5–20 аденоматозных полипов ТК и родственника 1 степени родства с РТК, диагностированным в возрасте до 50 лет, или наличие РТК и 5–20 аденоматозных полипов ТК и более двух родственников 1–2 степени родства с РТК, диагностированным в любом возрасте [17].

## ЗАКЛЮЧЕНИЕ

В настоящее время описано несколько как доминантных, так и рецессивных НОС, клиническим проявлением которых являются аденоматозные полипы ТК и/или желудка. В связи с этим существует необходимость формирования стратегии молекулярно-генетического тестирования, утверждения необходимого минимального списка генов и очередности исследования. Также одной из важных ступеней на пути определения оптимальной тактики профилактики, ранней диагностики, лечения и дальнейшего сопровождения пациентов с полипозом, может стать организация проспективного наблюдения за состоянием пациентов — носителей мутации.

## УЧАСТИЕ АВТОРОВ

Сбор образцов и клиничко-анамнестическая характеристика: Данишевич А.М., Валева А.Е.  
 Экспериментальная часть: Хахина А.О., Ибрагимова А.Ш., Шагина А.Д.

Концепция и дизайн исследования, обработка данных, написание и рецензирование статьи: *Абрамов И.С., Лисица Т.С., Бодунова Н.А., Шипулин Г.А.*

#### AUTHORS CONTRIBUTION

Sample collection and clinical and anamnestic characteristics: *Anastasia M. Danishevich, Alexandra E. Valeeva*  
 Experimental part: *Anastasia O. Khakhina, Amina Sh. Ibragimova, Anastasia D. Shagina*  
 Research concept and design, data processing, writing and reviewing articles: *Ivan S. Abramov, Tatiana S. Lisitsa, Natalya A. Bodunova, German A. Shipulin*

#### СВЕДЕНИЯ ОБ АВТОРАХ (ORCID)

Лисица Т. С. — 0000-0002-6212-7627  
 Данишевич А.М. — 0000-0002-3573-8342

Хахина А. О. — 0000-0002-0723-9765  
 Ибрагимова А.Ш. — 0000-0003-0485-7450  
 Шагина А.Д. — 0000-0002-0673-4908  
 Валеева А.Е. — 0000-0002-6228-5756  
 Бодунова Н.А. — 0000-0002-3119-7673  
 Абрамов И.С. — 0000-0002-6954-1564  
 Шипулин Г.А. — 0000-0002-3668-6601

#### INFORMATION ABOUT THE AUTHORS (ORCID)

Tatiana S. Lisitsa — 0000-0002-6212-7627  
 Anastasia M. Danishevich — 0000-0002-3573-8342  
 Anastasia O. Khakhina — 0000-0002-0723-9765  
 Amina Sh. Ibragimova — 0000-0003-0485-7450  
 Anastasia D. Shagina — 0000-0002-0673-4908  
 Alexandra E. Valeeva — 0000-0002-6228-5756  
 Natalya A. Bodunova — 0000-0002-3119-7673  
 Ivan S. Abramov — 0000-0002-6954-1564  
 German A. Shipulin — 0000-0002-3668-6601

## ЛИТЕРАТУРА

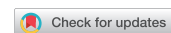- Huang Y, Gong W, Su B, et al. Recurrence and surveillance of colorectal adenoma after polypectomy in a southern Chinese population. *J Gastroenterol.* 2010;45:838–45. DOI: [10.1007/s00535-010-0227-3](https://doi.org/10.1007/s00535-010-0227-3)
- Hao Y, Wang Y, Qi M, et al. Risk Factors for Recurrent Colorectal Polyps. *Gut Liver.* 2020;14:399–411. DOI: [10.5009/gnl19097](https://doi.org/10.5009/gnl19097)
- Скрининг колоректального рака. Практическое руководство Всемирного гастроэнтерологического общества (ВГО) и Международного союза по профилактике рака пищеварительной системы. *WGO.* 2008.
- Brosens LAA, Wood LD, Offerhaus GJ, et al. Pathology and Genetics of Syndromic Gastric Polyps. *Int J Surg Pathol.* 2016;24:185–99. DOI: [10.1177/1066896915620013](https://doi.org/10.1177/1066896915620013)
- Half E, Bercovich D, Rozen P. Familial adenomatous polyposis. *Orphanet J Rare Dis.* 2009;4:22. DOI: [10.1186/1750-1172-4-22](https://doi.org/10.1186/1750-1172-4-22)
- Powell SM, Zilz N, Beazer-Barclay Y, et al. APC mutations occur early during colorectal tumorigenesis. *Nature.* 1992;359:235–7. DOI: [10.1038/359235a0](https://doi.org/10.1038/359235a0)
- Цуканов А.С., Шубин В.П., Кузьминов А.М. и соавт. Дифференциальный диагноз *MutYH*-ассоциированного полипоза и спорадических полипов толстой кишки. *Российский журнал гастроэнтерологии, гепатологии, колопроктологии.* 2018;28(6):51–57. DOI: [10.22416/1382-4376-2018-28-6-51-57](https://doi.org/10.22416/1382-4376-2018-28-6-51-57)
- Knudsen AL, Bisgaard ML, Bülow S. Attenuated familial adenomatous polyposis (AFAP). A review of the literature. *Fam Cancer.* 2003;2:43–55. DOI: [10.1023/a:1023286520725](https://doi.org/10.1023/a:1023286520725)
- Цуканов А.С. Стратегия комплексного молекулярно-генетического изучения наследственных форм колоректального рака у российских пациентов (автореф. ... д-ра. мед. наук). Москва. 2017; 48 с.
- Тобоева М.К., Шельгин Ю.А., Фролов С.А. и соавт. *MutYH*-ассоциированный полипоз толстой кишки. *Терапевтический архив.* 2019;91(2):97–100. DOI: [10.26442/00403660.2019.02.001124](https://doi.org/10.26442/00403660.2019.02.001124)
- Nielsen M, Infante E, Brand R. *MutYH* Polyposis. In: Adam MP, Ardinger HH, Pagon RA, et al. *GeneReviews*®. Seattle (WA): University of Washington, Seattle 1993. <http://www.ncbi.nlm.nih.gov/books/NBK107219/> (accessed 25 Jan 2022).
- Testa U, Pelosi E, Castelli G. Colorectal cancer: genetic abnormalities, tumor progression, tumor heterogeneity, clonal evolution and tumor-initiating cells. *Med Sci (Basel).* 2018;6:E31. DOI: [10.3390/medsci6020031](https://doi.org/10.3390/medsci6020031)
- Weren RD, Ligtenberg MJ, Geurts van Kessel A, et al. NTHL1 and *MutYH* polyposis syndromes: two sides of the same coin? *J Pathol.* 2018;244:135–42. DOI: [10.1002/path.5002](https://doi.org/10.1002/path.5002)
- Adam R, Spier I, Zhao B, et al. Exome Sequencing Identifies Biallelic MSH3 Germline Mutations as a Recessive Subtype of Colorectal Adenomatous Polyposis. *Am J Hum Genet.* 2016;99:337–51. DOI: [10.1016/j.ajhg.2016.06.015](https://doi.org/10.1016/j.ajhg.2016.06.015)
- Абрамов И.С., Лисица Т.С., Строганова А.М. и соавт. Диагностика наследственных опухолевых синдромов методом высокопроизводительного секвенирования. Опыт создания базы данных. *Практическая медицина.* 2021;12(3):36–42. (in Russ.). DOI: [10.17816/clinpract76383](https://doi.org/10.17816/clinpract76383)
- Richards S, Aziz N, Bale S, et al. Standards and guidelines for the interpretation of sequence variants: a joint consensus recommendation of the American College of Medical Genetics and Genomics and the Association for Molecular Pathology. *Genet Med.* 2015;17:405–24. DOI: [10.1038/gim.2015.30](https://doi.org/10.1038/gim.2015.30)
- Bellido F, Pineda M, Aiza G, et al. POLE and POLD1 mutations in 529 kindred with familial colorectal cancer and/or polyposis: review of reported cases and recommendations for genetic testing and surveillance. *Genet Med.* 2016;18(4):325–32. DOI: [10.1038/gim.2015.75](https://doi.org/10.1038/gim.2015.75)

## REFERENCES

- Huang Y, Gong W, Su B, et al. Recurrence and surveillance of colorectal adenoma after polypectomy in a southern Chinese population. *J Gastroenterol.* 2010;45:838–45. DOI: [10.1007/s00535-010-0227-3](https://doi.org/10.1007/s00535-010-0227-3)
- Hao Y, Wang Y, Qi M, et al. Risk Factors for Recurrent Colorectal Polyps. *Gut Liver.* 2020;14:399–411. DOI: [10.5009/gnl19097](https://doi.org/10.5009/gnl19097)
- Colorectal cancer screening. Practical guide of the World Gastroenterological Society (WGO) and the International Union for

- the Prevention of Cancer of the Digestive System. *WGO*. 2008. (in Russ.).
4. Brosens LAA, Wood LD, Offerhaus GJ, et al. Pathology and Genetics of Syndromic Gastric Polyps. *Int J Surg Pathol*. 2016;24:185–99. DOI: [10.1177/1066896915620013](https://doi.org/10.1177/1066896915620013)
  5. Half E, Bercovich D, Rozen P. Familial adenomatous polyposis. *Orphanet J Rare Dis*. 2009;4:22. DOI: [10.1186/1750-1172-4-22](https://doi.org/10.1186/1750-1172-4-22)
  6. Powell SM, Zilz N, Beazer-Barclay Y, et al. APC mutations occur early during colorectal tumorigenesis. *Nature*. 1992;359:235–7. DOI: [10.1038/359235a0](https://doi.org/10.1038/359235a0)
  7. Tsukanov A.S., Shubin V.P., Kuzminov A.M. et al. Differential diagnosis of *MutYH*-associated polyposis and sporadic colon polyps. *Russian Journal of Gastroenterology, Hepatology, Coloproctology*. 2018;28(6):51–57. (In Russ.). DOI: [10.22416/1382-4376-2018-28-6-51-57](https://doi.org/10.22416/1382-4376-2018-28-6-51-57)
  8. Knudsen AL, Bisgaard ML, Bülow S. Attenuated familial adenomatous polyposis (AFAP). A review of the literature. *Fam Cancer*. 2003;2:43–55. DOI: [10.1023/a:1023286520725](https://doi.org/10.1023/a:1023286520725)
  9. Tsukanov A.S. Strategy of complex molecular genetic study of hereditary forms of colorectal cancer in Russian patients (abstract. ... doctor of medical sciences). Moscow. 2017; 48 p. (In Russ.).
  10. Toboeva M.K., Shelygin Yu.A., Frolov S.A., et al. *MutYH*-associated polyposis. *Ter Arkh*. 2019;91(2):97–100. (in Russ.). DOI: [10.26442/00403660.2019.02.000124](https://doi.org/10.26442/00403660.2019.02.000124)
  11. Nielsen M, Infante E, Brand R. *MutYH* Polyposis. In: Adam MP, Ardinger HH, Pagon RA, et al. *Gene Reviews*®. Seattle (WA): University of Washington, Seattle 1993. <http://www.ncbi.nlm.nih.gov/books/NBK107219/> (accessed 25 Jan 2022).
  12. Testa U, Pelosi E, Castelli G. Colorectal cancer: genetic abnormalities, tumor progression, tumor heterogeneity, clonal evolution and tumor-initiating cells. *Med Sci (Basel)*. 2018;6:E31. DOI: [10.3390/medsci6020031](https://doi.org/10.3390/medsci6020031)
  13. Weren RD, Ligtenberg MJ, Geurts van Kessel A, et al. *NTHL1* and *MutYH* polyposis syndromes: two sides of the same coin? *J Pathol*. 2018;244:135–42. DOI: [10.1002/path.5002](https://doi.org/10.1002/path.5002)
  14. Adam R, Spier I, Zhao B, et al. Exome Sequencing Identifies Biallelic *MSH3* Germline Mutations as a Recessive Subtype of Colorectal Adenomatous Polyposis. *Am J Hum Genet*. 2016;99:337–51. DOI: [10.1016/j.ajhg.2016.06.015](https://doi.org/10.1016/j.ajhg.2016.06.015)
  15. Abramov I.S., Lisitsa T.S., Stroganova A.M., et al. Diagnostics of hereditary cancer syndromes by ngs. A database creation experience. *Journal of Clinical Practice*. 2021;12(3):36–42. (in Russ.). DOI: [10.17816/clinpract76383](https://doi.org/10.17816/clinpract76383)
  16. Richards S, Aziz N, Bale S, et al. Standards and guidelines for the interpretation of sequence variants: a joint consensus recommendation of the American College of Medical Genetics and Genomics and the Association for Molecular Pathology. *Genet Med*. 2015;17:405–24. DOI: [10.1038/gim.2015.30](https://doi.org/10.1038/gim.2015.30)
  17. Bellido F, Pineda M, Aiza G, et al. *POLE* and *POLD1* mutations in 529 kindred with familial colorectal cancer and/or polyposis: review of reported cases and recommendations for genetic testing and surveillance. *Genet Med*. 2016;18(4):325–32. DOI: [10.1038/gim.2015.75](https://doi.org/10.1038/gim.2015.75)

<https://doi.org/10.33878/2073-7556-2022-21-2-64-71>



## Опыт лечения полипоза толстой кишки у детей

Ионов А.Л.<sup>1</sup>, Пичугина М.В.<sup>1</sup>, Мызин А.В.<sup>1</sup>, Лука В.А.<sup>1</sup>, Костомарова Т.Д.<sup>1</sup>, Сулавко Я.П.<sup>2</sup>

<sup>1</sup>РДКБ ФГАОУ ВО РНИМУ им. Н.И. Пирогова Минздрава России (ул. Островитянова, д. 1, г. Москва, 117997, Россия)

<sup>2</sup>РДКБ ФГАОУ ВО РНИМУ им. Н.И. Пирогова Минздрава России, кафедра детской хирургии (ул. Островитянова, д. 1, г. Москва, 117997, Россия)

### РЕЗЮМЕ

**ЦЕЛЬ:** проанализировать опыт лечения пациентов детского возраста с полипозом толстой кишки.

**ПАЦИЕНТЫ И МЕТОДЫ:** в публикации представлен опыт лечения детей с полипами толстой кишки в возрасте от 1 до 17 лет. Описаны клиника, методы диагностики и тактика ведения пациентов. Детально представлены результаты лечения пациентов с аденоматозным ( $n = 38$ ) и ювенильным полипозом толстой кишки ( $n = 16$ ).

**РЕЗУЛЬТАТЫ:** описаны варианты оперативного вмешательства с учетом результатов морфологического анализа и данных обследования (колэктомия и формирование наданального илеоректального анастомоза с формированием серозно-мышечного цилиндра ( $n = 8$ ), колпроктэктомии с формированием тонкокишечного резервуара, илеоанального анастомоза ( $n = 10$ ) и результаты лечения.

**ЗАКЛЮЧЕНИЕ:** выявление полипов толстой кишки у детей требует широкого спектра обследований и тактика лечения зависит от четкого представления о нозологической форме полипоза толстой кишки, что позволяет определить оптимальный срок и вариант оперативного лечения.

**КЛЮЧЕВЫЕ СЛОВА:** дети, полипы толстой кишки, аденоматоз толстой кишки, ювенильный полипоз толстой кишки

**КОНФЛИКТ ИНТЕРЕСОВ:** авторы заявляют об отсутствии конфликта интересов

**ДЛЯ ЦИТИРОВАНИЯ:** Ионов А.Л., Пичугина М.В., Мызин А.В., Лука В.А., Костомарова Т.Д., Сулавко Я.П. Опыт лечения полипоза толстой кишки у детей. *Колопроктология*. 2022; т. 21, № 2, с. 64–71. <https://doi.org/10.33878/2073-7556-2022-21-2-64-71>

## Colon polyps in children

Andrey L. Ionov<sup>1</sup>, Marina V. Pichugina<sup>1</sup>, Artem V. Myzin<sup>1</sup>, Viktor A. Luka<sup>1</sup>, Tatiana D. Kostomarov<sup>1</sup>, Yakov P. Sulavko<sup>2</sup>

<sup>1</sup>Pirogov Russian National Research Medical University (Ostrovitianova st., 1, Moscow, 117997, Russia)

<sup>2</sup>Pirogov Russian National Research Medical University, Department of Pediatric Surgery (Ostrovitianova st., 1, Moscow, 117997, Russia)

### ABSTRACT

**AIM:** to evaluate the results of bowel polyposis in children.

**PATIENTS AND METHODS:** the retrospective study included children, aged 1 to 17 years. The clinic manifestations, diagnostics and treatment approach are described. Patients with adenomatous polyposis ( $n = 38$ ) and juvenile polyposis ( $n = 16$ ) are presented in details.

**RESULTS:** options for surgical procedure are described due to early and late results, morphological data and diagnostic findings (colectomy with ileorectal anastomosis and formation of seromuscular cylinder,  $n = 8$ ; colproctectomy with ileal pouch,  $n = 10$ ).

**CONCLUSIONS:** the detection of colorectal polyps requires a wide range of diagnostic and treatment approaches depends on a clear understanding of the nosological form of polyposis, which allows to determine the optimal period and method of surgical treatment.

**KEYWORDS:** children, colon polyps, colon adenomatosis, juvenile polyposis

**CONFLICT OF INTEREST:** the authors declare no conflict of interest

**FOR CITATION:** Ionov A.L., Pichugina M.V., Myzin A.V., Luka V.A., Kostomarov T.D., Sulavko Ya.P. Colon polyps in children. *Koloproktologia*. 2022;21(2):64–71. (in Russ.). <https://doi.org/10.33878/2073-7556-2022-21-2-64-71>

**АДРЕС ДЛЯ ПЕРЕПИСКИ:** Сулавко Я.П., РДКБ ФГАОУ ВО РНИМУ им. Н.И. Пирогова Минздрава России, кафедра детской хирургии, ул. Островитянова, д. 1, Москва, 117997, Россия; e-mail: [mishutka\\_sno@mail.ru](mailto:mishutka_sno@mail.ru)



**ADDRESS FOR CORRESPONDENCE:** Sulavko Ya.P., Pirogov Russian National Research Medical University, Ostrovitianova st., 1, Moscow, 117997, Russia; e-mail: mishutka\_sno@mail.ru

Дата поступления — 03.02.2022  
Received — 03.02.2022

После доработки — 28.03.2022  
Revised — 28.03.2022

Принято к публикации — 21.05.2022  
Accepted for publication — 21.05.2022

## ВВЕДЕНИЕ

Одной из актуальных проблем в детской клинической практике является лечение полипоза толстой кишки. Наиболее часто полипы выявляются у больных в возрасте от 5 до 14 лет. Основным симптомом, с которым дети поступают в стационары, является примесь крови в стуле, кровотечение после акта дефекации. В некоторых случаях отмечается выпадение полипа из анального отверстия, может наблюдаться болевой абдоминальный синдром. Также полипоз у детей может проявляться более широкой гаммой симптомов. К ним относятся анемия, энтеропатия, гипопропротеинемия, нарушение питания и в ряде случаев рецидивирующие эпизоды инвагинации кишечника. Выраженность этих проявлений зависит от числа, локализации и размеров полипов [1–8].

В настоящее время с развитием эндоскопии диагностика полипов толстой кишки не представляет трудностей. Колоноскопия под наркозом позволяет выявить имеющиеся патологические изменения, а также разработать дальнейший ход диагностических мероприятий и определить тактику ведения пациента [9,10]. Пациенты с аденоматозным и ювенильным полипозом требуют дифференциального хирургического подхода, и тактика их ведения является предметом дискуссий.

У пациентов детского возраста остается открытым вопрос о сроках и вариантах хирургического лечения. [1,11–16]. В настоящее время в детской отечественной практике при аденоматозном полипозе толстой кишки широко используется колэктомия и формирование наданального илеоректального анастомоза. Несмотря на хорошие функциональные результаты лечения, эта операция имеет существенный недостаток, а именно, сохранение дистального отдела прямой кишки с продолжающимся ростом полипов и их неизбежной малигнизацией. Это ставит перед хирургами задачу повторного оперативного вмешательства. В то же время, выполнение колпроктэктомии с формированием тонкокишечного резервуара и илеоанальным анастомозом позволяет исключить вероятность продолженного роста и малигнизации полипов [15,17–34]. По данным зарубежных авторов, этот вариант оперативного вмешательства у пациентов детского возраста имел преимущества перед формированием «прямого» наданального анастомоза и в функциональном аспекте [34–36].

## ЦЕЛЬ

Целью настоящей публикации является проанализировать опыт лечения пациентов детского возраста с полипозом толстой кишки.

## ПАЦИЕНТЫ И МЕТОДЫ

В публикации представлен опыт лечения 62 пациентов, у которых по данным эндоскопического обследования выявлены множественные полипы, что позволило выделить их в отдельную группу — детей с полипозом толстой кишки. На первом этапе диагностики проводилась колоноскопия. Помимо этого выполнялась эзофагогастродуоденоскопия. Видеокапсульная эндоскопия проведена у одного пациента. Морфологическая оценка удаленных в ходе колоноскопии полипов или полученных биоптатов позволила выделить 2 группы: аденоматоз толстой кишки выявлен у 38 пациентов (из них 2 — с синдромом Тюрко, 3 — с синдромом Гарднера), ювенильный полипоз — в 16 случаях.

Характеристика данной категории больных представлена в таблицах 1 и 2.

У большинства пациентов с аденоматозом дебют заболевания отмечен в подростковом возрасте (у 50% — от 8 до 14 лет, старше 15 лет — 45%), первые проявления заболевания у пациентов с ювенильным полипозом у 37% отмечались до 7 лет, у 56% — до 14 лет. Основным клиническим проявлением заболевания явилось кишечное кровотечение. А в сочетании с болями в животе — у 13% больных. В 30% случаев проведение колоноскопии у детей с бессимптомным течением аденоматоза толстой кишки было обусловлено наличием семейного анамнеза, указывающего на наличие полипоза у родственников.

Распределение пациентов с учетом количества и размеров полипов представлено в таблице 3.

Обращает на себя внимание, что при аденоматозе толстой кишки наибольшую группу составили пациенты с числом более 100 полипов. У большинства больных размеры полипов были до 10 мм. При ювенильном полипозе толстой кишки, преимущественно, встречаются крупные полипы (более 10 мм).

По данным морфологического исследования удаленных полипов или биоптатов, у подавляющего большинства пациентов с аденоматозом толстой кишки

**Таблица 1.** Пациенты с полипозом толстой кишки**Table 1.** Patients with colon polyposis

Клинические группы	Распределение по полу		Дебют (возраст выявления заболевания)			
	мужской	женский	1–3 года	4–7 лет	8–14 лет	Старше 15 лет
Аденоматоз толстой кишки ( $n = 38$ )	20	18	1	1	19	17
Ювенильный полипоз толстой кишки ( $n = 16$ )	7	9	4	2	9	1

**Таблица 2.** Пациенты с полипозом толстой кишки (клиническая характеристика)**Table 2.** Patients with colon polyposis (clinical characteristic)

Клинические группы	Клинические проявления (на момент выявления заболевания)			
	Кишечное кровотечение	Кишечное кровотечение в сочетании с болевым абдоминальным синдромом	Болевой абдоминальный синдром	Бессимптомное течение
Аденоматоз толстой кишки ( $n = 38$ )	16	5	5	11
Ювенильный полипоз толстой кишки ( $n = 16$ )	11	2	2	1

**Таблица 3.** Распределение пациентов с учетом количества и размеров полипов**Table 3.** Distribution of patients taking into account the number and size of polyps

Клинические группы	Количество полипов			Размер полипов			
	до 20	от 20 до 100	более 100	до 5 мм	от 6 до 10 мм	от 11 до 30 мм	более 30 мм
Аденоматоз толстой кишки ( $n = 38$ )	7 (18,5%)	5 (13,0%)	26 (68,5%)	17 (45,0%)	7 (18,%)	9 (24%)	5 (13%)
Ювенильный полипоз толстой кишки ( $n = 16$ )	5 (31,0%)	2 (13,0%)	9 (56,0%)	0	3 (19,0%)	6 (37,0%)	7 (44,0%)

выявлены признаки дисплазии низкой степени (79% пациентов), у 3 (7,9%) больных — дисплазия высокой степени. У 3 пациентов отмечено формирование аденокарцином, причем у 2 больных — с дебютом заболевания до 14 лет (синдром Тюрко). При ювенильном полипозе, дисплазия отмечена только в 37,5% случаев. У одного больного с ювенильным полипозом выявлен аденоматозный полип с высокой степенью дисплазии наряду с наличием большого количества ювенильных полипов.

В представленной группе больных генетические исследования проведены лишь у нескольких пациентов, что представляется недостаточным для какой-либо оценки этих данных.

## РЕЗУЛЬТАТЫ

При выявлении нескольких полипов, как правило, на первом этапе диагностики в ходе колоноскопии проводилось поэтапное их удаление (46 пациентов). При этом полипы небольшого размера удалялись без технических трудностей, по границе ножки полипа, тогда как крупные образования резецировались фрагментами с использованием петли в режимах последовательной электрокоагуляции и резки. У одного пациента после полипэктомии возникла перфорация сигмовидной кишки, потребовавшая проведения лапаротомии и ушивания дефекта. Не подлежали удалению полипы на широком основании, но проводилась их биопсия (11 больных).

Совокупность результатов морфологического анализа и данные обследования, а также данные семейного анамнеза и клинические проявления позволили определить показания к оперативному лечению.

У пациентов с аденоматозом толстой кишки показанием к хирургическому лечению стал высокий риск развития злокачественного процесса, по данным морфологического исследования удаленных полипов при колоноскопии (у 6 больных).

В 12 случаях показанием к проведению колэктомии были: частые кишечные кровотечения с падением уровня гемоглобина, гипопротейнемия (3 больных с ювенильным полипозом, 9 пациентов с аденоматозом толстой кишки). Большое количество полипов (**более 100 полипов**) не позволяло провести эндоскопическую санацию толстой кишки.

Возраст оперированных пациентов был от 4 до 17 лет. В среднем, возраст проведения колэктомии составил 14 лет.

Полипоз толстой кишки у детей в ряде случаев требовал тщательной предоперационной подготовки, направленной на коррекцию анемии и водно-электролитных нарушений. При стабилизации состояния ребенка проводилось хирургическое вмешательство. В хирургическом лечении полипоза толстой кишки в детской отечественной практике была предложена и широко использовалась колэктомия и формирование наданального илеоректального анастомоза. Эта операция выполняется в 2 этапа: 1 этапом — колэктомия с последующим низведением подвздошной кишки с избытком. Во время первого этапа после колэктомии проводится формирование

**Таблица 4.** Варианты тактики при полипозах толстой кишки  
**Table 4.** Tactic variants in patients with colon polyposis

Клинические группы	Варианты тактики ведения пациентов и оперативных вмешательств				
	колоноскопия с биопсией	колоноскопия с полипэктомией	Колэктомия и формирование наданального илеоректального анастомоза (2 этапа)	Колпроктэктомия с формированием тонкокишечного резервуара, илеоанального анастомоза	Резекция толстой/ прямой кишки
Аденоматоз толстой кишки (n = 38)	9	12	5	10	1
Ювенильный полипоз толстой кишки (n = 16)	1	11	3	0	1

серозно-мышечного цилиндра прямой кишки со стороны малого таза от уровня переходной складки брюшины до уровня на 3–5 см выше зубчатой линии прямой кишки. Во время второго этапа осуществлялось отсечение избытка кишки и формирование наданального анастомоза. При этом зона анастомоза, сформированного в ходе 2 этапа данной операции после резекции избытка низведенного терминального отдела подвздошной кишки, располагается на 3–5 см выше зубчатой линии (наданальный илеоректальный анастомоз). Эта методика позволяет избежать в будущем анальной инконтиненции (зона сфинктерного аппарата и инервация прямой кишки остаются интактными), но остается дистальный участок прямой кишки с сохраненной слизистой оболочкой, где в последующем появляются полипы. Данная методика была применена в 5 случаях у больных с аденоматозом, в 3 — подобные операции проведены по поводу ювенильного полипоза толстой кишки.

Дети после проведения подобной операции достаточно быстро, в течение 1–1,5 лет, адаптировались в социальном плане. Частот дефекации была 6–8 раз, эпизоды недержания кала были редки и возникали, как правило, в ближайшем послеоперационном периоде, а в последующем функция анального держания не страдала. Хорошие функциональные результаты по данным клинического обследования отмечались у всех оперированных пациентов. Учитывая отсутствие клинических признаков анальной инконтиненции, функциональные исследования запирающего аппарата прямой кишки не проводились.

Также одним из вариантов оперативного лечения полипоза выбрана резекция различных отделов толстой кишки с формированием межкишечных анастомозов. Одному пациенту с ювенильным полипозом выполнена резекция илеоцекального угла. Также одному больному с аденоматозом проведена резекция прямой кишки, осложнившаяся частичной несостоятельностью анастомоза, что в последующем потребовало формирования илеостомы и этапных реконструктивных вмешательств. Данные операции проведены у пациентов с локализацией полипов

в одном из отделов — в начальном отделе толстой кишки и в прямой кишке, соответственно.

В рамках катamnестического обследования после проведенного оперативного вмешательства с формированием наданального илеоректального анастомоза на первом плане стоит проведение эндоскопической оценки с биопсией или удалением оставшихся полипов и обязательным морфологическим исследованием. У 5 пациентов с аденоматозом после формирования прямого наданального илеоректального анастомоза выявлены полипы с низкой степенью дисплазии. У 2 больных с аденоматозом после формирования илеоректального анастомоза в прямой кишке отмечен продолженный рост полипов с малигнизацией.

С 2019 года у пациентов с аденоматозным полипозом толстой кишки проводилось выполнение колпроктэктомии с формированием тонкокишечного резервуара, илеоанального анастомоза (10 пациентов). У всех пациентов при операции создания резервуара с илеоанальным анастомозом также формировалась временная двустольная илеостома. Восстановление кишечного транзита с ликвидацией илеостомы проводилось через 1,5–3 месяца после эндоскопического и рентгеноконтрастного контрольного обследования зоны илеанального анастомоза и резервуара. Одному пациенту в связи с выявленным стенозом анастомоза потребовалось проведение бужирования, другому больному в связи с диагностированной детрузорношеечной диссенергией для восстановления самостоятельного мочеиспускания проведена трансуретральная электроинцизия шейки мочевого пузыря.

## ОБСУЖДЕНИЕ И ВЫВОДЫ

Семейный аденоматозный полипоз толстой кишки является наследственным заболеванием и в большинстве случаев обусловлен мутациями в гене APC. В настоящее время установлено, что среди больных аденоматозным полипозом российского происхождения отмечается большая частота герминальных мутаций в этом гене и отсутствует

четкая генетико-фенотипическая корреляция [37]. Генетическое обследование является очень важной частью диагностической программы и требует дальнейшего внедрения в клиническую практику. Однако имеются ограничения организационного порядка, а также невозможность использования генетического анализа в детском возрасте в рамках программы государственных гарантий бесплатного оказания медицинской помощи.

Обязательным является морфологическая оценка строения полипа. Выделяют аденоматозные полипы, строение которых повторяет структуру слизистой и подслизистого слоя. Принципиальным является оценка степени дисплазии клеток полипа.

Аденоматозные полипы имеют тенденцию в последующем переходить в стадию малигнизации.

Ювенильные и гамартомные полипы по структуре имитируют все слои стенки кишки, их озлокачествление менее вероятно, но, тем не менее, риск существует за счет возможных диспластических изменений слизистой. Эти данные определяют тактику динамического наблюдения за пациентами с последующей эндоскопической полипэктомией оставшихся полипов.

Если характер морфологической картины одиночных образований соответствует ювенильному полипу, считаем целесообразным проведение динамического эндоскопического наблюдения за пациентами с обязательным контрольным обследованием в сроки от 6 до 12 месяцев. По-видимому, необходим скрининг таких пациентов с учетом дальнейшего развития клинической картины кишечного кровотечения, а также решение вопроса о генетическом обследовании при бессимптомном течении с учетом семейного анамнеза.

При выявлении нескольких полипов морфологическая оценка позволяет определить характер полипозного синдрома. Дальнейший план обследования, помимо выполнения эзофагогастродуоденоскопии может включать видеокапсульную эндоскопию у больных с ювенильным полипозом и синдромом Пейтца-Егерса. Данное исследование, преимущественно, показано для выявления полипов тонкой кишки. Также для оценки пассажа по кишечнику и планирования оперативного вмешательства может проводиться рентгенконтрастное исследование. Ирригография диагностической значимости не имеет и проводится при возникновении трудностей при выполнении ФКС, невозможности осмотра вышележащих отделов толстой кишки вследствие имеющих деформаций и сужений.

Именно гистологическая картина и результаты генетического обследования позволяют адекватно определить дальнейшую тактику ведения таких больных и решить вопрос о вариантах оперативного

вмешательства и сроках радикального хирургического лечения.

Существуют разногласия в отношении сроков проведения операции при семейном аденоматозе толстой кишки. Как правило, показаниями к операции являются появление симптомов (кишечное кровотечение, боли в животе), увеличение размеров или количества полипов, выявленное при контрольной колоноскопии, наличие дисплазии высокой степени, а также пожелания родителей и пациента. Однако нет единого мнения о возрасте пациента, размере или количестве полипов, при которых следует проводить тот или иной вариант операции. Некоторые рекомендуют колэктомию сразу после выявления аденом, в то время как другие рекомендуют колэктомию в тот период, когда она меньше будет мешать психологическому, социальному развитию ребенка. Также считается, что у пациентов с мутацией, характерной для более легкого течения и меньшим количеством полипов (менее 500 полипов толстой кишки и менее 20 полипов прямой кишки) целесообразно отложить операцию или провести колэктомию с формированием илеоректального анастомоза [22,35].

Наиболее распространенной операцией в хирургическом лечении семейного аденоматоза толстой кишки у взрослых является выполнение профилактической колпроктэктомии с формированием тонкокишечного резервуара [38]. Анализ результатов широко используемой в нашей стране в детской практике двухэтапной операции с формированием серозно-мышечного цилиндра и созданием анастомоза на 3–5 см выше зубчатой линии позволяет утверждать, что, несмотря на хорошие функциональные результаты, продолжающийся рост полипов в данной зоне и их малигнизация диктуют в будущем необходимость проведения повторного оперативного вмешательства: резекции оставшегося участка прямой кишки. При этом при повторной операции создание резервуара из подвздошной кишки и его анастомозирование с анальным каналом после удаления оставшейся слизистой прямой кишки в ряде случаев затруднено, в связи с изменением топографо-анатомических взаимоотношений органов малого таза и архитектоники сосудов брыжейки тонкой кишки в ходе низведения при первой операции. Таким образом, выполнение таких операций у пациентов с аденоматозом толстой кишки нецелесообразно.

В случае высокого риска развития аденокарцином, по прогностическим данным морфологии и генетического обследования (семейный аденоматоз, синдром Тюрко и т.д.), считаем обоснованным проведение колпроктэктомии с мукозэктомией и формированием илеоанального анастомоза с резервуаром. По данным зарубежных авторов, выполнение этой операции в детском возрасте является



обоснованным и имеет преимущества перед операциями с наложением прямого илеоанального анастомоза. Наложение прямого илеоанального анастомоза чревато развитием выраженной недостаточности сфинктерного аппарата с развитием тяжелой степени недержания кала, перианального дерматита, что, безусловно, значительно снижает качество жизни пациента [25,34–36].

Анализ результатов широко используемой в нашей стране в детской практике двухэтапной операции с формированием серозно-мышечного цилиндра и созданием анастомоза на 3–5 см выше зубчатой линии позволяет утверждать, что, несмотря на хорошие функциональные результаты, вероятность продолженного роста полипов в данной зоне и их малигнизации не исключена. То есть в будущем возникает необходимость проведения повторного оперативного вмешательства: резекции оставшегося участка прямой кишки.

При этом создание резервуара из подвздошной кишки при повторной операции и его анастомозирования с анальным каналом после удаления оставшейся слизистой прямой кишки в ряде случаев затруднено, в связи с изменением топографо-анатомических взаимоотношений органов малого таза и архитектоники сосудов брыжейки тонкой кишки в ходе низведения при первой операции. Таким образом, выполнение таких операций у пациентов с аденоматозом толстой кишки нецелесообразно.

Проведения радикального оперативного вмешательства рекомендуем в случае выявления дисплазии полипов высокой степени, а также при наличии выраженного кишечного кровотечения и невозможности санации толстой кишки в ходе колоноскопии из-за большого количества полипов. Возраст пациентов не является определяющим фактором. Минимальный возраст, когда была выполнена радикальная операция у пациента с аденоматозом толстой кишки, в наших наблюдениях составил 4 года.

При ювенильном полипозе показаниями к хирургическому лечению являются такие клинические проявления как анемия, гипотрофия, частые эпизоды кишечного кровотечения. Если отсутствуют признаки дисплазии и риск ранней малигнизации, а также есть возможность последующего удаления полипов в прямой кишке с учетом их количества, оптимальным вариантом, по нашему мнению, может быть колэктомия с формированием илеоректального анастомоза. Целесообразным для удобства выполнения возможных будущих радикальных оперативных вмешательств

может быть предложено формирование анастомоза в 3–5 см над переходной складкой брюшины. Важно подчеркнуть, что указанное вмешательство редко сопровождается осложнениями и сводит к минимуму развитие функциональных нарушений в послеоперационном периоде. При наличии большого количества полипов в прямой кишке, наличии признаков дисплазии этих полипов показано выполнение радикальной операции, как при аденоматозе толстой кишки — **колпроктэктомии** с формированием илеоанального анастомоза с тонкокишечным резервуаром, как при аденоматозе толстой кишки. Оперативное лечение показано в любом возрасте и является единственным методом коррекции вышеописанных патологических состояний, наблюдаемых при полипозе [7,21,22,35,36].

Оперативное лечение показано в любом возрасте и является единственным методом коррекции вышеописанных патологических состояний, наблюдаемых при полипозе [7,21,22,35,36].

Оперативное лечение целесообразно проводить в специализированных детских колопроктологических учреждениях.

В заключении стоит отметить, что выявление полипоза толстой кишки требует широкого спектра обследований и тактика лечения зависит от четкого представления о нозологической форме полипоза толстой кишки.

#### СВЕДЕНИЯ ОБ АВТОРАХ (ORCID)

Яков Сулавко — 0000-0001-6135-2729

#### INFORMATION ABOUT THE AUTHORS (ORCID)

Yakov P. Sulavko — 0000-0001-6135-2729

#### УЧАСТИЕ АВТОРОВ

Концепция и дизайн исследования: *Ионов А.Л., Сулавко Я.П.*

Сбор и обработка материалов: *Пичугина М.В., Мызин А.В.*

Написание текста: *Костомарова Т.Д., Сулавко Я.П.*

Редактирование: *Ионов А.Л., Лука В.А.*

#### AUTHORS CONTRIBUTION

Concept and design of the study: *Andrei L. Ionov, Yakov P. Sulavko*

Collection and processing of materials: *Marina V. Pichugina, Artem V. Myzin*

Text writing: *Tatiana D. Kostomarov, Yakov P. Sulavko*

Editing: *Andrei L. Ionov, Viktor A. Luka*

## ЛИТЕРАТУРА

1. Benzamin Das SR, Nahid KL, Rukunuzzaman Intestinal polyp and polyposis syndrome in children: Evaluation and management.

*Pakistan Paediatric Journal.* 2020;44(4):295–305.

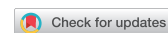2. MacFarland SP, Zellely K, Katona BW, et al. Gastrointestinal

- Polyposis in Pediatric Patients. *Journal of Pediatric Gastroenterology and Nutrition*. 2019;69(3):273–280.
3. Phen C, Rojas I. Paediatric polyposis syndromes: Burden of disease and current concepts. *Current Opinion in Pediatrics*. 2021;33(5):509–514.
  4. Soyer T. Polypoid disease of colon in children. *Pediatric Surgery International*. 2020;36(4):447–455.
  5. Tripathi PR, Sen Sarma, M, Yachha, SK, et al. Gastrointestinal Polyps and Polyposis in Children: Experience of Endoscopic and Surgical Outcomes. *Digestive Diseases*. 2021;39(1):25–32.
  6. Vermeulen D, Van Winckel M, Vande Velde S, et al. Not all pediatric intestinal polyps are alike. *Acta Gastro-Enterologica Belgica*. 2020;83(3):393–397.
  7. Казубская Т.П., Козлова В.М., Филиппова М.Г. и соавт. Редкие наследственные синдромы, ассоциированные с полипозом и развитием злокачественных опухолей. *Архив патологии*. 2016;78(2):10–18.
  8. Сичинава И.В., Тюрина Е.Н., Борисова Е.В. и соавт. Диффузный семейный полипоз у детей: обзор и описание собственного наблюдения. *Педиатрия им. Г.Н. Сперанского*. 2018;97(6):57–62.
  9. Kay M, Wyllie R. Pediatric Colonoscopic Polypectomy Technique. *Journal of Pediatric Gastroenterology and Nutrition*. 2020;70(3):280–284.
  10. Lee YJ, Park JH. The most common cause of lower gastrointestinal bleeding without other symptoms in children is colonic polyp: Is total colonoscopy needed? *Clinical Endoscopy*. 2019;52(3):207–208.
  11. Kariv R, Caspi M, Fliss-Isakov N, et al. Resorting the function of the colorectal cancer gatekeeper adenomatous polyposis coli. *International Journal of Cancer*. 2020;146(4):1064–1074.
  12. MacFarland, SP, Zelle K, Katona BW, et al. Gastrointestinal Polyposis in Pediatric Patients. *Journal of Pediatric Gastroenterology and Nutrition*. 2019;69(3):273–280.
  13. Mathey MD, Pennella CL, Zubizarreta P. Carcinoma colorrectalenniños y adolescentes. *Archivos Argentinos de Pediatría*. 2021;119(5):E487–E498.
  14. Sarvepalli S, Burke CA, Monachese M, et al. Natural history of colonic polyposis in young patients with familial adenomatous polyposis. *Gastrointestinal Endoscopy*. 2018;88(4):726–733.
  15. Yoon-Jung Sim, Chaeyoun Oh, Joong Kee Youn, Soo-Hong Kim, et al. Long-Term Outcome of Patients Undergoing Total Proctocolectomy with Ileal Pouch-Anal Anastomosis in Childhood. *Adv Pediatr Surg*. 2018 Dec;24(2):86–93.
  16. Blatter R, Tschupp B, Aretz S, et al. Disease expression in juvenile polyposis syndrome: a retrospective survey on a cohort of 221 European patients and comparison with a literature-derived cohort of 473 SMAD4/BMPRI1A pathogenic variant carriers. *Genetics in Medicine*. 2020;22(9):1524–1532.
  17. Ganschow P, Trauth S, Hinz U, et al. Risk factors associated with pouch adenomas in patients with familial adenomatous polyposis. *Diseases of the Colon and Rectum*. 2018;61(9):1096–1101.
  18. Maehata Y, Esaki M, Nakamura S, et al. Risk of cancer in the rectal remnant after ileorectal anastomosis in patients with familial adenomatous polyposis: Single center experience. *Digestive Endoscopy*. 2015;27(4):471–478.
  19. Сотников Д.Н. Отдалённые результаты хирургического лечения диффузного полипоза толстой кишки в детском и юношеском возрасте. Дисс. ... канд. мед. наук. М., 2001; 131 с.
  20. Babaya A, Yamano T, Matsubara T, et al. Long-term clinical outcomes and follow-up status in Japanese patients with familial adenomatous polyposis after radical surgery: a descriptive, retrospective cohort study from a single institute. *International Journal of Colorectal Disease*. 2020;35(4):675–684.
  21. Ahmed O, Lefevre JH, Collard MK, et al. Is ileostomy mandatory for ileal pouch-anal anastomosis? A propensity matched analysis of 388 procedures. *Surgery (United States)*. 2020;168(1):113–118.
  22. Anele CC, Xiang J, Martin I, et al. Polyp Progression in Paediatric Patients With Familial Adenomatous Polyposis: A Single-centre Experience. *Journal of pediatric gastroenterology and nutrition*. 2020;71(5):612–616.
  23. Ateş U, Ergün E, Göllü G, Küçük G, et al. Laparoscopic proctocolectomy with ileal J-pouch anal anastomosis in children. *Turkish Journal of Gastroenterology*. 2017;28(5):384–387.
  24. Bismar N, Patel AS, Schindel DT. Does Age Affect Surgical Outcomes After Ileal pouch — Anal Anastomosis in Children? *Journal of Surgical Research*. 2019;237, c. 61–66.
  25. Diederer K, Sahami SS, Tabbers MM, et al. Outcome after restorative proctocolectomy and ileal pouch–anal anastomosis in children and adults. *British Journal of Surgery*. 2017;104(12):1640–1647.
  26. Ferrantella A, Saberi RA, Willobee BA, et al. Prophylactic colectomy for children with familial adenomatous polyposis: Resource utilization and outcomes for open and laparoscopic surgery. *Translational Gastroenterology and Hepatology*. 2021;6:A14.
  27. Jeelani SM, Saleem A, Dogar SA, et al. Laparoscopic total colectomy in an eight-year-old with familial adenomatous polyposis: A case report. *Journal of the Pakistan Medical Association*. 2020;70(4):740–742.
  28. Huang CC, Rescorla FJ, Landman MP. Clinical Outcomes After Ileal Pouch-Anal Anastomosis in Pediatric Patients. *Journal of Surgical Research*. 2019;234:72–76.
  29. O'Connor E, Sugarman I, Patel Y, et al. Severity of complications following restorative proctocolectomy in children is related to staging not diagnosis. *Journal of Pediatric Surgery*. 2021;56(8):1330–1334.
  30. Traynor MD, McKenna NP, Potter DD, et al. The effect of diversion on readmission following ileal pouch-anal anastomosis in children. *Journal of Pediatric Surgery*. 2020;55(3):549–553.
  31. Vitellaro M, Piozzi G, Signoroni S, et al. Short-term and long-term outcomes after preventive surgery in adolescent patients with familial adenomatous polyposis. *Pediatric Blood and Cancer*. 2020;67(3),e28110.
  32. Wenskus J, Burmester G, Staude C, Krebs T, et al. Ileumpouch bei Patienten mit Zuelzer-Wilson-Syndrom — Bedeutung für die Patienten? *Monatsschrift für Kinderheilkunde*. 2019. DOI: [10.1007/s00112-019-0646-z](https://doi.org/10.1007/s00112-019-0646-z)
  33. Rintala RJ, Lindahl H. Restorative proctocolectomy for ulcerative colitis in children — Is the J-pouch better than straight pull-through? *Journal of pediatric surgery*. April 1996, pp. 530–533.
  34. Ufuk Ateş, Ergun Ergün, Gülnur Göllü, et al. Laparoscopic proctocolectomy with ileal J-pouch anal anastomosis in children. *Turk J Gastroenterol*. 2017;28:384–7.
  35. Hyer W, Cohen S, Attard T, et al. Management of familial adenomatous polyposis in children and adolescents: Position paper from the espghan polyposis working group. *Journal of Pediatric Gastroenterology and Nutrition*. 2019;68(3):428–441.
  36. Soyer T. Polypoid disease of colon in children. *Pediatric Surgery International*. 2020;36(4):447–455.
  37. Tsukanov A.S., Pospekhova N.I., Shubin V.P., Kuzminov A.M., et al. Mutations in the APC gene in Russian patients with classic form of familial adenomatous polyposis. *Russian Journal of Genetics*. 2017;53(3):369–375.
  38. Шельгин Ю.А., Кузьминов А.М., Вышегородцев Д.В., Власов С.Б., и соавт. Хирургическое лечение семейного аденоматоза толстой кишки с клеточной реконструкцией слизистой оболочки прямой кишки. *Анналы хирургии*. 2017;22(2):104–110.

## REFERENCES

1. Benzamin Das SR, Nahid KL, Rukunuzzaman Intestinal poly and polyposis syndrome in children: Evaluation and management. *Pakistan Paediatric Journal*. 2020;44(4):295–305.
2. MacFarland SP, Zellely K, Katona BW, et al. Gastrointestinal Polyposis in Pediatric Patients. *Journal of Pediatric Gastroenterology and Nutrition*. 2019;69(3):273–280.
3. Phen C, Rojas I. Paediatric polyposis syndromes: Burden of disease and current concepts. *Current Opinion in Pediatrics*. 2021;33(5):509–514.
4. Soyer T. Polypoid disease of colon in children. *Pediatric Surgery International*. 2020;36(4):447–455.
5. Tripathi PR, Sen Sarma, M, Yachha, SK, et al. Gastrointestinal Polyps and Polyposis in Children: Experience of Endoscopic and Surgical Outcomes. *Digestive Diseases*. 2021;39(1):25–32.
6. Vermeulen D, Van Winckel M, Vande Velde S, et al. Not all pediatric intestinal polyps are alike. *Acta Gastro-Enterologica Belgica*. 2020;83(3):393–397.
7. Kazubskaya T.P., Kozlova V.M., Filippova M.G., et al. Rare hereditary syndromes associated with polyposis and the development of malignant tumors. *Arkhiv Patologii*. 2016;78(2):10–18. (In Russ.).
8. Sichinava I.V., Tyurina E.N., Borisova E.V., et al. Diffuse familial polyposis in children: review and description of original observation. *Pediatrics named after G.N. Speransky*. 2018;97(6):57–62. (In Russ.).
9. Kay M, Wyllie R. Pediatric Colonoscopic Polypectomy Technique. *Journal of Pediatric Gastroenterology and Nutrition*. 2020;70(3):280–284.
10. Lee YJ, Park JH. The most common cause of lower gastrointestinal bleeding without other symptoms in children is colonic polyp: Is total colonoscopy needed? *Clinical Endoscopy*. 2019;52(3):207–208.
11. Kariv R, Caspi M, Fliss-Isakov N, et al. Resorting the function of the colorectal cancer gatekeeper adenomatous polyposis coli. *International Journal of Cancer*. 2020;146(4):1064–1074.
12. MacFarland, SP, Zellely K, Katona BW, et al. Gastrointestinal Polyposis in Pediatric Patients. *Journal of Pediatric Gastroenterology and Nutrition*. 2019;69(3):273–280.
13. Mathey MD, Pennella CL, Zubizarreta P. Carcinoma colorrectalenniños y adolescentes. *Archivos Argentinos de Pediatría*. 2021;119(5):E487–E498.
14. Sarvepalli S, Burke CA, Monachese M, et al. Natural history of colonic polyposis in young patients with familial adenomatous polyposis. *Gastrointestinal Endoscopy*. 2018;88(4):726–733.
15. Yoon-Jung Sim, Chaeyoun Oh, Joong Kee Youn, Soo-Hong Kim, et al. Long-Term Outcome of Patients Undergoing Total Proctocolectomy with Ileal Pouch-Anal Anastomosis in Childhood. *Adv Pediatr Surg*. 2018 Dec;24(2):86–93.
16. Blatter R, Tschupp B, Aretz S, et al. Disease expression in juvenile polyposis syndrome: a retrospective survey on a cohort of 221 European patients and comparison with a literature-derived cohort of 473 SMAD4/BMPR1A pathogenic variant carriers. *Genetics in Medicine*. 2020;22(9):1524–1532.
17. Ganschow P, Trauth S, Hinz U, et al. Risk factors associated with pouch adenomas in patients with familial adenomatous polyposis. *Diseases of the Colon and Rectum*. 2018;61(9):1096–1101.
18. Maehata Y, Esaki M, Nakamura S, et al. Risk of cancer in the rectal remnant after ileorectal anastomosis in patients with familial adenomatous polyposis: Single center experience. *Digestive Endoscopy*. 2015;27(4):471–478.
19. Sotnikov D.N. Surgical outcomes of treatment diffuse familial polyposis in children and teenagers. Dissertation for the Candidate of Medical Science degree ... Moscow. 2001; 131 p. (In Russ.).
20. Babaya A, Yamano T, Matsubara T, et al. Long-term clinical outcomes and follow-up status in Japanese patients with familial adenomatous polyposis after radical surgery: a descriptive, retrospective cohort study from a single institute. *International Journal of Colorectal Disease*. 2020;35(4):675–684.
21. Ahmed O, Lefevre JH, Collard MK, et al. Is ileostomy mandatory for ileal pouch-anal anastomosis? A propensity matched analysis of 388 procedures. *Surgery (United States)*. 2020;168(1):113–118.
22. Anele CC, Xiang J, Martin I, et al. Polyp Progression in Paediatric Patients With Familial Adenomatous Polyposis: A Single-centre Experience. *Journal of pediatric gastroenterology and nutrition*. 2020;71(5):612–616.
23. Ateş U, Ergün E, Göllü G, Küçük G, et al. Laparoscopic proctocolectomy with ileal J-pouch anal anastomosis in children. *Turkish Journal of Gastroenterology*. 2017;28(5):384–387.
24. Bismar N, Patel AS, Schindel DT. Does Age Affect Surgical Outcomes After Ileal pouch — Anal Anastomosis in Children? *Journal of Surgical Research*. 2019;237, c. 61–66.
25. Diederer K, Sahami SS, Tabbers MM, et al. Outcome after restorative proctocolectomy and ileal pouch–anal anastomosis in children and adults. *British Journal of Surgery*. 2017;104(12):1640–1647.
26. Ferrantella A, Saberi RA, Willabee BA, et al. Prophylactic colectomy for children with familial adenomatous polyposis: Resource utilization and outcomes for open and laparoscopic surgery. *Translational Gastroenterology and Hepatology*. 2021;6:A14.
27. Jeelani SM, Saleem A, Dogar SA, et al. Laparoscopic total colectomy in an eight-year-old with familial adenomatous polyposis: A case report. *Journal of the Pakistan Medical Association*. 2020;70(4):740–742.
28. Huang CC, Rescorla FJ, Landman MP. Clinical Outcomes After Ileal Pouch-Anal Anastomosis in Pediatric Patients. *Journal of Surgical Research*. 2019;234:72–76.
29. O'Connor E, Sugarman I, Patel Y, et al. Severity of complications following restorative proctocolectomy in children is related to staging not diagnosis. *Journal of Pediatric Surgery*. 2021;56(8):1330–1334.
30. Traynor MD, McKenna NP, Potter DD, et al. The effect of diversion on readmission following ileal pouch-anal anastomosis in children. *Journal of Pediatric Surgery*. 2020;55(3):549–553.
31. Vitellaro M, Piozzi G, Signoroni S, et al. Short-term and long-term outcomes after preventive surgery in adolescent patients with familial adenomatous polyposis. *Pediatric Blood and Cancer*. 2020;67(3),e28110.
32. Wenskus J, Burmester G, Staude C, Krebs T, et al. Ileumpouch bei Patienten mit Zuelzer-Wilson-Syndrom — Bedeutung für die Patienten? *Monatsschrift für Kinderheilkunde*. 2019. DOI: [10.1007/s00112-019-0646-z](https://doi.org/10.1007/s00112-019-0646-z)
33. Rintala RJ, Lindahl H. Restorative proctocolectomy for ulcerative colitis in children — Is the J-pouch better than straight pull-through? *Journal of pediatric surgery*. April 1996, pp. 530–533.
34. Ufuk Ateş, Ergun Ergün, Gülnür Göllü, et al. Laparoscopic proctocolectomy with ileal J-pouch anal anastomosis in children. *Turk J Gastroenterol*. 2017;28:384–7.
35. Hyer W, Cohen S, Attard T, et al. Management of familial adenomatous polyposis in children and adolescents: Position paper from the espghan polyposis working group. *Journal of Pediatric Gastroenterology and Nutrition*. 2019;68(3):428–441.
36. Soyer T. Polypoid disease of colon in children. *Pediatric Surgery International*. 2020;36(4):447–455.
37. Tsukanov A.S., Pospekhova N.I., Shubin V.P., Kuzminov A.M., et al. Mutations in the APC gene in Russian patients with classic form of familial adenomatous polyposis. *Russian Journal of Genetics*. 2017;53(3):369–375. (In Russ.).
38. Shelygin Yu.A., Kuzminov A.M., Vyshegorodtsev D.V., Vlasov S.B., et al. Surgical treatment of familial colon adenomatosis with cellular reconstruction of the rectal mucosa. *Annals of Surgery*. 2017;22(2):104–110. (In Russ.).

<https://doi.org/10.33878/2073-7556-2022-21-2-72-80>



## Генотип-фенотипические характеристики при синдроме Пейтца-Егерса

Янова Т.И.<sup>1</sup>, Бодунова Н.А.<sup>1</sup>, Хатьков И.Е.<sup>1</sup>, Цуканов А.С.<sup>2</sup>, Ходос Н.Г.<sup>1</sup>, Павлов И.А.<sup>1</sup>, Недолужко И.Ю.<sup>1</sup>, Савельева Т.А.<sup>2</sup>, Данишевич А.М.<sup>1</sup>, Полякова В.В.<sup>1</sup>

<sup>1</sup>ГБУЗ МКНЦ имени А.С. Логинова ДЗМ (шоссе Энтузиастов, д. 86, г. Москва, 111123, Россия)

<sup>2</sup>ФГБУ «НМИЦ колопроктологии имени А.Н. Рыжих» Минздрава России (ул. Салыма Адила. д. 2, 123423, г. Москва, Россия)

### РЕЗЮМЕ

**ВВЕДЕНИЕ:** синдром Пейтца-Егерса (СПЕ, PEUTZ-JEGHERS SYNDROME; PJS; OMIM#175200) относится к наследственным опухолевым синдромам и характеризуется возникновением гамартомных полипов желудочно-кишечного тракта, меланоцитарной пигментацией кожи и слизистых оболочек, а также высокой предрасположенностью к развитию злокачественных опухолей различной локализации. Несмотря на то, что в настоящий момент клинические особенности СПЕ хорошо изучены, природа variability фенотипических проявлений заболевания до конца не описана.

**ЦЕЛЬ:** определить клинические особенности у пациентов с СПЕ в зависимости от типа мутации в гене STK11.

**ПАЦИЕНТЫ И МЕТОДЫ:** в статье описаны клинические и генетические данные 3 пациентов в возрасте 21, 28 и 39 лет с клиническими признаками СПЕ. Все пациенты прошли медико-генетическое консультирование и ДНК-диагностику гена STK11 методами NGS и MLPA.

**РЕЗУЛЬТАТЫ:** у двух обследованных диагностированы протяженные делеции ex2-8 и ex1 в гене STK11, у одного пациента выявлен вариант сайта сплайсинга c.921-1G>A. Вариант ex2-8 ранее не встречался в международных базах данных. При оценке клинико-генетических характеристик обследованных, наиболее тяжелое течение заболевания отмечалось у пациента с протяженной делецией 2–8 экзонов, у которого обнаружено большое количество полипов, а в анамнезе отмечено несколько оперативных вмешательств. Однако в данном случае меланоцитарная пигментация с возрастом стала менее выражена, в отличие от пациентов с мутацией сайта сплайсинга и делецией одного экзона. При этом ни в одном наблюдении не произошло злокачественной трансформации полипов.

**ЗАКЛЮЧЕНИЕ:** результаты ДНК-диагностики позволили подтвердить клинический диагноз СПЕ, установленный по различным фенотипическим признакам и составить персонализированный план наблюдения пациентов. Расширенная оценка генотип-фенотипической корреляции будет возможна при разработке единого регистра носителей мутаций.

**КЛЮЧЕВЫЕ СЛОВА:** синдром Пейтца-Егерса, полипоз желудочно-кишечного тракта, гамартомные полипы, меланоцитарная пигментация, мутация сайта сплайсинга, протяженная делеция, ген STK11

**КОНФЛИКТ ИНТЕРЕСОВ:** авторы заявляют об отсутствии конфликта интересов.

**ДЛЯ ЦИТИРОВАНИЯ:** Янова Т.И., Бодунова Н.А., Хатьков И.Е., Цуканов А.С., Ходос Н.Г., Павлов И.А., Недолужко И.Ю., Савельева Т.А., Данишевич А.М., Полякова В.В. Генотип-фенотипические характеристики при синдроме Пейтца-Егерса. *Колопроктология*. 2022; т. 21, № 2, с. 72–80. <https://doi.org/10.33878/2073-7556-2022-21-2-72-80>

## Genotype-phenotypic correlation of Peutz-Jeghers syndrome

Tatiana I. Yanova<sup>1</sup>, Natalya A. Bodunova<sup>1</sup>, Igor E. Khatkov<sup>1</sup>, Alexey S. Tsukanov<sup>2</sup>, Nikita G. Khodos<sup>1</sup>, Ivan A. Pavlov<sup>1</sup>, Ivan Yu. Nedoluzhko<sup>1</sup>, Tatiana A. Savelyeva<sup>2</sup>, Anastasia M. Danishevich<sup>1</sup>, Vera V. Polyakova<sup>1</sup>

<sup>1</sup>GBUZ Moscow Clinical Scientific Center named after Loginov MHD (Shosse Entuziastov, 86, Moscow, 111123, Russia)

<sup>2</sup>Ryzhikh National Medical Research Center of Coloproctology (Salyama Adilya st., 2, Moscow, 123423, Russia)

### ABSTRACT

**INTRODUCTION:** Peutz-Jeghers syndrome (PEUTZ-JEGHERS SYNDROME; PJS; OMIM#175200) is hereditary tumor syndrome and is characterized by the occurrence of hamartomatous polyps of gastrointestinal tract, melanocytic pigmentation of the skin and mucous membranes, as well as a high predisposition to malignant tumors of various locations. Despite the fact that the clinical features of PJS are currently well understood, the nature of the variability



in the phenotypic manifestations of the disease has not been fully described.

**AIMS:** to determine the phenotypic and clinical features in patients with PJS depending on the type of mutation in the *STK11* gene.

**PATIENTS AND METHODS:** the clinical and genetic data of 3 patients aged 21, 28 and 39 years with clinical signs of PJS are presented. All patients underwent medical genetic counseling and molecular genetic diagnostics of the *STK11* gene using NGS and MLPA methods.

**RESULTS:** large deletions of ex2-8 and ex1 in the *STK11* gene were revealed in two patients, and one patient showed a splice site variant c.921-1G > A. The identified variant ex2-8 has not previously been described in international databases. When evaluating the clinical and genetic features, the most severe picture of the disease was in a patient with an extended deletion of exons 2-8, large number of polyps and surgical procedures in history. However, in this case, melanocytic pigmentation became less with age, in contrast to patients with a splice site mutation and a single exon deletion. No cancers were detected in the patients.

**CONCLUSION:** the molecular genetic test made it possible to confirm the clinical diagnosis of PJS, based on various phenotypic features, and to work out the personalized plan for follow-up. Evaluation of the genotype-phenotype correlations will be possible with the development of a unified register of mutation carriers.

**KEYWORDS:** Peutz-Jeghers syndrome, gastrointestinal polyposis, hamartoma polyps, melanocytic hyperpigmentation, splicing site mutation, deletion, *STK11* gene

**CONFLICT OF INTEREST:** The authors declare no conflict of interest.

**FOR CITATION:** Yanova T.I., Bodunova N.A., Khatkov I.E., Tsukanov A.S., Khodos N.G., Pavlov I.A., Nedoluzhko I.Yu., Danishevich A.M., Savelyeva T.A., Polyakova V.V. Genotype-phenotypic correlation of Peutz-Jeghers syndrome. *Koloproktologia*. 2022;21(2):72–80. (in Russ.). <https://doi.org/10.33878/2073-7556-2022-21-2-72-80>

**АДРЕС ДЛЯ ПЕРЕПИСКИ:** Янова Т.И., Центр персонализированной медицины, ГБУЗ МКНЦ имени А.С. Логинова ДЗМ, шоссе Энтузиастов, д. 86, Москва, 111123, Россия; e-mail: t.yanova@mknc.ru;

**ADDRESS FOR CORRESPONDENCE:** Yanova T. I., Center for Personalized Medicine, GBUZ Moscow Clinical Scientific Center named after Loginov MHD, 86, Shosse Entuziastov, Moscow, 111123, Russia; e-mail: t.yanova@mknc.ru

Дата поступления — 01.02.2022  
Received — 01.02.2022

После доработки — 21.03.2022  
Revised — 21.03.2022

Принято к публикации — 21.05.2022  
Accepted for publication — 21.05.2022

## ВВЕДЕНИЕ

Синдром Пейтца-Егерса (СПЕ, PEUTZ-JEGHERS SYNDROME; PJS; OMIM# 175200) — редкий наследственный аутосомно-доминантный синдром, характеризующийся возникновением от десятков до сотен гамартомных полипов в тонкой кишке (60–90%), желудке (15–30%) и толстой кишке (50–64%), меланоцитарной пигментацией кожи и слизистых (95% случаев), а также повышенным риском развития злокачественных новообразований (ЗНО). Распространенность синдрома в популяции колеблется от 1:25 000 до 1:200 000 новорожденных [1]. На сегодняшний день критерии постановки клинического диагноза включают в себя [2,3]:

- наличие трех и более гамартомных полипов желудочно-кишечного тракта (ЖКТ);
- меланоцитарную пигментацию кожи лица и/или слизистых;
- отягощенный семейный анамнез заболеваниями из спектра СПЕ.

Разнообразие этих критериев и вариабельность клинической картины СПЕ не всегда позволяют установить диагноз без молекулярно-генетического исследования. Особенности течения данного синдрома обусловлены нарушениями в гене *STK11*, который

кодирует белок серин-треонинкиназу 11, принимающий участие в регуляции клеточного метаболизма, поляризации клеток и ответе на повреждение ДНК. Ген *STK11* находится на 19p13.3, включает 9 кодирующих экзонов. Герминальные мутации в гене *STK11* приводят к потере функции продукта гена, в частности, активации сигнального пути PIK3CA/AKT/mTOR и канцерогенезу [4]. Идентификация патогенного варианта в гене *STK11* позволяет подтвердить диагноз, а также установить носительство среди родственников пациента, снизить частоту проведения экстренных оперативных вмешательств и риск возникновения ЗНО [5]. В целом, риск развития ЗНО различных локализаций в 15 раз выше у пациентов с СПЕ в сравнении с общей популяцией, и к 65 годам может достигать 93% [6,7].

В настоящее время не существует патогенетически обоснованной терапии синдрома Пейтца-Егерса. Основная тактика ведения пациентов заключается в динамическом наблюдении и предупреждении развития фатальных осложнений.

Зачастую диагноз СПЕ устанавливается в случае экстренных хирургических вмешательств, таких как инвагинация тонкой кишки, кишечная непроходимость, кровотечения в ЖКТ, что подчеркивает важность ранней диагностики патологии [8,9]. На сегодняшний день отсутствие достоверных данных

**Таблица 1.** Клинические характеристики и результаты обследования пациентов  
**Table 1.** Clinical characteristics and results of check-up

Пациенты /Примеры	А.	Б.	В.
Меланоцитарная пигментация	слизистая оболочка губ	слизистая оболочка губ, щек, кожа вокруг губ, периорбитально, тыльная поверхность кистей и ладони	периорбитально
Возраст выявления полипоза	11 месяцев	28 лет	24 года
Локализация полипов	Ж, ТнК, ТК	Ж, ТнК, ТК	Ж, ТнК, ТК
Общее кол-во гамартомных полипов в течение жизни	> 70	> 40	> 20
Вариант в гене <i>STK11</i> (NM_000455.5)	ex2-8 del [g.(?_001169421)_ (001174101_?)del]	ex1 del [g.(?_001156776)_ (001157954_?)del]	chr19:1222984G>A, с.921-1G>A
Клиническая значимость варианта	Pathogenic	Pathogenic	Pathogenic
ЗНО у родственников I-II степени родства	нет	РТК (II-2), ЗНО ГМ (I-2), РМЖ (II-3)	нет
Количество операций в анамнезе	15	1	3

СОКРАЩЕНИЯ: Ж — желудок, ТнК — тонкая кишка, ТК — толстая кишка, РМЖ — рак молочной железы, РТК — рак толстой кишки, ГМ — головной мозг; (II-2) — мать пациентки Б, (I-2) — бабушка по отцовской линии пациентки Б, (II-3) — тетка по материнской линии.

о фенотип-генотипической корреляции не позволяет прогнозировать течение заболевания и риск развития ЗНО [10–11], дальнейшее изучение этого вопроса, возможно, приведет к улучшению прогноза для таких пациентов.

## ПАЦИЕНТЫ И МЕТОДЫ

В статье представлены клинические и генетические данные 3 пациентов в возрасте 21, 28 и 39 лет с клиническими признаками СПЕ. Все пациенты прошли медико-генетическое консультирование, в результате которого было рекомендовано проведение ДНК-диагностики гена *STK11* методом NGS (next generation sequencing) на секвенаторе Illumina MiSeq. Анализ методом MLPA (Multiplex Ligation-dependent Probe Amplification) был выполнен с использованием набора MRC Holland, SALSA MLPA Probemix P101-B4 *STK11* в ФГБУ «НМИЦ колопроктологии имени А.Н. Рыжих» Минздрава России.

Данное исследование одобрено локальным этическим комитетом, от каждого больного было получено информированное согласие.

## РЕЗУЛЬТАТЫ

### Клиническое наблюдение 1

Пациент А., 21 год, обратился на консультацию к генетику для подтверждения наследственной природы полипоза. Из анамнеза известно, что впервые в возрасте 11 месяцев на фоне выпадения слизистой прямой кишки при дефекации, выявлено объемное образование, которое было удалено;

при гистологическом исследовании расценено как ворсинчатая аденома. С 7 лет у пациента наблюдались эпизоды появления крови в стуле, железодефицитной анемии. В возрасте 14 лет диагностированы множественные диффузные полипы желудка, тонкой и толстой кишки, а также был клинически установлен диагноз СПЕ. Далее многократно проводилась плановая эндоскопическая полипэктомия желудка, тонкой и толстой кишки. В возрасте 21 года при рентгенологическом исследовании бариевой взвесью в средней трети тощей кишки выявлен инвагинат с полипами размерами 1,6 и 2,0 см, в проксимальных петлях подвздошной кишки — полип до 3,5 см, также на всем протяжении тонкой кишки определялись тени мелких полипов диаметром 0,3–0,8 см; просвет тонкой кишки на всем протяжении был равномерный. В связи с угрозой возникновения тонкокишечной непроходимости пациент был оперирован в плановом порядке. Выполнена лапаротомия, произведено расправление инвагината, 3 энтеротомии и удалено 7 наиболее крупных полипов диаметром до 3,5 см. По данным морфологического исследования удаленных полипов диагностированы гамартомы.

При осмотре обращает на себя внимание светлоржавая пигментация слизистых губ, которая, со слов пациента, более ярко была выражена в детском возрасте. Семейный анамнез отягощен многократными операциями по поводу тонкокишечной непроходимости у отца в возрасте 16, 20 и 45 лет, которому с учетом клинических данных был установлен диагноз СПЕ без подтверждения молекулярно-генетической диагностикой. У полусибсов братьев 6 и 9 лет со стороны отца выявлены гамартомные полипы желудка, пигментации кожи и слизистой рта.

Учитывая результаты эндоскопического и гистологического исследования, отягощенный семейный анамнез, данные фенотипа, установлен предположительный диагноз — СПЕ. Фенотипические данные пациента и семейный анамнез представлены на рисунке 1.

Пациент предоставил данные проведенного молекулярно-генетического исследования сибсов: каузативных вариантов в кодирующей части гена *STK11* не выявлено. Пробанду был выполнен поиск протяженных делеций/дупликаций в гене *STK11* методом MLPA, что позволило определить мутацию ex2-8 del [g.(?\_001169421)\_001174101\_?)del] и подтвердить диагноз синдрома Пейтца-Егерса (Табл. 1).

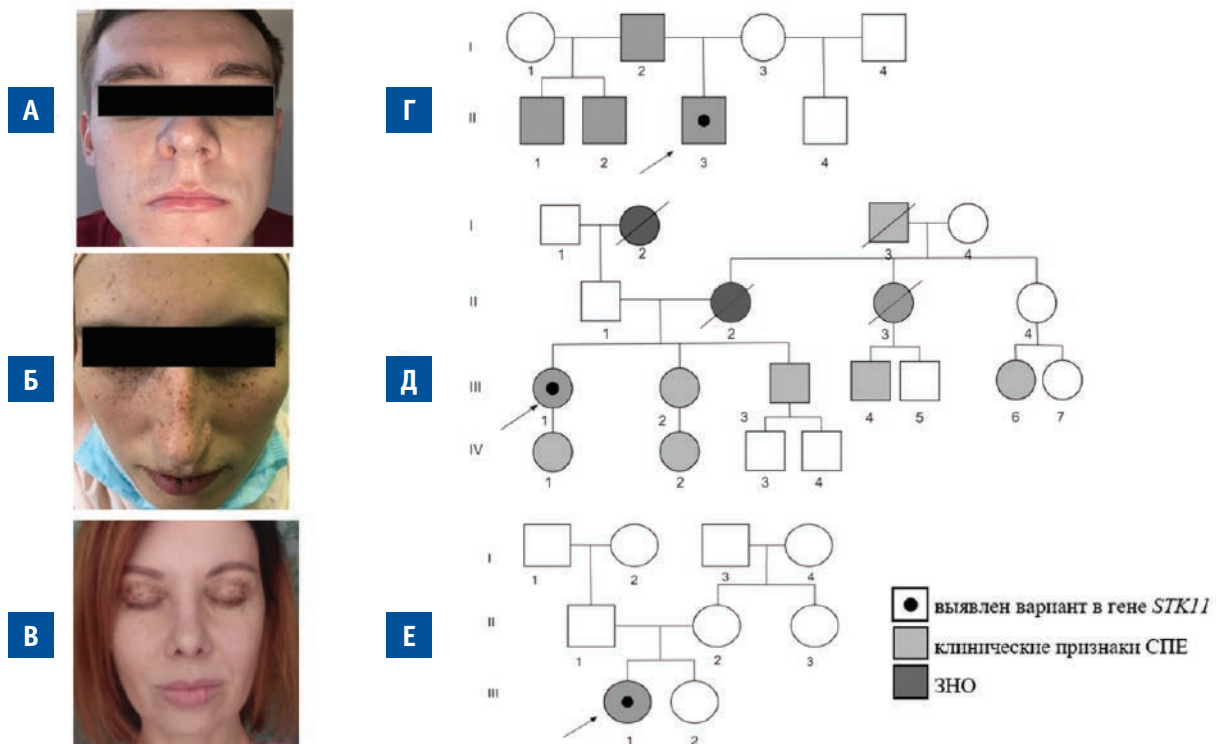
### Клиническое наблюдение 2

Пациентке Б., 28 лет, при появлении жалоб на спастические боли в эпигастрии, проведено обследование (эзофагогастродуоденоскопия, колоноскопия, МСКТ органов брюшной полости). В результате выявлены инвагинация червеобразного отростка в просвет слепой кишки и множественные инвагинаты в тонкой кишке, обусловленные множественными гамартомными полипами. Кроме того, обнаружена экзофитная ворсинчатая опухоль селезеночного изгиба

ободочной кишки,  $8 \times 3 \times 5$  см, и 3 полипа сигмовидной кишки до 4, 5 и 7 см в диаметре на длинных ножках (Рис. 2, 3).

Пациентка в плановом порядке оперирована. При интраоперационной ревизии выявлены инвагинаты тонкой кишки, выполнено расправление инвагинатов тощей кишки, энтеротомия, удаление двух полипов до 3 см в диаметре на длинных ножках, сегментарная резекция подвздошной кишки с формированием ручного илео-илеоанастомоза «бок-в-бок», резекция купола слепой кишки с аппендикулярным отростком и резекция левых отделов ободочной кишки с формированием ручного трансверзо-сигмоидного анастомоза «бок-в-бок» в связи с невозможностью эндоскопического удаления новообразований нисходящей и сигмовидной кишки. При морфологическом исследовании новообразований толстой кишки выявлена тубуло-ворсинчатая аденома с дисплазией эпителия low grade. Полипы червеобразного отростка тонкой кишки представлены гамартомами.

Учитывая характерную для СПЕ пигментацию у пробанда, семейный анамнез (Рис. 1) и результаты проведенных исследований, пациентка направлена на консультацию генетика. На основании имеющихся фактов было принято решение выполнить поиск



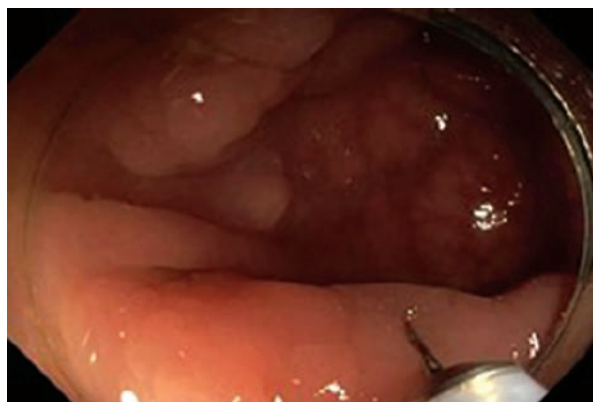
**Рисунок 1.** А — Светло-коричневая пигментация губ пациента А, Г — Родословная пациента А; Б — Гиперпигментация кожи лица пациентки Б, Д — Родословная пациентки Б; В — Гиперпигментация кожи вокруг глаз пациентки В, Е — Родословная пациентки В.

**Figure 1.** А — Light brown lip pigmentation of patient А, Г — Pedigree of patient А; Б — Hyperpigmentation of the facial skin of patient В; Д — Pedigree of patient В; В — Hyperpigmentation of the skin around the eyes of patient В, Е — Pedigree of patient В.

мутаций в гене *STK11* методом NGS. В итоге патогенных и вероятно-патогенных вариантов не выявлено. С целью поиска протяженных делеций/дупликаций далее проведен анализ гена *STK11* методом MLPA. Выявлена мутация *ex1 del [g.(?\_001156776)\_(001157954\_?) del]*. Подробные клинико-анамнестические данные и результаты ДНК-диагностики пациентки приведены в таблице 1. На основании результата молекулярно-генетического исследования был подтвержден диагноз СПЕ.

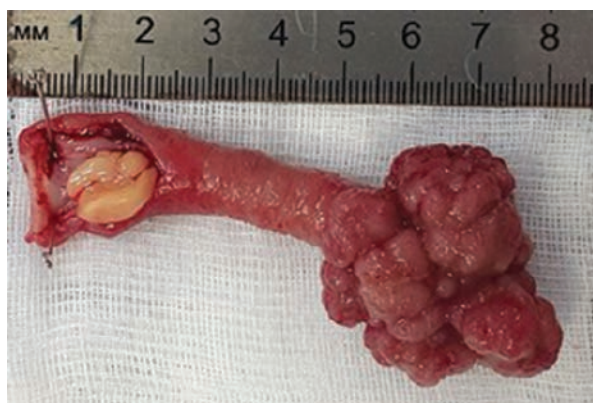### Клиническое наблюдение 3

Пациентка В., 39 лет, обратилась на консультацию к генетику для уточнения прогноза течения заболевания (Рис. 1). Из анамнеза известно, что с 2006 года она наблюдается у гастроэнтеролога по поводу железодефицитной анемии, неоднократно выполнялось эндоскопическое удаление полипов желудка. В ноябре 2019 г. пациентка была госпитализирована бригадой скорой медицинской помощи с клиникой тонкокишечной непроходимости, по поводу которой в экстренном порядке выполнена лапаротомия,



**Рисунок 2.** Эндоскопическая картина гамартomatного полипоза толстой кишки пациентки Б

**Figure 2.** Endoscopy of colorectal polyposis (patient B)



**Рисунок 3.** Макропрепарат инвагинированного аппендикса с гамартomatными полипами пациентки Б

**Figure 3.** Removed specimen of appendix intussusceptions with Peutz-Jeghers polyps of patient B

резекция инвагината тонкой кишки. При контрольной эзофагогастродуоденоскопии в 2020 г. выявлен диффузный полипоз желудка, множественные полипы двенадцатиперстной кишки. По данным гистологического исследования получены фрагменты железистого полипа желудка, гиперпластические полипы двенадцатиперстной кишки. По результатам колоноскопии выявлен полип сигмовидной кишки диаметром 4–5 мм на суженном основании, гистологически — аденоматозный полип.

Выполнен поиск патогенных и вероятно патогенных мутаций в генах, ассоциированных с наследственными опухолевыми синдромами и наследственными полипозами, в частности, исследование кодирующей последовательности генов *STK11*, *MutYH*, *APC*. В гене *STK11* выявлена мутация *c.921-1G>A* (Табл. 1). На основании генетического тестирования пациентке установлен диагноз СПЕ и рекомендовано регулярное обследование кишечника для исключения роста новых полипов.

## ОБСУЖДЕНИЕ

В нашем исследовании рассмотрены клинические данные трех пациентов с выявленными мутациями в гене *STK11*, с молекулярно-генетически подтвержденным СПЕ. Все варианты приводят к нарушению функции белка STK11. Вариант *ex2-8 del*, ранее не описанный в международных базах данных, приводит к укорочению (truncating mutation) и нарушению функции белка, что обуславливает клиническую значимость. Вариант сайта сплайсинга *c.921-1G>A* и протяженная делеция *ex1* ранее описаны у пациентов с синдромом Пейтца-Егерса, колоректальным раком, аденокарциномой поджелудочной железы, полипозом ЖКТ [12–15]. По приведенным в литературе сведениям нельзя провести сравнительный анализ данных пациентов, поскольку в каждой статье освещены различные аспекты СПЕ. Например, Resta N. et al. [12] описали пациентку с СПЕ, с неотягощенным семейным анамнезом, отсутствием ЗНО в личном анамнезе и наличием варианта *c.921-1G>A* в гене *STK11*. Vannon S.A. et al. [13] проводили исследование генов, ассоциированных с ЗНО поджелудочной железы. Среди выявленных вариантов была протяженная делеция *ex1* в гене *STK11* у пациента с аденокарциномой поджелудочной железы. Ngeow J. et al. [15] выявили такой же генетический вариант у пациента с гамартomatными полипами, при этом других клинических проявлений СПЕ в обеих статьях не описано.

При сравнении клинико-генетических характеристик наших пациентов наиболее тяжелое течение заболевания, проявлявшееся большим количеством полипов



**Таблица 2.** Риск развития ЗНО и рекомендации National Comprehensive Cancer Network по динамическому наблюдению пациентов с СПЕ**Table 2.** Cancer risk and National Comprehensive Cancer Network follow-up guidelines for Peutz-Jeghers syndrome

Локализация ЗНО	Кумулятивный риск развития ЗНО в течение жизни, %	Возраст начала скрининга, лет	Методы динамического наблюдения	Интервалы динамического наблюдения
Молочная железа	32–54	30	– Клинический осмотр онколога-маммолога – Маммография и МРТ молочных желез	– 1 раз в 6 мес. – Ежегодно
Желудок	29	8–10*, но не позже 18	– ЭГДС	Каждые 2–3 года**
Тонкая кишка	13	8–10*, но не позже 18	– КТ/МРТ энтерография или видеокапсульная эндоскопия	Каждые 2–3 года**
Толстая кишка	39	8–10*, но не позже 18	– Колоноскопия	Каждые 2–3 года**
Поджелудочная железа	11–36	30–35	– УЗИ ОБП или МРТ/МРХПГ	Ежегодно
Шейка матки (злокачественная аденома)	10	18–20	– Гинекологический осмотр – Цитологическое исследование с окраской по Папаниколау	Ежегодно
Тело матки	10	18–20	– Гинекологический осмотр – Цитологическое исследование с окраской по Папаниколау	Ежегодно
Яичники (Опухоль полового канатика с кольцевыми канальцами)	18–21	~8	– Гинекологический осмотр – Цитологическое исследование с окраской по Папаниколау	Ежегодно
Яички (Опухоль из клеток Сертоли)	9	~10	– Урологический осмотр	Ежегодно
Легкие	7–17	специфические рекомендации отсутствуют		

\* Возможно более раннее начало периодических обследований при наличии клинических признаков поражения

\*\* Допустимо уменьшение временных интервалов между обследованиями в случае большего количества или размеров полипов

СОКРАЩЕНИЯ: МРТ — магнитно-резонансная томография, ЭГДС — эзофагогастродуоденоскопия, КТ — компьютерная томография, УЗИ — ультразвуковое исследование, ОБП — органы брюшной полости, МРХПГ — магнитно-резонансная холангио-панкреатография.

и оперативных вмешательств в анамнезе, отмечалось у носителя протяженной делеции 2–8 экзонов. Однако стоит отдельно отметить, что у описанного пациента меланоцитарная пигментация с возрастом стала менее выражена, в отличие от пациентов с точковой мутацией и делецией первого экзона.

Известно, что у пациентов с СПЕ повышен риск развития ЗНО различных локализаций, на основании этого составлены рекомендации по динамическому наблюдению носителей герминальных мутаций в гене *STK11* (Табл. 2) [16–21]. Несмотря на то, что, по данным литературы, носительство truncating-мутаций коррелирует с более высоким риском развития рака в сравнении с носителями миссенс-вариантов у описанных нами больных ЗНО не наблюдалось. Это может быть связано с молодым возрастом обследованных, не прогрессирующим течением заболевания, а также их персонализированным ведением, включающим периодическое обследование и удаление выявленных полипов, что, вероятно, снизило риск развития ЗНО. Целесообразно назначать ДНК-исследование родственникам пациента для формирования групп высокого риска.

Согласно данным литературы, наиболее часто выявляются точковые мутации в гене *STK11*, однако около 15–20% случаев СПЕ связано

с протяженными делециями/инсерциями [22,23]. В соответствии с этим, а также учитывая отсутствие данных о возможном генетическом варианте на основании клинической картины отдельного пациента, первым этапом обследования является поиск точковых мутаций. Следовательно, в случае отсутствия каузативного варианта при исследовании методом NGS-секвенирования, необходимо использовать дополнительный метод диагностики — MLPA. Именно благодаря этому методу нам удалось подтвердить диагноз у двух описанных в статье пациентов.

На сегодняшний день многочисленные исследования направлены на изучение влияния расположения мутаций на структуру белка и тяжесть клинических проявлений [10,24] для установления корреляции между тяжестью течения СПЕ и молекулярным вариантом в гене *STK11*. В равной мере предпринимаются усилия, направленные на выявление зависимости риска развития ЗНО от типа мутации в гене *STK11* [25,26]. Zhao Na et al. сообщают о проведенном ими функциональном анализе влияния на структуру финального продукта варианта с.921-2A>C, расположенного в том же сайте сплайсинга, как и мутация у пациентки Б. Данный вариант рассматривается как причина заболевания у двух пациентов 5 и 35

лет с варибельным фенотипом СПЕ [27]. Orellana P. et al., а также Шельгин Ю.А. и соавт. описали мутации сайта сплайсинга и делеции гена *STK11*, при которых у большинства пациентов присутствовала гиперпигментация и полипоз желудка, тонкой и толстой кишки, а возраст постановки диагноза составлял от 1 до 37 лет [5,28].

## ЗАКЛЮЧЕНИЕ

Учитывая малую распространенность синдрома Пейтца-Егерса, необходимо создание единого регистра пациентов — носителей патогенных вариантов в гене *STK11*, ассоциированных с СПЕ, что позволит выявить генотип-фенотипические корреляции, а также разработать план персонализированного наблюдения и лечения.

### УЧАСТИЕ АВТОРОВ

Концепция и дизайн исследования: Бодунова Н.А., Цуканов А.С., Хатьков И.Е., Полякова В.В., Янова Т.И.  
Сбор и обработки материалов: Савельева Т.А., Павлов И.А., Ходос Н.Г., Недолужко И.Ю., Полякова В.В., Янова Т.И.

Статистическая обработка: Полякова В.В., Янова Т.И.  
Написание текста: Полякова В.В., Янова Т.И.

Редактирование: Цуканов А.С., Данишевич А.М., Савельева Т.А., Полякова В.В., Янова Т.И.

### AUTHORS CONTRIBUTION

Concept and design of the study: Natalya A. Bodunova, Alexey S. Tsukanov, Igor E. Khatkov, Vera V. Polyakova, Tatiana I. Yanova

Collection and processing of materials: Tatiana A. Savelyeva, Ivan A. Pavlov, Nikina G. Khodos, Ivan Yu. Nedoluzhko, Vera V. Polyakova, Tatiana I. Yanova  
Statistical processing: Vera V. Polyakova, Tatiana I. Yanova

Text writing: Vera V. Polyakova, Tatiana I. Yanova

Editing: Alexey S. Tsukanov, Anastasia M. Danishevich, Vera V. Polyakova, Tatiana I. Yanova

### СВЕДЕНИЯ ОБ АВТОРАХ (ORCID)

Янова Т.И. — врач-генетик Центра персонализированной медицины, ORCID: 0000-0001-5146-6925

Полякова В.В. — врач-гастроэнтеролог, младший научный сотрудник Центра персонализированной медицины, ORCID: 0000-0003-1782-2118

Хатьков И.Е. — член-корреспондент РАН, д.м.н., профессор, директор ГБУЗ Московский Клинический Научно-практический Центр имени А.С. Логинова ДЗМ, ORCID: 0000-0002-4088-8118

Цуканов А.С. — д.м.н., руководитель отдела лабораторной генетики ФГБУ «НМИЦ колопроктологии

имени А.Н. Рыжих» Минздрава России, ORCID: 0000-0001-8571-7462

Ходос Н.Г. — врач-хирург отделения высокотехнологичной хирургии и хирургической эндоскопии, ORCID: 0000-0003-0611-3762

Павлов И.А. — к.м.н., врач-эндоскопист отделения оперативной эндоскопии, ORCID: 0000-0002-9680-4876

Недолужко И.Ю. — к.м.н., врач-эндоскопист, хирург отделения оперативной эндоскопии, ORCID: 0000-0003-2647-4362

Данишевич А.М. — врач-генетик Центра персонализированной медицины, ORCID: 0000-0002-3573-8342

Савельева Т.А. — врач-колопроктолог 1-го хирургического отделения (общей колопроктологии) ФГБУ «НМИЦ колопроктологии имени А.Н. Рыжих» Минздрава России, ORCID: 0000-0001-9934-3596

Бодунова Н.А. — к.м.н., заведующая Центром персонализированной медицины, ORCID: 0000-0002-3119-7673

### INFORMATION ABOUT THE AUTHORS (ORCID)

Tatiana I. Yanova — Clinical Geneticist of The Center for Personalized Medicine, ORCID: 0000-0001-5146-6925

Vera V. Polyakova — Gastroenterologist, Junior Researcher at the Center for Personalized Medicine, ORCID: 0000-0003-1782-2118

Igor E. Khatkov — Corresponding member of the Russian Academy of Sciences, Doctor of Medical Sciences, Professor, Director of the State Budgetary Healthcare Institution of Moscow «Moscow Clinical Scientific Practical center named after A.S. Loginov» of the Health department of Moscow. ORCID: 0000-0002-4088-8118

Alexey S. Tsukanov — MD, PhD Department of Laboratory Genetics Ryzhikh National Medical Research Center of Coloproctology, ORCID: 0000-0001-8571-7462

Nikina G. Khodos — surgeon, Department of High-Tech Surgery and Surgical Endoscopy, ORCID: 0000-0003-0611-3762

Ivan A. Pavlov — PhD, Endoscopist, Operative Endoscopy Department, ORCID: 0000-0002-9680-4876

Ivan Yu. Nedoluzhko — PhD, Endoscopist, Surgeon of the Department of Operative Endoscopy, ORCID: 0000-0003-2647-4362

Anastasia M. Danishevich — geneticist, Center for Personalized Medicine, ORCID: 0000-0002-3573-8342

Tatiana A. Savelyeva — coloproctologist, 1st Surgical Department (General Coloproctology) Ryzhikh National Medical Research Center of Coloproctology, ORCID: 0000-0001-9934-3596

Natalya A. Bodunova — PhD in Medical Sciences, The Head of The Center for Personalized Medicine, ORCID: 0000-0002-3119-7673

## ЛИТЕРАТУРА

1. Савельева Т.А., Пикунов Д.Ю., Кузьминов А.М., Цуканов А.С. Синдром Пейтца-Егерса: что стало известно за 125 лет изучения? (обзор литературы). *Колопроктология*. 2021;20(2):85–96. DOI: [10.33878/2073-7556-2021-20-2-85-96](https://doi.org/10.33878/2073-7556-2021-20-2-85-96)
2. Klimkowski S, Ibrahim M, Ibarra Rovira JJ, et al. Peutz-Jeghers Syndrome and the Role of Imaging: Pathophysiology, Diagnosis, and Associated Cancers. *Cancers (Basel)*. Published 2021 Oct 13. 2021;13(20):5121. DOI: [10.3390/cancers13205121](https://doi.org/10.3390/cancers13205121)
3. Peutz-Jeghers syndrome: Clinical manifestations, diagnosis, and management — UpToDate. Accessed January 31, 2022. <https://www.uptodate.com/contents/peutz-jeghers-syndrome-clinical-manifestations-diagnosis-and-management?csi=46aececd-533a-4c64-84cd-16f34bb78b49&source=contentShare>
4. Zyla RE, Hahn E, Hodgson A. Gene of the month: STK11. *J Clin Pathol*. 2021;74(11):681–685. DOI: [10.1136/jclinpath-2021-207906](https://doi.org/10.1136/jclinpath-2021-207906)
5. Шельгин Ю.А., Поспехова Н.И., Шубин В.П. и соавт. Пилотное клинико-генетическое исследование российских пациентов с синдромом Пейтца-Егерса. *Вопросы онкологии*. 2016;62(1):112–116.
6. Lehur PA, Madarnas P, Devroede G, et al. Peutz-Jeghers syndrome. Association of duodenal and bilateral breast cancers in the same patient. *Dig Dis Sci*. 1984;29(2):178–182. DOI: [10.1007/BF01317062](https://doi.org/10.1007/BF01317062)
7. Bennett JA, Young RH, Howitt BE, et al. A Distinctive Adnexal (Usually Paratubal) Neoplasm Often Associated With Peutz-Jeghers Syndrome and Characterized by STK11 Alterations (STK11 Adnexal Tumor): A Report of 22 Cases. *Am J Surg Pathol*. 2021;45(8):1061–1074. DOI: [10.1097/PAS.0000000000001677](https://doi.org/10.1097/PAS.0000000000001677)
8. Кайбышева В.О., Ивашкин В.Т., Баранская Е.К. и соавт. Синдром Пейтца-Егерса: обзор литературы и описание собственного клинического наблюдения. *Российский журнал гастроэнтерологии, гепатологии, колопроктологии*. 2011;21(2):54–61.
9. Тупыленко А.В., Лохматова М.Е., Олдаковский В.И. и соавт. Синдром Пейтца-Егерса как причина железодефицитной анемии у ребенка 5 лет: диагностическое значение капсульной энтероскопии. *Детская гематология. Онкология и иммунопатология*. 2017;16(3):59–62.
10. Tacheci I, Kopacova M, Bures J. Peutz-Jeghers syndrome. *Curr Opin Gastroenterol*. 2021;37(3):245–254. DOI: [10.1097/MOG.0000000000000718](https://doi.org/10.1097/MOG.0000000000000718)
11. Daniell J, Plazzer JP, Perera A, et al. An exploration of genotype-phenotype link between Peutz-Jeghers syndrome and STK11: a review. *Fam Cancer*. 2018;17(3):421–427. DOI: [10.1007/s10689-017-0037-3](https://doi.org/10.1007/s10689-017-0037-3)
12. Resta N, Pierannunzio D, Lenato GM, et al. Cancer risk associated with STK11/LKB1 germline mutations in Peutz-Jeghers syndrome patients: results of an Italian multicenter study. *Dig Liver Dis*. 2013;45(7):606–611. DOI: [10.1016/j.dld.2012.12.018](https://doi.org/10.1016/j.dld.2012.12.018)
13. Bannon SA, Montiel MF, Goldstein JB, et al. High Prevalence of Hereditary Cancer Syndromes and Outcomes in Adults with Early-Onset Pancreatic Cancer. *Cancer Prev Res (Phila)*. 2018;11(11):679–686. DOI: [10.1158/1940-6207.CAPR-18-0014](https://doi.org/10.1158/1940-6207.CAPR-18-0014)
14. Salloch H, Reinacher-Schick A, Schulmann K, et al. Truncating mutations in Peutz-Jeghers syndrome are associated with more polyps, surgical interventions and cancers. *Int J Colorectal Dis*. 2010;25(1):97–107. DOI: [10.1007/s00384-009-0793-0](https://doi.org/10.1007/s00384-009-0793-0)
15. Ngeow J, Heald B, Rybicki LA, et al. Prevalence of germline PTEN, BMPR1A, SMAD4, STK11, and ENG mutations in patients with moderate-load colorectal polyps. *Gastroenterology*. 2013;144(7):1402–1409.e14095. DOI: [10.1053/j.gastro.2013.02.001](https://doi.org/10.1053/j.gastro.2013.02.001)
16. Syngal S, Brand RE, Church JM, et al. ACG clinical guideline: Genetic testing and management of hereditary gastrointestinal cancer syndromes. *Am J Gastroenterol*. 2015;110(2):223–263. DOI: [10.1038/ajg.2014.435](https://doi.org/10.1038/ajg.2014.435)
17. Oncel M, Remzi FH, Church JM, et al. Benefits of ‘clean sweep’ in Peutz-Jeghers patients. *Colorectal Dis*. 2004;6(5):332–335. DOI: [10.1111/j.1463-1318.2004.00623.x](https://doi.org/10.1111/j.1463-1318.2004.00623.x)
18. Belsha D, Urs A, Attard T, et al. Effectiveness of Double-balloon Enteroscopy-facilitated Polypectomy in Pediatric Patients With Peutz-Jeghers Syndrome. *J Pediatr Gastroenterol Nutr*. 2017;65(5):500–502. DOI: [10.1097/MPG.0000000000001576](https://doi.org/10.1097/MPG.0000000000001576)
19. Blanco-Velasco G, Hernández-Mondragón OV, Blancas-Valencia JM, et al. Safety and efficacy of small bowel polypectomy using a balloon-assisted enteroscope in pediatric patients with Peutz-Jeghers syndrome. Seguridad y eficacia de la polipectomía en intestino delgado utilizando enteroscopia asistido por balones en pacientes pediátricos con síndrome de Peutz-Jeghers. *Rev Gastroenterol Mex (Engl Ed)*. 2018;83(3):234–237. DOI: [10.1016/j.rgm.2017.07.003](https://doi.org/10.1016/j.rgm.2017.07.003)
20. Wang YX, Bian J, Zhu HY, et al. The role of double-balloon enteroscopy in reducing the maximum size of polyps in patients with Peutz-Jeghers syndrome: 12-year experience. *J Dig Dis*. 2019;20(8):415–420. DOI: [10.1111/1751-2980.12784](https://doi.org/10.1111/1751-2980.12784)
21. Li BR, Sun T, Li J, et al. Primary experience of small bowel polypectomy with balloon-assisted enteroscopy in young pediatric Peutz-Jeghers syndrome patients. *Eur J Pediatr*. 2020;199(4):611–617. DOI: [10.1007/s00431-019-03534-1](https://doi.org/10.1007/s00431-019-03534-1)
22. Wu BD, Wang YJ, Fan LL, et al. Clinical and Genetic Analyses of 38 Chinese Patients with Peutz-Jeghers Syndrome. *Biomed Res Int*. 2020;2020:9159315. DOI: [10.1155/2020/9159315](https://doi.org/10.1155/2020/9159315)
23. Borun P, De Rosa M, Nedoszytko B, et al. Specific Alu elements involved in a significant percentage of copy number variations of the STK11 gene in patients with Peutz-Jeghers syndrome. *Fam Cancer*. 2015;14(3):455–461. DOI: [10.1007/s10689-015-9800-5](https://doi.org/10.1007/s10689-015-9800-5)
24. Gu GL, Zhang Z, Zhang YH, et al. Detection and analysis of common pathogenic germline mutations in Peutz-Jeghers syndrome. *World J Gastroenterol*. 2021;27(39):6631–6646. DOI: [10.3748/wjg.v27.i39.6631](https://doi.org/10.3748/wjg.v27.i39.6631)
25. Jiang YL, Zhao ZY, Li BR, et al. STK11 gene analysis reveals a significant number of splice mutations in Chinese PJS patients. *Cancer Genet*. 2019;230:47–57. DOI: [10.1016/j.cancergen.2018.11.008](https://doi.org/10.1016/j.cancergen.2018.11.008)
26. Hearle N, Schumacher V, Menko FH, et al. Frequency and spectrum of cancers in the Peutz-Jeghers syndrome. *Clin Cancer Res*. 2006;12(10):3209–3215. DOI: [10.1158/1078-0432.CCR-06-0083](https://doi.org/10.1158/1078-0432.CCR-06-0083)
27. Zhao N, Wu H, Li P, et al. A novel pathogenic splice site variation in STK11 gene results in Peutz-Jeghers syndrome. *Mol Genet Genomic Med*. 2021;9(8):e1729. DOI: [10.1002/mgg3.1729](https://doi.org/10.1002/mgg3.1729)
28. Orellana P, López-Köstner F, Heine C, et al. Large deletions and splicing-site mutations in the STK11 gene in Peutz-Jeghers Chilean families. *Clin Genet*. 2013;83(4):365–369. DOI: [10.1111/j.1399-0004.2012.01928.x](https://doi.org/10.1111/j.1399-0004.2012.01928.x)

## REFERENCES

1. Savelyeva T.A., Pikunov D.Yu., Kuzminov A.M., Tsukanov A.S. Peutz-Jeghers syndrome: what has been known for 125 years of research? (review). *Koloproktologia*. 2021;20(2):85–96. (in Russ.). DOI: [10.33878/2073-7556-2021-20-2-85-96](https://doi.org/10.33878/2073-7556-2021-20-2-85-96)
2. Klimkowski S, Ibrahim M, Ibarra Rovira JJ, et al. Peutz-Jeghers Syndrome and the Role of Imaging: Pathophysiology, Diagnosis,

- and Associated Cancers. *Cancers (Basel)*. Published 2021 Oct 13. 2021;13(20):5121. DOI: [10.3390/cancers13205121](https://doi.org/10.3390/cancers13205121)
3. Peutz-Jeghers syndrome: Clinical manifestations, diagnosis, and management — UpToDate. Accessed January 31, 2022. <https://www.uptodate.com/contents/peutz-jeghers-syndrome-clinical-manifestations-diagnosis-and-management?csi=46aececd-533a-4c64-84cd-16f34bb78b49&source=contentShare>
  4. Zyla RE, Hahn E, Hodgson A. Gene of the month: STK11. *J Clin Pathol*. 2021;74(11):681–685. DOI: [10.1136/jclinpath-2021-207906](https://doi.org/10.1136/jclinpath-2021-207906)
  5. Shelygin Yu.A., Pospekhova N.I., Shubin V.P. et al. Pilot clinical and genetic study of Russian patients with Peutz-Jaegers syndrome. *Questions of oncology*. 2016;62(1):112–116. (in Russ.).
  6. Lehur PA, Madarnas P, Devroede G, et al. Peutz-Jeghers syndrome. Association of duodenal and bilateral breast cancers in the same patient. *Dig Dis Sci*. 1984;29(2):178–182. DOI: [10.1007/BF01317062](https://doi.org/10.1007/BF01317062)
  7. Bennett JA, Young RH, Howitt BE, et al. A Distinctive Adnexal (Usually Paratubal) Neoplasm Often Associated With Peutz-Jeghers Syndrome and Characterized by STK11 Alterations (STK11 Adnexal Tumor): A Report of 22 Cases. *Am J Surg Pathol*. 2021;45(8):1061–1074. DOI: [10.1097/PAS.0000000000001677](https://doi.org/10.1097/PAS.0000000000001677)
  8. Kaibysheva V.O., Ivashkin V.T., Baranskaya E.K. et al. Peutz-Jaegers syndrome: literature review and description of own clinical observation. *Russian Journal of Gastroenterology, Hepatology, Coloproctology*. 2011;21(2):54–61. (in Russ.).
  9. Tupylenko A.V., Lokmatova M.E., Oldakovskiy V.I. et al. Peutz-Eggers syndrome as a cause of iron deficiency anemia in a 5-year-old child: diagnostic value of capsule enteroscopy. *Children's hematology. Oncology and immunopathology*. 2017;16(3):59–62. (in Russ.).
  10. Tacheci I, Kopacova M, Bures J. Peutz-Jeghers syndrome. *Curr Opin Gastroenterol*. 2021;37(3):245–254. DOI: [10.1097/MOG.0000000000000718](https://doi.org/10.1097/MOG.0000000000000718)
  11. Daniell J, Plazzer JP, Perera A, et al. An exploration of genotype-phenotype link between Peutz-Jeghers syndrome and STK11: a review. *Fam Cancer*. 2018;17(3):421–427. DOI: [10.1007/s10689-017-0037-3](https://doi.org/10.1007/s10689-017-0037-3)
  12. Resta N, Pierannunzio D, Lenato GM, et al. Cancer risk associated with STK11/LKB1 germline mutations in Peutz-Jeghers syndrome patients: results of an Italian multicenter study. *Dig Liver Dis*. 2013;45(7):606–611. DOI: [10.1016/j.dld.2012.12.018](https://doi.org/10.1016/j.dld.2012.12.018)
  13. Bannon SA, Montiel MF, Goldstein JB, et al. High Prevalence of Hereditary Cancer Syndromes and Outcomes in Adults with Early-Onset Pancreatic Cancer. *Cancer Prev Res (Phila)*. 2018;11(11):679–686. DOI: [10.1158/1940-6207.CAPR-18-0014](https://doi.org/10.1158/1940-6207.CAPR-18-0014)
  14. Salloch H, Reinacher-Schick A, Schulmann K, et al. Truncating mutations in Peutz-Jeghers syndrome are associated with more polyps, surgical interventions and cancers. *Int J Colorectal Dis*. 2010;25(1):97–107. DOI: [10.1007/s00384-009-0793-0](https://doi.org/10.1007/s00384-009-0793-0)
  15. Ngeow J, Heald B, Rybicki LA, et al. Prevalence of germline PTEN, BMPR1A, SMAD4, STK11, and ENG mutations in patients with moderate-load colorectal polyps. *Gastroenterology*. 2013;144(7):1402–1409.e14095. DOI: [10.1053/j.gastro.2013.02.001](https://doi.org/10.1053/j.gastro.2013.02.001)
  16. Syngal S, Brand RE, Church JM, et al. ACG clinical guideline: Genetic testing and management of hereditary gastrointestinal cancer syndromes. *Am J Gastroenterol*. 2015;110(2):223–263. DOI: [10.1038/ajg.2014.435](https://doi.org/10.1038/ajg.2014.435)
  17. Oncel M, Remzi FH, Church JM, et al. Benefits of 'clean sweep' in Peutz-Jeghers patients. *Colorectal Dis*. 2004;6(5):332–335. DOI: [10.1111/j.1463-1318.2004.00623.x](https://doi.org/10.1111/j.1463-1318.2004.00623.x)
  18. Belsha D, Urs A, Attard T, et al. Effectiveness of Double-balloon Enteroscopy-facilitated Polypectomy in Pediatric Patients With Peutz-Jeghers Syndrome. *J Pediatr Gastroenterol Nutr*. 2017;65(5):500–502. DOI: [10.1097/MPG.0000000000001576](https://doi.org/10.1097/MPG.0000000000001576)
  19. Blanco-Velasco G, Hernández-Mondragón OV, Blancas-Valencia JM, et al. Safety and efficacy of small bowel polypectomy using a balloon-assisted enteroscope in pediatric patients with Peutz-Jeghers syndrome. Seguridad y eficacia de la polipectomía en intestino delgado utilizando enteroscopia asistido por balones en pacientes pediátricos con síndrome de Peutz-Jeghers. *Rev Gastroenterol Mex (Engl Ed)*. 2018;83(3):234–237. DOI: [10.1016/j.rgm.2017.07.003](https://doi.org/10.1016/j.rgm.2017.07.003)
  20. Wang YX, Bian A, Zhu HY, et al. The role of double-balloon enteroscopy in reducing the maximum size of polyps in patients with Peutz-Jeghers syndrome: 12-year experience. *J Dig Dis*. 2019;20(8):415–420. DOI: [10.1111/1751-2980.12784](https://doi.org/10.1111/1751-2980.12784)
  21. Li BR, Sun T, Li J, et al. Primary experience of small bowel polypectomy with balloon-assisted enteroscopy in young pediatric Peutz-Jeghers syndrome patients. *Eur J Pediatr*. 2020;179(4):611–617. DOI: [10.1007/s00431-019-03534-1](https://doi.org/10.1007/s00431-019-03534-1)
  22. Wu BD, Wang YJ, Fan LL, et al. Clinical and Genetic Analyses of 38 Chinese Patients with Peutz-Jeghers Syndrome. *Biomed Res Int*. 2020;2020:9159315. DOI: [10.1155/2020/9159315](https://doi.org/10.1155/2020/9159315)
  23. Borun P, De Rosa M, Nedoszytko B, et al. Specific Alu elements involved in a significant percentage of copy number variations of the STK11 gene in patients with Peutz-Jeghers syndrome. *Fam Cancer*. 2015;14(3):455–461. DOI: [10.1007/s10689-015-9800-5](https://doi.org/10.1007/s10689-015-9800-5)
  24. Gu GL, Zhang Z, Zhang YH, et al. Detection and analysis of common pathogenic germline mutations in Peutz-Jeghers syndrome. *World J Gastroenterol*. 2021;27(39):6631–6646. DOI: [10.3748/wjg.v27.i39.6631](https://doi.org/10.3748/wjg.v27.i39.6631)
  25. Jiang YL, Zhao ZY, Li BR, et al. STK11 gene analysis reveals a significant number of splice mutations in Chinese PJS patients. *Cancer Genet*. 2019;230:47–57. DOI: [10.1016/j.cancergen.2018.11.008](https://doi.org/10.1016/j.cancergen.2018.11.008)
  26. Hearle N, Schumacher V, Menko FH, et al. Frequency and spectrum of cancers in the Peutz-Jeghers syndrome. *Clin Cancer Res*. 2006;12(10):3209–3215. DOI: [10.1158/1078-0432.CCR-06-0083](https://doi.org/10.1158/1078-0432.CCR-06-0083)
  27. Zhao N, Wu H, Li P, et al. A novel pathogenic splice site variation in STK11 gene results in Peutz-Jeghers syndrome. *Mol Genet Genomic Med*. 2021;9(8):e1729. DOI: [10.1002/mgg3.1729](https://doi.org/10.1002/mgg3.1729)
  28. Orellana P, López-Köstner F, Heine C, et al. Large deletions and splicing-site mutations in the STK11 gene in Peutz-Jeghers Chilean families. *Clin Genet*. 2013;83(4):365–369. DOI: [10.1111/j.1399-0004.2012.01928.x](https://doi.org/10.1111/j.1399-0004.2012.01928.x)



<https://doi.org/10.33878/2073-7556-2022-21-2-81-90>



# Пластика ректовагинальной перегородки W-образным сетчатым имплантом у пациентов с ректоцеле

Лукьянов А.С.<sup>1</sup>, Бирюков О.М.<sup>1</sup>, Гончарова Е.П.<sup>1</sup>, Титов А.Ю.<sup>1</sup>,  
Мудров А.А.<sup>1,2</sup>, Никишин Т.В.<sup>1</sup>, Костарев И.В.<sup>1,2</sup>

<sup>1</sup>ФГБУ «НМИЦ колопроктологии имени А.Н. Рыжих» Минздрава России (ул. Саляма Адилы, д. 2, г. Москва, 123423, Россия)

<sup>2</sup>ФГБОУ ДПО РМАНПО Минздрава России (ул. Баррикадная, д. 2/1, стр. 1, г. Москва, 125993, Россия)

**РЕЗЮМЕ** ЦЕЛЬ: оценить результаты применения оригинального метода пластики ректовагинальной перегородки W-образным сетчатым имплантом при лечении пациентов с ректоцеле 2–3 степени.

ПАЦИЕНТЫ И МЕТОДЫ: в пилотном исследовании оригинальный метод был применён у 37 пациентов, оценка отдаленных результатов лечения (через 6 и более месяцев) произведена у 21 (56,6%). Проводилась клиническая оценка симптоматики, анкетирование с помощью специализированных опросников, а также дефекография.

РЕЗУЛЬТАТЫ: при оценке клинической симптоматики через 6 и более месяцев после оперативного вмешательства, симптомы обструктивной дефекации отсутствовали у 85,7% пациентов. По результатам применения специализированных опросников установлено, что по всем шкалам через 6 и более месяцев после оперативного вмешательства отмечается снижение баллов более чем в 2 раза, при этом сравнение уровня баллов до и через 6 месяцев после операции по всем опросникам показало выраженные статистически значимые различия ( $p < 0,0001$ ). По данным дефекографии, выполненной до и после оперативного вмешательства, выявлено значительное уменьшение глубины ректоцеле, времени эвакуации содержимого прямой кишки (уменьшилось в 1,5 раза) и остаточного объема (уменьшился в 2,5 раза). Сравнительный анализ показал статистически значимые различия между показателями до и после вмешательства ( $p < 0,05$ ). Серьезных осложнений, потребовавших выполнения хирургического вмешательства, у пациентов не наблюдалось.

ЗАКЛЮЧЕНИЕ: результаты применения пластики ректовагинальной перегородки W-образным сетчатым имплантом продемонстрировали хорошую клиническую эффективность при оценке через 6 и более месяцев после оперативного вмешательства, подтвержденную результатами анкетирования с помощью специализированных опросников, а также результатами дефекографии.

**КЛЮЧЕВЫЕ СЛОВА:** ректоцеле, сетчатый имплант, пролапс тазовых органов, пластика ректовагинальной перегородки, синдром опущения тазового дна

**КОНФЛИКТ ИНТЕРЕСОВ:** авторы заявляют об отсутствии конфликта интересов.

**ДЛЯ ЦИТИРОВАНИЯ:** Лукьянов А.С., Бирюков О.М., Гончарова Е.П., Титов А.Ю., Мудров А.А., Никишин Т.В., Костарев И.В. Пластика ректовагинальной перегородки W-образным сетчатым имплантом у пациентов с ректоцеле. *Колопроктология*. 2022; т. 21, № 2, с. 81–90. <https://doi.org/10.33878/2073-7556-2022-21-2-81-90>

## Rectocele repair with a W-mesh

Anton S. Lukianov<sup>1</sup>, Oleg M. Biryukov<sup>1</sup>, Elena P. Goncharova<sup>1</sup>,  
Alexander Yu. Titov<sup>1</sup>, Andrey A. Mudrov<sup>1,2</sup>, Timur V. Nikishin<sup>1</sup>, Ivan V. Kostarev<sup>1,2</sup>

<sup>1</sup>Ryzhikh National Medical Research Center of Coloproctology (Salyama Adilya st., 2, Moscow, 123423, Russia)

<sup>2</sup>Russian Medical Academy of Continuous Professional Education of the Ministry of Healthcare of Russia (Barrikadnaya st., 2/1-1, Moscow, 125993, Russia)

**ABSTRACT** AIM: to assess of late results of original method of rectocele repair with non-absorbable polypropylene W-form mesh. PATIENTS AND METHODS: the pilot study included 37 patients which underwent surgery for rectocele repair using original technique of W-mesh. The late results were assessed in 21 (56.6%) of them  $\geq 6$  month after surgery. Before the surgery and 6 months after, patients underwent a clinical assessment of symptoms. Specialized questionnaires for assessment of constipation (Colonic evacuation disorder scale, PFDI-20, Cleveland Clinic Constipation Score) were used. Defecography and anorectal manometry were performed before and in 6-months after surgery for evaluation of pelvic floor disorders.

RESULTS: no obstructive defecation symptoms were revealed in 85.7% of patients 6 month after surgery. In  $\geq 6$  months after surgery all questionnaires showed decrease in scores by more than 2 times. Comparison of the

results before and 6 months after the surgery showed significant differences for all questionnaires ( $p < 0.0001$ ). According to defecography performed before and after the surgery a significant reduction ( $p < 0.05$ ) of rectocele depth, time of rectal voiding (decreased by 1.5 times) and residual volume of contrast agent (decreased by 2.5 times) were revealed. There are no severe complications requiring re-operation were observed.

**CONCLUSION:** transvaginal mesh repair of symptomatic rectocele demonstrated good clinical results 6 months after surgery. Good results were revealed in 85,7% of patients confirmed by specialized questionnaires and defecography.

**KEYWORDS:** rectocele, mesh implant, pelvic organ prolapse, plastic surgery of the rectovaginal septum, pelvic floor prolapse syndrome

**CONFLICT OF INTEREST:** The authors declare no conflict of interest.

**FOR CITATION:** Lukianov A.S., Biryukov O.M., Goncharova E.P., Titov A.Yu., Mudrov A.A., Nikishin T.V., Kostarev I.V. Rectocele repair with a W-mesh. *Koloproktologiya*. 2022;21(2):81–90. (in Russ.). <https://doi.org/10.33878/2073-7556-2022-21-2-81-90>

**АДРЕС ДЛЯ ПЕРЕПИСКИ:** Лукьянов Антон Сергеевич, ФГБУ «НМИЦ колопроктологии имени А.Н. Рыжих» Минздрава России, ул. Саяма Адилья, д. 2, Москва, 123423, Россия; e-mail: lookmed@yandex.ru

**ADDRESS FOR CORRESPONDENCE:** Lukianov A.S., Ryzhikh National Medical Research Centre for Coloproctology of the Ministry of Health of Russia, Salyama Adilya st., 2, Moscow, 123423, Russia; e-mail: lookmed@yandex.ru

Дата поступления — 11.03.2022

Received — 11.03.2022

После доработки — 25.03.2022

Revised — 25.03.2022

Принято к публикации — 21.05.2022

Accepted for publication — 21.05.2022

## ВВЕДЕНИЕ

Ректоцеле представляет собой дивертикулообразное выпячивание стенки прямой кишки в сторону влагалища (переднее ректоцеле) или в сторону аноректальной связки (заднее ректоцеле), последнее встречается гораздо реже [1]. Распространенность ректоцеле среди женщин, по данным различных авторов, составляет от 7,0 до 55,0%. Однако клинические проявления заболевания наблюдаются, в среднем, лишь у 25% из них [2–4]. Клинические проявления ректоцеле обозначаются общим названием — синдромом обструктивной дефекации, который включает в себя ряд симптомов: затрудненная дефекация, чувство неполного опорожнения прямой кишки, необходимость применения ручного пособия путем давления на заднюю стенку влагалища или промежность для опорожнения прямой кишки. Ректоцеле также может проявляться чувством инородного тела во влагалище, диспареунией.

При выявлении ректоцеле с клиническими проявлениями, первым этапом назначается консервативная терапия, которая включает в себя мероприятия, направленные на улучшение моторно-эвакуаторной функции толстой кишки, а также укрепление мышц тазового дна [1,5]. При отсутствии эффекта от консервативной терапии ставится вопрос о хирургическом лечении. Существуют различные способы хирургического вмешательства по поводу ректоцеле, одним из которых является установка сетчатого импланта в область ректовагинальной перегородки. В начале XXI века широкое распространение получили зарубежные варианты систем для имплантации, такие как Prolift™ (Johnson & Johnson Company®, США) и Elevate™ (American Medical System, США). Данные методики по результатам многих исследований

продемонстрировали хорошие клинические результаты лечения, однако их применение, в части случаев, связано с возможностью развития серьезных ранних и отдаленных послеоперационных осложнений. Причины осложнений наиболее часто связаны с самой методикой оперативного вмешательства, при которой проведение и фиксация «крыльев» сетчатого импланта к структурам тазового дна производится с помощью специальных проводников без непосредственного зрительного контроля. При данных методиках используются сетчатые импланты, состоящие из нерассасывающегося материала — полипропилена, что также может способствовать развитию осложнений. Так, в исследовании Kasyan G. с соавт. (2014) приводятся данные об осложнениях, которые возникли после установки сетчатого импланта Prolift™ в течение 3 месяцев после оперативного вмешательства. В результате данного исследования установлено, что в общей сложности осложнения выявлены у 152 (22,5%) из 677 оперированных пациенток [6]. Интраоперационные и ранние послеоперационные осложнения были зарегистрированы у 88 (13,0%) пациенток: в 15 (2,2%) случаях развилось интраоперационное кровотечение объемом свыше 500 см<sup>3</sup>; тазовая гематома наблюдалась у 37 (5,5%) пациенток, гематомы промежности — у 17 (2,5%) пациенток; травмы органов мочевыводящей системы — у 14 (2,1%) пациенток; повреждение прямой кишки отмечено в 5 (0,7%) случаях. Осложнения, связанные с установленным сетчатым имплантом наблюдались в 64 (9,4%) случаях. Среди частых осложнений были эрозия слизистой влагалища (32/677 (4,8%)), а также диспареуния с болевым синдромом в области малого таза, в 16/677 (2,4%) случаях.

В работе Vaiyaruri G.R. с соавт. (2011) описаны отдаленные осложнения, наблюдаемые через 1 год

после установки сетчатого импланта Prolift™. В данном исследовании через 1 год после оперативного вмешательства отслезено 209 пациенток, из которых у 24 (12,0%) выявлена эрозия влагалища, у 12 (5,7%) пациенток возникла диспареуния, в 2 (1,0%) случаях пациентки отметили появление хронической тазовой боли [7]. В 2011 году управлением по контролю за продуктами и лекарствами США FDA (U.S. Food and Drug Administration) было опубликовано предостережение об опасности использования сетчатых имплантов из-за возможных осложнений, в связи с чем в ряде стран применение данных сетчатых имплантов стало ограниченным [8].

С целью снижения риска развития осложнений при установке сетчатых имплантов, начали разрабатываться методики, при которых устанавливаемый имплант в зависимости от необходимого размера выкраивается интраоперационно. Кроме того, его установка происходит под контролем зрения с фиксацией к малоподвижным структурам тазового дна. Также с целью профилактики осложнений разработаны методики, в которых используются биологические коллагеновые импланты, обладающие лучшей биологической совместимостью с тканями пациента, чем синтетические импланты. В ФГБУ «НМИЦ колопроктологии имени А.Н. Рыжих» Минздрава России с 2012 по 2015 гг. было проведено исследование, посвященное применению синтетических (Ultrapro™, Johnson & Johnson Company®, США) и биологических имплантов (Permacol™, Sofradim®, Франция) для укрепления ректовагинальной перегородки при коррекции ректоцеле [9]. В обеих группах применяли пластику ректовагинальной перегородки трансвагинальным доступом, заключающуюся в установке импланта ромбовидной формы, выкраиваемого интраоперационно. После выкраивания имплант помещается на переднюю поверхность прямой кишки с последующей его фиксацией к мышцам-леваторам, а также отдельными швами к месту прикрепления мышц-леваторов к нисходящей ветви лобковой кости. При оценке результатов лечения через 1 год после оперативного вмешательства, по данным дефекографии было установлено, что в группе с применением биологических имплантов разница в размерах выпячивания передней стенки прямой кишки до и после операции была статистически недостоверной ( $p > 0,05$ ), в отличие от группы применения синтетических имплантов ( $p < 0,05$ ).

До настоящего времени актуальным остается вопрос разработки методики, позволяющей эффективно ликвидировать ректоцеле с минимальным риском осложнений. Так в ФГБУ «НМИЦ колопроктологии имени А.Н. Рыжих» разработан метод лечения ректоцеле — пластика ректовагинальной перегородки W-образным сетчатым имплантом (патент № 2675352

от 2018 года). С 2019 года начато проспективное наблюдательное исследование по оценке эффективности данной методики.

## ПАЦИЕНТЫ И МЕТОДЫ

За период с 2018 по 2021 гг. в исследование включено 37 пациенток. Через 6 и более месяцев после оперативного вмешательства произведена оценка результатов лечения у 21 (56,8%) пациентки. У остальных 16 (43,2%) пациенток сроки после выполнения оперативного вмешательства не достигли 6 месяцев.

Критериями включения в исследование являются:

- Наличие у пациенток ректоцеле 2–3 степени (данные клинического осмотра и рентген-дефекографии).
- Клинические признаки синдрома обструктивной дефекации:
  - чувство неполного опорожнения прямой кишки;
  - затрудненная дефекация;
  - необходимость использования ручного пособия со стороны влагалища для опорожнения прямой кишки.
- Наличие одного или нескольких рентгенологических признаков нарушения опорожнения прямой кишки:
  - вектор направленности каловых масс ориентирован частично или полностью в сторону ректоцеле;
  - удлинение времени опорожнения прямой кишки;
  - увеличение остаточного объема содержимого прямой кишки;
  - отсутствие внутренней ректальной инвагинации, при которой инвагинат смещается дистальнее уровня ректоцеле и «отшнуровывает» его.

Средний возраст пациенток составил  $54 \pm 7,6$  (32–65) лет. Индекс массы тела, в среднем, составил  $25,86 \pm 3,47$  (21,4–35,5). Среди сопутствующей соматической патологии преобладала гипертоническая болезнь, которая наблюдалась у 8 (38,0%) пациенток. У 1 (4,8%) пациентки в анамнезе была выполнена экстирпация матки по поводу миомы. Оценивая характер физических нагрузок в течении жизни, 10 (47,6%) пациенток указывали на тяжелый характер физического труда. Естественные роды перенесли 85,7% (18/21) больных. Средняя длительность анамнеза составила 5 (0,7–19) лет. У 19 пациенток, по данным дефекографии, была установлена 3 степень ректоцеле (более 4 см), у 2 пациенток — 2 степень ректоцеле (от 2 до 4 см).

До оперативного вмешательства пациентам проводился физикальный осмотр, выполнялась инструментальная диагностика, которая включала в себя: манометрию высокого разрешения, позволяющую



определить тип функционального расстройства дефекации, УЗИ ректальным датчиком, а также дефекографию. Через 6 и 12 месяцев после оперативного вмешательства выполнялись следующие обследования: комплексная сфинктерометрия, позволяющая выявить косвенные признаки нарушения дефекации при пробе с натуживанием, УЗИ ректальным датчиком, дефекография.

До и после оперативного вмешательства применялись опросники: система балльной оценки нарушений эвакуаторной функции толстой кишки ФГБУ «НМИЦ колопроктологии имени А.Н. Рыжих» Минздрава России; реестр расстройств со стороны тазового дна — Pelvic Floor Distress Inventory (PFDI-20); Кливлендская шкала запоров (Шкала Wexner).

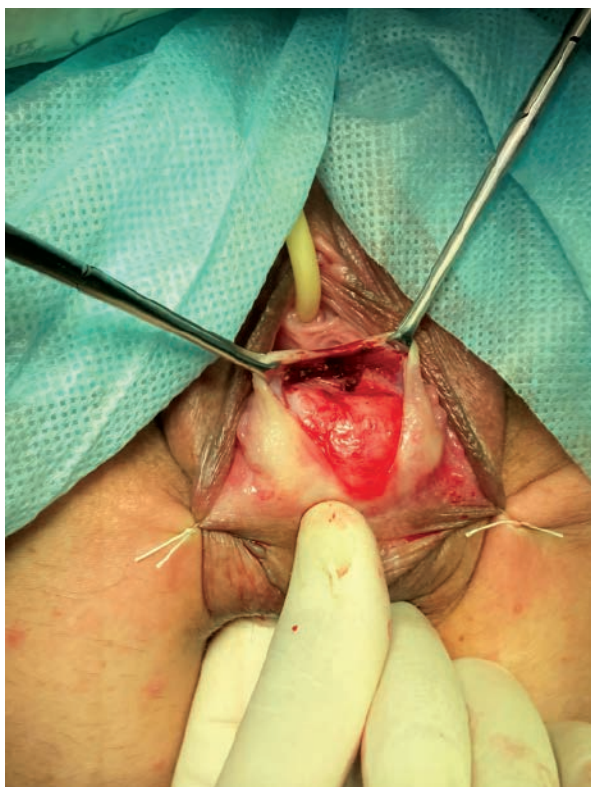
Система балльной оценки нарушений эвакуаторной функции толстой кишки содержит 9 вопросов и позволяет полноценно оценить наличие и характер нарушений эвакуаторной функции толстой кишки. Данная шкала имеет максимальное количество 22 балла, которое характеризует наихудшую функцию опорожнения прямой кишки.

Опросник PFDI-20 содержит 20 вопросов и имеет максимальное количество 300 баллов, соответствующее наихудшей симптоматике пролапса тазовых органов.

Преимущество опросника заключается в том, что с помощью его применения возможно комплексно оценить симптоматику пролапса тазовых органов, так как он включает вопросы, посвященные не только нарушению опорожнения прямой кишки, но и вопросы, посвященные анальной континенции и нарушению мочеиспускания.

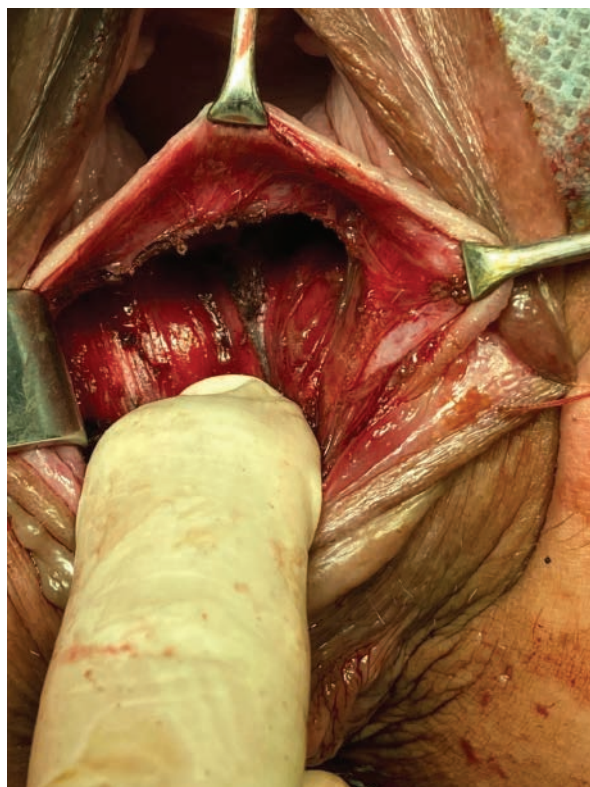
Кливлендская шкала запоров включает в себя 8 вопросов, посвященных нарушению опорожнения прямой кишки и запорам. Шкала имеет максимальное количество 30 баллов, что характеризует неудовлетворительные показатели. Преимущество данной шкалы в том, что она включает в себя вопросы, позволяющие по субъективным жалобам проводить клинически дифференциальную диагностику между медленнотранзитными и проктогенными запорами.

Также путем опроса пациенток проводилась субъективная оценка времени опорожнения прямой кишки (в минутах) до и после пластики ректовагинальной перегородки сетчатым имплантом. По времени опорожнения прямой кишки все пациентки были разделены на 2 группы. В первую группу включены пациентки с временем опорожнения прямой кишки до 5 минут, во вторую группу включены пациентки с временем опорожнения прямой кишки более 5 минут.



**Рисунок 1.** Разрез слизистой влагалища. Пациентка Т., 42 лет, диагноз: ректоцеле 3 степени

**Figure 1.** Vaginal mucosa section. Patient T., 42 years old, diagnosis: 3rd grade rectocele



**Рисунок 2.** Мобилизация передней стенки прямой кишки. Пациентка Т., 42 лет, диагноз: ректоцеле 3 степени

**Figure 2.** Rectal anterior wall mobilization. Patient T., 42 years old, diagnosis: 3rd grade rectocele



### Техника операции

Подготовка к оперативному вмешательству включает в себя прием накануне операции слабительного препарата на основе полиэтиленгликоля в объеме 3–4 литров.

Оперативное вмешательство выполняется трансвагинальным доступом. После продольного разреза слизистой влагалища (Рис. 1) производится расщепление ректовагинальной перегородки (Рис. 2), прямая кишка мобилизуется справа и слева острым и тупым путем до уровня крестцово-остистых связок.

На рисунке 3 кишка смещена вправо и визуализируется зона расположения крестцово-остистых связок, которые контурируются в виде тяжелой белесого цвета, плотно-эластичные при пальпации. Нитью викрил 2–0 с каждой стороны выполняется наложение отдельных швов на связки, концы нитей, к которым в последующем фиксируются крылья сетки; берутся на держалки.

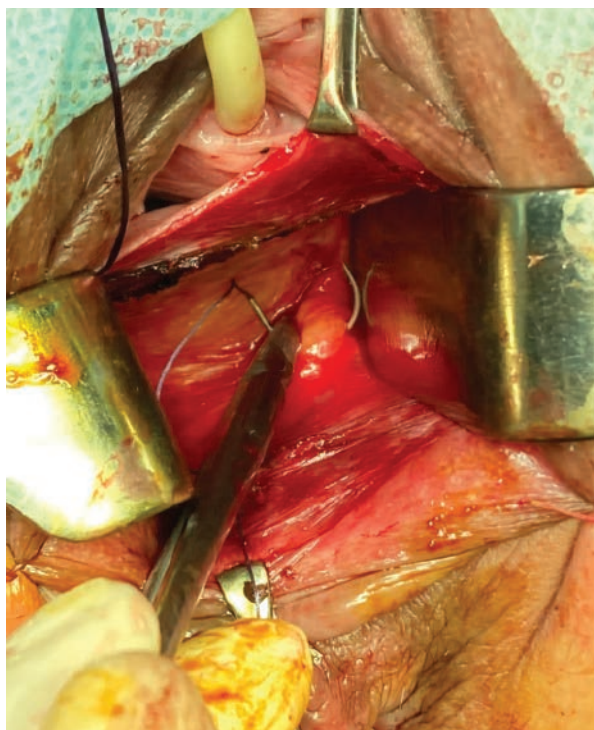После этого на переднюю стенку прямой кишки накладываются 3–4 гофрирующих шва нитью викрил 3-0. Выполняется измерение длины участка прямой кишки, на которую будет укладываться имплант и расстояние между швами, наложенными на крестцово-остистые связки. Выкраивается и моделируется W-образный сетчатый имплант по ранее

определенным размерам (Рис. 4). В исследовании используется облегченная частично рассасывающаяся сетка Ultrapro™ (Johnson & Johnson Company®, США).

Далее через «крылья» сетки проводятся ранее наложенные на крестцово-остистые связки швы и сетка свободно, без натяжения, расправляется и опускается на переднюю стенку прямой кишки. Проксимальный конец сетки свободно укладывается на поверхность прямой кишки; специальными швами не фиксируется (Рис. 5).

Дистальный край сетки фиксируется в области нижнего угла раны к мышечным структурам «тела промежности», затем слизистая влагалища ушивается отдельными узловыми швами (Рис. 6).

У методики есть несколько ключевых особенностей, отличающих ее от техники установки сетчатых систем Prolift™ и Elevate™: во-первых, возможность интраоперационного выкраивания и моделирования сетчатого импланта необходимого размера в зависимости от протяженности ректоцеле; во-вторых, важной особенностью является фиксация «крыльев» импланта к несмещаемым, прочным структурам тазового дна под непосредственным зрительным контролем без применения специальных проводников. Это позволяет предотвратить развитие таких серьезных



**Рисунок 3.** Прямая кишка смещена вправо. Производится наложение швов на крестцово-остистые связки. Пациентка Т., 42 лет, диагноз: ректоцеле 3 степени

**Figure 3.** Rectum right displacement. The sacrospinous ligaments saturation is performed. Patient T., 42 years old, diagnosis: 3rd grade rectocele



**Рисунок 4.** Пример формы и размера сетчатого импланта. Пациентка Т., 42 лет, диагноз: ректоцеле 3 степени

**Figure 4.** Mesh implant's shape and size example. Patient T., 42 years old, diagnosis: 3rd grade rectocele

интраоперационных осложнений, как перфорация, кровотечение. Также непосредственное интраоперационное выкраивание сетчатого импланта по размерам позволяет избежать натяжения между «крыльями» сетки, что дает возможность свободной фиксации импланта, позволяющей предотвратить развитие отдаленных осложнений в виде диспареунии, болевого синдрома. В-третьих, фиксация импланта производится к прочным структурам тазового дна — крестцово-остистым связкам, что является профилактикой смещения импланта в отдаленном послеоперационном периоде. Немаловажным преимуществом является использование облегченной частично рассасывающейся сетки Ultrapro™, что также может являться профилактикой развития осложнений в ближайшем и отдаленном послеоперационном периоде.

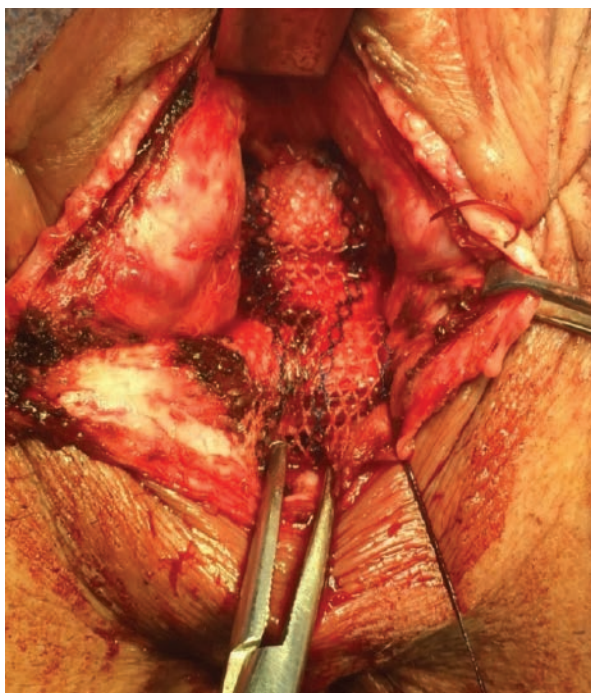
В послеоперационном периоде проводится ежедневная санация линии швов во влагалище растворами антисептиков, пациентки соблюдают в течение 2–3 дней постельный режим. С целью профилактики инфекционных осложнений пациенткам на 5 дней назначается противомикробная терапия — метронидазол в дозировке 500 мг 3 раза в сутки. Мочевой катетер удаляется на 3-й день. С целью регуляции стула назначаются объемобразующие слабительные препараты на основе псиллиума. После оперативного вмешательства ограничивается присаживание пациенток в течение 2 недель. Послеоперационный койко-день,

в среднем, составил 8 (5–14) дней. В последующем, при контрольном осмотре через 2–3 недели производится снятие швов во влагалище.

## РЕЗУЛЬТАТЫ

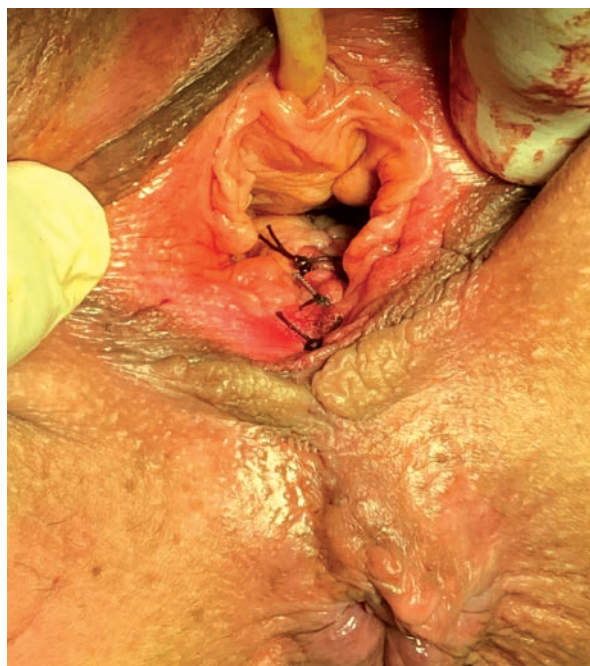При оценке выраженности симптомов синдрома obstructивной дефекации до и после оперативного вмешательства выявлено, что до операции ручное пособие со стороны влагалища применяли 16/21 (76,2%) пациенток, а после оперативного вмешательства необходимость периодического применения ручного пособия предъявляла лишь 1 (4,8%) пациентка. До операции все (21) пациентки испытывали затруднение при опорожнении прямой кишки. После вмешательства лишь у 3 (14,3%) пациенток сохранялось периодическое затруднение при акте дефекации. До и после оперативного вмешательства пациентки ориентировочно, субъективно оценивали время, необходимое для опорожнения прямой кишки. Данные по сравнительной оценке указанного параметра приведены в таблице 1.

При оценке данных видно, что у 14 (66,7%) пациенток до оперативного вмешательства длительность опорожнения прямой кишки превышала 5 минут, однако после оперативного вмешательства только у 2 (9,5%) пациенток время, необходимое для опорожнения



**Рисунок 5.** Сетчатый имплант расположен на передней стенке прямой кишки. Пациентка Т., 42 лет, диагноз: ректоцеле 3 степени

**Figure 5.** The mesh implant is located in the rectum anterior wall. Patient T., 42 years old, diagnosis: 3rd grade rectocele



**Рисунок 6.** Рана во влагалище ушита отдельными швами в продольном направлении. Пациентка Т., 42 лет, диагноз: ректоцеле 3 степени

**Figure 6.** Vaginal wound is sutured with separate sutures in the longitudinal direction. Patient T., 42 years old, diagnosis: 3rd grade rectocele



**Таблица 1.** Сравнительная оценка показателей времени опорожнения прямой кишки до операции и в сроки  $\geq 6$  месяцев после оперативного вмешательства ( $N = 21$ )**Table 1.** Comparative evaluation of rectal emptying time before surgery and  $\geq 6$  months after surgery ( $N = 21$ )

	До операции N (%)	Через 6 и более месяцев после операции N (%)	$p^*$
Время, необходимое для опорожнения прямой кишки (мин.)	$\leq 5$ минут: 7 (33,3%) $> 5$ минут: 14 (66,7%)	$\leq 5$ минут: 19 (90,5%) $> 5$ минут: 2 (9,5%)	$< 0,05$

\* — критерий Фишера

**Таблица 2.** Результаты, полученные при анкетировании пациентов с помощью шкал оценки нарушения функции опорожнения прямой кишки и запоров до операции и через  $\geq 6$  месяцев после оперативного вмешательства ( $N = 21$ )**Table 2.** Results obtained from patient questionnaires using rectal emptying dysfunction and constipation scores before surgery and  $\geq 6$  months after surgery ( $N = 21$ )

Шкала	До операции	Через 6 и более месяцев после операции	$p^*$
Система балльной оценки нарушений эвакуаторной функции толстой кишки (НМИЦ колопроктологии имени А.Н. Рыжих)	10 (6–16)	5 (1–8)	$< 0,0001$
PFDI-20**, Me (min-max)	101,1 (64,6–179,2)	48,9 (7,3–150)	$< 0,0001$
1) POPDI-6***	37,5 (8,3–66,7)	12,5 (0–54,2)	$< 0,0001$
2) CRAD-8****	34,4 (15,6–62,5)	15,6 (3,1–37,5)	$< 0,0001$
3) UDI-6*****	25 (8,3–79,2)	20,8 (0–83,3)	$< 0,0001$
Кливлендская шкала запоров (Wexner)	12 (5–19)	5 (1–9)	$< 0,0001$

\* — критерий Уилкоксона; \*\* — реестр расстройств со стороны тазового дна; \*\*\* — реестр расстройств, вызванных пролапсом тазовых органов; \*\*\*\* — реестр расстройств со стороны нижних отделов желудочно-кишечного тракта; \*\*\*\*\* — реестр расстройств мочеиспускания

прямой кишки, составляло более 5 минут, различия являются статистически значимыми ( $p < 0,05$ ). До операции периодическую необходимость использования клизм или микроклизм отмечали 8 (38,1%) пациенток, после оперативного вмешательства 2 (9,5%) пациентки периодически продолжали использовать микроклизмы.

В послеоперационном периоде оценивались ранние и поздние осложнения. Необходимо отметить, что серьезных осложнений, потребовавших выполнения оперативного вмешательства не наблюдалось. Среди ранних осложнений выявлено 4 (19,0%) гематомы в области послеоперационной раны. Во всех случаях выполнялось опорожнение гематомы путем ревизии раны между швов во влагалище, с последующей санацией зоны ее расположения. В одном случае, в связи с обильным выделением геморрагического отделяемого, потребовалась установка силиконового дренажа между швов. Среди поздних послеоперационных осложнений можно отметить экструзию дистального края сетки в 1 (4,8%) случае, который был обнаружен при контрольном осмотре через 6 месяцев после оперативного вмешательства. Данный участок сетки протяженностью до 1 см был иссечен во время осмотра, впоследствии рана эпителизировалась. У 1 (4,8%) пациентки через 1 месяц после оперативного вмешательства появились боли тянущего характера в паховой области, которые сохранялись при оценке через 6, 12 и 24 месяцев после оперативного вмешательства, однако данное осложнение не потребовало каких-либо специальных лечебных мероприятий.

До и после оперативного вмешательства применялись специальные опросники, которые позволяют комплексно, в динамике, оценить симптоматику ректоцеле и другие проявления синдрома опущения тазового дна.

По результатам анкетирования установлено, что по всем трем шкалам через 6 и более месяцев после оперативного вмешательства отмечается снижение баллов более чем в 2 раза, при этом сравнение уровня баллов до и через 6 и более месяцев после операции показало выраженные статистически значимые различия ( $p < 0,0001$ ).

До и после оперативного вмешательства выполнялась дефекография, при которой оценивались следующие основные показатели: вектор направленности каловых масс, глубина ректоцеле, время эвакуации содержимого прямой кишки, остаточный объем.

При оценке вектора направленности каловых масс, по данным дефекографии до оперативного вмешательства, в сторону ректоцеле вектор был направлен у 11 (52,4%) пациенток, в сторону анального канала, а в сторону анального канала и ректоцеле — у 10 (47,6%) пациенток. После оперативного вмешательства вектор направленности каловых масс только в сторону ректоцеле не наблюдался ни у одной пациентки, при этом у всех 21 (100%) вектор был направлен в анальный канал или в анальный канал и ректоцеле. Данные различия являются статистически значимыми ( $p < 0,05$ ). При оценке таких показателей дефекографии до и после оперативного вмешательства, как глубина ректоцеле, время эвакуации

**Таблица 3.** Результаты рентген-дефекографии у пациентов до операции и через  $\geq 6$  месяцев после оперативного вмешательства ( $N = 21$ )**Table 3.** Results of X-ray defecography in patients before surgery and  $\geq 6$  months after surgery ( $N = 21$ )

Данные дефекографии	До операции	Через 6 и более месяцев после операции	<i>p</i>
Вектор направленности каловых масс	В ректоцеле: 11 (52,4%)	В ректоцеле: 0 (0%)	< 0,05*
	В ректоцеле и анальный канал: 3 (14,3%) + В анальный канал: 7 (33,3%)	В ректоцеле и анальный канал: 4 (19%) + В анальный канал: 17 (81%)	
Глубина ректоцеле (см)	5,2 (3,8–8,8)	0 (0–4)	< 0,02**
Время эвакуации, сек. (норма до 19 сек.)	30 (10–45)	20 (10–45)	< 0,0001**
Остаточный объем, % (норма до 20%)	25 (20–50)	10 (10–30)	< 0,0001**

\* — критерий Фишера; \*\* — критерий Уилкоксона

содержимого прямой кишки, остаточный объем — выявлено значительное уменьшение глубины ректоцеле, времени эвакуации содержимого прямой кишки (уменьшилось в 1,5 раза) и остаточного объема (уменьшился в 2,5 раза). При этом необходимо отметить, что все результаты являются статистически значимыми ( $p < 0,02$  и  $p < 0,0001$ , соответственно).

До оперативного вмешательства всем пациентам выполнялась манометрия высокого разрешения. В результате данного обследования у 2 (9,5%) пациенток были выявлены функциональные расстройства дефекации в виде диссинергии функции мышц тазового дна I типа (спазм пуборектальной петли), в связи с чем им было назначено физиотерапевтическое лечение в виде БОС-терапии. После проведенного курса БОС-терапии (9 занятий), при повторном обследовании, выявлен манометрический паттерн III типа, свидетельствующий о диссинергическом характере дефекации. В связи с сохранением симптомов обструктивной дефекации пациенткам выполнено оперативное вмешательство в объеме пластики ректовагинальной перегородки W-образным имплантом по вышеуказанной методике. Через 6 и более месяцев после оперативного вмешательства всем пациенткам выполнялась комплексная сфинктерометрия, по результатам которой при пробе с натуживанием ни в одном наблюдении не было выявлено косвенных признаков функциональных расстройств дефекации, свидетельствующих о повышении давления в анальном канале или отсутствии его снижения более 20% величины базального давления покоя.

## ОБСУЖДЕНИЕ

Несмотря на то, что на сегодняшний день предложено большое количество операций для коррекции ректоцеле, вопрос выбора оперативного вмешательства сохраняет свою актуальность. Наиболее распространенным методом коррекции ректоцеле является пластика местными тканями (передняя леваторопластика), однако высокая частота рецидива симптомов

в отдаленном периоде ограничивает применение этой методики. Степлерная трансанальная резекция прямой кишки позволяет ликвидировать избыток слизистой оболочки прямой кишки с одновременным укреплением ректовагинальной перегородки, однако, данная операция эффективна при непротяженном и невыраженном выпячивании прямой кишки, а также при сочетании ректоцеле с небольшой по протяженности внутренней ректальной инвагинацией и внутренним геморроем. Активно применяемым методом в настоящее время является ректокольпосакропексия. Так, по данным Abdelnaby M. с соавт. (2020), выполнивших сравнительный анализ результатов лечения переднего ректоцеле с помощью 2 методов — лапароскопической ректосакропексии и задней кольпорафии, было установлено, что обе методики показали удовлетворительные результаты (анатомическая коррекция ректоцеле, улучшение эвакуаторной функции прямой кишки, повышение качества жизни по данным опросников), однако методика ректосакропексия имела статистически значимые преимущества при оценке анатомического эффекта операции, данных дефекографии, а также по результатам проведенного анкетирования с помощью Кливлендской шкалы запоров (Wexner) ( $p < 0,0001$ ) [10]. Тем не менее, инвазивность данной методики ограничивает ее широкое применение для коррекции изолированного ректоцеле. Высокую эффективность в отдаленном послеоперационном периоде имеют системы для установки сетчатых имплантов такие, как Prolift™ и Elevate™, однако, в настоящее время их применение в ряде стран ограничено в связи с высокой частотой ранних и отдаленных послеоперационных осложнений, связанных с методикой установки импланта и материалом, из которого изготовлена сетка. Методика, разработанная в ФГБУ «НМИЦ колопроктологии имени А.Н. Рыжих» Минздрава России, учитывает недостатки техники установки зарубежных вариантов сетчатых имплантов (Prolift™ и Elevate™) и позволяет избежать серьезных осложнений во время оперативного вмешательства и в послеоперационном периоде. За период оценки результатов лечения,



составивший 6 и более месяцев после оперативного вмешательства, данная методика показала хорошую эффективность, оцененную с помощью специализированных опросников и продемонстрировала отсутствие серьезных осложнений на протяжении послеоперационного периода. Методика может занять свое место в числе вмешательств для коррекции переднего ректоцеле.

## ЗАКЛЮЧЕНИЕ

Результаты применения метода пластики ректовагинальной перегородки W-образным сетчатым имплантом у пациентов с ректоцеле 2–3 степени продемонстрировали хорошую клиническую эффективность при оценке через 6 и более месяцев после оперативного вмешательства, подтвержденную результатами анкетирования с помощью специализированных опросников, а также результатами дефекографии. Применение методики не сопровождается развитием серьезных осложнений, потребовавших хирургического вмешательства, как в раннем, так и в отдаленном послеоперационном периоде. Тем не менее, для более детальной оценки эффективности данной методики требуется оценка результатов лечения в отдаленном периоде наблюдения (через 12 и более месяцев после выполнения оперативного вмешательства) на большем клиническом материале.

### УЧАСТИЕ АВТОРОВ

Концепция и дизайн исследования: *Костарев И.В., Лукьянов А.С., Титов А.Ю.*

Сбор и обработка материалов: *Лукьянов А.С., Костарев И.В., Бирюков О.М., Гончарова Е.П.*

Статистическая обработка: *Лукьянов А.С., Костарев И.В.*

Написание текста: *Лукьянов А.С., Костарев И.В.*

Редактирование: *Мудров А.А., Никишин Т.В.*

### AUTHORS CONTRIBUTION

Concept and design of the study: *Ivan V. Kostarev, Anton S. Lukianov, Alexander Yu. Titov*

Collection and processing of the material: *Anton S. Lukianov, Ivan V. Kostarev, Oleg M. Biryukov, Elena P. Goncharova*

Statistical processing: *Anton S. Lukianov, Ivan V. Kostarev*

Writing of the text: *Anton S. Lukianov, Ivan V. Kostarev*

Editing: *Andrey A. Mudrov, Timur V. Nikishin*

### СВЕДЕНИЯ ОБ АВТОРАХ (ORCID)

Лукьянов Антон Сергеевич — аспирант, врач-колопроктолог отделения малоинвазивной проктологии и тазовой хирургии ФГБУ «НМИЦ колопроктологии

имени А.Н. Рыжих» Минздрава России. <https://orcid.org/0000-0003-0627-382X>

Бирюков Олег Михайлович — к.м.н., заведующий отделением общей и реконструктивной колопроктологии ФГБУ «НМИЦ колопроктологии имени А.Н. Рыжих» Минздрава России. <https://orcid.org/0000-0002-1081-1793>

Гончарова Елена Петровна — врач-рентгенолог отделения рентгенодиагностики, компьютерной и магнитно-резонансной томографии ФГБУ «НМИЦ колопроктологии имени А.Н. Рыжих» Минздрава России. <https://orcid.org/0000-0001-6785-5191>

Титов Александр Юрьевич — д.м.н., руководитель отдела общей и реконструктивной колопроктологии ФГБУ «НМИЦ колопроктологии имени А.Н. Рыжих» Минздрава России. <https://orcid.org/0000-0002-1636-8075>

Мудров Андрей Анатольевич — к.м.н., научный сотрудник отделения общей и реконструктивной колопроктологии ФГБУ «НМИЦ колопроктологии имени А.Н. Рыжих» Минздрава России, доцент кафедры колопроктологии ФГБОУ ДПО «Российская медицинская академия непрерывного профессионального образования». <https://orcid.org/0000-0002-1207-5988>

Никишин Тимур Владимирович — ординатор кафедры колопроктологии ФГБУ «НМИЦ колопроктологии имени А.Н. Рыжих» Минздрава России. <https://orcid.org/0000-0001-6991-1716>

Костарев Иван Васильевич — д.м.н., заведующий отделения малоинвазивной проктологии и тазовой хирургии ФГБУ «НМИЦ колопроктологии имени А.Н. Рыжих» Минздрава России, доцент кафедры колопроктологии ФГБОУ ДПО «Российская медицинская академия непрерывного профессионального образования». <https://orcid.org/0000-0002-1778-0571>

### INFORMATION ABOUT THE AUTHORS (ORCID)

Anton S. Lukianov — Postgraduate Student, Physician (coloproctology), Department of Minimally Invasive Proctology and Pelvic Surgery, Ryzhikh National Medical Research Centre for Coloproctology. ORCID: <https://orcid.org/0000-0003-0627-382X>

Oleg M. Biryukov — Cand. Sci. (Med.), Head of the Department of General and Reconstructive Coloproctology, Ryzhikh National Medical Research Centre for Coloproctology. ORCID: <https://orcid.org/0000-0002-1081-1793>

Elena P. Goncharova — radiologist of the Department of X-ray diagnostics, computer and magnetic resonancetomography, Ryzhikh National Medical Research Centre for Coloproctology. ORCID: <https://orcid.org/0000-0001-6785-5191>

Alexander Yu. Titov — Dr. Sci. (Med.), Head of the Department of General and Reconstructive

Coloproctology, Ryzhikh National Medical Research Centre for Coloproctology. ORCID: <https://orcid.org/0000-0002-1636-8075>

Andrey A. Mudrov — Cand. Sci. (Med.), Researcher, Department of General and Reconstructive Coloproctology, Ryzhikh National Medical Research Centre for Coloproctology. Associate Professor at the Department of Coloproctology, Russian Medical Academy of Continuous Professional Education of the Ministry of Healthcare of Russia. ORCID: <https://orcid.org/0000-0002-1207-5988>

Timur V. Nikishin — resident National Medical Research Centre for Coloproctology. ORCID: <https://orcid.org/0000-0001-6991-1716>

Ivan V. Kostarev — Dr. Sci. (Med.), Head of the Department of Minimally Invasive Proctology and Pelvic Surgery, Ryzhikh National Medical Research Centre for Coloproctology. Associate Professor at the Department of Coloproctology, Russian Medical Academy of Continuous Professional Education of the Ministry of Healthcare of Russia. ORCID: <https://orcid.org/0000-0002-1778-0571>

## ЛИТЕРАТУРА

1. Шельгин Ю.А., Благодарный Л.А. Справочник по колопроктологии. М., Литтерра, 2014; с. 173–189.
2. Swift S, Woodman P, O'Boyle A, et al. Pelvic Organ Support Study (POSS): The distribution, clinical definition, and epidemiologic condition of pelvic organ support defects. *Am J Obstet Gynecol.* 2005;192(3):795–806. DOI: [10.1016/j.ajog.2004.10.602](https://doi.org/10.1016/j.ajog.2004.10.602)
3. Шельгин Ю.А., Титов А.Ю., Джанаев Ю.А. и соавт. Особенности клинической картины и характер нейро-функциональных нарушений у больных ректоцеле. *Колопроктология.* 2012;4(42):27–32.
4. Savoye-Collet C, Savoye G, Koning E, et al. Defecography in symptomatic older women living at home. *Age Ageing.* 2003;32(3):347–50. DOI: [10.1093/ageing/32.3.347](https://doi.org/10.1093/ageing/32.3.347)
5. Ramkumar D, Rao SS. Efficacy and safety of traditional medical therapies for chronic constipation: systematic review. *Am J Gastroenterol.* 2005;100(4):936–71. DOI: [10.1111/j.1572-0241.2005.40925.x](https://doi.org/10.1111/j.1572-0241.2005.40925.x)
6. Kasyan G, Abramyan K, Popov A. Mesh-related and intraoperative complications of pelvic organ prolapse repair. *Cent European J Urol.*

2014;67(3):296–301. DOI: [10.5173/cej.2014.03.art17](https://doi.org/10.5173/cej.2014.03.art17)

7. Vaiyapuri GR, Han HC, Lee LC, et al. Use of the Gynecare Prolift system in surgery for pelvic organ prolapse: 1-year outcome. *Int Urogynecol J.* 2011;22(7):869–77. DOI: [10.1007/s00192-011-1400-9](https://doi.org/10.1007/s00192-011-1400-9)
8. Barros-Pereira I, Valentim-Lourenço A, Fonseca A. A retrospective analysis of the effectiveness of anterior pelvic organ prolapse repair with Prolift versus Elevate vaginal mesh. *Int J Gynaecol Obstet.* 2017;139(2):192–196. DOI: [10.1002/ijgo.12267](https://doi.org/10.1002/ijgo.12267)
9. Шельгин Ю.А., Бирюков О.М., Титов А.Ю., Мудров А.А., и соавт. Применение синтетических и биологических имплантатов для укрепления ректовагинальной перегородки при коррекции ректоцеле. *Вестник хирургии имени И.И. Грекова.* 2017;176(4):51–54. DOI: [10.24884/0042-4625-2017-176-4-51-54](https://doi.org/10.24884/0042-4625-2017-176-4-51-54)
10. Abdelnaby M, Fathy M, Abdallah E, et al. Laparoscopic Ventral Mesh Rectopexy Versus Transvaginal Posterior Colporrhaphy in Management of Anterior Rectocele. *J Gastrointest Surg.* 2021;25(8):2035–2046. DOI: [10.1007/s11605-020-04823-z](https://doi.org/10.1007/s11605-020-04823-z)

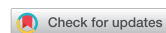## REFERENCES

1. Shelygin Yu.A., Blagodarny L.A. Spravochnik po koloproktologii. M., Litterra, 2014; pp. 173–189. (in Russ.).
2. Swift S, Woodman P, O'Boyle A, et al. Pelvic Organ Support Study (POSS): The distribution, clinical definition, and epidemiologic condition of pelvic organ support defects. *Am J Obstet Gynecol.* 2005;192(3):795–806. DOI: [10.1016/j.ajog.2004.10.602](https://doi.org/10.1016/j.ajog.2004.10.602)
3. Shelygin Yu.A., Titov A.Yu., Dzhanayev Yu.A., et al. Peculiarities of clinical presentation and neuro-functional disturbances in patients with rectocele. *Koloproktologia.* 2012;1(42):27–32. (in Russ.).
4. Savoye-Collet C, Savoye G, Koning E, et al. Defecography in symptomatic older women living at home. *Age Ageing.* 2003;32(3):347–50. DOI: [10.1093/ageing/32.3.347](https://doi.org/10.1093/ageing/32.3.347)
5. Ramkumar D, Rao SS. Efficacy and safety of traditional medical therapies for chronic constipation: systematic review. *Am J Gastroenterol.* 2005;100(4):936–71. DOI: [10.1111/j.1572-0241.2005.40925.x](https://doi.org/10.1111/j.1572-0241.2005.40925.x)
6. Kasyan G, Abramyan K, Popov A. Mesh-related and intraoperative complications of pelvic organ prolapse repair. *Cent European J. Urol.*

2014;67(3):296–301. DOI: [10.5173/cej.2014.03.art17](https://doi.org/10.5173/cej.2014.03.art17)

7. Vaiyapuri GR, Han HC, Lee LC, et al. Use of the Gynec are Prolift system in surgery for pelvic organ prolapse: 1-year outcome. *Int Urogynecol J.* 2011;22(7):869–77. DOI: [10.1007/s00192-011-1400-9](https://doi.org/10.1007/s00192-011-1400-9)
8. Barros-Pereira I, Valentim-Lourenço A, Fonseca A. A retrospective analysis of the effectiveness of anterior pelvic organ prolapse repair with Prolift versus Elevate vaginal mesh. *Int J Gynaecol Obstet.* 2017;139(2):192–196. DOI: [10.1002/ijgo.12267](https://doi.org/10.1002/ijgo.12267)
9. Shelygin Yu.A., Biryukov O.M., Titov A.Yu., Mudrov A.A., et al. Use of synthetic and biological implants for recto-vaginal septum support at rectocele correction. *Surgical gazette by I.I. Grekov.* 2017;176(4):51–54. (in Russ.). DOI: [10.24884/0042-4625-2017-176-4-51-54](https://doi.org/10.24884/0042-4625-2017-176-4-51-54)
10. Abdelnaby M, Fathy M, Abdallah E, et al. Laparoscopic Ventral Mesh Rectopexy Versus Transvaginal Posterior Colporrhaphy in Management of Anterior Rectocele. *J Gastrointest Surg.* 2021;25(8):2035–2046. DOI: [10.1007/s11605-020-04823-z](https://doi.org/10.1007/s11605-020-04823-z)

<https://doi.org/10.33878/2073-7556-2022-21-2-91-104>



## Неoadъювантная химиотерапия как альтернатива лучевой терапии в лечении больных прогностически неблагоприятным раком прямой кишки

Невольских А.А.<sup>1,2</sup>, Авдеенко В.А.<sup>1,2</sup>, Белохвостова А.С.<sup>1</sup>, Зибиров Р.Ф.<sup>1,2</sup>, Михалёва Ю.Ю.<sup>1</sup>, Почуев Т.П.<sup>1</sup>, Березовская Т.П.<sup>1</sup>, Дайнеко Я.А.<sup>1</sup>, Петров Л.О.<sup>1</sup>, Иванов С.А.<sup>1,2,4</sup>, Каприн А.Д.<sup>3,4</sup>

<sup>1</sup>Медицинский радиологический научный центр им. А.Ф. Цыба — филиал ФГБУ «НМИЦ радиологии» Минздрава России (ул. Королева, д. 4, Калужская область, г. Обнинск, 249031, Россия)

<sup>2</sup>Обнинский институт атомной энергетики — филиал федерального государственного автономного образовательного учреждения высшего образования «Национальный исследовательский ядерный университет «МИФИ» (тер. Студгородок, д. 1, Калужская область, г. Обнинск, 249039, Россия)

<sup>3</sup>Федеральное государственное бюджетное учреждение «Национальный медицинский исследовательский центр радиологии» Министерства здравоохранения Российской Федерации (ул. Маршала Жукова, д. 10, Калужская область, г. Обнинск, 249031, Россия)

<sup>4</sup>Федеральное государственное автономное образовательное учреждение высшего образования «Российский университет дружбы народов» (ул. Миклухо-Маклая, д. 6, г. Москва, 117198, Россия)

### РЕЗЮМЕ

**ВВЕДЕНИЕ:** проведение неoadъювантной химиолучевой терапии (ХЛТ) с дальнейшим хирургическим вмешательством является стандартом лечения больных местно-распространенным раком прямой кишки (РПК). Однако при этом увеличивается интервал между лучевой терапией и началом системной лекарственной терапии. Проведение неoadъювантной химиотерапии (НАХТ) вместо ХЛТ при РПК позволяет избежать лучевых реакций и повреждений, а также раньше начать системное лечение.

**ЦЕЛЬ ИССЛЕДОВАНИЯ:** анализ эффективности НАХТ в режиме FOLFOX6 у больных раком средне- и верхнеампулярного отделов прямой кишки с неблагоприятными факторами прогноза.

**ПАЦИЕНТЫ И МЕТОДЫ:** в исследование вошло 52 пациента (мужчины — 40,4%, женщины — 59,6%), которым в период 2017–2021 годов была проведена НАХТ с последующим хирургическим лечением. У 94,2% больных имелась III и у 5,8% — II клиническая стадия. По данным МРТ, у 33 (63,5%) пациентов имелась экстрамуральная сосудистая инвазия, расстояние от опухоли до мезоректальной фасции в 17% случаев составило  $\leq 2$  мм. Всем больным предполагалось проведение 4 циклов НАХТ в режиме FOLFOX6 с последующим хирургическим вмешательством.

**РЕЗУЛЬТАТЫ:** НАХТ в полном объеме ( $\geq 4$  циклов) была завершена у 43 пациентов (82,7%). Токсические реакции в процессе НАХТ были зарегистрированы у 35,6% больных. Сфинктеросохраняющие хирургические вмешательства были проведены у 51 (98,1%) больных. Послеоперационные осложнения зарегистрированы у 13 (25,0%) пациентов. По данным патоморфологического исследования, III стадия была установлена у 29 больных (55,8%), 0 — II стадия — у 22 (42,3%). При оценке степени патоморфоза (CAP, 2019) у 12 (23,1%) пациентов получен частичный ответ. У одного больного (1,9%) признаков остаточной опухоли выявлено не было. Уменьшение категории T по сравнению с данными МРТ до НАХТ отмечено у 23 (44,2%) пациентов, категории N — у 29 (55,8%). При медиане наблюдения 31 (3–54) месяц местные рецидивы выявлены у 5 (9,6%), отдаленные метастазы — у 4 (7,7%) пациентов. Кумулятивная трехлетняя частота местных рецидивов составила  $11,3 \pm 4,8\%$ . Общая и безрецидивная трехлетняя выживаемость составили  $88,2 \pm 5,8\%$  и  $76,4 \pm 7,4\%$ , соответственно.

**ЗАКЛЮЧЕНИЕ:** Комбинированное лечение больных РПК с неблагоприятными факторами прогноза с использованием НАХТ в режиме FOLFOX6 удовлетворительно переносится больными, сопровождается небольшим количеством токсических реакций и послеоперационных осложнений, и является перспективным и многообещающим методом. Необходима разработка новых патоморфологических критериев ответа опухоли на неoadъювантную лекарственную терапию.

**КЛЮЧЕВЫЕ СЛОВА:** рак прямой кишки, неoadъювантная химиотерапия, химиолучевая терапия, патоморфоз

**КОНФЛИКТ ИНТЕРЕСОВ:** Авторы заявляют об отсутствии конфликта интересов

**ДЛЯ ЦИТИРОВАНИЯ:** Невольских А.А., Авдеенко В.А., Белохвостова А.С., Зибиров Р.Ф., Михалёва Ю.Ю., Почуев Т.П., Березовская Т.П., Дайнеко Я.А., Петров Л.О., Иванов С.А., Каприн А.Д. Неoadъювантная химиотерапия как альтернатива лучевой терапии в лечении больных прогностически неблагоприятным раком прямой кишки. *Колопроктология*. 2022; т. 21, № 2, с. 91–104. <https://doi.org/10.33878/2073-7556-2022-21-2-91-104>

# Neoadjuvant chemotherapy without radiation therapy for rectal cancer with negative prognosis

Alexey A. Nevolskikh<sup>1,2</sup>, Violetta A. Avdeenko<sup>2</sup>, Anna S. Belohvistova<sup>1</sup>, Ruslan F. Zibirov<sup>1,2</sup>, Yulia Yu. Mihaleva<sup>1</sup>, Taras P. Pochuev<sup>1</sup>, Tatiana P. Berezovskaya<sup>1</sup>, Yana A. Daineko<sup>1</sup>, Leonid O. Petrov<sup>1</sup>, Sergey A. Ivanov<sup>1,2,4</sup>, Andrey D. Kaprin<sup>3,4</sup>

<sup>1</sup>A. Tsyb Medical Radiological Research Centre — Branch of the National Medical Research Radiological Center of the Ministry of Health of the Russian Federation (Korolev st., 4, Obninsk, 249031, Russia)

<sup>2</sup>Obninsk Institute for Nuclear Power Engineering (Studgorodok st., 1, Obninsk, 249039, Russia)

<sup>3</sup>National Medical Research Radiological Centre of the Ministry of Health of the Russian Federation (Marshal Zhukov st., 10, Obninsk, 249031, Russia)

<sup>4</sup>Peoples' Friendship University of Russia, RUDN University (Miklukho-Maklaya st., 6, Moscow, 117198, Russia)

**ABSTRACT** AIM: to assess the effectiveness of neo-CT in the FOLFOX6 regimen in patients with mid- and upper rectal cancer (RC) associated with poor prognosis.

**PATIENTS AND METHODS:** fifty-two patients were included into study. All had neo-CT with subsequent surgical treatment between 2017 and 2021. Of them 94.2% had stage III and 5.8% had stage II. An extramural vascular invasion was detected by MRI in 33 (63.5%) patients. The distance between the tumor and the mesorectal fascia was  $\leq 2$  mm in 17%. All patients had 4 cycles of neo-CT in FOLFOX6 regimen followed by surgery.

**RESULTS:** the compliance ( $\geq 4$  cycles of neo-CT) was 82.7% ( $n = 43$ ). The overall toxicity rate was 35.6%. Sphincter-saving surgery was performed in 51 (98.1%) patients. Postoperative morbidity was 25.0%. Final pathology revealed stage III in 29 (55.8%) patients, stage 0 — stage II — in 22 (42.3%). In accordance with the degree of pathomorphosis (CAP, 2019), 12 (23.1%) patients showed a partial response. In one patient (1.9%) no signs of residual tumor were detected. Downstaging of the T stage compared with MRI data before neo-CT was noted in 23 (44.2%) patients, N stage — in 29 (55.8%). With a mean follow-up of 31 (3-54) months, local recurrences were detected in 5 (9.6%) patients, and distant metastases in 4 (7.7%). The cumulative 3-year recurrence rate was  $11.3 \pm 4.8\%$ . The three-year overall and recurrence-free survival rate was  $88.2 \pm 5.8\%$  and  $76.4 \pm 7.4\%$ , respectively.

**CONCLUSION:** the multimodal approach for RC with adverse prognostic factors using neo-CT in the FOLFOX6 regimen is well tolerated by patients, has a small toxicity and postoperative morbidity as well. It is necessary to develop new pathology criteria for tumor response to neo-CT.

**KEYWORDS:** rectal cancer, neoadjuvant chemotherapy, chemoradiotherapy, pathomorphosis.

**CONFLICT OF INTEREST:** the authors declare no conflict of interest

**FOR CITATION:** Nevolskikh A.A., Avdeenko V.A., Belohvistova A.S., Zibirov R.F., Mihaleva Y.Y., Pochuev T.P., Berezovskaya T.P., Daineko Ya.A., Petrov L.O., Ivanov S.A., Kaprin A.D. Neoadjuvant chemotherapy without radiation therapy for rectal cancer with negative prognosis. *Koloproktologia*. 2022;21(2):91–104. (in Russ.). <https://doi.org/10.33878/2073-7556-2022-21-2-91-104>

**АДРЕС ДЛЯ ПЕРЕПИСКИ:** Авдеенко Виолетта Андреевна, Медицинский радиологический научный центр им. А.Ф. Цыба — филиал ФГБУ «НМИЦ радиологии» Минздрава России, ул. Королева, д. 4, Калужская область, Обнинск, 249039, Россия; e-mail: [avdeenko.vita@yandex.ru](mailto:avdeenko.vita@yandex.ru)

**ADDRESS FOR CORRESPONDENCE:** Violetta A. Avdeenko, A. Tsyb Medical Radiological Research Centre — Branch of the National Medical Research Radiological Center of the Ministry of Health of the Russian Federation, Korolev st., 4, Obninsk, 249039, Russia; e-mail: [avdeenko.vita@yandex.ru](mailto:avdeenko.vita@yandex.ru)

Дата поступления — 21.02.2022

Received — 21.02.2022

После доработки — 25.03.2022

Revised — 25.03.2022

Принято к публикации — 21.05.2022

Accepted for publication — 21.05.2022

## ВВЕДЕНИЕ

Рак прямой кишки (РПК) является одной из наиболее распространенных опухолей в структуре онкологической заболеваемости. Злокачественные новообразования прямой кишки составляют 5,6% среди мужского населения России и 4,4% — среди женского.

При этом удельный вес РПК, выявляемых в I–II стадии, составляет 51,4%, и еще четверть (24,9%) приходится на опухолевые новообразования, выявляемые в III стадии [1].

Проведение неoadъювантной лучевой (ЛТ) или химиолучевой терапии (ХЛТ) с последующим хирургическим вмешательством является стандартом лечения



больных с местно-распространенным РПК [2–4], так как позволяет уменьшить размер опухоли, что, в свою очередь, влияет на снижение частоты местных рецидивов и увеличение продолжительности жизни больных. Однако проведение ЛТ (ХЛТ) сопровождается значимым количеством лучевых реакций и повреждений, чаще всего проявляющихся увеличением частоты мочеполовой дисфункцией, функциональных нарушений после сфинктеросохраняющих операций, а также увеличением числа хирургических осложнений в послеоперационном периоде [5,6]. Следует также отметить, что пролонгированные режимы ЛТ связаны с системной химиотерапией до 15–16 недель [7], что потенциально может негативно отражаться на больных с высоким риском отдаленного метастазирования.

В связи с изложенным, все большее распространение в последние годы получают подходы, основанные на включении системной лекарственной терапии в схему неоадьювантного лечения в виде индукционной [8,9], консолидирующей [6,10], тотальной неоадьювантной терапии [11,12], а также проведении только химиотерапии без использования лучевой терапии как таковой. Проведение неоадьювантной химиотерапии (НАХТ) вместо ЛТ при РПК дает возможность избежать лучевых реакций и повреждений, а также раньше начать системное лечение, направленное не только на первичную опухоль, но и на ее возможные микрометастазы. Вместе с тем, НАХТ отличают лучшие показатели завершенности по сравнению с адьювантными режимами, а у ряда пациентов, с наличием послеоперационных осложнений и/или декомпенсации сопутствующих заболеваний, проведение адьювантной химиотерапии в принципе невозможно [13–15].

Частота полных ответов, суррогатный показатель эффективности лечения, при проведении НАХТ с использованием оксалиплатина в сочетании с препаратами 5-фторпиримидинового ряда, колеблется в широких пределах от 0 до 17,8% [16–25]. В подавляющем большинстве случаев это данные нерандомизированных одноцентровых исследований. На сегодняшний день имеются результаты лишь одного исследования III фазы FOWARC, в котором было проведено сравнение результатов НАХТ в режиме FOLFOX6 со стандартной ХЛТ [26]. У пациентов в группе FOLFOX6 частота полных патоморфологических регрессий составила 6,5%, а в группе ХЛТ — 14%. При сравнении показателей безрецидивной и общей выживаемости, а также частоты местных рецидивов достоверных различий выявлено не было.

Следует сказать, что в России мало завершенных исследований по использованию НАХТ в лечении больных РПК [27,28]. В основном, говоря об этом методе, мы основываемся на данных зарубежных

**Таблица 1.** Клиническая характеристика больных ( $n = 52$ )  
**Table 1.** Clinical characteristics of patients ( $n = 52$ )

Параметры	Данные	%
Пол		
мужчины	21	40,4
женщины	31	59,6
Медиана возраста, годы	58 (42–71)	
Медиана индекса массы тела, кг/м <sup>2</sup>	29,2 (18–50)	
Расстояние от анального края до нижнего полюса опухоли, см	10,5 (4–15)	
< 6	1	1,9
6–10	26	50,0
11–15	22	42,3
> 15	3	5,8
Медиана протяженности опухоли, см	6 (1,3–13)	
МРТ ЭСИ		
да	33	63,5
нет	19	36,5
МРТ ЦГР		
положительная	17	32,7
отрицательная	35	67,3
Стадия клиническая (сTNM)		
II	3	5,8
IIIВ	31	59,6
IIIС	18	34,6
Глубина инвазии опухоли (сТ)		
T3	35	67,3
T4a	10	19,2
T4b	7	13,5
Состояние лимфатических узлов (сN)		
N0	3	5,8
N1	22	42,3
N2	27	51,9
Степень дифференцировки опухоли		
G1	21	40,4
G2	27	51,9
G3	4	7,7

исследователей. В этой связи представляет интерес с точки зрения эффективности и переносимости применение этого метода на российской популяции больных. С этой целью в период с января 2017 по сентябрь 2021 года было проведено исследование эффективности НАХТ в режиме FOLFOX6 у больных раком средне- и верхнеампулярного отделов прямой кишки с неблагоприятными факторами прогноза.

## ПАЦИЕНТЫ И МЕТОДЫ

В исследование вошло 52 больных с аденокарциномами прямой кишки, которым в период с 2017 по сентябрь 2021 года была проведена неоадьювантная химиотерапия (НАХТ) с последующим хирургическим лечением (Табл. 1).

Для оценки распространенности опухоли мы использовали магнитно-резонансную томографию (МРТ),

**Таблица 2.** Токсические реакции и осложнения в процессе НАХТ ( $n = 45$ )**Table 2.** Toxicities according to CTC AE scoring system ( $n = 45$ )

Токсичность	Grade 1	Grade 2	Grade 3	Grade 4	Всего
<b>Гематологическая</b>					
Анемия	–	2 (4,4%)	–	–	2 (4,4%)
Нейтропения	–	3 (6,6%)	2 (4,4%)	1 (2,2%)	6 (13,3%)
Лейкопения	–	2 (4,4%)	–	–	2 (4,4%)
Тромбоцитопения	–	1 (2,2%)	–	–	1 (2,2%)
<b>Негематологическая</b>					
Гепатотоксичность	–	1 (2,2%)	–	–	1 (2,2%)
Нефротоксичность	–	2 (4,4%)	–	–	2 (4,4%)
Снижение массы тела	2 (4,4%)	–	–	–	2 (4,4%)
Кишечная непроходимость	–	1 (2,2%)	–	1 (2,2%)	2 (4,4%)
Диарея	1 (2,2%)	–	–	–	1 (2,2%)
Тошнота	1 (2,2%)	–	–	–	1 (2,2%)
Нарушение толерантности к глюкозе	–	1 (2,2%)	–	–	1 (2,2%)
Полинейропатия	–	1 (2,2%)	–	–	1 (2,2%)
Пневмоторакс	–	–	1 (2,2%)	–	1 (2,2%)
<b>Итого осложнений</b>	<b>4 (8,9%)</b>	<b>14 (31,1%)</b>	<b>3 (6,6%)</b>	<b>2 (4,4%)</b>	–
<b>Итого пациентов с осложнениями</b>	<b>4 (8,9%)</b>	<b>11 (24,4%)</b>	<b>3 (6,6%)</b>	<b>2 (4,4%)</b>	–

по данным которой осуществляли оценку размеров новообразования, расстояния от анального края до нижнего полюса опухоли, глубины инвазии, наличия экстрамуральной сосудистой инвазии (ЭСИ), а также расстояние от опухоли до потенциальной циркулярной границы резекции (ЦГР), представленной собственной фасцией прямой кишки. В исследование включали больных, у которых по результатам обследования выявлялся один или несколько негативных факторов прогноза: наличие ЭСИ, пораженных регионарных лимфатических узлов (сN1-2) или вовлечение ЦГР (расстояние до мезоректальной фасции  $\leq 2$  мм) при локализации опухоли в верхнеампулярном отделе.

Большинство больных имели III клиническую стадию (IIIB — 59,6%, IIIC — 34,6%), у 3 (5,8%) пациентов отмечена IIA клиническая стадия. Клиническая инвазия опухоли в жировую клетчатку без признаков поражения соседних органов отмечалась у 67,3% больных ( $n = 35$ ), прорастание висцеральной брюшины, распространение на другие органы и структуры выявлено у 32,7% ( $n = 17$ ). Поражение регионарных лимфатических узлов было установлено у 94,2% пациентов ( $n = 49$ ) и отсутствовало у 3 (5,8%) больных. По данным МРТ у 33 (63,5%) пациентов было установлено наличие ЭСИ. Расстояние от опухоли до мезоректальной фасции  $\leq 2$  мм было выявлено у 17 (32,7%) больных.

Всем пациентам планировалось проведение неоадьювантной химиотерапии в режиме FOLFOX6 (двухчасовая инфузия оксалиплатина  $85 \text{ мг/м}^2$  в первый день, затем лейковорин  $400 \text{ мг/м}^2$  в течение двух часов, с последующим болюсным введением  $400 \text{ мг/м}^2$  5-фторурацила, и 46-часовой инфузией  $2400 \text{ мг/м}^2$  5-фторурацила) в количестве 4 циклов.

Оценку токсичности проводили согласно критериям общепринятой шкалы CTC AE (версия 5.0) [29].

Через 3–4 недели после завершения химиотерапии всем пациентам проводили контрольное обследование с МРТ оценкой степени регрессии опухоли. Хирургическое вмешательство выполняли через 4–6 недель после завершения курса неоадьювантного лечения.

Для статистической обработки использовали коммерческие биомедицинские пакеты Prism 3.1 и In Stat (Graph Pad Software, Inc., San Diego, USA). Достоверность различий между показателями оценивали с помощью критерия  $\chi^2$  Пирсона. Различия считали достоверными при  $p < 0,05$ . Анализ выживаемости больных производили по методу Kaplan-Meier. Для сравнения кривых выживаемости использовали логарифмический ранговый критерий. Оценку выживаемости проводили по 3-летним показателям. При расчете общей выживаемости «событием» считали смерть пациента. При расчете безрецидивной выживаемости «событием» считали местный рецидив, отдаленное метастазирование или смерть пациента от любой из причин.

## РЕЗУЛЬТАТЫ

Всем пациентам была проведена НАХТ в количестве 1–8 циклов (медиана — 4). В 6 случаях было применено более 4 циклов, что было связано с хорошим ответом на химиотерапию.

В двух случаях имелись отклонения от проводимого режима химиотерапии. Пациенты получали неоадьювантное лечение в режиме XELOX, одним из компонентов которого также является оксалиплатин. У одного

пациента, в связи с невозможностью продолжения химиотерапевтического лечения через центральный венозный доступ, после второго курса была проведена смена режима FOLFOX6 на XELOX.

Химиотерапия в полном объеме ( $\geq 4$  циклов) была завершена у 43 (82,7%) пациентов. У 9 (17,3%) больных в связи с развитием токсических реакций было проведено меньшее количество (1-3) циклов НАХТ.

Всего токсические реакции или осложнения в процессе НАХТ были зарегистрированы у 16 (35,6%) из 45 больных (Табл. 2).

В 7 случаях достоверная оценка показателей токсичности не представлялась возможной. Чаще всего, в 31,1% случаев ( $n = 14$ ) регистрировали токсические реакции 2 степени. Токсичность 3–4 степени была отмечена у 5 (11,1%) больных и чаще всего была представлена нейтропенией. К осложнениям, не связанным с химиотерапией, но повлиявшим на дальнейшее продолжение лечения, были кишечная непроходимость у пациентки с опухолью среднеампулярного отдела прямой кишки, которой было выполнено экстренное хирургическое вмешательство в объеме трансверзостомии, а также пневмоторакс при постановке подключичного катетера перед 3 циклом НАХТ в другом случае.

По результатам контрольного МРТ малого таза после НАХТ уменьшение стадии опухолевого процесса по сравнению с клинической отмечено у 15 (28,8%) больных. У этих пациентов отмечалось сокращение протяженности опухоли, снижение глубины инвазии, появление участков фиброза и сокращения участков ограничения диффузии, а также уменьшение количества потенциально пораженных лимфатических узлов. В 7 (13,5%) случаях наблюдалось прогрессирование заболевания. У остальных пациентов ( $n = 29$ ; 55,8%), при сравнении МРТ до и после лечения, изменений отмечено не было. В отношении остальных факторов негативного прогноза следует отметить, что ЭСИ была установлена у 30 (57,7%), а вовлечение мезоректальной фасции (ЦГР  $\leq 2$  мм) отмечено у 15 (28,8%) пациентов.

Всем больным, вошедшим в исследование, через 3–20 (медиана 5) недель после завершения НАХТ были выполнены хирургические вмешательства (Табл. 3).

В подавляющем числе случаев (78,8%) использовали видеоэндоскопический доступ. Продолжительность операции колебалась от 90 до 450 минут (медиана — 225). Медиана объема кровопотери составила 100 мл (10–2000). Медиана нахождения пациентов в отделении в послеоперационном периоде составила 7 дней (4–42).

Объем операции зависел от глубины инвазии опухоли, наличия пораженных лимфатических узлов, прорастания опухоли в висцеральную брюшину и окружающие органы, а также расстояния от анального края

**Таблица 3.** Результаты хирургических вмешательств ( $n = 52$ )

**Table 3.** Surgery results ( $n = 52$ )

Параметр	Данные	%
Продолжительность оперативного вмешательства (медиана), мин.	225 (90–450)	
Медиана объема кровопотери, мл	100 (10–2000)	
Медиана послеоперационного койко-дня, дни	7 (4–42)	
Хирургический доступ		
лапароскопический	41	78,8%
лапаротомный	11	21,2%
Вид хирургического вмешательства		
ПР	48	92,3%
Операция Гартмана	3	5,8%
БПЭ	1	1,9%
Объем хирургического вмешательства		
стандартная	36	69,2%
комбинированная	16	30,8%
Уровень перевязки НБА		
в основании НБА	27	51,9%
дистальнее ЛО	22	42,3%
н.д.	3	5,8%
Мобилизация селезеночного изгиба		
выполнена	28	53,8%
не выполняли	24	46,2%
Осложнения по классификации Clavien-Dindo		
отсутствовали	39	75,0%
I степень	6	11,5%
II степень	4	7,7%
III степень	1	1,9%
IV степень	2	3,8%

Примечание: ПР — передняя резекция прямой кишки; БПЭ — брюшно-промежностная экстирпация прямой кишки; НБА — нижняя брыжеечная артерия; ЛО — левая ободочная артерия; н.д. — нет данных

до нижнего полюса опухоли. В 51 (98,1%) случае хирургические вмешательства носили органосохраняющий характер: в 48 (92,3%) были выполнены передние резекции прямой кишки и у 3 (5,8%) пациентов в связи с явлениями кишечной непроходимости были выполнены обструктивные резекции по типу операции Гартмана.

Комбинированные хирургические вмешательства были выполнены у 16 (30,8%) больных, при этом в 10 (19,2%) случаях были выполнены резекции двух или более органов. Чаще всего выполняли экстирпацию матки с придатками — 9 (17,3%) случаев, резекцию тонкой кишки — 5 (9,6%), резекцию мочевого пузыря — 4 (7,7%), в единичных случаях аппендэктомии, удаление придатков матки, резекцию толстой кишки, семенных пузырьков, мочеточника, культы шейки матки. Также двум больным, с подозрением на наличие отдаленных метастазов по данным контрольного обследования и интраоперационной картины, были выполнены симультанные хирургические вмешательства, включающие у одного пациента

**Таблица 4.** Соответствие клинического и патоморфологического стадирования больных ( $n = 52$ )  
**Table 4.** The relationship between clinical and pathological staging of the study patients ( $n = 52$ )

Клиническая категория	Патоморфологическая категория								
	ypT0	ypT1	ypT2	ypT3	ypT4a	ypT4b	ypN0	ypN1	ypN2
cT3 ( $n = 35$ )	1	1	9	21	2	1			
cT4a ( $n = 10$ )				8	1	1			
cT4b ( $n = 7$ )				4	1	2			
cN0 ( $n = 3$ )							2		1
cN1 ( $n = 22$ )							9	11	2
cN2 ( $n = 27$ )							11	9	7
Итого	1	1	9	33	4	4	22	20	10

резекцию десятого сегмента правого легкого, у второй — шестого и восьмого сегментов печени. У 83,3% больных (40 из 48) была сформирована превентивная коло- (90%) или илеостома (10%).

Послеоперационные осложнения развились у 13 (25,0%) пациентов: в большинстве случаев I и II степени по Clavien-Dindo. У 3 (5,8%) больных осложнения потребовали повторного хирургического вмешательства. Летальных исходов не было.

При патоморфологическом исследовании удаленного препарата чаще всего была установлена III стадия — 29 (55,8%) больных, 0 — II стадия выявлены у 22 (42,3%) пациентов. В одном случае у пациентки с симультантной резекцией сегментов печени по данным гистологического исследования было подтверждено наличие отдаленных метастазов — IV стадия.

Оценку патоморфоза проводили в соответствии с рекомендациями американского общества патоморфологов [CAP 2019]. В 3 (5,8%) случаях она не представлялась возможной. У 36 (69,2%) больных была установлена 3 степень патоморфоза, что соответствовало отсутствию ответа опухоли на проведенное лечение. В 12 (23,1%) случаях был зарегистрирован минимальный ответ опухоли (2 степень патоморфоза). Ни в одном случае не было отмечено 1 степени патоморфоза, критериями которого является преобладание фиброзных изменений над опухолевыми. Только у одного (1,9%) пациента с III клинической стадией после 4 циклов НАХТ при патоморфологическом исследовании не было выявлено остаточной опухоли, что позволило говорить о патоморфозе 0 степени.

Уменьшение категории распространенности опухолевого процесса при патоморфологическом исследовании по сравнению с данными МРТ до НАХТ отмечено у 38 (73,1%) больных. Уменьшение категории T отмечено у 23 (44,2%) пациентов (Табл. 4), категории N — у 29 (55,8%). При этом полная регрессия лимфатических узлов установлена в 38,5% (20 больных), частичная (с N2 до N1) — в 17,3% (9 больных). Регрессия распространенности опухолевого процесса до ypT0-T2 (0-I стадии) установлена у 7 (13,5%) больных.

Увеличение категории распространенности опухолевого процесса по сравнению с данными МРТ до НАХТ отмечено у 6 (11,5%) больных: у 3 (5,8%) — отмечено увеличение категории T, у 3 (5,8%) — категории N, совместное увеличение категорий T и N установлено не было. В 8 (15,4%) случаях была отмечена стабилизация опухолевого процесса.

При этом в 2 (3,8%) случаях наблюдалась разнонаправленная динамика — при патоморфологическом исследовании отмечено увеличение глубины инвазии опухоли с регрессией лимфатических узлов, что не было верифицировано по данным МРТ, обусловленных пределом диагностической возможности метода. Специальные методы окраски для выявления сосудистой инвазии опухоли не применялись. При рутинном патоморфологическом исследовании сосудистая инвазия опухоли была выявлена у 4 (7,7%) пациентов. Периневральная инвазия была установлена в 9 (17,3%) случаях. Вовлечение ЦГР было выявлено в 6 (11,5%) случаях.

В последующем адъювантную химиотерапию (химиолучевую терапию) получали 28 (53,8%) пациентов.

При медиане наблюдения 31 (3–54) месяц местные рецидивы выявлены у 5 (9,6%) больных (медиана — 10 месяцев; 5–11), отдаленные метастазы — у 4 (7,7%) пациентов (медиана — 35 месяцев). Умерло 5 (9,6%) пациентов: 3 — от местного рецидива заболевания, 1 — от отдаленного метастазирования, 1 — от другого заболевания.

Общая трехлетняя выживаемость (Рис. 1) составила  $88,2 \pm 5,8\%$ , безрецидивная трехлетняя выживаемость (Рис. 2) —  $76,4 \pm 7,4\%$ . Кумулятивная трехлетняя частота местных рецидивов составила  $11,3 \pm 4,8\%$ .

## ОБСУЖДЕНИЕ

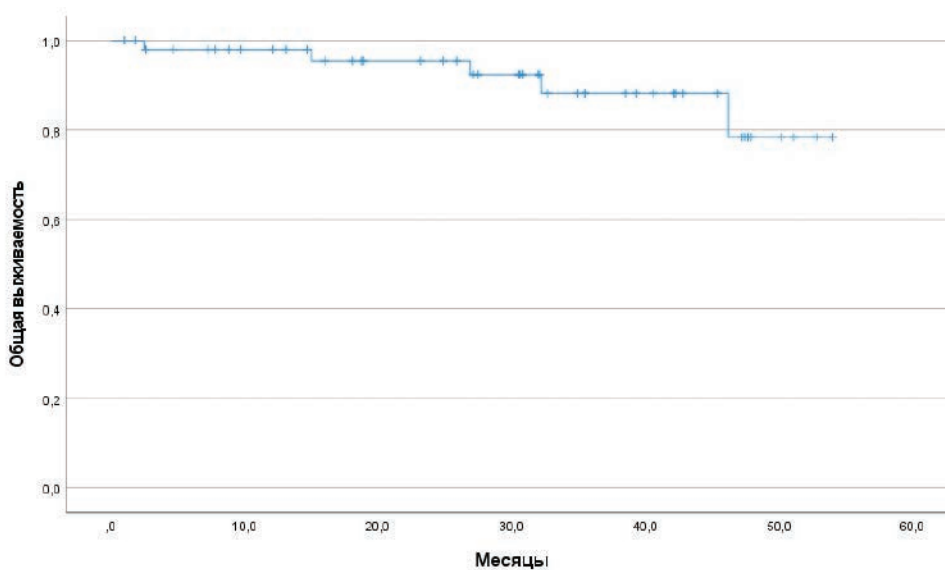
В результате совершенствования техники хирургических вмешательств и методик предоперационного лучевого (химиолучевого) лечения больных РПК частота местных рецидивов за последние 20–30 лет существенно снизилась [5]. В настоящее время одним из ключевых вопросов в лечении больных



местно-распространенным РПК и наличием факторов неблагоприятного прогноза (глубина инвазии  $\geq$  сТ3с, наличие пораженных лимфатических узлов, мртЦГР+, ЭСИ+) остается профилактика развития отдаленных метастазов, которые возникают в процессе динамического наблюдения примерно у 1/3 радикально оперированных больных. Применение стандартного лечения в объеме предоперационной ХЛТ сопряжено с увеличением интервала между первичной диагностикой и началом системной лекарственной терапии, в которой так нуждается эта категория больных. Адъювантная химиотерапия, являющаяся стандартным методом профилактики отдаленного

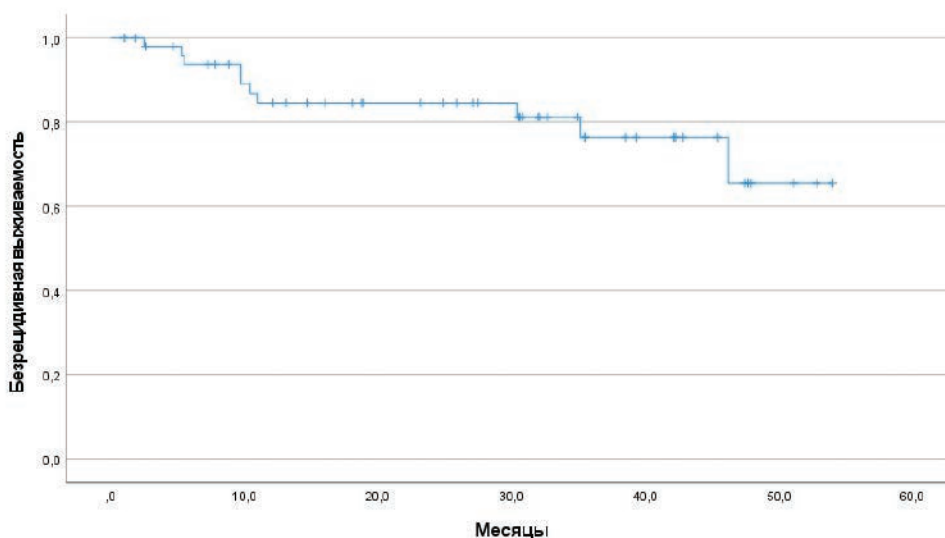
метастазирования, возможна не у всех пациентов, получивших хирургическое лечение, и характеризуется низким показателем завершенности [30]. При этом нет достоверных данных о том, что адъювантная химиотерапия у больных с местнораспространенными опухолями, получившими ХЛТ, способствует увеличению безрецидивной выживаемости. В этой связи все больше исследователей применяет НАХТ у пациентов с неблагоприятными факторами прогноза вместо ХЛТ [9,11,17,19,20,23].

Наиболее изученными при лечении больных нематастическим РПК являются двухкомпонентные оксалиплатинсодержащие режимы (Табл. 5).



**Рисунок 1.** Общая трехлетняя выживаемость

**Figure 1.** Three-year overall survival



**Рисунок 2.** Безрецидивная трехлетняя выживаемость

**Figure 2.** Three-year recurrence-free survival

**Таблица 5.** Проспективные клинические исследования по неoadъювантной двухкомпонентной химиотерапии на основе препаратов оксалиплатины у больных РПК  
**Table 5.** Prospective clinical research neoadjuvant two-component chemotherapy based on oxaliplatin preparations in patients with rectal cancer

Автор, год	N*	Клиническая стадия	Первичная конечная точка	Схемы терапии	Число циклов	Резектабельность	RO-резекции	урCR	MP	OM	АПХТ	Выживаемость
ALGizawy S.M. et al. 2015 [18]	45	II — 33% III — 67% (кроме T4b)	н.д.	FOLFOX6	6	100%	100%	17,8%	8,8%	17,7%	н.д.	3-лет ОБ 80,8% 3-лет БВ 67,9%/
Ueki T. et al. 2016 [17]	29	II — 38% III — 62%	RO-резекции	XELOX	3	100%	96,5%	10,3%	н.д.	н.д.	82,8%	н.д.
Kioke J. et al. 2017 [19]	52	II — 20,8% III — 79,2%	pCR, pPR	FOLFOX6	4–6	98%	91%	11,9%	н.д.	н.д.	59,6%	н.д.
Koizumi M. et al. 2018 [31]	30	II — 20% III — 80%	RO-резекции	FOLFOX6	6	100%	100%	6,7%	6,7%	16,6%	н.д.	3-лет ОБ 95,7% 3-лет БВ 77,5%
Nishimura J. et al. 2018 [21]	42 (45)	II — 57,1% III — 42,9%	2-лет БВ	CAPOX	4	91%	100%	7,3%	9,7%	31,7%	85,4%	2-лет ОБ 92,7% 2-лет БВ 71,6%
Okuyama T. et al. 2018 [7]	27 (55)	II-III стадия	3-лет БВ	SOX FOLFOX6 XELOX	2–9	100%	н.д.	3,7%	7,4%	7,4%	33%	4-лет ОБ 96,3% 3-лет БВ 85,2%
Quezada-Diaz F. et al. 2018 [13]	12 (176)	II-III стадия	н.д.	FOLFOX6 CAPOX FLOX	8 5 н.д.	100%	н.д.	25%	н.д.	н.д.	н.д.	н.д.
Cienfuegos J.A. et al. 2019 [32]	27	II — 29,6% III — 70,4%	RO-резекции, pCR, pPR, ОБ, БВ	FOLFOX6	6–8	100%	100%	14,8%	3,7%	11%	н.д.	5-лет ОБ 85,0% 5-лет БВ 88,4,7%
Ichikawa N. et al. 2019 [23]	38 (41)	II — 21,1% III — 78,9%	Частота послеоперационныхосл.	FOLFOX6	4	100%	100%	0%	н.д.	н.д.	н.д.	н.д.
Shiraishi T. et al. 2019 [39]	102	II — 51% III — 49%	н.д.	FOLFOX — 93% CAPOX — 7%	н.д.	100%	н.д.	н.д.	19,6%	20,6%	н.д.	5-лет ОБ 87,0% 5-лет БВ 63,4%
Deng Y. et al. 2019 [26]	163 (495)	II — 27,9% III — 72,1%	3-лет БВ	FOLFOX6	4–6	93,3%	н.д.	6,5%	8,3%	н.д.	н.д.	3-лет ОБ 90,7% 3-лет БВ 73,5%
Miwa K. et al. 2021 [33]	110	FOLFOX6 II — 32% III — 68% SOX: II — 37,7% III — 62,3%	3-лет БВ	FOLFOX6 — 49% SOX — 51%	6	93,6% 100%	96% 100%	10,4% 11,3%	н.д.	н.д.	79,2% 83,0%	3-лет ОБ 91,8% 3-лет БВ 73,4% 3-лет ОБ 92,3% 3-лет БВ 69,4%
Собственные данные	52	II — 4% III — 96%	3-лет БВ	FOLFOX6 XELOX	4	100%	86,5%	2%	9,6%	7,7%	53,8%	3-лет ОБ 88,2% 3-лет БВ 76,4%

**Примечание:** \* — число больных, получавших НАХТ; цифры в скобках — общее число больных в исследовании; pCR — полный патоморфологический ответ; pPR — частичный патоморфологический ответ; pPR — частичный патоморфологический ответ; MP — местные рецидивы; OM — отдаленные метастазы; OB — общая выживаемость; БВ — безрецидивная выживаемость

Несмотря на различия в применяемых схемах лечения, количестве циклов, первичных конечных точках исследований, небольшом количестве пациентов и нерандомизированном характере исследований, большинство авторов отмечает хорошую переносимость НАХТ, отсутствие влияния на частоту послеоперационных осложнений и в целом удовлетворительные результаты, сравнимые с эффектами ХЛТ. В большинстве случаев в исследование включали больных с резектабельными формами РПК II-III стадии, при этом процентное соотношение пациентов с III стадией варьировало в широких пределах (43–80%). Вместе с тем, некоторые авторы включали больных с T4a и T4b категориями заболевания [17–19,31–33]. Следует отметить, что в нашем исследовании число пациентов, у которых при МРТ до лечения была выявлена cT4 категория опухоли, составило 32,7%, в том числе у 13,5% была установлена cT4b категория.

В некоторых исследованиях была проведена оценка токсических реакций и осложнений у пациентов при проведении НАХТ. Среди них работа Miwa с соавторами [33], по данным которой, общая частота токсических реакций была выше у пациентов в группе FOLFOX6 и составила 34,2%. Из них наиболее часто отмечали тромбоцитопению (18,9%) и нейтропению (13,2%). Следует отметить, что в нашем исследовании осложнения имелись у 35,6% больных, среди которых у 11% были отмечены осложнения третьей степени и выше. Более низкую частоту токсических реакций можно объяснить меньшим количеством циклов ПХТ в нашем исследовании — медиана составила 4 цикла (1–8).

Как правило, завершенность НАХТ выше по сравнению с послеоперационной [30]. В исследованиях Miwa с соавторами [33], несмотря на высокую частоту токсических реакций, завершенность НАХТ составила 96%. Похожие данные по завершенности химиотерапии приводит в своей работе Koizumi с соавторами [31] — 93%. В нашем исследовании завершенность НАХТ была несколько ниже и составила 82,7%. Следует сказать, что причины незавершенности лечения в большинстве случаев были обусловлены не токсичностью химиотерапии как таковой, а другими факторами (непроходимость, пневмоторакс и др.) и на основании этого показателя сложно делать какие-то выводы.

Осложнения хирургических вмешательств у больных, получавших НАХТ, по данным литературы, составляют 18,6% — 33,3% [13,17,31,33]. Результаты нашего исследования сопоставимы с ними, так общая частота осложнений составила 25%, из них осложнения III-IV степени по классификации Clavien-Dindo были отмечены у 5,8%.

Частота R0-резекций в нашем исследовании составила 86,5%, что ниже, чем в данных других авторов (91–100%). Следует отметить, что в большинстве случаев вовлечение ЦГР при патоморфологическом исследовании было за счет лимфатических узлов, при котором прогноз лучше, чем при вовлечении краев резекции за счет первичной опухоли [34,35]. Также следует отметить, что у большинства этих пациентов проведение ХЛТ сопряжено с повышенным риском лучевых повреждений.

Одним из основных критериев оценки эффективности НАХТ является частота полных патоморфологических ответов, которая колебалась в широких пределах от 0% в исследовании Ichikawa N. и соавторов [23] при использовании 4 циклов химиотерапии в режиме FOLFOX6 до 17,8% в исследовании ALGizawy S.M. с соавторами [18], в котором применяли 6 циклов НАХТ в том же режиме. Общим недостатком всех исследований по НАХТ является небольшое количество наблюдений, отсутствие единых критериев включения больных, что не позволяет сделать каких-то глубоких выводов. Если опираться на данные исследований с общим числом больных 110 [33] и 165 [26], то авторы получили полные патоморфологические регрессии, соответственно, в 10,4% и 6,5% случаев. В обоих исследованиях использовали наиболее распространенный режим химиотерапии FOLFOX6 в количестве 4–6 циклов.

Следует сказать, что в нашем исследовании полный патоморфологический ответ был достигнут лишь в 1,9% случаев, при этом у 11,5% больных отмечено увеличение опухолевой категории по сравнению с клиническими данными, что на наш взгляд может быть обусловлено недостаточным эффектом НАХТ в количестве 4 циклов. Оценивая частоту случаев, при котором категория опухоли увеличилась после проведения химиотерапии, нельзя исключить также такой фактор, как недооценка степени распространенности опухолевого процесса, что, возможно связано с несовершенством метода МРТ. Вместе с тем, по мнению Ichikawa N. с соавторами [23], проведение НАХТ в количестве циклов более 4 у пациентов, не отвечающих на лечение, может привести к прогрессии опухоли. Неоадьювантная химиотерапия у таких пациентов представляется бесполезной опцией, только увеличивающей интервал между первичным стадированием и хирургическим вмешательством. По-видимому, при планировании более 4 циклов НАХТ у пациентов с прогностически неблагоприятным РПК каждые 4 цикла необходимо проводить контрольное обследование для исключения не ответивших больных.

Частота местных рецидивов после НАХТ с использованием оксалиплатинсодержащих режимов (FOLFOX,

XELOX, CAPOX) колеблется в широких пределах от 7,1 до 17,4%, и в значительной степени зависит от критериев включения больных в исследование, однако, в целом, сопоставима с результатами лечения больных, получающих предоперационную ХЛТ. В нашей работе кумулятивная трехлетняя частота местных рецидивов при медиане наблюдения 30,6 месяцев составила 11,3% (5 из 52 больных), что с нашей точки зрения является удовлетворительным показателем, учитывая контингент больных (III стадия — 94,2%, T4 — 32,7%). Рассуждая о возможных преимуществах стандартных методов лечения у таких пациентов, следует учитывать также тот факт, что в большинстве случаев это были больные с верхнеампулярной локализацией опухоли, при которой польза от проведения лучевой или ХЛТ не так очевидна, а риски лучевых повреждений со стороны нормальных тканей достаточно высоки.

Во многих работах, посвященных НАХТ, в качестве первичной конечной точки авторы используют такой критерий, как безрецидивная выживаемость, которая так или иначе ассоциируется с уменьшением отдаленного метастазирования. Так трехлетняя безрецидивная выживаемость, по данным ряда исследований, варьировала от 67,9% до 85,2%, при этом число отдаленных метастазов также колебалось в широких пределах — 7,4–31,7%. В исследованиях Deng Y. и соавторов [26], Miwa K. и соавторов [33], включающих наибольшее количество пациентов с НАХТ, трехлетняя безрецидивная выживаемость была идентична — 73,5% и 73,4%, соответственно, в нашем исследовании этот показатель составил 76,4%, а отдаленные метастазы были выявлены у 7,7%. При этом следует отметить, что у большинства пациентов отмечались неблагоприятные факторы отдаленного метастазирования: 94,2% больных имели III клиническую стадию, у 32,7% — отмечалось прорастание опухоли в соседние органы или серозную оболочку. Такой хороший результат у пациентов с неблагоприятным прогнозом может быть обусловлен как хорошим воздействием НАХТ на микрометастазы, так и недостаточными сроками наблюдения больных — медиана 30,6 месяцев (1–54).

В настоящее время мы обладаем данными только одного рандомизированного многоцентрового исследования III фазы, в котором результаты НАХТ в режиме FOLFOX6 сравнивали со стандартными методами [26,36]. В исследование были включены пациенты со II–III клинической стадией, рандомизированные на три группы: лучевая терапия в сочетании с химиотерапией в режиме de Gramond ( $n = 158$ ), лучевая терапия в сочетании с химиотерапией в режиме FOLFOX6 ( $n = 162$ ) и только НАХТ в режиме FOLFOX6 в количестве 6 циклов ( $n = 163$ ). Наибольшее число токсических реакций было зарегистрировано

в группе, где применяли лучевую терапию в сочетании с химиотерапией в режиме FOLFOX6, частота токсических реакций III–IV степени доходила до 16,5% в отношении нейтропении и до 14,5% — в отношении диареи. После завершения предоперационного этапа лечения всем пациентам были выполнены хирургические вмешательства с последующей адьювантной химиотерапией в режиме FOLFOX6 (6 циклов). Полный патоморфологический ответ был достигнут у 14% пациентов, получавших лучевую терапию в сочетании с монокимиотерапией в режиме de Gramond, 27,5% — после лучевой терапии в сочетании с режимом FOLFOX6 и 6,5% — у больных, которые получали только химиотерапию [36]. При медиане наблюдения 45,2 месяцев трехлетняя общая и безрецидивная выживаемость составили, соответственно 91,3% и 72,9%, 89,1% и 77,2%, 90,7% и 73,5% [26]. Достоверных различий по частоте местных и отдаленных рецидивов также не наблюдалось (29,1%, 24,1% и 28,2%). В рамках данной работы на группе пациентов после сфинктеросохраняющих вмешательств, у которых при динамическом наблюдении не было установлено прогрессирование заболевания, была проведена оценка функциональных нарушений. Недержание газа ( $p = 0,006$ ), жидкого ( $p < 0,001$ ) и твердого ( $p < 0,001$ ) кала, а также ночное недержание ( $p = 0,001$ ) достоверно чаще отмечались у пациентов, которым на неоадьювантном этапе проводили ХЛТ. Число пациентов со средним баллом по шкале Векснера более 8 в группе пациентов с НАХТ составило 18% (16/89), в группе больных после ХЛТ с FOLFOX6 — 35,7% (25/70) и в группе больных после ХЛТ с химиотерапией в режиме de Gramond — 41% (25/61), различия статистически значимые ( $p = 0,005$ ).

Следует отметить, что имеющиеся на сегодняшний день патоморфологические методы оценки степени опухолевого ответа несовершенны для пациентов после НАХТ. Это обусловлено особенностями системного влияния НАХТ на опухолевое новообразование и микрометастазы. Как правило, у таких пациентов снижение категории T по сравнению с исходной менее выражено, чем категории N. У пациентов, получавших НАХТ в сравнении с больными, получавшими химиолучевое лечение, также отсутствуют выраженные фиброзные изменения тканей. Так в исследовании Sakuuata N. и соавторов [37] при оценке ответной реакции опухоли в группах с НАХТ и ХЛТ снижение категории T по сравнению с исходной было установлено в 25% и 47,7% случаев, соответственно, а категории N — в 59,1% и 20,5%, соответственно ( $p < 0,05$ ). Фиброзные изменения III степени наблюдались у 6,8% и 59,1% пациентов, соответственно ( $p < 0,05$ ). Таким образом, традиционные шкалы оценки ответной реакции опухоли (Mandard, Dworak,



САР, Рауп, Лавникова и другие), основанные на определении процентного соотношения опухоли и фиброзных изменений в препарате, малоэффективны в случаях применения НАХТ.

Обсуждая дальнейшие перспективы применения НАХТ в лечении больных с прогностически неблагоприятным РПК, следует рассматривать такие варианты как увеличение количества циклов НАХТ, использование трехкомпонентных режимов, а также сочетание НАХТ и таргетной терапии. На сегодняшний день имеются данные одного проспективного исследования II фазы Zhang J. и соавторов [38], в котором применение 4–6 циклов НАХТ в режиме mFOLFOXIRI у 101 пациента с местно-распространенным РПК (III стадия — 85% пациентов, сT4b — 21%, мртЦР + — 31%) позволило достичь полного терапевтического патоморфоза у 21% больных, а опухолевой регрессии до 0-I стадии — в 47% случаев.

## ЗАКЛЮЧЕНИЕ

Таким образом, комбинированное лечение с использованием НАХТ в режиме FOLFOX6 удовлетворительно переносится больными, сопровождается небольшим количеством токсических реакций и послеоперационных осложнений, и является перспективным методом лечения больных с прогностически неблагоприятным РПК. Трехлетние результаты лечения больных сопоставимы с результатами ХЛТ с последующим хирургическим вмешательством. По данным патоморфологического исследования у 73% больных отмечено уменьшение категории опухоли по сравнению с данными МРТ до начала лечения, однако это не нашло отражения в степени патоморфоза, что требует отдельного изучения, а в перспективе разработки других, более эффективных критериев оценки ответа опухоли на НАХТ.

## УЧАСТИЕ АВТОРОВ

Концепция и дизайн исследования: *Невольских А.А., Белохвостова А.С., Михалёва Ю.Ю., Почуев Т.П., Березовская Т.П., Дайнеко Я.А., Петров Л.О.*

Сбор и обработка материалов: *Невольских А.А., Авдеенко В.А., Зибиров Р.Ф., Михалёва Ю.Ю., Почуев Т.П., Березовская Т.П., Дайнеко Я.А., Петров Л.О.*

Статистическая обработка: *Авдеенко В.А.*

Написание текста: *Невольских А.А., Авдеенко В.А.*

Редактирование: *Иванов С.А., Каприн А.Д.*

## AUTHORS CONTRIBUTION

Concept and design of the study: *Alexey A. Nevolskikh, Anna S. Belohvostova, Yulia Yu. Mihaleva, Taras P. Pochuev, Tatiana P. Berezovskaya, Yana A. Daineko, Leonid O. Petrov*

Collection and processing of the material: *Alexey A. Nevolskikh, Violetta A. Avdeenko, Ruslan F. Zibirov, Yulia Yu. Mihaleva, Taras P. Pochuev, Tatiana P. Berezovskaya, Yana A. Daineko, Leonid O. Petrov*

Statistical processing: *Violetta A. Avdeenko*

Writing of the text: *Alexey A. Nevolskikh, Violetta A. Avdeenko*

Editing: *Sergey A. Ivanov, Andrey D. Kaprin*

## СВЕДЕНИЯ ОБ АВТОРАХ (ORCID)

Невольских Алексей Алексеевич — доктор медицинских наук, заместитель директора по лечебной работе МРНЦ имени А.Ф. Цыба — филиала ФГБУ «НМИЦ радиологии» России, ORCID: 0000-0001-5961-2958.

Авдеенко Виолетта Андреевна — студентка 5 курса медицинского факультета Обнинского Института Атомной Энергетики «Национального исследовательского ядерного университета «МИФИ», ORCID: 0000-0002-2678-016X.

Белохвостова Анна Сергеевна — кандидат медицинских наук, врач-онколог отделения противоопухолевой лекарственной терапии МРНЦ имени А.Ф. Цыба — филиала ФГБУ «НМИЦ радиологии» России, ORCID: 0000-0002-4709-1726.

Зибиров Руслан Фяритович — врач-патологоанатом патолого-анатомического отделения МРНЦ имени А.Ф. Цыба — филиала ФГБУ «НМИЦ радиологии» России, ORCID: 0000-0001-5252-0436.

Михалёва Юлия Юрьевна — врач-онколог отделения лучевого и хирургического лечения заболеваний абдоминальной области МРНЦ имени А.Ф. Цыба — филиала ФГБУ «НМИЦ радиологии» России, ORCID: 0000-0002-9449-2135.

Почуев Тарас Петрович — кандидат медицинских наук, старший научный сотрудник отделения лучевого и хирургического лечения заболеваний абдоминальной области МРНЦ имени А.Ф. Цыба — филиала ФГБУ «НМИЦ радиологии» России, ORCID: 0000-0002-9243-6519.

Березовская Татьяна Павловна, доктор медицинских наук, профессор, главный научный сотрудник отделения магнитно-резонансной томографии МРНЦ имени А.Ф. Цыба — филиала ФГБУ «НМИЦ радиологии» России, ORCID: 0000-0002-3549-4499.

Дайнеко Яна Александровна — научный сотрудник, врач-рентгенолог отделения компьютерной и магнитно-резонансной томографии МРНЦ имени А.Ф. Цыба — филиала ФГБУ «НМИЦ радиологии» России, ORCID: 0000-0002-4524-0839

Петров Леонид Олегович — кандидат медицинских наук, заведующий отделением лучевого и хирургического лечения заболеваний абдоминальной области МРНЦ имени А.Ф. Цыба — филиала ФГБУ «НМИЦ радиологии» России.

Иванов Сергей Анатольевич — доктор медицинских наук, профессор РАН, директор МРНЦ имени А.Ф. Цыба — филиала ФГБУ «НМИЦ радиологии» России, ORCID: 0000-0001-7689-6032.

Каприн Андрей Дмитриевич — доктор медицинских наук, профессор, академик Российской академии наук, академик Российской академии образования, член Президиума РАН, член Президиума РАО, Заслуженный врач Российской Федерации, Генеральный директор ФГБУ «Национальный медицинский исследовательский центр радиологии» Министерства здравоохранения Российской Федерации, ORCID:0000-0001-8784-8415.

#### INFORMATION ABOUT THE AUTHORS (ORCID)

Alexey A. Nevolskikh — 0000-0001-5961-2958  
Violetta A. Avdeenko — 0000-0002-2678-016X  
Anna S. Belohvostova — 0000-0002-4709-1726  
Ruslan F. Zibirov — 0000-0001-5252-0436  
Yulia Yu. Mihaleva — 0000-0002-9449-2135  
Taras P. Pochuev — 0000-0002-9243-6519  
Tatiana P. Berezovskaya — 0000-0002-3549-4499  
Yana A. Daineko — 0000-0002-4524-0839  
Sergey A. Ivanov — 0000-0001-7689-6032  
Andrey D. Kaprin — 0000-0001-8784-8415

## ЛИТЕРАТУРА

- Каприн А.Д., Старинский В.В., Шахзадова А.О. Злокачественные новообразования в России в 2019 году (заболеваемость и смертность). М.: МНИОИ им. П.А. Герцена — филиал ФГБУ «НМИЦ радиологии» Минздрава России. 2020; с. 9-10.
- Министерство Здравоохранения Российской Федерации. Клинические рекомендации. Рак прямой кишки. [Электронный ресурс]. Рубрикатор клинических рекомендаций. URL: [https://cr.minzdrav.gov.ru/schema/554\\_2](https://cr.minzdrav.gov.ru/schema/554_2) (дата обращения 01.07.2021).
- National Comprehensive Cancer Network. NCCN Clinical Practice Guidelines in Oncology: Rectal Cancer (version 1.2021). Available from: <http://www.nccn.org> (дата обращения 02.02.2021).
- Бердов Б.А., Ерыгин Д.В., Невольских А.А. и соавт. Междисциплинарный подход в лечении рака прямой кишки. *Поволжский онкологический вестник*. 2015;4:21–28.
- Lutz M, Zalcborg J, Glynne-Jones R, et al. Second St. Gallen European Organization for Research and Treatment of Cancer Gastrointestinal Cancer Conference: consensus recommendations on controversial issues in the primary treatment of rectal cancer. *European Journal of Cancer*. 2016;63:11–24. DOI: [10.1016/j.ejca.2016.04.010](https://doi.org/10.1016/j.ejca.2016.04.010)
- Bahadoer R, Dijkstra A, Ettent B, et al. Short-course radiotherapy followed by chemotherapy before total mesorectal excision (TME) versus preoperative chemoradiotherapy, TME, and optional adjuvant chemotherapy in locally advanced rectal cancer (RAPIDO): a randomised, open-label, phase3 trial. *Lancet Oncol*. 2021;22:29–42. DOI: [10.1016/S1470-2045\(20\)30555-6](https://doi.org/10.1016/S1470-2045(20)30555-6)
- Okuyama T, Sameshima S, Takeshita E, et al. Therapeutic effects of oxaliplatin-based neoadjuvant chemotherapy and chemoradiotherapy in patients with locally advanced rectal cancer: a single-center, retrospective cohort study. *World J Surg Oncol*. 2018;16:105. DOI: [10.1186/s12957-018-1403-9](https://doi.org/10.1186/s12957-018-1403-9)
- Rouanet F, Rullier E, Lelong L, et al. Tailored treatment strategy for locally advanced rectal carcinoma based on the tumor response to induction chemotherapy: preliminary results of the French phase II multicenter GRECCAR4 trial. *Disease of Colon and Rectum*. 2017;60(7):653–663. DOI: [10.1097/DCR.0000000000000849](https://doi.org/10.1097/DCR.0000000000000849)
- Feng S, Yan P, Zhang Q, et al. Induction chemotherapy followed by neoadjuvant chemoradiotherapy and surgery for patients with locally advanced rectal cancer: a systematic review and meta-analysis. *Gen International Journal of Colorectal Disease*. 2020;35:1355–1369. DOI: [10.1007/s00384-020-03621-y](https://doi.org/10.1007/s00384-020-03621-y)
- Bujko K, Wyrwicz L, Rutkowski A, et al. Long-course oxaliplatin-based preoperative chemoradiation versus 5 × 5 Gy and consolidation chemotherapy for cT4 or fixed cT3 rectal cancer: results of a randomized phase III study. *Annals of oncology*. 2016;27:834–842. DOI: [10.1093/annonc/mdw062](https://doi.org/10.1093/annonc/mdw062)
- Ludmir E, Palta M, Willett Ch, et al. Total neoadjuvant therapy for rectal cancer: an emerging option. *Cancer*. 2017;123:1497–1506. DOI: [10.1002/cncr.30600](https://doi.org/10.1002/cncr.30600)
- Kasi A, Abbasi S, Handa S, et al. Total neoadjuvant therapy vs standard therapy in locally advanced rectal cancer a systematic review and meta-analysis. *JAMA Network Open*. 2020. DOI: [10.1001/jamanetworkopen.2020.30097](https://doi.org/10.1001/jamanetworkopen.2020.30097)
- Quezada-Diaz F, Jimenez-Rodriguez R, Pappou E, et al. Effect of neoadjuvant system chemotherapy with or without chemoradiation on bowel function in rectal cancer patients treated with total mesorectal excision. *J Gastr Surg*. 2019;23:800–807. DOI: [10.1007/s11605-018-4003-7](https://doi.org/10.1007/s11605-018-4003-7)
- Manatakis DK, Gouvas N, Souglakos J, et al. Neo-adjuvant chemotherapy alone for the locally advanced rectal cancer: a systematic review. *International Journal of Clinical Oncology*. 2020;25:1570–1580. DOI: [10.1007/s10147-020-01738-2](https://doi.org/10.1007/s10147-020-01738-2)
- Bhudia J, Glynne-Jones R, Smith T, et al. Neoadjuvant Chemotherapy without Radiation in Colorectal Cancer 2020. *Clin Colon Rectal Surg*. 2020;33(5):287–297.
- Cercek A, Campbell S, Paul S, et al. Adoption of Total Neoadjuvant Therapy for Locally Advanced Rectal Cancer. *JAMA Oncology*. 2018;4(6):e180071. DOI: [10.1001/jamaoncol.2018.0071](https://doi.org/10.1001/jamaoncol.2018.0071)
- Ueki T, Manabe T, Inoue S, et al. A Feasibility study of neoadjuvant XELOX without radiotherapy for locally advanced lower rectal cancer. *Anticancer Research*. 2016;36:741–748.
- ALGizawy SM, Essa HH, Ahmed BM. Chemotherapy alone for patients with stage II/III rectal cancer undergoing radical surgery. *Gastrointestinal cancer*. 2015;20:752–757. DOI: [10.1634/theoncologist.2015-0038](https://doi.org/10.1634/theoncologist.2015-0038)
- Koikel J, Funahashil K, Yoshimatsu K, et al. Efficacy and safety of neoadjuvant chemotherapy with oxaliplatin, 5-fluorouracil, and levofolinate for T3 or T4 stage WI rectal cancer: the FACT trial. *Cancer Chemotherapy and Pharmacology*. 2017;79:519–525. DOI: [10.1007/s00280-017-3243-7](https://doi.org/10.1007/s00280-017-3243-7)
- Oshiro T, Uehara K, Aiba T, et al. Impact of RAS/BRAF mutation status in locally advanced rectal cancer treated with preoperative chemotherapy. *Int J Clin Oncol*. 2018;23:681–688. DOI: [10.1007/s10147-018-1253-z](https://doi.org/10.1007/s10147-018-1253-z)
- Nishimura J, Hasegawa J, Kato T, et al. Phase II trial of capecitabine plus oxaliplatin (CAPOX) as preoperative therapy for locally advanced rectal cancer. *Cancer Chemotherapy and Pharmacology*. 2018;82:707–716. DOI: [10.1007/s00280-018-3663-z](https://doi.org/10.1007/s00280-018-3663-z)
- Yamamoto T, Kawada K, Hida K, et al. Optimal treatment strategy for rectal cancer based on the risk factor for recurrence patterns. *Int J Clin Oncol*. 2019;24:677–685. DOI: [10.1007/s10147-019-01400-6](https://doi.org/10.1007/s10147-019-01400-6)
- Ichikawa N, Homma S, Funakoshi T, et al. Preoperative FOLFOX in

resectable locally advanced rectal cancer can be a safe and promising strategy: the R-NAC-01 study 2019 — R-NAC-01 trial. *Surgery Today*. 2019. DOI: [10.1007/s00595-019-01788-8](https://doi.org/10.1007/s00595-019-01788-8)

24. Lin H, Lei W, Zhong X, et al. Meta-analysis of neoadjuvant chemoradiotherapy for locally advanced rectal cancer. *World J Surg Oncol*. 2021;19:141.

25. Кочкина С.О., Гордеев С.С., Мамедли З.З. Неoadъювантная химиотерапия в лечении рака прямой кишки без поражения мезоректальной фасции с негативными факторами прогноза. *Тазовая Хирургия и Онкология*. 2020;10:42–46.

26. Deng Y, Chi P, Lan P, et al. Neoadjuvant Modified FOLFOX6 With or Without Radiation Versus Fluorouracil Plus Radiation for Locally Advanced Rectal Cancer: Final Results of the Chinese FOWARC Trial. *J Clin Oncol*. 2019;37:3223–3233. DOI: [10.1200/JCO.18.02309](https://doi.org/10.1200/JCO.18.02309)

27. Кочкина С.О., Гордеев С.С., Федянин М.Ю. Результаты комбинированного лечения с применением неoadъювантной химиотерапии без лучевой терапии и короткого курса лучевой терапии у больных раком прямой кишки промежуточного риска. *Клиническая и экспериментальная хирургия*. 2021;9(1):29–36.

28. Гордеев С.С., Расулов А.О., Мамедли З.З. Неoadъювантная химиотерапия колоректального рака — время изучать новую стратегию лечения? *Вопросы онкологии*. 2014;60(1):18–24.

29. US Department of Health and Human Services. Common terminology criteria for adverse events (CTCAE) version 5.0. Rockville: National Cancer Institute; 2017.

30. Fernandez-Martoz C, Garcia-Albeniz X, Pericay C, et al. Chemoradiation, surgery and adjuvant chemotherapy versus induction chemotherapy followed by chemoradiation and surgery: long-term results of the Spanish GCR-3 phase II randomized trial. *Annals of Oncology*. 2015;26:1722–1728. DOI: [10.1093/annonc/mdv223](https://doi.org/10.1093/annonc/mdv223)

31. Koizumi M, Yamada T, Shinji S, et al. Feasibility of neoadjuvant FOLFOX therapy without radiotherapy for baseline resectable rectal cancer. *In vivo*. 2018;32:937–943. DOI: [10.21873/invivo.11332](https://doi.org/10.21873/invivo.11332)

32. Cienfuegos JA, Rodriguez J, Baixauli J, et al. Neoadjuvant che-

motherapy without radiotherapy for patients with locally advanced rectal cancer. *Oncologic outcomes*. 2019;112(1):16–22.

33. Miwa K, Oki E, Enomoto M, et al. Randomized phase II study comparing the efficacy and safety of SOX versus mFOLFOX6 as neoadjuvant chemotherapy without radiotherapy for locally advanced rectal cancer (KSCC1301). *BMC Cancer*. 2021. DOI: [10.1186/s12885-020-07766-5](https://doi.org/10.1186/s12885-020-07766-5)

34. Suárez J, Goicoetxea A, Gómez ML, et al. Impact of specific modes of circumferential resection margin involvement in rectal cancer local recurrence: a retrospective study. *J Surg Oncol*. 2018;118(7):1122–1128. DOI: [10.1002/jso.25252](https://doi.org/10.1002/jso.25252)

35. Patel UB, Brown G, Machado I, et al. MRI assessment and outcomes in patients receiving neoadjuvant chemotherapy only for primary rectal cancer: long-term results from the GEMCAD 0801 trial. *Annals of Oncology*. 2017;28:344–353. DOI: [10.1093/annonc/mdw616](https://doi.org/10.1093/annonc/mdw616)

36. Deng Y, Chi P, Lan P, et al. Modified FOLFOX6 With or Without Radiation Versus Fluorouracil and Leucovorin With Radiation in Neoadjuvant Treatment of Locally Advanced Rectal Cancer: Initial Results of the Chinese FOWARC Multicenter, Open-Label, Randomized Three-Arm Phase III Trial. *J Clin Oncol*. 2016;34(27):P.3300–3307. DOI: [10.1200/JCO.2016.66.6198](https://doi.org/10.1200/JCO.2016.66.6198)

37. Sakuyama N, Kojima M, Kawano S, et al. Histological differences between preoperative chemoradiotherapy and chemotherapy for rectal cancer: a clinicopathological study. *Pathology International*. 2016;66:273–280. DOI: [10.1111/pin.12409](https://doi.org/10.1111/pin.12409)

38. Zhang J, Huang M, Yue Cai Y, et al. Neoadjuvant Chemotherapy With mFOLFOXIRI Without Routine Use of Radiotherapy for Locally Advanced Rectal Cancer. *Clinical Colorectal Cancer*. 2019;18(4):238–244. DOI: [10.1016/j.clcc.2019.07.001](https://doi.org/10.1016/j.clcc.2019.07.001)

39. Shiraishi T, Sasaki T, Ikeda K, et al. Predicting prognosis according to preoperative chemotherapy response in patients with locally advanced lower rectal cancer. *BMC Cancer*. 19, 1222 (2019). DOI: [10.1186/s12885-019-6424-4](https://doi.org/10.1186/s12885-019-6424-4)

## REFERENCES

1. Kaprin A.D., Starinsky V.V., Shakhzadova A.O. Malignant neoplasms in Russia in 2019 (morbidity and mortality). Moscow: P.A. Herzen Moscow State Medical Research Institute — Branch of the Federal State Budgetary Institution “NMIC of Radiology” of the Ministry of Health of Russia. 2020; c. 9–10. (in Russ.).

2. Ministry of Health of the Russian Federation. Clinical recommendations. Rectal cancer. [electronic resource]. Rubricator of clinical recommendations. URL: [https://cr.minzdrav.gov.ru/schema/554\\_2](https://cr.minzdrav.gov.ru/schema/554_2) (date 01.07.2021). (in Russ.).

3. National Comprehensive Cancer Network. NCCN Clinical Practice Guidelines in Oncology: Rectal Cancer (version 1.2021). Available from: <http://www.nccn.org> (date of application 02.02.2021).

4. Berdov B.A., Erygin D.V., Nevolskih A.A., et al. Interdisciplinary approach in the treatment of cancer of the rectum. *Povolzhskiy onkologicheskii vestnik*. 2015;4:21–28. (in Russ.).

5. Lutz M, Zalcberg J, Glynn-Jones R, et al. Second St. Gallen European Organization for Research and Treatment of Cancer Gastrointestinal Cancer Conference: consensus recommendations on controversial issues in the primary treatment of rectal cancer. *European Journal of Cancer*. 2016;63:11–24. DOI: [10.1016/j.ejca.2016.04.010](https://doi.org/10.1016/j.ejca.2016.04.010)

6. Bahadoer R, Dijkstra A, Ettent B, et al. Short-course radiotherapy followed by chemotherapy before total mesorectal excision (TME) versus preoperative chemoradiotherapy, TME, and optional adjuvant chemotherapy in locally advanced rectal cancer (RAPIDO): a randomised, open-label, phase3 trial. *Lancet Oncol*. 2021;22:29–42. DOI: [10.1016/S1470-2045\(20\)30555-6](https://doi.org/10.1016/S1470-2045(20)30555-6)

7. Okuyama T, Sameshima S, Takeshita E, et al. Therapeutic effects

of oxaliplatin-based neoadjuvant chemotherapy and chemoradiotherapy in patients with locally advanced rectal cancer: a single-center, retrospective cohort study. *World J Surg Oncol*. 2018;16:105. DOI: [10.1186/s12957-018-1403-9](https://doi.org/10.1186/s12957-018-1403-9)

8. Rouanet F, Rullier E, Lelong L, et al. Tailored treatment strategy for locally advanced rectal carcinoma based on the tumor response to induction chemotherapy: preliminary results of the French phase II multicenter GRECCAR4 trial. *Disease of Colon and Rectum*. 2017;60(7):653–663. DOI: [10.1097/DCR.0000000000000849](https://doi.org/10.1097/DCR.0000000000000849)

9. Feng S, Yan P, Zhang Q, et al. Induction chemotherapy followed by neoadjuvant chemoradiotherapy and surgery for patients with locally advanced rectal cancer: a systematic review and meta-analysis. *Geng International Journal of Colorectal Disease*. 2020;35:1355–1369. DOI: [10.1007/s00384-020-03621-y](https://doi.org/10.1007/s00384-020-03621-y)

10. Bujko K, Wyrwicz L, Rutkowski A, et al. Long-course oxaliplatin-based preoperative chemoradiation versus 5 × 5 Gy and consolidation chemotherapy for cT4 or fixed cT3 rectal cancer: results of a randomized phase III study. *Annals of oncology*. 2016;27:834–842. DOI: [10.1093/annonc/mdw062](https://doi.org/10.1093/annonc/mdw062)

11. Ludmir E, Palta M, Willett Ch, et al. Total neoadjuvant therapy for rectal cancer: an emerging option. *Cancer*. 2017;123:1497–1506. DOI: [10.1002/cncr.30600](https://doi.org/10.1002/cncr.30600)

12. Kasi A, Abbasi S, Handa S, et al. Total neoadjuvant therapy vs standard therapy in locally advanced rectal cancer a systematic review and meta-analysis. *JAMA Network Open*. 2020. DOI: [10.1001/jamanetworkopen.2020.30097](https://doi.org/10.1001/jamanetworkopen.2020.30097)

13. Quezada-Diaz F, Jimenez-Rodriguez R, Pappou E, et al. Effect of neoadjuvant system chemotherapy with or without chemoradia-

- tion on bowel function in rectal cancer patients treated with total mesorectal excision. *J Gastr Surg.* 2019;23:800–807. DOI: [10.1007/s11605-018-4003-7](https://doi.org/10.1007/s11605-018-4003-7)
14. Manatakis DK, Gouvas N, Souglakos J, et al. Neo-adjuvant chemotherapy alone for the locally advanced rectal cancer: a systematic review. *International Journal of Clinical Oncology.* 2020;25:1570–1580. DOI: [10.1007/s10147-020-01738-2](https://doi.org/10.1007/s10147-020-01738-2)
15. Bhudia J, Glynn-Jones R, Smith T, et al. Neoadjuvant Chemotherapy without Radiation in Colorectal Cancer 2020. *Clin Colon Rectal Surg.* 2020;33(5):287–297.
16. Cercek A, Campbell S, Paul S, et al. Adoption of Total Neoadjuvant Therapy for Locally Advanced Rectal Cancer. *JAMA Oncology.* 2018;4(6):e180071. DOI: [10.1001/jamaoncol.2018.0071](https://doi.org/10.1001/jamaoncol.2018.0071)
17. Ueki T, Manabe T, Inoue S, et al. A Feasibility study of neoadjuvant XELOX without radiotherapy for locally advanced lower rectal cancer. *Anticancer Research.* 2016;36:741–748.
18. AlGizawy SM, Essa HH, Ahmed BM. Chemotherapy alone for patients with stage II/III rectal cancer undergoing radical surgery. *Gastrointestinal cancer.* 2015;20:752–757. DOI: [10.1634/theoncologist.2015-0038](https://doi.org/10.1634/theoncologist.2015-0038)
19. Koikel J, Funahashil K, Yoshimatsu K, et al. Efficacy and safety of neoadjuvant chemotherapy with oxaliplatin, 5-fluorouracil, and levolefolinate for T3 or T4 stage WI rectal cancer: the FACT trial. *Cancer Chemother Pharmacol.* 2017;79:519–525. DOI: [10.1007/s00280-017-3243-7](https://doi.org/10.1007/s00280-017-3243-7)
20. Oshiro T, Uehara K, Aiba T, et al. Impact of RAS/BRAF mutation status in locally advanced rectal cancer treated with preoperative chemotherapy. *Int J Clin Oncol.* 2018;23:681–688. DOI: [10.1007/s10147-018-1253-z](https://doi.org/10.1007/s10147-018-1253-z)
21. Nishimura J, Hasegawa J, Kato T, et al. Phase II trial of capecitabine plus oxaliplatin (CAPOX) as preoperative therapy for locally advanced rectal cancer. *Cancer Chemotherapy and Pharmacology.* 2018;82:707–716. DOI: [10.1007/s00280-018-3663-z](https://doi.org/10.1007/s00280-018-3663-z)
22. Yamamoto T, Kawada K, Hida K, et al. Optimal treatment strategy for rectal cancer based on the risk factor for recurrence patterns. *Int J Clin Oncol.* 2019;24:677–685. DOI: [10.1007/s10147-019-01400-6](https://doi.org/10.1007/s10147-019-01400-6)
23. Ichikawa N, Homma S, Funakoshi T, et al. Preoperative FOLFOX in resectable locally advanced rectal cancer can be a safe and promising strategy: the R-NAC-01 study 2019 — R-NAC-01 trial. *Surgery Today.* 2019. DOI: [10.1007/s00595-019-01788-8](https://doi.org/10.1007/s00595-019-01788-8)
24. Lin H, Lei W, Zhong X, et al. Meta-analysis of neoadjuvant chemoradiotherapy for locally advanced rectal cancer. *World J Surg Oncol.* 2021;19:141.
25. Kochkina S.O., Gordeev S.S., Mammadli Z.Z. Neoadjuvant chemotherapy in the treatment of rectal cancer without lesion of the mesorectal fascia with negative prognostic factors. *Pelvic Surgery and Oncology.* 2020;10:42–46. (in Russ.).
26. Deng Y, Chi P, Lan P, et al. Neoadjuvant Modified FOLFOX6 With or Without Radiation Versus Fluorouracil Plus Radiation for Locally Advanced Rectal Cancer: Final Results of the Chinese FOWARC Trial. *J Clin Oncol.* 2019;37:3223–3233. DOI: [10.1200/JCO.18.02309](https://doi.org/10.1200/JCO.18.02309)
27. Kochkina S.O., Gordeev S.S., Fedyanin M.Yu. Results of combined treatment with neoadjuvant chemotherapy without radiation therapy and a short course of radiation therapy in patients with intermediate-risk rectal cancer. *Clinical and experimental surgery.* 2021;9(1):29–36. (in Russ.).
28. Gordeev S.S., Rasulov A.O., Mammadli Z.Z. Neoadjuvant chemotherapy for colorectal cancer — is it time to study a new treatment strategy? *Questions of oncology.* 2014;60(1):18–24. (in Russ.).
29. US Department of Health and Human Services. Common terminology criteria for adverse events (CTCAE) version 5.0. Rockville: National Cancer Institute; 2017.
30. Fernandez-Martoz C, Garcia-Albeniz X, Pericay C, et al. Chemoradiation, surgery and adjuvant chemotherapy versus induction chemotherapy followed by chemoradiation and surgery: long-term results of the Spanish GCR-3 phase II randomized trial. *Annals of Oncology.* 2015;26:1722–1728. DOI: [10.1093/annonc/mdv223](https://doi.org/10.1093/annonc/mdv223)
31. Koizumi M, Yamada T, Shinji S, et al. Feasibility of neoadjuvant FOLFOX therapy without radiotherapy for baseline resectable rectal cancer. *In vivo.* 2018;32:937–943. DOI: [10.21873/invivo.11332](https://doi.org/10.21873/invivo.11332)
32. Cienfuegos JA, Rodriguez J, Baixauli J, et al. Neoadjuvant chemotherapy without radiotherapy for patients with locally advanced rectal cancer. *Oncologic outcomes.* 2019;112(1):16–22.
33. Miwa K, Oki E, Enomoto M, et al. Randomized phase II study comparing the efficacy and safety of SOX versus mFOLFOX6 as neoadjuvant chemotherapy without radiotherapy for locally advanced rectal cancer (KSCC1301). *BMC Cancer.* 2021. DOI: [10.1186/s12885-020-07766-5](https://doi.org/10.1186/s12885-020-07766-5)
34. Suárez J, Goicoetxea A, Gómez ML, et al. Impact of specific modes of circumferential resection margin involvement in rectal cancer local recurrence: a retrospective study. *J Surg Oncol.* 2018;118(7):1122–1128. DOI: [10.1002/jso.25252](https://doi.org/10.1002/jso.25252)
35. Patel UB, Brown G, Machado I, et al. MRI assessment and outcomes in patients receiving neoadjuvant chemotherapy only for primary rectal cancer: long-term results from the GEMCAD 0801 trial. *Annals of Oncology.* 2017;28:344–353. DOI: [10.1093/annonc/mdw616](https://doi.org/10.1093/annonc/mdw616)
36. Deng Y, Chi P, Lan P, et al. Modified FOLFOX6 With or Without Radiation Versus Fluorouracil and Leucovorin With Radiation in Neoadjuvant Treatment of Locally Advanced Rectal Cancer: Initial Results of the Chinese FOWARC Multicenter, Open-Label, Randomized Three-Arm Phase III Trial. *J Clin Oncol.* 2016;34(27):P.3300-3307. DOI: [10.1200/JCO.2016.66.6198](https://doi.org/10.1200/JCO.2016.66.6198)
37. Sakuyama N, Kojima M, Kawano S, et al. Histological differences between preoperative chemoradiotherapy and chemotherapy for rectal cancer: a clinicopathological study. *Pathology International.* 2016;66:273–280. DOI: [10.1111/pin.12409](https://doi.org/10.1111/pin.12409)
38. Zhang J, Huang M, Yue Cai Y, et al. Neoadjuvant Chemotherapy With mFOLFOXIRI Without Routine Use of Radiotherapy for Locally Advanced Rectal Cancer. *Clinical Colorectal Cancer.* 2019;18(4):238–244. DOI: [10.1016/j.clcc.2019.07.001](https://doi.org/10.1016/j.clcc.2019.07.001)
39. Shiraishi T, Sasaki T, Ikeda K, et al. Predicting prognosis according to preoperative chemotherapy response in patients with locally advanced lower rectal cancer. *BMC Cancer.* 19, 1222 (2019). DOI: [10.1186/s12885-019-6424-4](https://doi.org/10.1186/s12885-019-6424-4)



<https://doi.org/10.33878/2073-7556-2022-21-2-105-113>



# Тоннельная эндоскопическая диссекция при лечении крупных доброкачественных опухолей толстой кишки. Непосредственные результаты

Югай О.М., Веселов В.В., Мтвралашвили Д.А., Ликотов А.А.,  
Абдулжалиева Э.У., Майновская О.А., Чернышов С.В., Сушков О.И.

ФГБУ «НМИЦ колопроктологии имени А.Н. Рыжих» Минздрава России (ул. Саяма Адилы, д. 2, г. Москва, 123423, Россия)

**РЕЗЮМЕ** **ЦЕЛЬ ИССЛЕДОВАНИЯ:** оценить непосредственные результаты лечения пациентов с крупными доброкачественными новообразованиями толстой кишки с использованием тоннельного метода эндоскопической подслизистой диссекции (ESTD).  
**ПАЦИЕНТЫ И МЕТОДЫ:** в проспективное сравнительное исследование, в период с июня 2019 г. по май 2021 г., было включено 100 пациентов с доброкачественными эпителиальными новообразованиями толстой кишки более 3 см в диаметре. В основную группу вошли 50 пациентов, которым были выполнены эндоскопические подслизистые диссекции тоннельным способом. В контрольную группу включено 50 пациентов, у которых применен классический метод эндоскопической подслизистой диссекции (ESD).  
**РЕЗУЛЬТАТЫ:** 4 из 100 пациентов (1 в основной и 3 в контрольной группе) были исключены из анализа результатов в связи с конверсией эндоскопического вмешательства. Частота удаления новообразований единым блоком и достижения негативных границ резекции были статистически значимо выше в основной, чем в контрольной группе — 98% и 87,2% ( $p = 0,04$ ) и 89,8% и 70,2%, соответственно ( $p = 0,01$ ).  
**ЗАКЛЮЧЕНИЕ:** анализ непосредственных результатов применения метода тоннельной подслизистой диссекции при эндоскопическом удалении крупных доброкачественных эпителиальных новообразований толстой кишки свидетельствует о большей радикальности в сравнении с классической подслизистой диссекцией.

**КЛЮЧЕВЫЕ СЛОВА:** эндоскопическая подслизистая диссекция; доброкачественные новообразования; толстая кишка; тоннельный метод; ESTD; ESD

**КОНФЛИКТ ИНТЕРЕСОВ:** Авторы заявляют об отсутствии конфликта интересов

**ИСТОЧНИК ФИНАНСИРОВАНИЯ:** Авторы не имеют финансовых или имущественных интересов в материале, обсуждаемом в этой статье.

**ДЛЯ ЦИТИРОВАНИЯ:** Югай О.М., Веселов В.В., Мтвралашвили Д.А., Ликотов А.А., Абдулжалиева Э.У., Майновская О.А., Чернышов С.В., Сушков О.И. Тоннельная эндоскопическая диссекция при лечении крупных доброкачественных опухолей толстой кишки. Непосредственные результаты. *Колопроктология*. 2022; т. 21, № 2, с. 105–113. <https://doi.org/10.33878/2073-7556-2022-21-2-105-113>

## Endoscopic submucosal tunnel dissection for large benign colorectal neoplasms. Early results.

Oleg M. Iugai, Viktor V. Veselov, Dmitriy A. Mtvralashvili, Alexey A. Likotov,  
Elmira U. Abdulzhaliyeva, Olga A. Mainovskaya, Stanislav V. Chernyshov,  
Oleg I. Sushkov

Ryzhikh National Medical Research Center of Coloproctology (Salyama Adilya st., 2, Moscow, 123423, Russia)

**ABSTRACT** **AIM:** to evaluate the early results of endoscopic submucosal tunnel dissection (ESTD) for large benign colon neoplasms.  
**PATIENTS AND METHODS:** a prospective non-randomized comparative study included 100 patients with large benign epithelial colon neoplasms (more than 3 cm in diameter). The main group included 50 patients who underwent endoscopic submucosal tunnel dissection. The control group included 50 patients who underwent traditional endoscopic submucosal dissection (ESD).  
**RESULTS:** Four (4%) patients (1 in the main and 3 in the control group) were excluded from the study due to the conversion of endoscopic procedure. The incidence en bloc removal of neoplasms and the negative resection margins were significantly higher in the main group than in the control one — 98% and 87.2% ( $p = 0.04$ ) and 89.8% and

70.2%, respectively ( $p = 0.01$ ).

**CONCLUSION:** ESTD for large benign epithelial colon neoplasms shows better radicalness in comparison with endoscopic submucosal dissection.

**KEYWORDS:** endoscopic submucosal dissection, benign colorectal neoplasms, tunnel method, ESTD, ESD

**CONFLICTS OF INTERESTS:** The authors declare no conflicts of interest

**SOURCE OF FUNDING:** The authors have no financial or proprietary interests in the material discussed in this article.

**FOR CITATION:** Iugai O.M., Veselov V.V., Mtvralashvili D.A., Likutov A.A., Abdulzhalieva E.U., Mainovskaya O.A., Chernyshov S.V., Sushkov O.I. Endoscopic submucosal tunnel dissection for large benign colorectal neoplasms. Early results. *Koloproktologia*. 2022;21(2):105–113. (in Russ.). <https://doi.org/10.33878/2073-7556-2022-21-2-105-113>

**АДРЕС ДЛЯ ПЕРЕПИСКИ:** Югай О.М., ФГБУ «НМИЦ колопроктологии имени А.Н. Рыжих» Минздрава России, ул. Салыма Адилы, д. 2, Москва, 123423, Россия; e-mail: [Oleg-ugai@mail.ru](mailto:Oleg-ugai@mail.ru)

**ADDRESS FOR CORRESPONDENCE:** Oleg M. Iugai, Ryzhikh National Medical Research Center of Coloproctology, Salyama Adilya st., 2, Moscow, 123423, Russia; e-mail: [Oleg-ugai@mail.ru](mailto:Oleg-ugai@mail.ru)

Дата поступления — 31.01.2022

Received — 31.01.2022

После доработки — 25.03.2022

Revised — 25.03.2022

Принято к публикации — 21.05.2022

Accepted for publication — 21.05.2022

## ВВЕДЕНИЕ

В настоящий момент в арсенале эндоскописта существует большое количество оперативных методик, позволяющих эффективно и безопасно удалять доброкачественные новообразования толстой кишки [1–4]. Тем не менее, такие относительно простые и широко применяемые методы, как эндоскопическая мукозэктомия, электроэксцизия без предварительного лифтинга и «холодная» петлевая эксцизия могут в некоторых ситуациях приводить к фрагментации операционного препарата, что затрудняет осуществление его адекватной морфологической оценки и существенно повышает риск возникновения локального рецидива, особенно при удалении крупных новообразований [4,5].

Для удаления образований единым блоком был разработан метод эндоскопической подслизистой диссекции (англ., endoscopic submucosal dissection — ESD). Впервые он был применен при удалении новообразований верхних отделов желудочно-кишечного тракта (ЖКТ) [6], а в настоящее время с успехом используется для лечения пациентов с опухолями толстой кишки [7–9].

Данный метод позволяет достигать негативных границ резекции при удалении новообразований толстой кишки в 90% случаев [8]. Однако при крупных новообразованиях, размерами более 30 мм, частота R0-резекции может снижаться до 74% [10]. По всей вероятности, это связано с техническими трудностями визуализации подслизистого слоя при крупных опухолях, что в ряде случаев может привести к их нерадикальному удалению [11].

В 2010 году Inoue H. и соавт. впервые был предложен метод эндоскопической подслизистой тоннельной диссекции (англ., endoscopic submucosal tunnel

dissection — ESTD) при выполнении пероральной эндоскопической миотомии у пациента с ахалазией кардии [12].

В дальнейшем ESTD с успехом стала использоваться при удалении новообразований верхних отделов ЖКТ [17,18].

Однако внедрение этой новой эндоскопической методики при операциях на толстой кишке происходило медленно. На сегодняшний день опыт применения метода тоннельной подслизистой диссекции при удалении крупных новообразований толстой кишки отражен лишь в двух публикациях [13,14]. Причем посвящены они были исключительно применению ESTD для лечения пациентов с крупными опухолями прямой кишки.

Этот факт побудил нас провести исследование, направленное на изучение непосредственных результатов лечения пациентов с крупными эпителиальными доброкачественными новообразованиями как прямой, так и ободочной кишки методом эндоскопической подслизистой тоннельной диссекции.

## ПАЦИЕНТЫ И МЕТОДЫ

В проспективное сравнительное исследование с июня 2019 по май 2021 гг. было включено 100 пациентов с доброкачественными эпителиальными опухолями толстой кишки, размеры которых были более 30 мм в максимальном измерении. В основную группу вошли 50 больных, которым было выполнено оперативное вмешательство в объеме ESTD. Контрольная группа (50 пациентов) была сформирована путем случайного подбора из группы 132 больных с опухолями толстой кишки размерами более 30 мм с использованием ресурса [randomizer.org](http://randomizer.org).

**Таблица 1.** Характеристика больных в группах  
**Table 1.** Characteristics of patients in groups

Признак	ESTD (n = 50)	ESD (n = 50)	p
Возраст, лет	62 (57;69)	63 (58;71)	0,3*
Пол			
М	25 (50%)	20 (40%)	0,3**
Ж	25 (50%)	30 (60%)	
Медиана размера новообразования, см	4,7 (3,5;6)	4,5 (4;5)	0,2*
Локализация опухоли в толстой кишке			
Прямая	22 (44%)	7 (14%)	0,001**
Ободочная	28 (56%)	43 (86%)	

p\* — Критерий Манна-Уитни; p\*\* —  $\chi^2$  Пирсона

**Таблица 2.** Эндоскопическая характеристика новообразований толстой кишки в группах  
**Table 2.** Endoscopic characteristics of colorectal tumors in groups

Признак	ESTD (n = 50)	ESD (n = 50)	p
Классификация по Kudo S./Kimura T.			
IIIL	6 (12%)	14 (28%)	0,2*
IIIs	7 (14%)	4 (8%)	
IV	27 (54%)	21 (42%)	
Vi	7 (14%)	7 (14%)	
IIO	3 (6%)	4 (8%)	
Классификация по Sano Y.			
II	40 (80%)	43 (86%)	0,4*
IIIa	10 (20%)	7 (14%)	
Парижская классификация			
LST-G	36 (72%)	40 (80%)	0,6*
LST-NG	9 (18%)	7 (14%)	
LST-M	5 (10%)	3 (6%)	

p\* —  $\chi^2$  Пирсона

Для удаления этих новообразований был применен метод ESD.

Статистически значимых различий между группами по полу и возрасту не было (Табл. 1). Медиана размера новообразований в максимальном измерении в группах также статистически значимо не различалась. Так медиана этого показателя в группе ESTD составила 4,7 (3,5;6) см, а в группе ESD — 4,5 (4;5) см, соответственно ( $p = 0,2$ ).

При анализе частоты локализации новообразований, опухоли в основной группе статистически значимо чаще локализовались в прямой кишке, чем в контрольной — в 22 (44%) и 7 (14%) наблюдений.

Оценка ямочного рисунка поверхности опухолей у больных двух групп проводилась с использованием классификации Kudo S. ( $n = 93$ ) при аденоматозных и Kimura T. ( $n = 7$ ) при зубчатых новообразованиях. Проведенный анализ показал, что в 86 случаях опухоли толстой кишки были оценены как доброкачественные, что соответствует IIIS, IIIL, IV и II-0 типам ямочного рисунка, тогда как в 14 наблюдениях (по 7 в каждой группе) были выявлены эндоскопические признаки малигнизации без признаков глубокой инвазии, соответствующие Vi типу по классификации Kudo S.

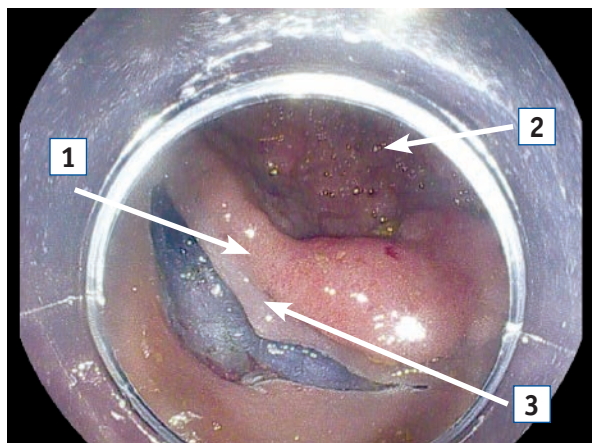
Оценка сосудистого рисунка по Sano Y., а также макроскопического типа новообразований по Парижской классификации показала, что опухоли у всех больных, включенных в исследование, не имели признаков инвазии (Табл. 2).

Статистически значимых различий между группами по типу ямочного и сосудистого рисунка выявлено не было (Табл. 2).

Оборудование для выполнения диссекции в двух группах не различалось и включало: видеоэндоскопические процессоры Pentax EPC 7000/7010, операционные колоноскопы Pentax EC 34-I10L/EC 34-I10M, гастроскоп Pentax EG29-I10, операционный блок Erbe 300D и инфлятор Olympus.

#### Техника выполнения ESD

После окончательной эндоскопической оценки новообразования и принятия решения о возможности выполнения диссекции по классической методике у пациентов контрольной группы, при помощи инъекционной иглы осуществляли инъекцию раствора плазмозамещающего средства, окрашенного 0,4% раствором индигокармина под образование в подслизистый слой. Цель данной процедуры заключалась в создании подслизистой «подушки»



**Рисунок 1.** Эндофотография. ESTD новообразования сигмовидной кишки. Больной Ч., 51 г. 1. Разрез слизистой у дистального края новообразования. 2. Новообразование сигмовидной кишки. 3. Подслизистый слой кишечной стенки.

**Figure 1.** Endophotography. ESTD of the sigmoid colon tumor. Patient Ch., aged 51. 1. Mucosal incision at the tumor distal edge. 2. Tumor of the sigmoid colon. 3. Submucosal layer of the intestinal wall.

между новообразованием и мышечным слоем кишечной стенки во избежание риска ее перфорации.

При достижении лифтинга более 3–4 мм выполняли циркулярный разрез вокруг образования с отступом более 5 мм, а затем осуществляли

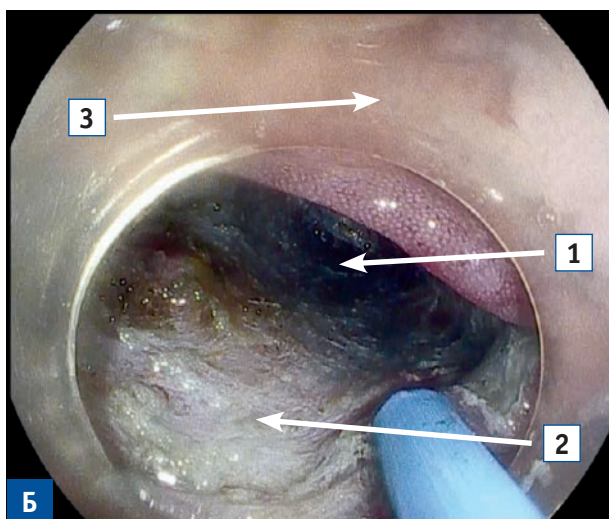
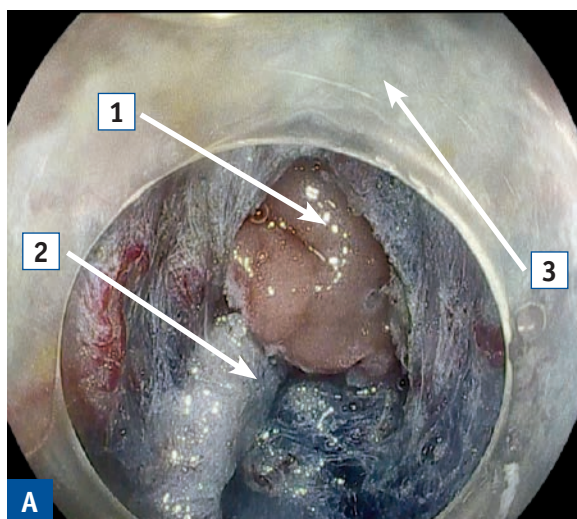
диссекцию путем рассечения подслизистого слоя под опухолью с соблюдением адекватных границ резекции. Крупные сосуды коагулировали при помощи коагуляционного граспера. После удаления опухоли сосуды в зоне дефекта дополнительно коагулировали гемостатическими щипцами, а сам образовавшийся дефект в стенке кишки, при необходимости, закрывали при помощи эндоскопических клипс. Удаленное новообразование толстой кишки фиксировали на пластиковом экране сразу после извлечения, после чего отправляли на патоморфологическое исследование.

#### Техника выполнения ESTD

При выполнении тоннельной диссекции у больных основной группы, первым этапом осуществляли инъекцию плазмозамещающего раствора под новообразование в подслизистый слой, далее эндоскопическим ножом выполняли разрез слизистой у дистального края опухоли с отступом более 5 мм (Рис. 1). Затем постепенно формировали тоннель, путем рассечения подслизистого слоя под опухолью.

Создание тоннеля осуществлялось одним из двух способов (Рис. 2):

1) «Сквозным», когда он формировался в подслизистом слое с выходом у проксимального края опухоли;



**Рисунок 2.** Эндофотография. ESTD новообразования прямой кишки. Этап эндоскопической операции — формирование тоннеля в подслизистом слое кишечной стенки. А. «Сквозной» тоннель. Больная Б., 52 г. 1. Выходное отверстие тоннеля у проксимального края опухоли. 2. Мышечный слой кишечной стенки. 3. Новообразование прямой кишки (визуализируется за стенкой дистального колпачка). Б. Тоннель в виде «кармана». Больной В., 71 г. 1. «Карман», созданный путем рассечения подслизистого слоя под опухолью. 2. Мышечный слой кишечной стенки. 3. Новообразование прямой кишки (визуализируется за стенкой дистального колпачка).

**Figure 2.** Endophotography. ESTD of rectal tumor. The stage of endoscopic surgery is the formation of a “tunnel entry” in the submucosal layer. A. Submucosal tunnel. Patient B., aged 52 years old. 1. The end of the tunnel at the proximal edge of the tumor. 2. The muscular layer of the intestinal wall. 3. Rectal tumor (visualized behind the wall of the distal cap). Б. Tunnel in the “Pocket” form. Patient V., aged 71 years old. 1. “Pocket” created by dissecting the submucosal layer under the tumor. 2. The muscular layer of the intestinal wall. 3. Rectal tumor (visualized behind the wall of the distal cap).



2) «Карманным», при котором подслизистый слой рассекали поэтапно, как в проксимальном, так и латеральном направлениях.

После создания туннеля выполняли полулунный разрез слизистой сначала у латерального, затем у медиального края опухоли и завершали ее полное иссечение в пределах подслизистого слоя.

Далее проводили осмотр образовавшегося дефекта кишечной стенки, выполняли профилактический эндоскопический гемостаз, при необходимости, закрывали раневой дефект стенки кишки.

## СБОР МАТЕРИАЛА И СТАТИСТИЧЕСКИЙ АНАЛИЗ

Сведения о пациентах заносили в специально разработанную электронную базу в программе Excel программного обеспечения Microsoft Office для Windows. Статистическая обработка результатов выполнялась с применением программы Statistica 13.3 (Tibco, США).

Проверку на правильность распределения рядов данных осуществляли при помощи теста Шапиро-Уилко. В этом исследовании распределение непрерывных показателей оказалось непараметрическим, в связи с чем мы оценивали их медианные значения и квантили, а для сравнения применяли критерий Манна-Уитни. Для анализа категориальных данных использовали  $\chi^2$  Пирсона. Различия считали статистически значимыми при  $p < 0,05$ .

## РЕЗУЛЬТАТЫ

Конверсия эндоскопического вмешательства в лапароскопическую резекцию сегмента толстой кишки произошла у 1 (2,0%) из 50 больных — основной и у 3 (6,0%) из 50 пациентов — контрольной группы ( $p = 0,3$ ).

При этом в 1 (2,0%) и 2 (4,0%) наблюдениях в ESTD и ESD группах, соответственно, конверсия эндоскопического вмешательства произошла в связи с неудовлетворительным лифтингом новообразования в процессе операции, что не позволило дифференцировать слои кишечной стенки, а также исключить малигнизацию новообразования.

Еще у 1 (2,0%) пациента контрольной группы причиной конверсии стала перфорация кишечной стенки во время рассечения подслизистого слоя, что послужило поводом к выполнению лапароскопически-ассистированной передней резекции прямой кишки с формированием сигморектального анастомоза. Послеоперационный период в дальнейшем протекал гладко, без осложнений. Пациент был выписан

из стационара на 9 день после лапароскопической операции.

Больные с конверсией эндоскопического вмешательства не были включены в анализ непосредственных результатов эндоскопических операций, который в итоге был проведен у 49 и 47 больных основной и контрольной группы, соответственно.

Анализ непосредственных результатов операций в группах показал, что медиана продолжительности вмешательств была меньше в группе ESTD, составив 92 (70;150) мин., а в группе ESD этот показатель был равен 95 (50;120) мин. ( $p = 0,3$ ). Таким образом, статистически значимых различий по этому показателю не было (Табл. 3).

Анализ сроков пребывания больных в стационаре после эндоскопических вмешательств установил, что медиана этого показателя в двух группах статистически значимо не различалась и составила — 6 (5;6) и 6 (5;7) дней в основной и контрольной группе, соответственно ( $p = 0,8$ ). Частота осложнений при выполнении ESTD составила 18,3% ( $n = 9$ ), а в группе ESD — 16,7% ( $n = 8$ ) ( $p = 0,8$ ).

Послеоперационное осложнение развилось у 1 (2,0%) больного основной группы и ни у одного в контрольной ( $p = 0,3$ ). На 2 сутки после операции было диагностировано кишечное кровотечение. Пациенту в срочном порядке выполнена диагностическая колоноскопия. При этом кровотечение из раневой поверхности было расценено как состоявшееся (тип 2 по классификации Clavien-Dindo). С профилактической целью было произведено дополнительное клипирование послеоперационного дефекта. Дальнейшее течение послеоперационного периода было гладким, пациент выписан на 5 день после вмешательства.

Посткоагуляционный синдром (ПС), проявляющийся болью при пальпации живота в области оперативного вмешательства, гипертермией до субфебрильных цифр, повышением уровня С-реактивного белка (СРБ) развился у 8 (16,3%) и 7 (14,6%) больных в основной и контрольной группе, соответственно. Статистически значимых различий по частоте его выявления между группами отмечено не было ( $p = 0,9$ ). Во всех случаях ПС удалось успешно купировать назначением системной антибактериальной терапии и применением нестероидных противовоспалительных средств.

Анализ необходимости использования эндоскопических клипс для лигирования сосудов подслизистого слоя при осуществлении эндоскопического гемостаза и закрытия раневого дефекта стенки кишки показал, что медианное значение этого показателя между группами статистически значимо не различалось — 2 (1;3) и 2 (2;3) клипсы в группе туннельной и классической диссекций, соответственно ( $p = 0,2$ ).

**Таблица 3.** Характеристика непосредственных результатов диссекций в группах  
**Table 3.** Characteristics of early results of dissections in groups

Признак	ESTD (N = 49)	ESD (N = 47)	p
Продолжительность операции, мин.	92 (70;150)	95 (50;120)	0,3*
Послеоперационный койко-день	6 (5;6)	6 (5;7)	0,8*
Частота конверсий N = 50/N = 50	1 (2%)	3 (6%)	0,3**
Частота осложнений N = 49/N = 48	9 (18,3%)	8 (16,7%)	0,8**
Кровотечение	1 (2%)	0	
Перфорация	0	1 (2,1%)	
Посткоагуляционный синдром	8 (16,3%)	7 (14,6%)	
Медиана использованных эндоскопических клипс, шт.	2 (1;3)	2 (2;3)	0,2*
Максимальный размер удаленного новообразования	4,2 (3,5;5,6)	4 (3,4;4,7)	0,1*
Частота <i>en bloc</i> резекции	48 (98%)	41 (87,2%)	0,04**
Границы резекции			
R0	44 (89,8%)	33 (70,2%)	0,01**
R1	4 (8,2%)	6 (12,8%)	0,4**
Rx	1 (2%)	8 (17%)	0,01**
Гистологическая структура опухолей			
Тубулярная аденома	8 (16,3%)	9 (19,2%)	0,6**
Тубуло-ворсинчатая аденома	32 (65,3%)	29 (61,7%)	
Ворсинчатая аденома	4 (8,2%)	5 (10,6%)	
Аденокарцинома	2 (4,1%)	0	
Зубчатая аденома	3 (6,1%)	4 (8,5%)	

P\* — Критерий Манна-Уитни; p\*\* —  $\chi^2$  Пирсона

Анализ медиан размеров удаленных опухолей не выявил статистически значимых различий между основной — 4,2 (3,5;5,6) см и контрольной группами — 4 (3,4;4,7) см ( $p = 0,1$ ).

Частота удаления операционного препарата единым блоком оказалась статистически значимо выше в группе ESTD — 48 (98,0%) наблюдений, по сравнению с контрольной — 41 (87,2%) наблюдение ( $p = 0,04$ ). Достичь негативных границ резекции, по данным патоморфологического исследования, удалось в 44 (89,8%) и 33 (70,2%) случаях в группе ESTD и ESD, соответственно ( $p = 0,01$ ). При этом частота случаев, когда граница резекции не могла быть достоверно оценена (Rx), при патоморфологическом исследовании, в группе ESD оказалась статистически значимо выше, чем в группе ESTD — 8 (17,0%) и 1 (2,0%) наблюдение, соответственно ( $p = 0,01$ ).

У 4 (8,2%) больных в основной и 6 (12,8%) пациентов контрольной группы граница резекции проходила менее, чем в 1 мм от края опухоли, что в соответствии с имеющимися критериями оценивалось как R1. У всех этих пациентов, новообразования являлись тубуло-ворсинчатыми и тубулярными аденомами со слабой и умеренной степенью дисплазии эпителия. При медиане наблюдения за ними в 7 (6;9) месяцев, эндоскопических признаков рецидива опухоли не было выявлено ни в одном случае.

При патоморфологическом исследовании операционных препаратов у большинства больных гистологическая структура опухоли была представлена

тубуло-ворсинчатой аденомой — 32 (65,3%) наблюдения в группе ESTD и 29 (61,7%) — в группе ESD.

У 2 пациентов в группе ESTD при патоморфологическом исследовании опухоли были выявлены очаги умеренно-дифференцированной аденокарциномы. Стоит отметить, что границы резекции в этих 2 наблюдениях были оценены как «R0». В связи с невозможностью точного определения глубины инвазии опухолью подслизистого слоя, больным было предложено выполнение резекции ободочной кишки. Однако от радикального лечения пациенты отказались в пользу динамического наблюдения. Следует отметить, что при контрольном эндоскопическом исследовании толстой кишки через 3, 6 и 12 месяцев и компьютерной томографии органов грудной клетки, брюшной полости и малого таза через 6 и 12 месяцев, признаков локального рецидива, отдаленных метастазов, поражения регионарных лимфатических узлов выявлено не было. Пациенты остаются под дальнейшим динамическим наблюдением.

## ОБСУЖДЕНИЕ РЕЗУЛЬТАТОВ

На сегодняшний день, выбор наиболее рационального метода лечения пациентов с крупными доброкачественными новообразованиями толстой кишки из всей палитры эндоскопических методов является актуальной проблемой колоректальной хирургии [4,15]. В настоящем исследовании, оценивая

безопасность метода ESTD, мы не получили статистически значимых различий при анализе частоты послеоперационных осложнений в сравнении с группой классической подслизистой диссекции. Она оказалась низкой и вполне сопоставимой с данными других работ. Так в исследовании Zou J. (2020), частота послеоперационных кровотечений и перфораций стенки толстой кишки в группах ESTD и ESD, составила 2,4%, 1,7% ( $p = 1$ ) и 3,6%, 1,7% ( $p = 0,8$ ) случаев, соответственно [14]. Авторы, точку зрения которых мы разделяем, сделали вывод о сопоставимой безопасности методик.

Послеоперационное кровотечение, произошедшее у 1 (2,0%) пациента в группе ESTD, не потребовало проведения интенсивной терапии, переливания крови, внутриабдоминального вмешательства. Перфорации стенки толстой кишки в послеоперационном периоде не было отмечено ни в одном наблюдении. В то же время, интраоперационная перфорация стенки дистальной трети сигмовидной кишки при удалении опухоли произошла в контрольной группе. Ретроспективно, анализируя причины данной ситуации, необходимо отметить наличие выраженного подслизистого фиброза в этом случае, который, в свою очередь, помешал выбрать более удачный слой для диссекции. Несмотря на отсутствие подобного осложнения в основной группе, на наш взгляд, причина его развития связана не с методом, а с ошибкой при выборе способа удаления новообразования, поскольку выраженный фиброз подслизистого слоя рассматривается, как относительное противопоказание к выполнению подслизистой диссекции большинством авторов.

Анализ продолжительности операций в группах ESTD и ESD в нашем исследовании не выявил статистически значимых различий между двумя методами, что согласуется с данными других авторов [10,14,16].

Стоит особенно подчеркнуть, что анализ результатов макроскопического и микроскопического исследования операционных препаратов показал большую радикальность метода ESTD, по сравнению с классическим методом подслизистой диссекции. Так частота удаления новообразований единым блоком была статистически значимо выше в группе тоннельной диссекции, по сравнению с традиционной — 98% и 87% в группах ESTD и ESD, соответственно ( $p = 0,04$ ). Помимо этого, частота выявления негативных в отношении опухоли границ резекции оказалась на 20% выше в основной группе, чем контрольной. В то же время, большая частота случаев с фрагментацией опухоли в группе классической диссекции, не позволяла достоверно оценивать границы резекции препарата и радикальности удаления опухоли (Rx).

## ЗАКЛЮЧЕНИЕ

Таким образом, результаты настоящего исследования свидетельствуют, что применение метода тоннельной подслизистой диссекции при удалении крупных доброкачественных эпителиальных новообразований толстой кишки позволяет получить более качественный операционный препарат по сравнению с классической методикой. При этом частота удаления новообразований единым блоком и достижение негативных границ резекции, по данным патоморфологического исследования удаленного препарата, при использовании метода тоннельной диссекции статистически значимо выше, чем при ESD. Учитывая сравнительно недавнее внедрение метода ESTD в клиническую практику при удалении опухолей толстой кишки, проведение дальнейших исследований, направленных на изучение частоты возникновения локальных рецидивов, а также возможности метода при удалении малигнизированных новообразований толстой кишки, представляется нам перспективным.

## УЧАСТИЕ АВТОРОВ

Концепция и дизайн исследования: Сушков О.И., Веселов В.В., Чернышов С.В.

Сбор и обработка материала: Югай О.М., Мтвралашвили Д.А., Ликотов А.А., Майновская О.А.

Статистическая обработка: Югай О.М., Абдулжалиева Э.У.

Написание текста: Югай О.М.

Редактирование: Сушков О.И., Веселов В.В.

## AUTHORS CONTRIBUTION

Concept and design of the study: Oleg I. Sushkov, Viktor V. Veselov, Stanislav V. Chernyshov

Collection and processing of the material: Oleg M. Iugai, Dmitriy A. Mtvralashvili, Alexey A. Likotov, Olga A. Mainovskaya

Collection and processing of materials: Oleg M. Iugai, Elmira. U. Abdulzhalieva

Text writing: Oleg M. Iugai

Editing: Oleg I. Sushkov, Viktor V. Veselov

## СВЕДЕНИЯ ОБ АВТОРАХ (ORCID)

Югай О.М. — 0000-0003-4679-5497

Веселов В.В. — 0000-0001-9992-119X

Мтвралашвили Д.А. — 0000-0003-3258-7881

Ликотов А.А. — 0000-0001-5848-4050

Абдулжалиева Э.У. — 0000-0002-7750-603X

Майновская О.А. — 0000-0001-8189-3071

Чернышов С.В. — 0000-0002-6212-9454

Сушков О.И. — 0000-0001-9780-7916

## INFORMATION ABOUT THE AUTHORS (ORCID)

Oleg M. Iugai — 0000-0003-4679-5497  
 Viktor V. Veselov — 0000-0001-9992-119X  
 Dmitriy A. Mtvralashvili — 0000-0003-3258-7881  
 Alexey A. Likutov — 0000-0001-5848-4050

Elmira U. Abdulzhaliyeva — 0000-0002-7750-603X  
 Olga A. Mainovskaya — 0000-0001-8189-3071  
 Stanislav V. Chernyshov — 0000-0002-6212-9454  
 Oleg I. Sushkov — 0000-0001-9780-7916

## ЛИТЕРАТУРА

- Doniec JM, Löhnert MS, Schniewind B, Bokelmann F, et al. Endoscopic removal of large colorectal polyps: prevention of unnecessary surgery? *Dis Colon Rectum*. 2003 Mar;46(3):340–8. PMID: 12626909. DOI: [10.1007/s10350-004-6553-x](https://doi.org/10.1007/s10350-004-6553-x)
- Fukami N. Surgery Versus Endoscopic Mucosal Resection Versus Endoscopic Submucosal Dissection for Large Polyps: Making Sense of When to Use Which Approach. *Gastrointest Endosc Clin N Am*. 2019 Oct;29(4):675–685. Epub 2019 Jul 30. PMID: 31445690. DOI: [10.1016/j.giec.2019.06.007](https://doi.org/10.1016/j.giec.2019.06.007)
- Fujiya M, Tanaka K, Dokoshi T, Tominaga M, et al. Efficacy and adverse events of EMR and endoscopic submucosal dissection for the treatment of colon neoplasms: a meta-analysis of studies comparing EMR and endoscopic submucosal dissection. *Gastrointest Endosc*. 2015 Mar;81(3):583–95. Epub 2015 Jan 13. PMID: 25592748. DOI: [10.1016/j.gie.2014.07.034](https://doi.org/10.1016/j.gie.2014.07.034)
- Ваганов Ю.Е., Хомяков Е.А., Серебряный А.Б., Абдулжалиева Э.У. Мукозэктомия и традиционная полипэктомия в лечении аденом ободочной кишки. *Колопроктология*. 2021;20(2):29–34. DOI: [10.33878/2073-7556-2021-20-2-29-34](https://doi.org/10.33878/2073-7556-2021-20-2-29-34)
- Burgess NG, Bassan MS, McLeod D, Williams SJ, et al. Deep mural injury and perforation after colonic endoscopic mucosal resection: a new classification and analysis of risk factors. *Gut*. 2017 Oct;66(10):1779–1789. Epub 2016 Jul 27. PMID: 27464708. DOI: [10.1136/gutjnl-2015-309848](https://doi.org/10.1136/gutjnl-2015-309848)
- Yamamoto H, Kawata H, Sunada K, Sasaki A, et al. Successful *en bloc* resection of large superficial tumors in the stomach and colon using sodium hyaluronate and small-caliber-tip transparent hood. *Endoscopy*. 2003 Aug;35(8):690–4. PMID: 12929067. DOI: [10.1055/s-2003-41516](https://doi.org/10.1055/s-2003-41516)
- Ликутев А.А., Мтвралашвили Д.А., Нагудов М.А., Югай О.М., и соавт. Факторы, лимитирующие выполнение подслизистой диссекции в толстой кишке. *Колопроктология*. 2021;20(2):50–56. DOI: [10.33878/2073-7556-2021-20-2-50-56](https://doi.org/10.33878/2073-7556-2021-20-2-50-56)
- Мтвралашвили Д.А., Ликутев А.А., Веселов В.В., Майновская О.А., и соавт. Влияет ли локализация опухоли в различных отделах толстой кишки на результаты эндоскопической диссекции в подслизистом слое? *Колопроктология*. 2019;18(2):33–48. DOI: [10.33878/2073-7556-2019-18-2-33-41](https://doi.org/10.33878/2073-7556-2019-18-2-33-41)
- Хомяков Е.А., Мтвралашвили Д.А., Ваганов Ю.Е., Чернышов С.В., и соавт. Эффективность и факторы риска эндоскопической диссекции в подслизистом слое при опухолях правых отделов толстой кишки. *Вестник хирургии имени И.И. Грекова*. 2020;179(4):29–35. DOI: [10.24884/0042-4625-2020-179-4-29-35](https://doi.org/10.24884/0042-4625-2020-179-4-29-35)
- Yoshida Naohisa et al. The efficacy of the pocket-creation method for cases with severe fibrosis in colorectal endoscopic submucosal dissection. *Endoscopy International Open*. 2018;06:975–983. DOI: [10.1055/a-0593-5818](https://doi.org/10.1055/a-0593-5818)
- Ozawa S, Tanaka S, Hayashi N, Nishiyama S, et al. Risk factors for vertical incomplete resection in endoscopic submucosal dissection as total excisional biopsy for submucosal invasive colorectal carcinoma. *Int J Colorectal Dis*. 2013 Sep;28(9):1247–56. Epub 2013 Apr 26. PMID: 23619616. DOI: [10.1007/s00384-013-1701-1](https://doi.org/10.1007/s00384-013-1701-1)
- Inoue H, Minami H, Kobayashi Y, Sato Y, et al. Peroral endoscopic myotomy (POEM) for esophageal achalasia. *Endoscopy*. 2010 Apr;42(4):265–71. Epub 2010 Mar 30. PMID: 20354937. DOI: [10.1055/s-0029-1244080](https://doi.org/10.1055/s-0029-1244080)
- Yang JL et al. Endoscopic Submucosal Tunnel Dissection: A Feasible Solution for Large Superficial Rectal Neoplastic Lesions. *Diseases of the Colon and Rectum*. 2017;8(60):866–871.
- Zou J. et al. Efficacy and safety of endoscopic submucosal tunnel dissection for rectal laterally spreading tumors. *Surgical Endoscopy*. 2021 Aug;35(8):4356–4362. Epub 2020 Sep 28. DOI: [10.1007/s00464-020-07927-4](https://doi.org/10.1007/s00464-020-07927-4)
- Югай О.М., Мтвралашвили Д.А., Веселов В.В., Ваганов Ю.Е., и соавт. Сравнение тоннельного и классического метода эндоскопической подслизистой диссекции при эпителиальных опухолях толстой кишки (систематический обзор и метаанализ). *Колопроктология*. 2020;19(2):39–52. DOI: [10.33878/2073-7556-2020-19-2-39-52](https://doi.org/10.33878/2073-7556-2020-19-2-39-52)
- Sakamoto H, et al. Pocket-creation method facilitates endoscopic submucosal dissection of colorectal laterally spreading tumors, non-granular type. *Endosc Int Open*. 2017 Feb;5(2):123–129. DOI: [10.1055/s-0042-122778](https://doi.org/10.1055/s-0042-122778)
- Ojima T, Takifuji K, Nakamura M, Nakamori M, et al. Endoscopic submucosal tunnel dissection versus conventional endoscopic submucosal dissection for early gastric cancers: outcomes of 799 consecutive cases in a single institution. *Surg Endosc*. 2020 Dec;34(12):5625–5631. Epub 2020 Aug 3. PMID: 32748265. DOI: [10.1007/s00464-020-07849-1](https://doi.org/10.1007/s00464-020-07849-1)
- Zhang X, Shi D, Yu Z, Li R, et al. A multicenter retrospective study of endoscopic submucosal tunnel dissection for large lesser gastric curvature superficial neoplasms. *Surg Endosc*. 2019 Jun;33(6):1910–1919. Epub 2018 Sep 27. PMID: 30264277. DOI: [10.1007/s00464-018-6471-y](https://doi.org/10.1007/s00464-018-6471-y)

## REFERENCES

- Doniec JM, Löhnert MS, Schniewind B, Bokelmann F, et al. Endoscopic removal of large colorectal polyps: prevention of unnecessary surgery? *Dis Colon Rectum*. 2003 Mar;46(3):340–8. PMID: 12626909. DOI: [10.1007/s10350-004-6553-x](https://doi.org/10.1007/s10350-004-6553-x)
- Fukami N. Surgery Versus Endoscopic Mucosal Resection Versus Endoscopic Submucosal Dissection for Large Polyps: Making Sense of When to Use Which Approach. *Gastrointest Endosc Clin N Am*. 2019 Oct;29(4):675–685. Epub 2019 Jul 30. PMID: 31445690. DOI: [10.1016/j.giec.2019.06.007](https://doi.org/10.1016/j.giec.2019.06.007)
- Fujiya M, Tanaka K, Dokoshi T, Tominaga M, et al. Efficacy and adverse events of EMR and endoscopic submucosal dissection for the treatment of colon neoplasms: a meta-analysis of studies comparing EMR and endoscopic submucosal dissection. *Gastrointest Endosc*. 2015 Mar;81(3):583–95. Epub 2015 Jan 13. PMID: 25592748. DOI: [10.1016/j.gie.2014.07.034](https://doi.org/10.1016/j.gie.2014.07.034)
- Vaganov Yu.E., Khomyakov E.A., Serebry A.B., Abdulzhaliyeva E.U. Endoscopic mucosal resection and conventional polypectomy in colon adenomas. *Koloproktologia*. 2021;20(2):29–34. (in Russ.).



DOI: [10.33878/2073-7556-2021-20-2-29-34](https://doi.org/10.33878/2073-7556-2021-20-2-29-34)

5. Burgess NG, Bassan MS, McLeod D, Williams SJ, et al. Deep mural injury and perforation after colonic endoscopic mucosal resection: a new classification and analysis of risk factors. *Gut*. 2017 Oct;66(10):1779–1789. Epub 2016 Jul 27. PMID: 27464708. DOI: [10.1136/gutjnl-2015-309848](https://doi.org/10.1136/gutjnl-2015-309848)
6. Yamamoto H, Kawata H, Sunada K, Sasaki A, et al. Successful *en bloc* resection of large superficial tumors in the stomach and colon using sodium hyaluronate and small-caliber-tip transparent hood. *Endoscopy*. 2003 Aug;35(8):690–4. PMID: 12929067. DOI: [10.1055/s-2003-41516](https://doi.org/10.1055/s-2003-41516)
7. Likutov A.A., Mtvralashvili D.A., Nagudov M.A., Yugai O.M., et al. Factors limiting the endoscopic submucosal dissection in colorectal tumors. *Kolorpcktologia*. 2021;20(2):50–56. (in Russ.). DOI: [10.33878/2073-7556-2021-20-2-50-56](https://doi.org/10.33878/2073-7556-2021-20-2-50-56)
8. Mtvralashvili D.A., Likutov A.A., Veselov V.V., Maynovskaya O.A., Kashnikov V.N., Khomyakov E.A., Chernyshov S.V. Does lesion site affects outcomes of endoscopic submucosal dissection for colon neoplasia? *Kolorpcktologia*. 2019;18(2):33–41. (in Russ.). DOI: [10.33878/2073-7556-2019-18-2-33-41](https://doi.org/10.33878/2073-7556-2019-18-2-33-41)
9. Khomaykov E.A., Mtvralashvili D.A., Vaganov Yu.E., Chernyshov S.V. et al. Effectiveness and risk factors of endoscopic submucosal dissection for right colon neoplasms. *Vestnik khirurgii imeni I.I. Grekova*. 2020;179(4):29–35. (in Russ.). DOI: [10.24884/0042-4625-2020-179-4-29-35](https://doi.org/10.24884/0042-4625-2020-179-4-29-35)
10. Yoshida Naohisa et al. The efficacy of the pocket-creation method for cases with severe fibrosis in colorectal endoscopic submucosal dissection. *Endoscopy International Open*. 2018;06:975–983. DOI: [10.1055/a-0593-5818](https://doi.org/10.1055/a-0593-5818)
11. Ozawa S, Tanaka S, Hayashi N, Nishiyama S, et al. Risk factors for vertical incomplete resection in endoscopic submucosal dissection as total excisional biopsy for submucosal invasive colorectal carcinoma. *Int J Colorectal Dis*. 2013 Sep;28(9):1247–56. Epub 2013 Apr 26. PMID: 23619616. DOI: [10.1007/s00384-013-1701-1](https://doi.org/10.1007/s00384-013-1701-1)
12. Inoue H, Minami H, Kobayashi Y, Sato Y, et al. Peroral endoscopic myotomy (POEM) for esophageal achalasia. *Endoscopy*. 2010 Apr;42(4):265–71. Epub 2010 Mar 30. PMID: 20354937. DOI: [10.1055/s-0029-1244080](https://doi.org/10.1055/s-0029-1244080)
13. Yang JL et al. Endoscopic Submucosal Tunnel Dissection: A Feasible Solution for Large Superficial Rectal Neoplastic Lesions. *Diseases of the Colon and Rectum*. 2017;8(60):866–871.
14. Zou J. et al. Efficacy and safety of endoscopic submucosal tunnel dissection for rectal laterally spreading tumors. *Surgical Endoscopy*. 2021 Aug;35(8):4356–4362. Epub 2020 Sep 28. DOI: [10.1007/s00464-020-07927-4](https://doi.org/10.1007/s00464-020-07927-4)
15. Yugay O.M., Mtvralashvili D.A., Veselov V.V., Vaganov Yu.E., et al. Comparison of tunnel and classical methods of endoscopic submucosal dissection in epithelial colon tumors (systematic review and meta-analysis). *Kolorpcktologia*. 2020;19(2):39–52. (in Russ.). DOI: [10.33878/2073-7556-2020-19-2-39-52](https://doi.org/10.33878/2073-7556-2020-19-2-39-52)
16. Sakamoto H, et al. Pocket-creation method facilitates endoscopic submucosal dissection of colorectal laterally spreading tumors, non-granular type. *Endosc Int Open*. 2017 Feb;5(2):123–129. DOI: [10.1055/s-0042-122778](https://doi.org/10.1055/s-0042-122778)
17. Ojima T, Takifuji K, Nakamura M, Nakamori M, et al. Endoscopic submucosal tunnel dissection versus conventional endoscopic submucosal dissection for early gastric cancers: outcomes of 799 consecutive cases in a single institution. *Surg Endosc*. 2020 Dec;34(12):5625–5631. Epub 2020 Aug 3. PMID: 32748265. DOI: [10.1007/s00464-020-07849-1](https://doi.org/10.1007/s00464-020-07849-1)
18. Zhang X, Shi D, Yu Z, Li R, et al. A multicenter retrospective study of endoscopic submucosal tunnel dissection for large lesser gastric curvature superficial neoplasms. *Surg Endosc*. 2019 Jun;33(6):1910–1919. Epub 2018 Sep 27. PMID: 30264277. DOI: [10.1007/s00464-018-6471-y](https://doi.org/10.1007/s00464-018-6471-y)

<https://doi.org/10.33878/2073-7556-2022-21-2-114-120>



## Врожденная гипертрофия пигментного эпителия сетчатки у пациента с семейный аденоматозным полипозом толстой кишки (клинический случай)

Крячко А.А.<sup>1,2</sup>, Чугузов К.Д.<sup>1,2</sup>, Дурлештер В.М.<sup>1,2</sup>, Карагодина П.А.<sup>3</sup>

<sup>1</sup>Федеральное государственное бюджетное образовательное учреждение высшего образования «Кубанский государственный медицинский университет» Министерства здравоохранения Российской Федерации (ул. им. Митрофана Седина, д. 4, г. Краснодар, 350063, Россия)

<sup>2</sup>Государственное бюджетное учреждение здравоохранения «Краевая клиническая больница № 2» Министерства здравоохранения Краснодарского края (ул. Красных Партизан, д. 6/2, г. Краснодар, 350012, Россия)

<sup>3</sup>Федеральное государственное автономное учреждение «Национальный медицинский исследовательский центр «Межотраслевой научно-технический комплекс» Краснодарский филиал (ул. Красных Партизан, д. 6, г. Краснодар, 350012, Россия)

### РЕЗЮМЕ

Семейный аденоматозный полипоз толстой кишки — одно из самых трудно диагностируемых заболеваний во врачебной практике, на раннем этапе, множественные аденомы в толстой кишке клинически чаще всего никак не проявляются, а на более поздней стадии неизбежно трансформируются в колоректальный рак. Скудная клиническая симптоматика редко позволяет установить диагноз до появления малигнизации, поэтому спасательным кругом в диагностике данной патологии могут являться ее внекишечные проявления. Врожденная гипертрофия пигментного эпителия сетчатки — это доброкачественная опухоль, формирующаяся из пигментного эпителия сетчатки и может встречаться как в изолированной форме, так и у пациентов с семейным аденоматозным полипозом толстой кишки. К сожалению, в русскоязычной клинической литературе практически нет научных трудов, посвященной данной проблеме, и, соответственно, научные работы в этом направлении могут помочь врачу в ранней диагностике и своевременном лечении пациентов с полипозом толстой кишки.

Клинический случай пациента П., 35 лет, который в плановом порядке поступил в хирургическое отделение с диагнозом семейный аденоматозный полипоз толстой кишки. Во время дообследования выявлены множественные опухолевидные поражения глаз по типу гипертрофии пигментного эпителия сетчатки. Из анамнеза выяснено, что в 2017 году пациент проходил плановый осмотр у офтальмолога, где ранее патологическое состояние было выявлено впервые, но на это клиническое проявление внимание врача не было обращено, и пациент в дальнейшем не было направлен на консультацию к колопроктологу с подозрением на семейный аденоматозный полипоз толстой кишки.

**КЛЮЧЕВЫЕ СЛОВА:** полипоз толстой кишки, врожденная гипертрофия пигментного эпителия сетчатки, рак толстой кишки, мутация гена APC, MutYH

**КОНФЛИКТ ИНТЕРЕСОВ:** авторы заявили об отсутствии конфликта интересов

**ДЛЯ ЦИТИРОВАНИЯ:** Крячко А.А., Чугузов К.Д., Дурлештер В.М., Карагодина П.А. Врожденная гипертрофия пигментного эпителия сетчатки у пациента с семейный аденоматозным полипозом толстой кишки (клинический случай). *Колопроктология*. 2022; т. 21, № 2, с. 114–120. <https://doi.org/10.33878/2073-7556-2022-21-2-114-120>

## Congenital hypertrophy of the retinal pigment epithelium in the patients with familial adenomatous polyposis colon (case report)

Andrei A. Kryachko<sup>1,2</sup>, Konstantin D. Chuguzov<sup>1,2</sup>, Vladimir M. Durlsheter<sup>1,2</sup>, Polina A. Karagodina<sup>3</sup>

<sup>1</sup>Federal State Budgetary Educational Institution of Higher Education “Kuban State Medical University” of the Ministry of Health of the Russian Federation (Mitrofan Sedin St., 4, Krasnodar, 350063, Russia)

<sup>2</sup>State budgetary healthcare institution “Regional Clinical Hospital No. 2” of the Ministry of Health of the Krasnodar Territory (Krasnykh Partizan St., 6/2, Krasnodar, 350012, Russia)

<sup>3</sup>Federal State Autonomous Institution "National Medical Research Center" Intersectoral Scientific and Technical Complex" Krasnodar branch (Krasnyh Partizan st., 6, Krasnodar, 350012, Russia)

**ABSTRACT** *Familial adenomatous polyposis is one of the most difficult to diagnose diseases in medical practice, at an early stage, multiple colorectal adenomas are clinically most often not manifested in any way, and at a later stage they inevitably transform into colorectal cancer. Poor clinical manifestation rarely make it possible to establish a diagnosis before the onset of malignancy, so extraintestinal symptoms can be a lifeline in the diagnosis of this disease. Congenital retinal pigment epithelium hypertrophy is a benign tumor that develops from the retinal pigment epithelium and can occur both in an isolated form and in patients with familial adenomatous polyposis of the colon. Unfortunately, in the Russian-language clinical literature there are practically no scientific papers devoted to this problem.*

*Clinical case of patient P., 35 years old, who was routinely admitted to the surgical unit with a diagnosis of familial adenomatous polyposis is presented. During the additional examination, multiple tumor-like lesions of the eyes were revealed according to the type of hypertrophy of the retinal pigment epithelium. From the anamnesis, it was found out that in 2017 the patient underwent a check-up by an ophthalmologist, where an early pathological condition was detected for the first time, but the doctor's attention was not paid to this clinical manifestation, and the patient was not subsequently referred for a consultation with a coloproctologist with suspicion of familial adenomatous polyposis.*

**KEYWORDS:** adenomatous polyposis colon, congenital hypertrophy of the retinal pigment epithelium, CHRPE, colon cancer, mutations of gene APC, MutYH

**CONFLICT OF INTEREST:** the authors declare no conflict of interest

**FOR CITATION:** Kryachko A.A., Chuguzov K.D., Durlshter V.M., Karagodina P.A. Congenital hypertrophy of the retinal pigment epithelium in a patient with familial adenomatous polyposis of the colon (case report). *Koloproktologia*. 2022;21(2):114–120. (in Russ.). <https://doi.org/10.33878/2073-7556-2022-21-2-114-120>

**АДРЕС ДЛЯ ПЕРЕПИСКИ:** Чугузов Константин Дмитриевич, ул. Заполярная, д. 35/10, кв. 11, Краснодар, 350012, Россия; тел.: +7 (953) 071-77-82; e-mail: fugazii1993@gmail.com

**ADDRESS FOR CORRESPONDENCE:** Chuguzov Konstantin Dmitrievich, Zapolyarnaya st., 35/10-11, Krasnodar, 350012, Russia; tel.: +7 (953) 071-77-82; e-mail: fugazii1993@gmail.com.

Дата поступления — 28.01.2022

Received — 28.01.2022

После доработки — 28.03.2022

Revised — 28.03.2022

Принято к публикации — 21.05.2022

Accepted for publication — 21.05.2022

## ВВЕДЕНИЕ

Врожденная гипертрофия пигментного эпителия сетчатки (ВГПЭТ) — это плоская доброкачественная опухоль на уровне пигментного эпителия сетчатки [1]. Как правило, данную патологию выявляют случайно, на плановом офтальмологическом осмотре или при других заболеваниях органов зрения. Также ВГПЭТ, по данным клинической литературы, встречается у 90% пациентов с семейным аденоматозным полипозом толстой кишки (САПТК), которое является облигатным предраком [2]. В связи с этим, есть необходимость проанализировать различия между типичной формой ВГПЭТ и вариантом, который встречается у пациентов с САПТК, для того, чтобы незамедлительно установить правильный диагноз и начать своевременное лечение.

### Клинический случай

Пациент П., 35 лет, в 2017 году проходил плановый медицинский осмотр офтальмолога для получения врачебного заключения, требуемого с места работы. Жалоб на нарушения зрения пациент не предъявлял. Во время осмотра глазного дна врач-офтальмолог

выявил округлые, гиперпигментированные поражения, размером 1–2 мм, расположенные в обоих глазах. В связи с отсутствием жалоб и доброкачественностью поражения, углубленного сбора анамнеза не проводилось. Спустя несколько лет, пациент стал периодически отмечать появление кровянистых выделений в стуле. После очередного эпизода кровотечения, пациент обратился на плановый осмотр колопроктолога в нашу клинику. После осмотра был установлен предварительный диагноз — хронический комбинированный геморрой 2 степени, неполная ремиссия. Для исключения патологии верхних отделов толстой кишки пациент направлен на фиброколоноскопию. Выполненное исследование показало, что во всех отделах толстой кишки, начиная от 18 см от анального канала, отмечаются полипы «сидячие» и на ножке, размерами от 0.4 до 3 см (Рис. 1). Биопсия из нескольких наиболее крупных полипов выявила доброкачественный характер без признаков озлокачествления (Рис. 2).

Для исключения глазной патологии, сочетанной с САПТК, пациент консультирован офтальмологом. При осмотре глазного дна левого глаза (Рис. 3) выявлено округлое, гиперпигментированное образование,

диаметром до 1 ДД, темного цвета, с неровными краями. В левом глазу множественные аналогичные поражения, находящиеся в разных квадрантах сетчатки (Рис. 4).

Также проведено генетическое исследование, несмотря на то, что САПТК и рак толстой кишки у своих близких родственников в анамнезе отрицает (у отца, матери, старшего брата) (Рис. 5). По данным генетического исследования имеется мутация гена *APC*: с.1370С>G (р.Ser457Ter). Мутации гена *MutYH* не выявлено.

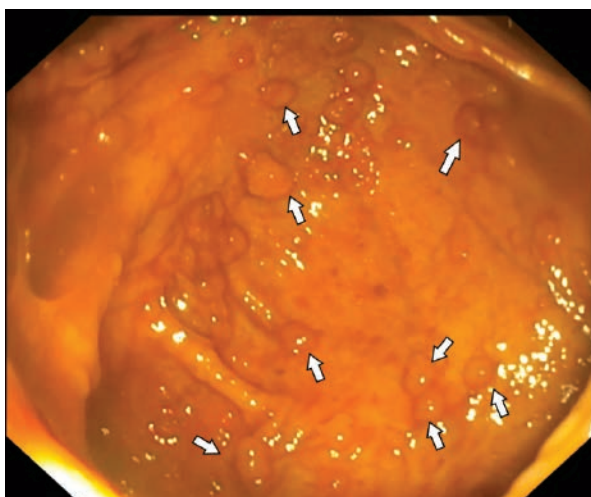
Согласно полученным данным после дообследования и современных общемировых рекомендаций по лечению САПТК, пациенту было предложено плановое оперативное вмешательство по поводу полипоза толстого кишечника. Пациент в плановом порядке госпитализирован в колопроктологическое отделение для лечения. Учитывая молодой возраст и предпочтения пациента о нежелании жить с перманентной илеостомой, а также степень поражения толстой кишки (на протяжении 18 см прямой кишки отсутствует рост полипов), возможность сохранения моторной и эвакуаторной функции оставшейся части прямой кишки, было принято решение о выполнении оперативного вмешательства в объеме: колэктомия с резекцией прямой кишки и формированием илеоректального анастомоза на 17 см от анального канала. На удаленном макропрепарате злокачественного роста в полипах не обнаружено (Рис. 6). Спустя полгода после операции, на плановом эндоскопическом исследовании, рост полипов в зоне оставшейся прямой кишки не обнаружен. У пациента есть трехлетний

сын, который находится под наблюдением у гастроэнтеролога и хирурга. Проведенное сыну молекулярно-генетическое исследование мутацию гена *APC* не выявило.

## ОБСУЖДЕНИЕ

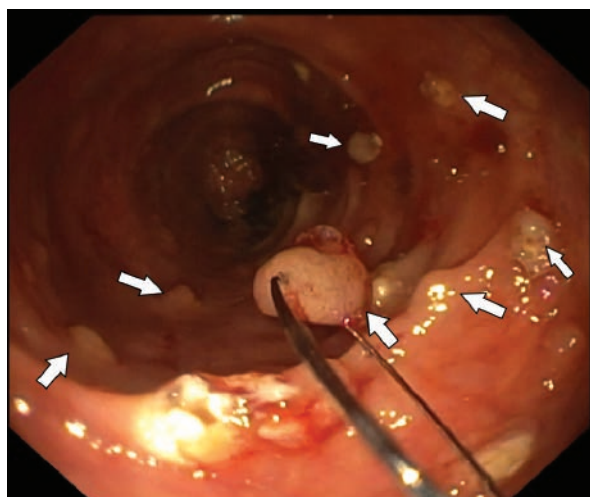
Семейный аденоматозный полипоз толстой кишки — это генетическое заболевание, передающееся по аутосомно-доминантному признаку. На слизистой оболочке толстой кишки развиваются множественные аденоматозные полипы от нескольких десятков до тысяч. Главная угроза САПТК проявляется в виде 100% трансформации аденом в колоректальный рак, чаще всего в четвертую декаду жизни, вследствие чего крайне важна своевременная диагностика и незамедлительное лечение [3]. Дополнительно ко всему, клиническая картина САПТК не изобилует симптомами, которые, особенно врачам в первичном звене и на плановых профилактических осмотрах, помогут заподозрить наличие заболевания и проинформировать пациента о необходимости дальнейшего лечения. Симптомы при САПТК начинают проявляться, когда количество и размер полипов увеличится, что может проявляться кишечными кровотечениями и даже анемией [4].

Характерной чертой САПТК являются внекишечные проявления, такие как: аномалии зубов, остеомы, десмоидные опухоли, а также сочетания САПТК с онкологией щитовидной железы, печени, желчных протоков и нервной системы [5].



**Рисунок 1.** Ректосигмоидный отдел толстой кишки на фиброколоноскопии. Стрелками частично указаны множественные полиповидные образования размерами от 0,3 см до 0,8 см

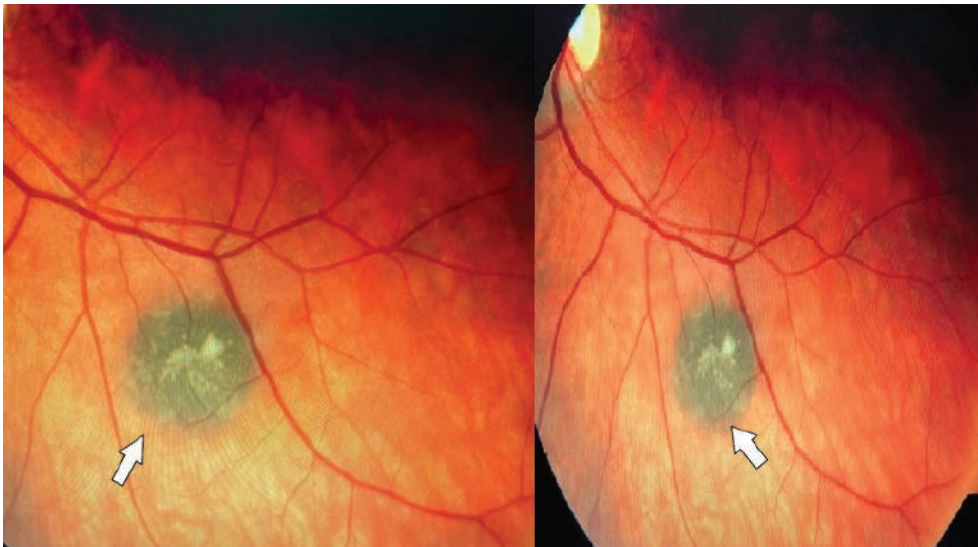
**Figure 1.** Rectosigmoid colon on fibrocolonoscopy. Arrows partially indicate multiple polypoid formations ranging in size from 0.3 cm to 0.8 cm



**Рисунок 2.** Участок поперечноободочной кишки на фиброколоноскопии с диагностической биопсией. Стрелками частично указаны множественные полипы

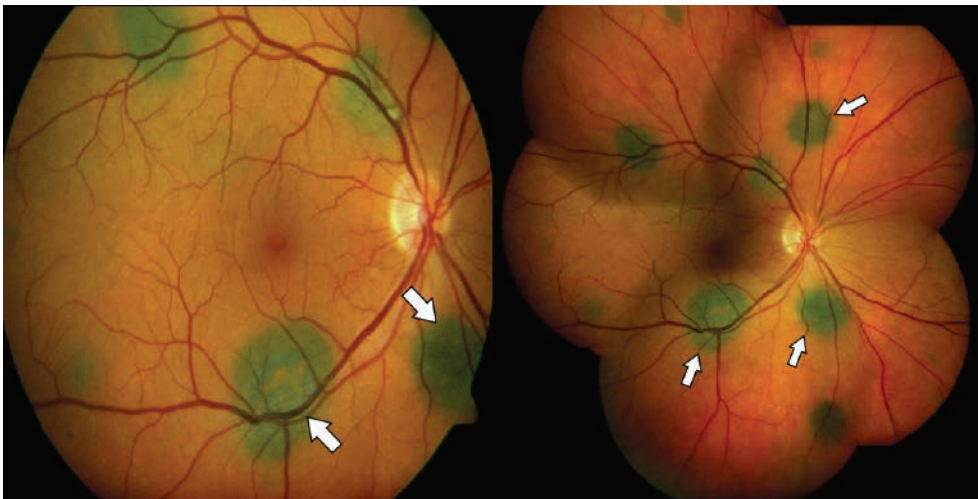
**Figure 2.** A section of the transverse colon on fibrocolonoscopy with a diagnostic biopsy. Arrows partially indicate multiple polyps





**Рисунок 3.** Левый глаз. По ходу нижней височной аркады единичное, округлое, гиперпигментированное образование, диаметром около 1ДД с четкими границами

**Figure 3.** Left eye. Along the inferior temporal arcade, there is a single, round, hyperpigmented formation, about 1 DD in diameter with clear boundaries

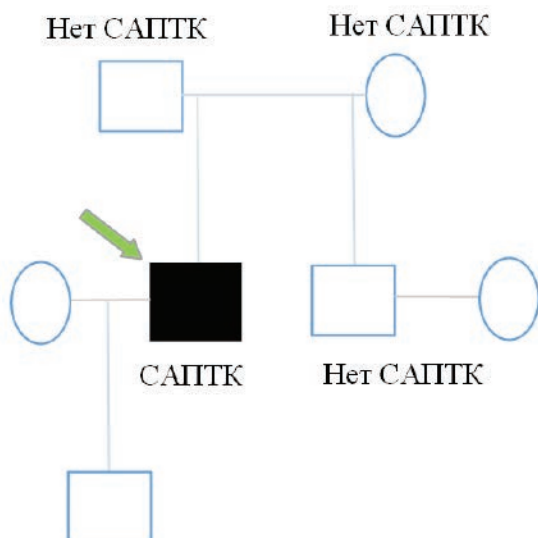


**Рисунок 4.** Правый глаз. На глазном дне множественные гиперпигментированные образования, округлой формы с четкими границами, диаметром от 0,5 до 2ДД

**Figure 4.** Right eye. On the fundus there are multiple hyperpigmented formations, rounded in shape with clear boundaries, with a diameter of 0.5 to 2D

Одним из часто встречающихся и самых ранних внекишечных проявлений САПТК считается синдром врожденной гипертрофии пигментного эпителия сетчатки [6]. Синдром ВГПЭС описывается как плоское, округлое или веретенообразное, темно-пигментированное поражение сетчатки, обычно в средней части глазного дна [7]. ВГПЭС, не связанный с САПТК, в основном расценивается как доброкачественное, стабильное поражение, которое у большинства пациентов может незначительно увеличиваться в размерах в течение жизни и не влиять на качество зрения [7,8]. Для ВГПЭС связанным с САПТК в клинической литературе есть ряд особенностей, которые могут

натолкнуть врача на мысль, что у пациента возможен САПТК. Поражения, связанные с САПТК, почти всегда двусторонние, множественные, локализуются в нескольких квадрантах глазного дна, гороховидной, округлой или веретенообразной формы и неровными границами [8–10]. Наличие вышеуказанных особенностей может стать сигналом к прохождению эндоскопического исследования с целью исключения САПТК. В недавнем исследовании, которое опубликовали иранские врачи, рассматривали группу пациентов, состоящую из 23 человек с подтвержденным САПТК и 26 человек их родственников; у 10 человек поражение затрагивало только один глаз, а у 4 было



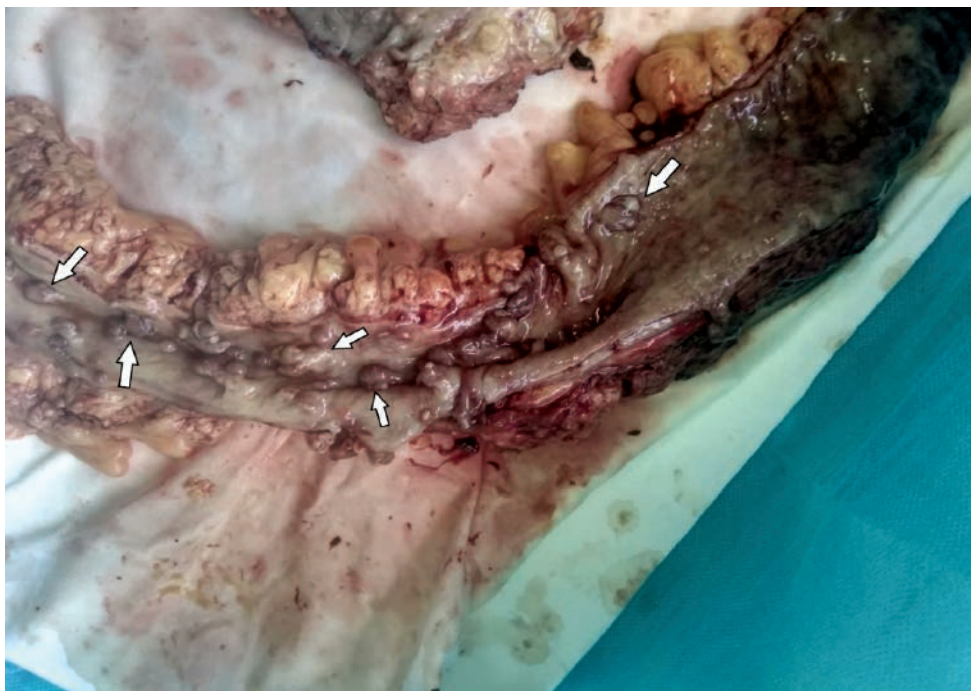
**Рисунок 5.** Родословная пациента (указан стрелкой) с САПТК.

**Figure 5.** Family tree of patients (is indicated by the arrow) with FAP

одиночным [11]. Как видим, синдром ВГПЭС у пациентов с САПТК не имеет каких-либо патогномичных особенностей, поэтому всем пациентам с ВГПЭС, особенно с отягощенным семейным анамнезом по колоректальному раку необходимо проводить колоноскопию.

На современном этапе радикальное лечение САПТК только хирургическое. В арсенале хирургов имеется несколько видов профилактических операций: колпроктэтомия с выведением одноствольной колостомы на переднюю брюшную стенку, колэктомия с илеоректальным анастомозом, колпроктэтомия с илеоанальным анастомозом [4,12,13]. В зарубежной клинической литературе описаны результаты лечения при помощи нестероидных противовоспалительных препаратов, которые, в ряде случаев, приводят к уменьшению количества и размера полипов, но не препятствуют озлокачествлению аденом [14]. В нашем случае, учитывая молодой возраст пациента, его негативного отношения иметь пожизненную стому и, что очень важно, интактность части прямой кишки относительно полипов, было принято решение о выполнении колэктомии с формированием илеоректального анастомоза. Гистологическое исследование удаленного препарата трансформацию аденом в рак не выявило. В дальнейшем пациент проходит два раза в год контрольные исследования (фиброколоноскопия), по результатам которых роста полипов в оставшейся части прямой кишки не отмечается.

По нашему мнению, синдром ВГПЭС является классическим примером, когда для успешного лечения заболевания необходимо тесное взаимодействие смежных специальностей. В описанном клиническом случае пациенту повезло, что за период от



**Рисунок 6.** Удаленный участок поперечно-ободочной кишки с переходом на левые отделы толстой кишки. На всем протяжении отмечаются мелкие полипы, диаметром от 0,5 см

**Figure 6.** Remote section of the transverse colon with a transition to the left sections of the colon. Small polyps are noted throughout, with a diameter of 0.5 cm.

постановки диагноза ВГПЭС и оперативным лечением по поводу САПТК, не произошло озлокачествления полипов толстой кишки. Проведение исследований на ВГПЭС является очень простым, не требует инвазивных манипуляций, легко переносится пациентом и, по сравнению с генетическим исследованием или фиброколоноскопией, дешевле. Генетический скрининг при ВГПЭС, по нашему мнению, также необходим, так как отрицательный семейный анамнез не гарантирует мутацию *de novo*, и когда на колоноскопии выявлено больше 10 полипов. При обнаружении ВГПЭС необходимо проверить на САПТК всех членов семьи, находящихся в зоне риска.

## ЗАКЛЮЧЕНИЕ

Скрининг на ВГПЭС — доступный, простой в проведении и безопасный для пациентов метод исследования. Он может быть использован в качестве первой линии диагностики САПТК. В сочетании с дополнительными методами диагностики, исследование глазного дна на ВГПЭС имеет неопределимое значение для ранней диагностики пациентов с семейным полипозом толстой кишки.

### УЧАСТИЕ АВТОРОВ

Концепция и дизайн исследования: *Крячко А.А., Чугузов К.Д., Дурлештер В.М.*

Сбор и обработка материала: *Чугузов К.Д., Карагодина П.А.*

Написание текста: *Чугузов К.Д., Крячко А.А., Карагодина П.А.*

Редактирование: *Крячко А.А., Дурлештер В.М., Чугузов К.Д.*

### AUTHORS CONTRIBUTION

Concept and design of the study: *Andrei A. Kryachko, Konstantin D. Chuguzov, Vladimir M. Durlshter.*

Collection and processing of the material: *Konstantin D. Chuguzov, Polina A. Karagodina.*

Writing of the text: *Konstantin D. Chuguzov, Andrei A. Kryachko, Polina A. Karagodina.*

Editing: *Andrei A. Kryachko, Vladimir M. Durlshter, Konstantin D. Chuguzov.*

## ЛИТЕРАТУРА

1. Dinarvand Peyman, Davaro EP, Doan JV, Ising ME, et al. Familial Adenomatous Polyposis Syndrome: An Update and Review of Extraintestinal Manifestations. *Arch Pathol Lab Med.* 1 November 2019;143(11):1382–1398. DOI: [10.5858/arpa.2018-0570-RA](https://doi.org/10.5858/arpa.2018-0570-RA)
2. Wallis YL, Macdonald F, Hulten M, et al. Genotype phenotype correlation between position of constitutional APC gene mutation and CHRPE expressed in FAP. *Hum Gen.* 1994;94:543–548.
3. Keum N, Giovannucci E. Global burden of colorectal cancer:

### СВЕДЕНИЯ ОБ АВТОРАХ (ORCID)

Крячко Андрей Анатольевич — кандидат медицинских наук; ассистент кафедры хирургии № 3 ФПК и ППС федерального государственного бюджетного образовательного учреждения высшего образования «Кубанский медицинский университет» Министерства здравоохранения Российской Федерации; врач-хирург-колопроктолог хирургического отделения № 3 государственного бюджетного учреждения здравоохранения «Краевая клиническая больница № 2» Министерства здравоохранения Краснодарского края; <https://orcid.org/0000-0001-6399-2340>

Чугузов Константин Дмитриевич — аспирант кафедры хирургии № 3 ФПК и ППС федерального государственного бюджетного образовательного учреждения высшего образования «Кубанский медицинский университет» Министерства здравоохранения Российской Федерации, врач-хирург хирургического отделения № 3 государственного бюджетного учреждения здравоохранения «Краевая клиническая больница № 2» Министерства здравоохранения Краснодарского края; <https://orcid.org/0000-0003-1192-5239>

Дурлештер Владимир Моисеевич — доктор медицинских наук, профессор; заведующий кафедрой хирургии № 3 ФПК и ППС федерального государственного бюджетного образовательного учреждения высшего образования «Кубанский медицинский университет» Министерства здравоохранения Российской Федерации; заместитель главного врача по хирургии государственного бюджетного учреждения здравоохранения «Краевая клиническая больница № 2» Министерства здравоохранения Краснодарского края; <https://orcid.org/0000-0003-2885-7674>

Карагодина Полина Алексеевна — врач-офтальмолог краснодарского филиала федерального государственного автономного учреждения «Национальный медицинский исследовательский центр «Межотраслевой научно-технический комплекс»; <https://orcid.org/0000-0002-9411-7052>

### INFORMATION ABOUT THE AUTHORS (ORCID)

Andrei A. Kryachko — 0000-0001-6399-2340

Konstantin D. Chuguzov — 0000-0003-1192-5239

Vladimir M. Durlshter — 0000-0003-2885-7674

Polina A. Karagodina — 0000-0002-9411-7052

emerging trends, risk factors and prevention strategies. *Nat Rev Gastroenterol Hepatol.* 16, 713–732 (2019). DOI: [10.1038/s41575-019-0189-8](https://doi.org/10.1038/s41575-019-0189-8)

4. Hyer W, Cohen Sh, Attard Th, Vila-Miravet V, et al. Management of Familial Adenomatous Polyposis in Children and Adolescents: Position Paper From the ESPGHAN Polyposis Working Group. *Journal of Pediatric Gastroenterology and Nutrition.* March 2019;68(Issue 3):428–441. DOI: [10.1097/MPG.0000000000002247](https://doi.org/10.1097/MPG.0000000000002247)



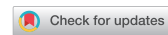5. Kidambi TD, Kohli DR, Samadder NJ, et al. Hereditary Polyposis Syndromes. *Curr Treat Options Gastro*. 2019;17:650–665. DOI: [10.1007/s11938-019-00251-4](https://doi.org/10.1007/s11938-019-00251-4)
6. Rehan S, Aye K. In patients with a positive family history of familial adenomatous polyposis can the condition be diagnosed from the presence of congenital hypertrophy of the retinal pigment epithelium detected via an eye examination: A systematic review. *Clin Experiment Ophthalmol*. 2020;48:98–116. DOI: [10.1111/ceo.13643](https://doi.org/10.1111/ceo.13643)
7. Liu Yingna, Moore AT. Congenital focal abnormalities of the retina and retinal pigment epithelium. *Eye*. 34.11 (2020):1973–1988.
8. Shields CL, Shields JA. Tumors and Related Lesions of the Retinal Pigmented Epithelium. *Ocular Oncology*. Springer, Singapore, 2019;101–114.
9. Deibert Brent, et al. The link between colon cancer and congenital hypertrophy of the retinal pigment epithelium (CHRPE). *American journal of ophthalmology case reports*. 2019;15:100524.
10. Braga CS, Ricardo OMP, Cordeiro FM, Vieira JM, et al. Suspect asymptomatic lesions: Congenital hypertrophy of the Retinal Pigment Epithelium (CHRPE). *Rom J Ophthalmol*. 2021;65(3):275–278. DOI: [10.22336/rjo.2021.55](https://doi.org/10.22336/rjo.2021.55)
11. Mirinezhad SK, et al. Congenital Hypertrophy of Retinal Pigment Epithelium for Diagnosis of Familial Adenomatous Polyposis—the First FAP registry in Iran. *Asian Pacific journal of cancer prevention: APJCP* 2018;19(1):167–169. DOI: [10.22034/APJCP.2018.19.1.167](https://doi.org/10.22034/APJCP.2018.19.1.167)
12. Ganschow P, Hackert T, Biegler M. et al. Postoperative outcome and quality of life after surgery for FAP-associated duodenal adenomatosis. *Langenbecks Arch Surg*. 2018;403:93–102. DOI: [10.1007/s00423-017-1625-2](https://doi.org/10.1007/s00423-017-1625-2)
13. Ardoino I, Signoroni S, Malvicini E, Ricci MT, et al. Long-term survival between total colectomy versus proctocolectomy in patients with FAP: a registry-based, observational cohort study. *Tumori*. 2020;106(2):139–148. DOI: [10.1177/0300891619868019](https://doi.org/10.1177/0300891619868019)
14. Long Qing MMa, Ao Liang MMB, Li KuoMMc, Li, Yan MMd. The efficacy and safety of sulindac for colorectal polyps. *Medicine*. October 09, 2020;99(Issue 41):e22402. DOI: [10.1097/MD.00000000000022402](https://doi.org/10.1097/MD.00000000000022402)

## REFERENCES

1. Dinarvand Peyman, Davaro EP, Doan JV, Ising ME, et al. Familial Adenomatous Polyposis Syndrome: An Update and Review of Extraintestinal Manifestations. *Arch Pathol Lab Med*. 1 November 2019;143(11):1382–1398. DOI: [10.5858/arpa.2018-0570-RA](https://doi.org/10.5858/arpa.2018-0570-RA)
2. Wallis YL, Macdonald F, Hulten M, et al. Genotype phenotype correlation between position of constitutional APC gene mutation and CHRPE expressed in FAP. *Hum Gen*. 1994;94:543–548.
3. Keum N, Giovannucci E. Global burden of colorectal cancer: emerging trends, risk factors and prevention strategies. *Nat Rev Gastroenterol Hepatol*. 16, 713–732 (2019). DOI: [10.1038/s41575-019-0189-8](https://doi.org/10.1038/s41575-019-0189-8)
4. Hyer W, Cohen Sh, Attard Th, Vila-Miravet V, et al. Management of Familial Adenomatous Polyposis in Children and Adolescents: Position Paper From the ESPGHAN Polyposis Working Group. *Journal of Pediatric Gastroenterology and Nutrition*. March 2019;68(Issue 3):428–441. DOI: [10.1097/MPG.0000000000002247](https://doi.org/10.1097/MPG.0000000000002247)
5. Kidambi TD, Kohli DR, Samadder NJ, et al. Hereditary Polyposis Syndromes. *Curr Treat Options Gastro*. 2019;17:650–665. DOI: [10.1007/s11938-019-00251-4](https://doi.org/10.1007/s11938-019-00251-4)
6. Rehan S, Aye K. In patients with a positive family history of familial adenomatous polyposis can the condition be diagnosed from the presence of congenital hypertrophy of the retinal pigment epithelium detected via an eye examination: A systematic review. *Clin Experiment Ophthalmol*. 2020;48:98–116. DOI: [10.1111/ceo.13643](https://doi.org/10.1111/ceo.13643)
7. Liu Yingna, Moore AT. Congenital focal abnormalities of the retina and retinal pigment epithelium. *Eye*. 34.11 (2020):1973–1988.
8. Shields CL, Shields JA. Tumors and Related Lesions of the Retinal Pigmented Epithelium. *Ocular Oncology*. Springer, Singapore, 2019;101–114.
9. Deibert Brent, et al. The link between colon cancer and congenital hypertrophy of the retinal pigment epithelium (CHRPE). *American journal of ophthalmology case reports*. 2019;15:100524.
10. Braga CS, Ricardo OMP, Cordeiro FM, Vieira JM, et al. Suspect asymptomatic lesions: Congenital hypertrophy of the Retinal Pigment Epithelium (CHRPE). *Rom J Ophthalmol*. 2021;65(3):275–278. DOI: [10.22336/rjo.2021.55](https://doi.org/10.22336/rjo.2021.55)
11. Mirinezhad SK, et al. Congenital Hypertrophy of Retinal Pigment Epithelium for Diagnosis of Familial Adenomatous Polyposis—the First FAP registry in Iran. *Asian Pacific journal of cancer prevention: APJCP* 2018;19(1):167–169. DOI: [10.22034/APJCP.2018.19.1.167](https://doi.org/10.22034/APJCP.2018.19.1.167)
12. Ganschow P, Hackert T, Biegler M. et al. Postoperative outcome and quality of life after surgery for FAP-associated duodenal adenomatosis. *Langenbecks Arch Surg*. 2018;403:93–102. DOI: [10.1007/s00423-017-1625-2](https://doi.org/10.1007/s00423-017-1625-2)
13. Ardoino I, Signoroni S, Malvicini E, Ricci MT, et al. Long-term survival between total colectomy versus proctocolectomy in patients with FAP: a registry-based, observational cohort study. *Tumori*. 2020;106(2):139–148. DOI: [10.1177/0300891619868019](https://doi.org/10.1177/0300891619868019)
14. Long Qing MMa, Ao Liang MMB, Li KuoMMc, Li, Yan MMd. The efficacy and safety of sulindac for colorectal polyps. *Medicine*. October 09, 2020;99(Issue 41):e22402. DOI: [10.1097/MD.00000000000022402](https://doi.org/10.1097/MD.00000000000022402)



<https://doi.org/10.33878/2073-7556-2022-21-2-121>



## Комментарии редколлегии к статье

# «Врожденная гипертрофия пигментного эпителия сетчатки у пациента с семейным аденоматозным полипозом толстой кишки (клинический случай)», авторы: Крячко А.А., Чугузов К.Д., Дурлештер В.М., Карагодина П.А.

Статья посвящена описанию клинического наблюдения за пациентом с семейным аденоматозом толстой кишки (САТК), у которого на доклинической стадии заболевания была выявлена врожденная гипертрофия пигментного эпителия сетчатки (ВПЭС), однако связь между этими состояниями не была установлена вовремя. Из мировой литературы хорошо известно, что ВПЭС впервые была описана в 80-е годы прошлого столетия как одно из наиболее ранних внекишечных проявлений САТК [1]. При этом было отмечено, что феномен ВПЭС наблюдали почти у 90% пациентов-носителей мутации в гене *APC* в то время как частота выявления в общей популяции составляла 1,2–4,4% [2,3]. Таким образом в то время многие специалисты, в том числе и отечественные, рассматривали исследование глазного дна для выявления ВПЭС как метод ранней диагностики заболевания среди близких родственников больных с САТК [4]. Однако результаты опубликованного недавно систематического обзора, основанного на анализе 28 клинических исследований, включивших данные о 4451 пациенте, свидетельствуют о 89% специфичности при чувствительности 79% метода выявления ВПЭС в качестве индикатора наличия у пациента САТК. На основании этого авторы приходят к выводу о высокой вероятности ложноотрицательных результатов (наличие САТК у пациента при отсутствии ВПЭС) [5]. Таким образом, в настоящее время с развитием медицинских технологий и успехов молекулярной

генетики офтальмологический осмотр *может* быть использован в комплексной диагностике САТК, однако ведущими методами продолжают оставаться эндоскопическое исследование толстой кишки и молекулярно-генетическое исследование с определением наличия патогенной мутации в гене *APC*.

Одновременно с этим считаем крайне важным отметить, что хирургическая тактика лечения, выбранная у пациента из приведенного клинического наблюдения, не соответствует современным отечественным и зарубежным клиническим рекомендациям. Учитывая приведенные в статье данные, мы вправе констатировать наличие у него классической формы САТК (возраст манифестации, количество полипов, ранее описанная патогенная мутация в гене *APC*) [6]. Несмотря на указанные данные об отсутствии полипов в прямой кишке на момент диагностики, не вызывает сомнений тот факт, что в оставленных 17 см кишки заболевание будет прогрессировать с высоким риском развития рака, что в конечном итоге приведет к необходимости выполнения повторной операции по удалению оставленных отделов прямой кишки.

В заключение хотим обратить внимание на тот факт, что в современных условиях только сочетание своевременного выявления заболевания с адекватным лечением на основе принятых стандартов может являться залогом успешности ведения больных.

## ЛИТЕРАТУРА

1. Traboulsi ET, Maumenee IH, Krush AJ, et al. Congenital hypertrophy of the retinal pigment epithelium predicts colorectal polyps in Gardner's syndrome. *BMJ*. 1989;298:353.
2. Wallis YL, Macdonald F, Hulten M, et al. Genotype-Phenotype correlation between position of constitutional *APC* gene mutation and CHRPE expressed in FAP. *Hum Gene*. 1994;94:543–548.
3. Coleman P, Barnard N. Congenital hypertrophy of the retinal pigment epithelium: prevalence and ocular features in the optometric population. *Ophthalmic Physiol Opt*. 2007;27:547–555.
4. Кузьминов А.М., Чубаров Ю.Ю., Обухов В.К., Сачков И.Ю. Амбулаторная диагностика диффузного полипоза толстой кишки.

Материалы V Всероссийского съезда онкологов «Высокие технологии в онкологии». 2000;1:325–327.

5. Bonnet LA, Conway RM, Li-Anne Lim. Congenital Hypertrophy of the Retinal Pigment Epithelium (CHRPE) as a Screening Marker for Familial Adenomatous Polyposis (FAP): Systematic Literature Review and Screening Recommendations. *Clinical Ophthalmology*. 2022;16:765–774.
6. Цуканов А.С., Поспехова Н.И., Шубин В.П., Кузьминов А.М., и соавт. Мутации в гене *APC* у российских пациентов с классической формой семейного аденоматоза толстой кишки. *Генетика*. 2017;53(3):356–363.

## REFERENCES

1. Traboulsi ET, Maumenee IH, Krush AJ, et al. Congenital hypertrophy of the retinal pigment epithelium predicts colorectal polyps in Gardner's syndrome. *BMJ*. 1989;298:353.
2. Wallis YL, Macdonald F, Hulten M, et al. Genotype-Phenotype correlation between position of constitutional *APC* gene mutation and CHRPE expressed in FAP. *Hum Gene*. 1994;94:543–548.
3. Coleman P, Barnard N. Congenital hypertrophy of the retinal pigment epithelium: prevalence and ocular features in the optometric population. *Ophthalmic Physiol Opt*. 2007;27:547–555.
4. Kuzminov A.M., Chubarov Yu.Yu., Obukhov V.K., Sachkov I.Yu. Outpatient diagnosis of diffuse colon polyposis. Materials of the

V All-Russian Congress of Oncologists "High technologies in oncology". 2000;1:325–327. (in Russ.).

5. Bonnet LA, Conway RM, Li-Anne Lim. Congenital Hypertrophy of the Retinal Pigment Epithelium (CHRPE) as a Screening Marker for Familial Adenomatous Polyposis (FAP): Systematic Literature Review and Screening Recommendations. *Clinical Ophthalmology*. 2022;16:765–774.
6. Tsukanov A.S., Pospekhova N.I., Shubin V.P., Kuzminov A.M., et al. Mutations in the *APC* gene in Russian patients with the classic form of familial colon adenomatosis. *Genetics*. 2017;53(3):356–363. (in Russ.).

<https://doi.org/10.33878/2073-7556-2022-21-2-122-131>



# Эффективность и безопасность лапароскопической вентральной ректопексии сетчатым имплантом (систематический обзор)

Хитарьян А.Г.<sup>1,2</sup>, Головина А.А.<sup>1,2</sup>, Ковалев С.А.<sup>1,2</sup>, Бурцев С.С.<sup>1</sup>

<sup>1</sup>ФГБОУ ВО «Ростовский государственный медицинский университет», кафедра хирургических болезней №3 (пер. Нахичеванский, д. 29, г. Ростов-на-Дону, 344022, Россия)

<sup>2</sup>ЧУЗ «Клиническая больница «РЖД-Медицина» (ул. Варфоломеева, д. 92а, г. Ростов-на-Дону, 344011, Россия)

## РЕЗЮМЕ

**ЦЕЛЬ ИССЛЕДОВАНИЯ:** изучение эффективности и безопасности метода лапароскопической вентральной ректопексии сетчатым имплантом в лечении пациентов с ректоцеле и выпадением прямой кишки.

**МАТЕРИАЛЫ И МЕТОДЫ:** нами был проведен систематический обзор литературы по эффективности и безопасности лапароскопической вентральной ректопексии у пациентов с ректоцеле и/или выпадением прямой кишки. После составления поискового запроса в базах данных PubMed, MEDLINE, EMBASE, Scopus, Cochrane library, CENTRAL, ISI Web of Science и eLibrary было найдено 2716 публикаций. Из них по критериям включения в обзор было отобрано 34 работы с общим числом прооперированных пациентов — 2101 человек.

**РЕЗУЛЬТАТЫ:** период наблюдения за пациентами после проведения оперативного лечения варьировал от 12 до 74 месяцев (среднее — 30,1 мес.). В 20 из 34 исследований средний возраст пациентов был более 60 лет, и, в среднем, составил 62,1 год. Среднее время операции составило 122,3 мин. (от 85 до 200 минут). Среди проанализированных работ общее число осложнений составило 138 (6,5%) пациентов. Рецидив заболевания наблюдался в 4,1% случаев от общего числа включенных больных. Значительное улучшение симптомов обструктивной дефекации отмечено в 79,6% наблюдений.

**ВЫВОДЫ:** лапароскопическая вентральная ректопексия является эффективной методикой коррекции пролапса заднего компартмента тазового дна в отношении как анатомических, так и функциональных результатов, безопасной и имеет низкий риск возникновения осложнений. Однако требуется проведение дальнейших исследований по разработке показаний для применения данного вмешательства в качестве «операции выбора».

**КЛЮЧЕВЫЕ СЛОВА:** лапароскопическая вентральная ректопексия, ректоцеле, выпадение прямой кишки, ректальная инвагинация, синдром обструктивной дефекации

**КОНФЛИКТ ИНТЕРЕСОВ:** авторы заявляют об отсутствии конфликта интересов

**ДЛЯ ЦИТИРОВАНИЯ:** Хитарьян А.Г., Головина А.А., Ковалев С.А., Бурцев С.С. Эффективность и безопасность лапароскопической вентральной ректопексии сетчатым имплантом (систематический обзор). *Колопроктология*. 2022; т. 21, № 2, с. 122–131. <https://doi.org/10.33878/2073-7556-2022-21-2-122-131>

## Efficiency and safety of laparoscopic ventral mesh rectopexy (a systematic review)

Alexander G. Khitaryan<sup>1,2</sup>, Anastasia A. Golovina<sup>1,2</sup>, Sergey A. Kovalev<sup>1,2</sup>, Spartak S. Burtsev<sup>1</sup>

<sup>1</sup>FSBEI HE "Rostov State Medical University", Department of Surgical Diseases №3 (Nakhichevansky lane, 29, Rostov-on-Don, 344022, Russia)

<sup>2</sup>Private Healthcare Institution "Clinical Hospital" Russian Railways-Medicine"(Varfolomeeva street, 92a, Rostov-on-Don, 344011, Russia).

## ABSTRACT

**AIM:** to assess the efficacy and safety of laparoscopic ventral mesh rectopexy in patients with rectocele and rectal prolapse.

**MATERIALS AND METHODS:** a systematic review of the literature on the efficacy and safety of laparoscopic ventral mesh rectopexy in patients with rectocele and/or rectal prolapse. After compiling a search query, 2716 publications were found in the PubMed, MEDLINE, EMBASE, Scopus, Cochrane library, CENTRAL, ISI Web of Science and eLibrary databases. Twenty-four papers were selected according to the inclusion criteria for the review, with a total number of 2101 operated patients.

**RESULTS:** the follow up period after surgery ranged 30.1 (12-74) months. In 20 of 34 studies, the median age of patients was over 60 years, with a median of 62.1 years. The mean operative time was 122.3 minutes (85 to 200 minutes). Complications were revealed in 138 patients (6.5% observations), recurrence — in 4.1%. A significant improvement in the symptoms of obstructive defecation was noted in 79.6%.

**CONCLUSION:** laparoscopic ventral mesh rectopexy is an effective method for posterior pelvic floor compartment prolapse in terms of both anatomical and functional results. It is safe and has a low risk of complications. However, further research is required to develop indications for the use of this procedure as a "gold standard".

**KEYWORDS:** laparoscopic ventral mesh rectopexy, rectocele, rectal prolapse, rectal intussusception, obstructive defecation syndrome.

**CONFLICT OF INTEREST:** the authors declare no conflict of interest

**FOR CITATION:** Khitaryan A.G., Golovina A.A., Kovalev S.A., Burtsev S.S. Efficacy and safety of laparoscopic ventral mesh rectopexy (a systematic review). *Koloproktologia*. 2022;21(2):122–131. (in Russ.). <https://doi.org/10.33878/2073-7556-2022-21-2-122-131>

**АДРЕС ДЛЯ ПЕРЕПИСКИ:** Хитарьян А.Г., ФГБОУ ВО «РостГМУ», ул. Варфоломеева, д. 92а, Ростов-на-Дону, 344011, Россия; e-mail: [khitaryan@gmail.com](mailto:khitaryan@gmail.com)

**ADDRESS FOR CORRESPONDENCE:** Khitaryan A.G., Rostov State Medical University, Varfolomeeva st., 92a, Rostov-on-don, 344011, Russia; e-mail: [khitaryan@gmail.com](mailto:khitaryan@gmail.com)

Дата поступления — 07.02.2022

После доработки — 20.04.2022

Принято к публикации — 21.05.2022

Received — 07.02.2022

Revised — 20.04.2022

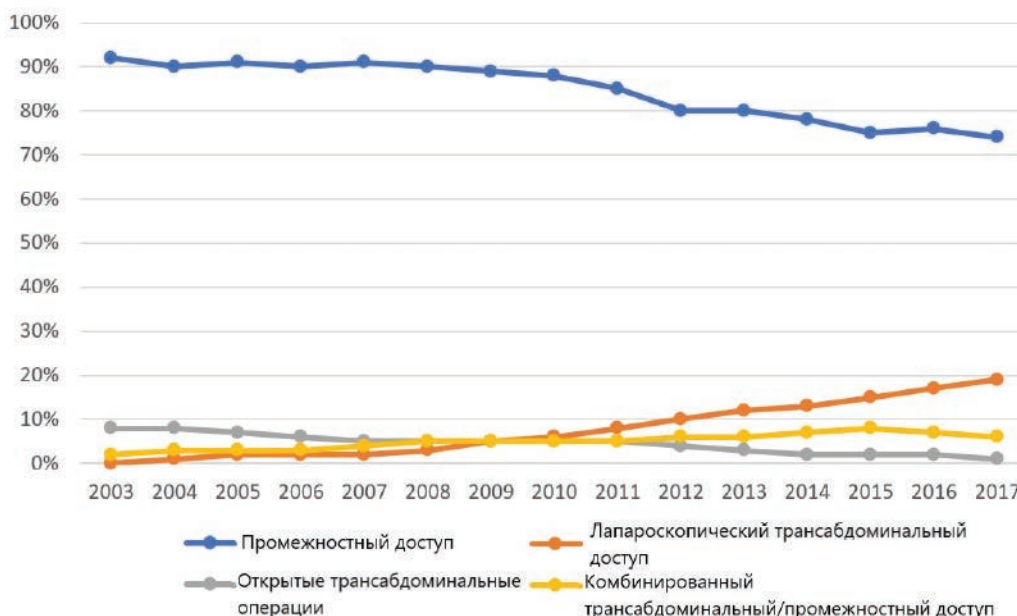
Accepted for publication — 21.05.2022

## ВВЕДЕНИЕ

За последние десятилетия было разработано значительное число новых методов лечения различных форм пролапса заднего компартмента тазового дна. Существующие на сегодняшний день методики можно условно разделить на две большие подгруппы: вмешательства, выполняемые с использованием тазового доступа (промежностные, трансвагинальные и трансректальные) и трансабдоминальные операции. Первые чаще применяются у пожилых и коморбидных пациентов, однако, они также имеют более высокий процент рецидивов [1,2]. Общее направление развития хирургии в сторону минимально-инвазивных вмешательств и максимально быстрой реабилитации, а также активного внедрения высокотехнологических операций, в пельвиоперинеологии отразилось в нарастающем тренде увеличения доли лапароскопических и робот-ассистированных вмешательств при пролапсе тазовых органов. На рисунке 1 представлена динамика общих тенденций хирургического лечения пациентов с диагнозом «выпадение прямой кишки» и «тазовый пролапс» на основе анализа данных о ведении 481 051 больных в период с 2003 по 2017 гг. [3]. Из рисунка наглядно видно, что несмотря на рост числа выполняемых лапароскопических операций, процентное соотношение между числом промежностных, трансабдоминальных и комбинированных операций остается существенно большим в сторону промежностного доступа.

К сожалению, в настоящий момент строгих рекомендаций по выбору метода оперативного лечения той или иной формы тазового пролапса как в России, так и за рубежом, не существует [2,4].

Нарастающая популярность трансабдоминальных вмешательств обусловлена их высокой эффективностью и низким процентом осложнений. Одной из самых распространенных трансабдоминальных операций для коррекции ректоцеле, внутренней инвагинации и полнослойного выпадения прямой кишки на сегодняшний день является вентральная ректопексия с использованием сетчатого импланта. Данная методика была впервые предложена бельгийским хирургом D'Hoore в 2004 году в качестве техники, позволяющей выполнить коррекцию ректального пролапса без увеличения частоты обструктивной дефекации и обстипационного синдрома *de novo* за счет ограничения площади диссекции вдоль прямой кишки исключительно ее передней поверхностью и, как следствие, сохранения автономной иннервации стенок кишечника [5]. Суть ее заключается следующим: после установки троакаров, осмотра органов брюшной полости и малого таза сигмовидную кишку отводят инструментом влево и начинают рассечение париетальной брюшины по J-образной кривой линии от области мыса крестца до самой глубокой точки прямокишечно-маточного углубления. С осторожностью, чтобы не повредить правый мочеточник, гипогастральные нервы и подвздошные сосуды, в области мыса обнажают переднюю продольную связку позвоночника и формируют площадку для фиксации одного из концов сетчатого импланта. Затем выполняют диссекцию тканей в области Дугласова кармана до уровня мышц тазового дна с последующей установкой сетчатого импланта в форме ленты в ректовагинальном пространстве и фиксацией его противоположного конца к передней продольной связке крестца, как изображено на рисунке 2.



**Рисунок 1.** Тренды в оперативном лечении заднего тазового пролапса [3]

**Figure 1.** Trends in surgical treatment of posterior pelvic prolapse [3]

В последние годы лапароскопический и робот-ассистированный варианты исполнения данной методики набирают все большую популярность в качестве малотравматичного, безопасного



**Рисунок 2.** Схематическое изображение расположения импланта при лапароскопической вентральной ректопексии сетчатым имплантом

**Figure 2.** Schematic representation of the implant location during laparoscopic ventral rectopexy with a mesh implant

и высокоэффективного способа коррекции различных форм пролапса заднего компартамента тазового дна (в т.ч. ректоцеле, внутренней инвагинации и полнослойного выпадения прямой кишки, энтероцеле) [6,7]. Однако имеющиеся в доступной зарубежной и отечественной литературе данные в основном ограничиваются исследованиями с небольшим числом включенных пациентов, что требует проведения обобщенного анализа для повышения уровня доказательности полученных сведений о безопасности и эффективности методики. Нерешенным также остается вопрос разработки критериев отбора пациентов для проведения данной процедуры, а имеющаяся на сегодняшний день практика основывается в большей степени на опыте конкретного хирурга и медицинского учреждения.

## ЦЕЛЬ ИССЛЕДОВАНИЯ

Целью настоящего исследования было изучение эффективности и безопасности метода лапароскопической вентральной ректопексии сетчатым имплантом в лечении пациентов с ректоцеле и выпадением прямой кишки.

## МАТЕРИАЛЫ И МЕТОДЫ

Нами был проведен анализ доступной литературы по эффективности и безопасности лапароскопической вентральной ректопексии у пациентов



с ректоцеле и/или выпадением прямой кишки (Табл. 1). Поиск публикаций проводился по электронным базам данных PubMed, MEDLINE, EMBASE, Scopus, Cochrane library, CENTRAL, ISI Web of Science и eLibrary по ключевым словам “rectopexy”, “ventral rectopexy”, “laparoscopic rectopexy”, “ventral mesh rectopexy”, “anterior rectopexy”, “rectocele”, “external rectal prolapse”, “total rectal prolapse”, “full-thickness rectal prolapse”, “obstructed defecation” and “fecal incontinence” в сочетании с медицинскими предметными рубриками (MeSH terms) “robotics”, “laparoscopy”, “rectocele”, “rectal prolapse”, “constipation”, “fecal incontinence”, и “rectopexy”. Для расширения поиска использовали также функцию «связанные публикации» и просматривали список использованной литературы всех статей на предмет соответствующих ссылок.

Критериями отбора публикаций были определены следующие параметры:

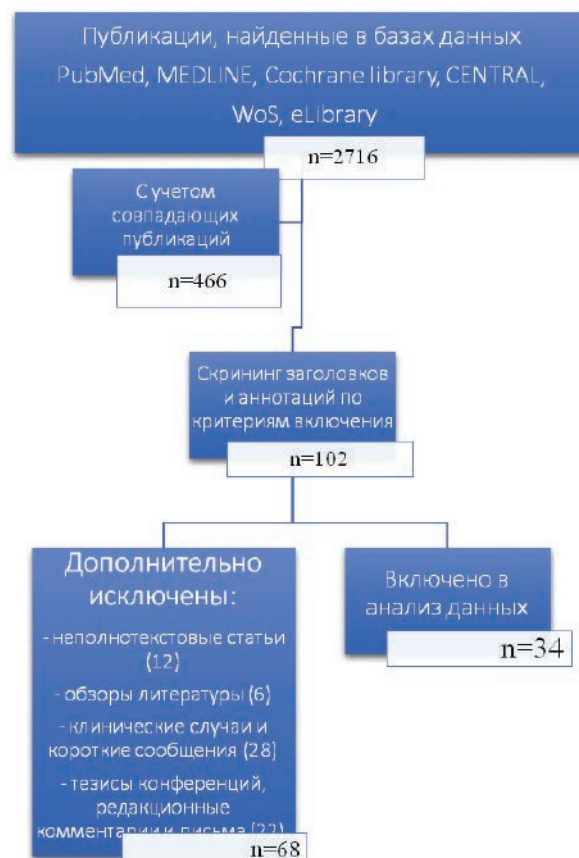
- полнотекстовые статьи, содержащие результаты проспективных рандомизированных клинических исследований, обсервационных когортных исследований, исследований случай-контроль;
- публикации на английском или русском языках или с доступной развернутой аннотацией на английском языке;
- исследования, в которых лапароскопическая вентральная ректопексия выполнялась как минимум 10 пациентам;
- срок наблюдения 12 месяцев и более;
- за период с января 2000 года по апрель 2020 гг.

Из анализа данных были исключены клинические случаи и короткие сообщения, редакционные комментарии и письма, не полнотекстовые статьи, обзоры литературы и метаанализы, а также исследования с периодом наблюдения за пациентами менее 12 месяцев. Дополнительно были исключены исследования, в которых не указана методология проведения работы, недостаточно определена техника оперативного вмешательства, демографические характеристики пациентов и результаты лечения.

Полученные по результатам поиска статьи затем были проанализированы на предмет дублирования исследуемых групп в разных публикациях одних и тех же авторов и на предмет наличия описания хотя бы одной из следующих конечных точек: анатомические и функциональные результаты вмешательства, частота рецидивов, продолжительность операции, осложнения, период наблюдения. Полнотекстовые версии всех публикаций были изучены одним из авторов под руководством и супервизией главного автора (А.Г.Х.) на предмет соответствия критериям включения в настоящий обзор и оценки качества рассматриваемой работы.

После составления поискового запроса в электронных базах данных было найдено 2716 публикаций. Из них при скрининге заголовков, аннотаций и полнотекстовых форматов статей по критериям включения в обзор было отобрано 34 работы (Рис. 3).

Настоящий обзор представлен в соответствии с рекомендациями группы PRISMA (Preferred Reporting Items for Systematic Reviews and Meta-Analyses) [8]. Все полученные данные были собраны и структурированы в одну базу данных при помощи программы MS Excel 12 (производитель Microsoft, США). Описательный и сравнительный статистический анализ осуществляли при помощи пакетов прикладных программ SPSS Statistic 26.0 (производитель IBM, США) и Statistica 10.0 (производитель StatSoft, США). Для описания категориальных (номинальных) данных использовали абсолютные (количество) и относительные (проценты) данные, а для их сравнения применяли критерий  $\chi^2$  Пирсона. При сравнительном анализе статистически значимыми различия между группами считали, когда уровень значимости  $p$  был менее 0,05 ( $p < 0,05$ ).



**Рисунок 3.** Схема поиска и отбора публикаций для включения в обзор

**Figure 3.** Scheme of search and selection of publications for inclusion in the review

**Таблица 1.** Характеристика включенных в обзор исследований вентральной ректопексии у пациентов с ректоцеле и/или выпадением прямой кишки**Table 1.** Characteristics of the studies of ventral rectopexy included in the review in patients with rectocele and/or rectal prolapse

Исследование, авторы	Год	Страна	Тип исследования	Число пациентов, абс.	Период наблюдения, мес. (медиана)
Albayati et al. [9]	2017	Австралия	Ретроспективное	51	22
Benoist et al. [10]	2001	Великобритания	Ретроспективное	14	24
Bjerke et al. [11]	2014	Дания	Ретроспективное	40	18
Boons et al. [12]	2010	Великобритания	Проспективное	65	19
Brunner et al. [13]	2018	Германия	Проспективное	13	29
Byrne et al. [14]	2008	Австралия	Проспективное	126	60
Chandra et al. [15]	2016	Индия	Ретроспективное	15	34
Collinson et al. [16]	2010	Великобритания	Проспективное	75	12
Consten et al. [17]	2015	Многоцентровое	Ретроспективное	242	40
D'Hoore et al. [18]	2006	Бельгия	Проспективное	109	–
Emile et al. [7]	2017	Египет	РКИ	25	18
Faucheron et al. [19]	2012	Франция	Проспективное	175	74
Franceschilli et al. [20]	2015	Италия	Проспективное	98	20
FormijneJonkers et al. [21]	2014	Многоцентровое	Ретроспективное	40	42
Fu and Stevenson [22]	2017	Австралия	Ретроспективное	113	47
Gleditsch et al. [23]	2018	Норвегия	Ретроспективное	22	29
Gosselink et al. [24]	2015	Великобритания	Проспективное	91	12
Hidaka et al. [25]	2019	Многоцентровое	РКИ	34	72
Lechaux et al. [26]	2005	Франция	Ретроспективное	35	36
Luglio et al. [27]	2017	Италия	РКИ	20	12
Lundby et al. [28]	2016	Дания	РКИ	38	12
Madbouly et al. [29]	2017	Египет	Ретроспективное	41	46
Maggiori et al. [30]	2013	Франция	Проспективное	20	42
Mantoo et al. [31]	2013	Франция	Проспективное	23	16
Mehmood et al. [32]	2014	Великобритания	Проспективное	34	12
Ogilvie et al. [33]	2014	США	Проспективное	33	16
Owais et al. [34]	2014	Великобритания	Проспективное	18	42
Portier et al. [35]	2011	Франция	Проспективное	40	22
Randall et al. [36]	2014	Великобритания	Проспективное	190	29
Rautio et al. [37]	2016	Финляндия	Ретроспективное	52	56
Tsunoda et al. [38]	2016	Япония	Проспективное	44	26
Tsunoda et al. [39]	2019	Япония	Ретроспективное	58	49
Wahed et al. [40]	2012	Великобритания	Проспективное	27	12
Wijffels et al. [41]	2011	Великобритания	Ретроспективное	80	23

## РЕЗУЛЬТАТЫ

Из полученных источников была отобрана следующая информация:

- тип исследования, страна, год;
- период наблюдения за пациентами;
- предоперационные характеристики пациентов, включая их число, пол, возраст, выраженность клинических симптомов по различным шкалам, предшествующие операции на прямой кишке и органах малого таза;
- технические детали операции, включая продолжительность, частоту конверсий, тип и размеры сетчатых имплантов, способы фиксации, число интраоперационных осложнений;
- число, вид и степень тяжести послеоперационных осложнений;

– частота рецидивов, анатомические и функциональные результаты.

Обобщенные данные отобранных исследований по лапароскопической вентральной ректопексии представлены в таблице 1.

В настоящий обзор были включены данные 34 работ, опубликованных в период с 2000 по 2020 гг. Среди них 26 исследований было проведено в странах Европы, 3 — в Австралии, по 2 — в Египте и Японии, и по 1 — в США и Индии. Семнадцать исследований являлись проспективными, 13 — ретроспективными, 4 — РКИ (рандомизированными клиническими исследованиями).

Общее число пациентов составило 2101 человек, среди которых женщин было 1745 человек, мужчин — 207, а для 149 человек пол указан не был. Соотношение полов между мужчинами и женщинами — 1:9. Период

**Таблица 2.** Предоперационные характеристики пациентов  
**Table 2.** Preoperative characteristics of patients

Исследование, авторы	Число пациентов, абс.	Возраст пациентов, лет (медиана)	Пол — доля женщин, %	Предшествующие операции по поводу пролапса, n (%)
Albayati et al. [9]	51	57	100	4 (8)
Benoist et al. [10]	14	76	100	3 (21)
Bjerke et al. [11]	40	83	100	14 (30,4)
Boons et al. [12]	65	72	92	0
Brunner et al. [13]	13	65	94	2 (1,7)
Byrne et al. [14]	126	56	–	–
Chandra et al. [15]	15	50	60	2 (13,3)
Collinson et al. [16]	75	58	92	–
Consten et al. [17]	242	56	95	–
D'Hoore et al. [18]	109	46	92	18 (20)
Emile et al. [7]	25	40	62	0
Faucheron et al. [19]	175	58	90	6 (3,4)
Franceschilli et al. [20]	98	63	100	–
FormijneJonkers et al. [21]	40	67	90	–
Fu and Stevenson [22]	113	65	100	38 (33,6)
Gleditsch et al. [23]	22	72	83	10 (7,7)
Gosselink et al. [24]	91	63	93	–
Hidaka et al. [25]	34	57	91	–
Lechaux et al. [26]	35	53	92	0
Luglio et al. [27]	20	68	100	–
Lundby et al. [28]	38	60	92	–
Madbouly et al. [29]	41	55	81	–
Maggiori et al. [30]	20	64	85	–
Mantoo et al. [31]	23	62	–	74 (51)
Mehmood et al. [32]	34	59	94	19 (55,9)
Ogilvie et al. [33]	33	72	100	–
Owais et al. [34]	18	35	0	41 (60)
Portier et al. [35]	40	61	100	40 (100)
Randall et al. [36]	190	69	87	46 (24,2)
Rautio et al. [37]	52	46	0	4 (7,7)
Tsunoda et al. [38]	44	76	100	–
Tsunoda et al. [39]	58	80	90	–
Wahed et al. [40]	27	62	93	4 (6,8)
Wijffels et al. [41]	80	84	98	33 (42,1)

наблюдения за пациентами после проведения оперативного лечения в данных работах варьировал от 12 до 74 месяцев (среднее — 30,1 мес.). В 20 из 34 исследований средний возраст пациентов был более 60 лет, и, в среднем, составил 62,1 год. Медиана ИМТ составила 25 кг/м<sup>3</sup> (22–29 кг/м<sup>3</sup>). Медиана продолжительности симптомов у пациентов на момент проведения хирургического лечения была 60 месяцев (от 15,6 до 120 месяцев). 358 пациентов из 20 включенных исследований были ранее оперированы по поводу пролапса заднего компартмента тазового дна. В 14 работах доля пациентов, имевших предшествующие вмешательства по поводу пролапса тазовых органов, а также другие операции в аноректальной области, не сообщается.

Предоперационные характеристики пациентов, включенных в исследования и рассматриваемые в рамках настоящего обзора, представлены таблице 2.

Среди проанализированных работ общее число осложнений составило 138 (6,5%) пациентов. Наиболее частыми отмечены различные осложнения со стороны мочевыводящей системы: инфекция НМВП встречалась в 29 (2,4%) наблюдениях, острая задержка мочеиспускания — у 7 (0,3%) пациентов, а также наблюдались единичные случаи повреждения мочеточников и мочевого пузыря. Mesh-ассоциированные осложнения в изученных работах встречались в 0,7% случаев. Частота всех осложнений более подробно представлена в таблице 3.

В стандартизированной технике выполнения лапароскопической вентральной ректопексии среди включенных исследований наблюдалась определённая неоднородность в отношении типа используемого сетчатого имплантата (Табл. 4), а также его формы и способа фиксации. В большинстве рассмотренных работ для фиксации применяли одну полосу

синтетической полипропиленовой или полиэстеровой сетки, за исключением двух исследований, в которых имплантат состоял из 2 полос. Длина используемой сетки также варьировала от 15 до 20 см. Различался и способ фиксации крапильного конца к передней продольной связке: в половине работ использовали герниостеплер (Protack), в остальных — либо шов, либо эндогерниостеплер.

Среднее время операции составило 122,3 мин. (от 85 до 200 минут). Состав хирургической бригады и опыт оперирующего хирурга освещен лишь в нескольких исследованиях. Частота конверсий в совокупности составила 1,8% наблюдений.

Рецидив заболевания наблюдался у 4,1% от общего числа включенных больных. Значительное улучшение симптомов обструктивной дефекации наблюдалось в 79,6% наблюдений. Однако для оценки степени выраженности синдрома обструктивной дефекации и анального недержания в рассматриваемых исследованиях использованы различные методики: шкалы Векснера и Cleveland Clinic, St. Mark's incontinence score, Римские критерии 2 пересмотра, ВАШ и отдельные сообщения о необходимости ношения гигиенических прокладок. Данный факт существенно затрудняет объективный анализ описываемых функциональных улучшений в послеоперационном периоде. Неосвещенным также остается и динамика функционального состояния органов малого таза с течением времени в различные периоды после проведенного оперативного лечения.

По данным литературы, лапароскопическая вентральная ректопексия является высокоэффективной процедурой для анатомической коррекции заднего тазового пролапса, имеет низкий риск осложнений и короткий реабилитационный период [8–24]. В ходе вмешательства от хирурга требуется проведение прецизионной дифференциации и диссекции тканей и четкое обнаружение анатомических ориентиров — гипогастральных нервов, правого мочеточника, правых общей и внутренней подвздошной артерии, срединных сакральных артерии и вены, продольной связки крестца, а также точные манипуляции в ограниченном пространстве малого таза.

## ВЫВОДЫ

Лапароскопическая вентральная ректопексия является на сегодняшний день широко распространенным видом оперативного вмешательства в коррекции пролапса заднего компартмента тазового дна. Методика является эффективной в отношении как анатомических, так и функциональных результатов, безопасной и имеет низкий риск возникновения осложнений. Однако требуется проведение дальнейших

**Таблица 3.** Частота возникновения различных послеоперационных осложнений при выполнении лапароскопической вентральной ректопексии

**Table 3.** Frequency of occurrence of various postoperative complications during laparoscopic ventral rectopexy

Инфекция мочевыводящих путей	29 (2,4)
Троакарная грыжа	14 (0,7)
Парез кишечника	12 (1)
Гематома	11 (0,8)
Боль	8 (0,5)
Острая задержка мочеиспускания	7 (0,3)
Гнойные осложнения п/о ран	5 (0,4)
Перфорация кишечника	3 (0,2)
Пневмония	3 (0,2)
Подкожная эмфизема	3 (0,2)
Недержание мочи	3 (0,2)
Повреждение мочеточника	2 (0,1)
Кишечная непроходимость	2 (0,2)
Инфекция неуточненная	2 (0,2)
Ателектаз легкого	1 (0,1)
Повреждение мочевого пузыря	1 (0,1)
Каловый завал	1 (0,1)
Гиперволемиа	1 (0,1)
Поясничный спондилосцит	1 (0,1)
Инфаркт миокарда	1 (0,1)
Кровотечение неуточненное	1 (0,1)
Тазовый абсцесс	1 (0,1)
Неуточненные осложнения	25 (1,2)
<b>Всего</b>	<b>138 (6,5)</b>

исследований по разработке показаний для применения данного вмешательства в качестве «операции выбора».

## УЧАСТИЕ АВТОРОВ

Концепция и дизайн исследования: Хитарьян А.Г., Головина А.А.

Сбор и обработка материала: Головина А.А., Ковалев С.А., Бурцев С.С.

Статистическая обработка: Головина А.А., Бурцев С.С.

Написание текста: Хитарьян А.Г., Головина А.А.

Редактирование: Хитарьян А.Г., Головина А.А.

## AUTHORS CONTRIBUTION

Concept and design of the study: Alexander G. Khitaryan, Anastasia A. Golovina

Collection and processing of material: Anastasia A. Golovina, Sergey A. Kovalev, Spartak S. Burtsev

Statistical processing: Anastasia A. Golovina, Spartak S. Burtsev

Text writing: Alexander G. Khitaryan, Anastasia A. Golovina

Editing: Alexander G. Khitaryan, Anastasia A. Golovina



**Таблица 4.** Сводная таблица результатов лапароскопической вентральной ректопексии  
**Table 4.** Summary table of laparoscopic ventral rectopexy results

Исследование, авторы	Осложнения абс. (%)	Время операции, мин.	Тип используемого сетчатого импланта	Улучшение обструктивной дефекации (%)	Улучшение анального держания (%)	Рецидив абс. (%)
Albayati et al. [9]	7 (13,7)	176	Биологический	11 (33,3)	6 (13,3)	3 (5,8)
Benoist et al. [10]	2 (14)	113,5	Не указано	–	9 (64)	0 (0)
Bjerke et al. [11]	7 (15,2)	135	Синтетический (Vupro)	33,3	–	2 (4,3)
Boons et al. [12]	11 (16,9)	140	Синтетический (полипропилен)	71,8	85,1	1 (1,5)
Brunner et al. [13]	17 (14)	–	Биологический	86,7	95	6 (5)
Byrne et al. [14]	3 (3,78)	–	Синтетический	39	–	5 (4)
Chandra et al. [15]	4 (26,6)	200	Синтетический (полипропилен)	84,6	92,6	0
Collinson et al. [16]	3 (4)	–	Синтетический	53	71	4 (5)
Consten et al. [17]	65 (26,8)	–	Синтетический (полипропилен, Марлекс, Hi-TECH)	61	63,3	13 (5,4)
D'Hoore et al. [18]	8 (7)	–	Синтетический	–	–	4 (3,7)
Emile et al. [7]	5 (20)	114	Синтетический (полипропилен)	100	75	2 (8)
Faucheron et al. [19]	7 (4)	–	Синтетический	–	–	2 (1,1)
Franceschilli et al. [20]	16 (16)	–	Биологический	92	95	14 (14,3)
Formijne Jonkers et al. [21]	4 (10)	–	Синтетический (полипропилен или Hi-TECH)	59,1	72,7	0
Fu and Stevenson [22]	7 (6,2)	85	Синтетический или биологический (Пермакол, Biodesign)	–	–	16 (14,1)
Gleditsch et al. [23]	13 (14)	–	Биологический или синтетический	–	–	3 (14)
Gosselink et al. [24]	3 (7,3)	–	Синтетический (полипропилен)	–	48,8	1 (2,4)
Hidaka et al. [25]	0	–	Не указано	–	–	3 (9)
Lechaux et al. [26]	4 (8)	193	Синтетический	74	64	1 (3)
Luglio et al. [27]	0	–	Не указано	100	97,6	0
Lundby et al. [28]	2 (5,2)	125	Синтетический (полипропилен)	–	–	0
Madbouly et al. [29]	7 (17,1)	122,3	Не указано	59,3	66,7	1 (2,4)
Maggiori et al. [30]	2 (7)	–	Синтетический	–	–	0 (0)
Mantoo et al. [31]	6 (13)	190	Синтетический	–	–	2 (9)
Mehmood et al. [32]	6 (17,6)	115	Биологический	–	–	0
Ogilvie et al. [33]	0	190	Синтетический	19	7	5 (15)
Owais et al. [34]	11 (6,2)	–	Преимущественно синтетический	45	24	0 (0)
Portier et al. [35]	3 (7,5)	–	Синтетический	–	–	1 (3)
Randall et al. [36]	18 (9,3)	–	Синтетический (полипропилен или полиэстер)	–	92,6	1 (0,5)
Rautio et al. [37]	9 (17,3)	114	Преимущественно синтетический (полипропилен, полиэстер или биологический)	–	–	9 (17,3)
Tsunoda et al. [38]	4 (11)	–	Синтетический	59	19	1 (2)
Tsunoda et al. [39]	6 (13)	–	Синтетический	12	7	15 (34)
Wahed et al. [40]	3 (4,6)	–	Биологический	–	–	1 (4)
Wijffels et al. [41]	13 (16,2)	–	Синтетический (полипропилен или полиэстер)	–	–	2 (2,5)

**СВЕДЕНИЯ ОБ АВТОРАХ (ORCID)**

Хитарьян А.Г. — д.м.н., проф., зав.кафедрой хирургических болезней № 3 ФГБОУ ВО «РостГМУ»; заведующий хирургическим отделением ЧУЗ «Клиническая больница «РЖД-Медицина»; г. Ростов-на-Дону; ORCID 0000-0002-2108-2362

Головина А.А. — врач-хирург ЧУЗ «Клиническая больница «РЖД-Медицина», аспирант кафедры хирургических болезней № 3 ФГБОУ ВО «РостГМУ», г. Ростов-на-Дону; ORCID 0000-0001-5647-1192

Ковалев С.А. — к.м.н., доцент кафедры хирургических болезней №3 ФГБОУ ВО «РостГМУ»;

врач-хирург ЧУЗ «Клиническая больница «РЖД-Медицина», г. Ростов-на-Дону; ORCID 0000-0001-7697-3384

Бурцев С.С. — ординатор кафедры хирургических болезней №3 ФГБОУ ВО «РостГМУ», г. Ростов-на-Дону; ORCID 0000-0002-4549-0643

**INFORMATION ABOUT THE AUTHORS (ORCID)**

Alexander G. Khitaryan — 0000-0002-2108-2362

Anastasia A. Golovina — 0000-0001-5647-1192

Sergey A. Kovalev — 0000-0001-7697-3384

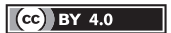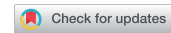Spartak S. Burtsev — 0000-0002-4549-0643

**ЛИТЕРАТУРА/REFERENCES**

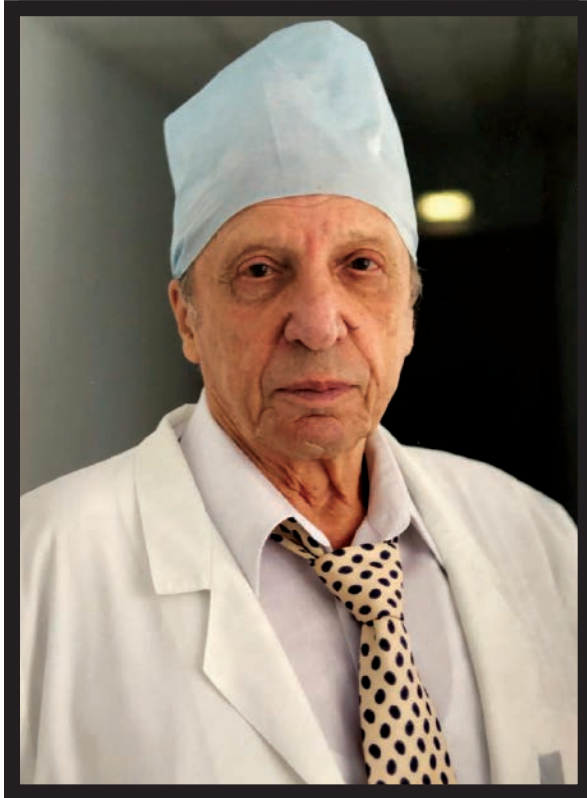1. Xynos E, et al. Functional results after surgery for overt rectal prolapse. *Acta Chir Jugosl.* 2012;59:21–24.
2. Formijne Jonkers HA, Draaisma WA, Wexner SD, Broeders IAMJ, et al. Evaluation and surgical treatment of rectal prolapse: an international survey. *Color Dis.* 2013;15(1):115–119.
3. Speed JM, Zhang CA, Gurland B, & Enemchukwu E. Trends in the Diagnosis and Management of Combined Rectal and Vaginal Pelvic Organ Prolapse. *Urology.* 2021;150:188–193. DOI: [10.1016/j.urolgy.2020.05.010](https://doi.org/10.1016/j.urolgy.2020.05.010)
4. Senapati RG, Gray LJ, Middleton J, Harding RK, et al. PROSPER: a randomised comparison of surgical treatments for rectal prolapse. 05 March 2013. DOI: [10.1111/codi.12177](https://doi.org/10.1111/codi.12177)
5. D'Hoore A, Cadoni R, Penninckx F. Long-term outcome of laparoscopic ventral rectopexy for total rectal prolapse. *Br J Surg.* 2004;91(11):1500–1505.
6. van Iersel JJ, Paulides TJ, Verheijen PM et al. Current status of laparoscopic and robotic ventral mesh rectopexy for external and internal rectal prolapse. *World J Gastroenterol.* 2016;22(21):4977–4987.
7. Emile SH, Elfeki H, Youssef M, Farid M, et al. Abdominal rectopexy for the treatment of internal rectal prolapse: a systematic review and meta-analysis. *Colorectal Dis.* 2017;19(1):013–024. DOI: [10.1111/codi.13574](https://doi.org/10.1111/codi.13574)
8. Moher D, Liberati A, Tetzlaff J, Altman DG. The PRISMA Group. Preferred reporting items for systematic reviews and metaanalyses: the PRISMA statement. *PLoS Med.* 2009;(6):e1000097. DOI: [10.1136/bmj.b2535](https://doi.org/10.1136/bmj.b2535)
9. Albayati S, Morgan MJ, Turner CE. Laparoscopic ventral rectopexy for rectal prolapse and rectal intussusception using a biological mesh. *Colorectal Dis.* 2017;19:857–862.
10. Benoist S, Taffinder N, Gould S, Chang A, Darzi A. Functional results two years after laparoscopic rectopexy. *Am J Surg.* 2001;182:168–173.
11. Bjerke T, Mynster T. Laparoscopic ventral rectopexy in an elderly population with external rectal prolapse: clinical and anal manometric results. *Int J Colorectal Dis.* 2014;29(10):1257–1262. DOI: [10.1007/s00384-014-1960-5](https://doi.org/10.1007/s00384-014-1960-5)
12. Boons P, Collinson R, Cunningham C, Lindsey I. Laparoscopic ventral rectopexy for external rectal prolapse improves constipation and avoids de novo constipation. *Colorectal Dis.* 2010;12(6):526–532. DOI: [10.1111/j.1463-1318.2009.01859.x](https://doi.org/10.1111/j.1463-1318.2009.01859.x)
13. Brunner M, Roth H, Günther K, Grützmann R, et al. Ventral rectopexy with biological mesh: short-term functional results. *Int J Colorectal Dis.* 2018;33:449–457.
14. Byrne CM, Smith SR, Solomon MJ, Young JM, et al. Long-term functional outcomes after laparoscopic and open rectopexy for the treatment of rectal prolapse. *Dis Colon Rectum.* 2008;51:1597–1604.
15. Chandra A, Singh P, Kumar S, Chopra N, et al. Laparoscopic ventral rectopexy: a viable option in procidentia with redundant sigmoid—an Indian perspective. *J Minim Access Surg.* 2018;14(4):304–310. DOI: [10.4103/jmas.jmas\\_106\\_17](https://doi.org/10.4103/jmas.jmas_106_17)
16. Collinson R, Wijffels N, Cunningham C, Lindsey I. Laparoscopic ventral rectopexy for internal rectal prolapse: short-term functional results. *Colorectal Dis.* 2010;12:97–104.
17. Consten EC, van Iersel JJ, Verheijen PM, Broeders IA, et al. Long-term outcome after laparoscopic ventral mesh rectopexy: an observational study of 919 consecutive patients. *Ann Surg.* 2015;262(5):742–747. DOI: [10.1097/sla.0000000000001401](https://doi.org/10.1097/sla.0000000000001401)
18. D'Hoore A, Penninckx F. Laparoscopic ventral recto(colpo) pexy for rectal prolapse: surgical technique and outcome for 109 patients. *Surg Endosc.* 2006 Dec;20(12):1919–23. PMID: 17031741. DOI: [10.1007/s00464-005-0485-y](https://doi.org/10.1007/s00464-005-0485-y)
19. Faucheron JL, Voirin D, Riboud R, Waroquet PA, et al. Laparoscopic anterior rectopexy to the promontory for full-thickness rectal prolapse in 175 consecutive patients: short- and long-term follow-up. *Dis Colon Rectum.* 2012;55:660–665.
20. Franceschilli L, Varvaras D, Capuano I, Ciangola CI, et al. Laparoscopic ventral rectopexy using biologic mesh for the treatment of obstructed defaecation syndrome and/or faecal incontinence in patients with internal rectal prolapse: a critical appraisal of the first 100 cases. *Tech Coloproctol.* 2015;19:209–219.
21. Formijne Jonkers HA, Maya A, Draaisma WA, Bemelman WA, et al. Laparoscopic resection rectopexy versus laparoscopic ventral rectopexy for complete rectal prolapse. *Tech Coloproctol.* 2014;18(7):641–646. DOI: [10.1007/s10151-014-1122-3](https://doi.org/10.1007/s10151-014-1122-3)
22. Fu CW, Stevenson AR. Risk factors for recurrence after laparoscopic ventral rectopexy. *Dis Colon Rectum.* 2017;60(2):178–186. DOI: [10.1097/DCR.0000000000000710](https://doi.org/10.1097/DCR.0000000000000710)
23. Gleditsch D, Wexels WA, Nesbakken A. Surgical options and trends in treating rectal prolapse: long-term results in a 19-year follow-up study. *Langenbecks Arch Surg.* 2018;403:991–998.
24. Gosselink MP, Joshi H, Adusumilli S, van Onkelen RS, et al. Laparoscopic ventral rectopexy for faecal incontinence: equivalent benefit is seen in internal and external rectal prolapse. *J Gastrointest Surg.* 2015;19(3):558–563. DOI: [10.1007/s11605-014-2696-9](https://doi.org/10.1007/s11605-014-2696-9)
25. Hidaka J, Elfeki H, Duelund-Jakobsen J, Laurberg S, et al. Functional outcome after laparoscopic posterior sutured rectopexy versus ventral mesh rectopexy for rectal prolapse: six-year follow-up of a double-blind, randomized single-center study. *E Clinical Medicine.* 2019;16:18–22.
26. Lechaux D, Trebuchet G, Siproudhis L, Campion JP. Laparoscopic rectopexy for full-thickness rectal prolapse: a single-institution retrospective study evaluating surgical outcome. *Surg Endosc.* 2005;19:514–518.
27. Luglio G, Tarquini R, Giglio MC, Sollazzo V, et al. Ventral mesh rec-

- topexy versus conventional suture technique: a single-institutional experience. *Aging Clin Exp Res*. 2017;29(Suppl 1):79–82.
28. Lundby L, Iversen LH, Buntzen S, Wara P, et al. Bowel function after laparoscopic posterior sutured rectopexy versus ventral mesh rectopexy for rectal prolapse: a double-blind, randomised single-centre study. *Lancet Gastroenterol Hepatol*. 2016 Dec;1(4):291–297. Epub 2016 Oct 4. DOI: [10.1016/S2468-1253\(16\)30085-1](https://doi.org/10.1016/S2468-1253(16)30085-1)
29. Madbouly KM, Youssef M. Laparoscopic ventral rectopexy versus laparoscopic wells rectopexy for complete rectal prolapse: long-term results. *J Laparoendosc Adv Surg Tech A*. 2018;28(1):1–6. DOI: [10.1089/lap.2017.0012](https://doi.org/10.1089/lap.2017.0012)
30. Maggiori L, Bretagnol F, Ferron M, Panis Y. Laparoscopic ventral rectopexy: a prospective long-term evaluation of functional results and quality of life. *Tech Coloproctol*. 2013;17:431–436.
31. Mantoo S, Podevin J, Regenet N, Rigaud J, et al. Is robotic-assisted ventral mesh rectopexy superior to laparoscopic ventral mesh rectopexy in the management of obstructed defaecation? *Colorectal Dis*. 2013;15:e469–e475.
32. Mehmood RK, Parker J, Bhuvimanian L, Qasem E, et al. Short-term outcome of laparoscopic versus robotic ventral mesh rectopexy for full-thickness rectal prolapse. Is robotic superior? *Int J Colorectal Dis*. 2014;29(9):1113–1118. DOI: [10.1007/s00384-014-1937-4](https://doi.org/10.1007/s00384-014-1937-4)
33. Ogilvie JW, Stevenson ARL, Powar M. Case-matched series of a non-cross-linked biologic versus non-absorbable mesh in laparoscopic ventral rectopexy. *Int J Colorectal Dis*. 2014;29:1477–1483.
34. Owais AE, Sumrien H, Mabey K, McCarthy K, et al. Laparoscopic ventral mesh rectopexy in male patients with internal or external rectal prolapse. *Colorectal Dis*. 2014;16:995–1000.
35. Portier G, Kirzin S, Cabarrot P, Queralto M, et al. The effect of abdominal ventral rectopexy on faecal incontinence and constipation in patients with internal intra-anal rectal intussusception. *Colorectal Dis*. 2011;13:914–917.
36. Randall J, Smyth E, McCarthy K, Dixon AR. Outcome of laparoscopic ventral mesh rectopexy for external rectal prolapse. *Colorectal Dis*. 2014;16(11):914–919. DOI: [10.1111/codi.12741](https://doi.org/10.1111/codi.12741)
37. Rautio T, Makela-Kaikkonen J, Vaarala M, Kairaluoma M, et al. Laparoscopic ventral rectopexy in male patients with external rectal prolapse is associated with a high reoperation rate. *Tech Coloproctol*. 2016;20(10):715–720. DOI: [10.1007/s10151-016-1528-1](https://doi.org/10.1007/s10151-016-1528-1)
38. Tsunoda A, Takahashi T, Ohta T, Kusanagi H. Quality of life after laparoscopic ventral rectopexy. *Colorectal Dis*. 2016;18:0301–0310.
39. Tsunoda A, Takahashi T, Matsuda S, Oka N, et al. Midterm functional outcome after laparoscopic ventral rectopexy for external rectal prolapse. *Asian J Endosc Surg*. 2020;13:25–32.
40. Wahed S, Ahmad M, Mohiuddin K, Katory M, et al. Short-term results for laparoscopic ventral rectopexy using biological mesh for pelvic organ prolapse. *Colorectal Dis*. 2012;14:1242–1247.
41. Wijffels N, Cunningham C, Dixon A, Greenslade G, et al. Laparoscopic ventral rectopexy for external rectal prolapse is safe and effective in the elderly. Does this make perineal procedures obsolete? *Colorectal Dis*. 2011;13(5):561–566. DOI: [10.1111/j.1463-1318.2010.02242.x](https://doi.org/10.1111/j.1463-1318.2010.02242.x)

<https://doi.org/10.33878/2073-7556-2022-21-2-132-133>



## Памяти Владимира Борисовича Александрова (01.02.1931 – 16.04.2022)



16 апреля 2022 года на 92 году жизни ушел из жизни Владимир Борисович Александров. Владимир Борисович родился 1 февраля 1931 года в городе Пятигорске. В 1954 году окончил педиатрический факультет 2-го Московского государственного медицинского института и начал свою трудовую деятельность участковым педиатром в больнице села Куровское. Вскоре был назначен заведующим отделом здравоохранения Куровского района. В дальнейшем работал хирургом одной из районных больниц Московской области.

В 1965 году В.Б. Александров по решению профессора А.Н. Рыжих был зачислен в штат научно-исследовательской лаборатории по проктологии с клиникой Министерства здравоохранения РСФСР (в настоящее время ФГБУ «Национальный медицинский исследовательский центр колопроктологии имени А.Н. Рыжих» Минздрава России). В 1969 году им защищена кандидатская диссертация: «Осложнения и ближайшие исходы

комбинированных брюшно-промежностных экстирпаций прямой кишки по поводу рака».

В.Б. Александров являлся пионером в использовании шивающих аппаратов в хирургии прямой кишки. В его докторской диссертации «Передняя резекция прямой кишки при раке», защищенной в 1971 г., впервые описано сочетание однорядного скобочного шва аппаратом КЦ-28 и цианакрилатного клея.

После смерти профессора А.Н. Рыжих Владимир Борисович Александров с 1970 по 1972 гг. являлся директором научно-исследовательской лаборатории по проктологии с клиникой Министерства здравоохранения РСФСР.

В 1972–1978 гг. В.Б. Александров работал заведующим отделением, а в дальнейшем зам. главного врача по хирургии центральной республиканской больницы Министерства здравоохранения РСФСР.

С 1978 по 2012 гг. В.Б. Александров являлся главным врачом городской клинической больницы № 24 Департамента здравоохранения города Москвы. Будучи убежденным сторонником сфинктерсохраняющих операций, В.Б. Александров разрабатывал и внедрял в повседневную практику низкую переднюю резекцию прямой кишки, активно пропагандировал возможность хирургического удаления метастазов колоректального рака в печени. Одним из первых в России освоил выполнение лапароскопических хирургических операций при заболеваниях толстой кишки.

В 1986 году В.Б. Александров был назначен главным внештатным специалистом-колопроктологом ДЗМ. В 1993 г. на базе ГКБ № 24 ДЗМ им была создана служба реабилитации стомированных больных.

За годы работы В.Б. Александров создал свою школу колоректальной хирургии, воспитал сплоченный коллектив высококвалифицированных хирургов-колопроктологов. Результаты его научной и практической деятельности отражены в более чем 300 публикациях.

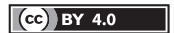За плодотворный труд Владимир Борисович был награжден правительственными наградами: орденом Трудового Красного знамени (1986), медаль «За трудовую доблесть» (1970), медаль



«Ветеран труда» (1987). За разработку новых методов лечения Александров В.Б. награждён Золотой и Бронзовой медалями ВДНХ (1970, 1971). В 2008 г. ему было присвоено звание «Заслуженный врач Российской Федерации».

**Редколлегия журнала «Колопроктология», коллектив Городской клинической больницы № 24 ДЗМ, члены правления Ассоциации колопроктологов России, ученики Владимира Борисовича и хирургическое сообщество глубоко скорбят о кончине профессора Александрова и выражают искренние соболезнования родным и близким.**

<https://doi.org/10.33878/2073-7556-2022-21-2-134>



## Васильев Сергей Васильевич (24.06.1951 – 12.05.2022)



12 мая 2022 года скорпостижно скончался один из лидеров и основателей Ассоциации колопроктологов России, в течение последних тридцати лет во многом определившим развитие нашей специальности.

Утрата эта тяжела и невосполнима.

Сергей Васильевич родился 24 июня 1951 г. в городе Опочка Псковской области. В 1974 году он окончил 1-й Ленинградский медицинский институт им. акад. И.П. Павлова, в 1984 году — аспирантуру в том же институте, где Сергей Васильевич начал работу, посвященную хирургической реабилитации пациентов с кишечными стомами, определившую его жизнь в профессии. В 1984 году им была защищена кандидатская диссертация на тему «Восстановление кишечной непрерывности после операций, завершённых наложением колостомы», а в 1993 году — докторская диссертация «Первичное восстановление кишечной непрерывности при осложненных формах рака ободочной и прямой кишок».

С 1984 года С.В. Васильев работал в Первом Санкт-Петербургском государственном медицинском университете имени академика И.П. Павлова (ранее 1-й Ленинградский медицинский институт): ассистентом (1984–1991 гг.), доцентом (1991–1993 гг.), заведующим кафедрой хирургических болезней стоматологического факультета и профессором (1993–2022 гг.).

С 1991 года С.В. Васильев — главный колопроктолог Санкт-Петербурга, с 1999 г. — руководитель Санкт-Петербургского городского центра колопроктологии, в 2016–2022 гг. — главный врач СПб ГБУЗ «Городская больница №9» (Городской центр колопроктологии). Сергей Васильевич также был членом экспертного совета Минздрава России по специальности «Колопроктология», членом правления Ассоциации колопроктологов России и входил в редакционный совет нашего журнала.

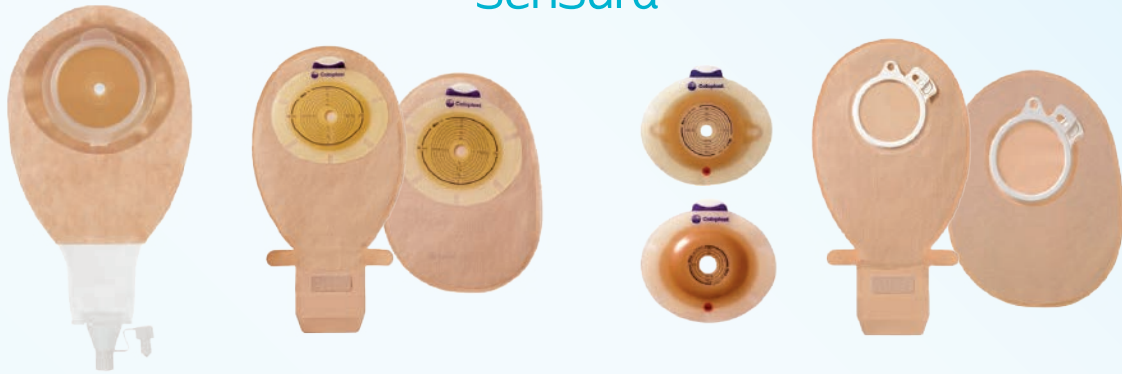
Под руководством и при консультации С.В. Васильева подготовлены 2 докторские и 11 кандидатских диссертаций. Сергей Васильевич — автор более 350 научных трудов, опубликованных в отечественной и зарубежной печати, в том числе монографий: «Опухоли толстой кишки» (2004), «Новые аспекты аллопластики грыж брюшной стенки полипропиленовыми сетчатыми протезами» (2008).

Профессиональная деятельность профессора С.В. Васильева была отмечена рядом правительственных наград: медалью «К 300-летию Санкт-Петербурга» (2004 г.), «Отличник здравоохранения» (2009 г.), званием «Заслуженный врач России» (2012 г.).

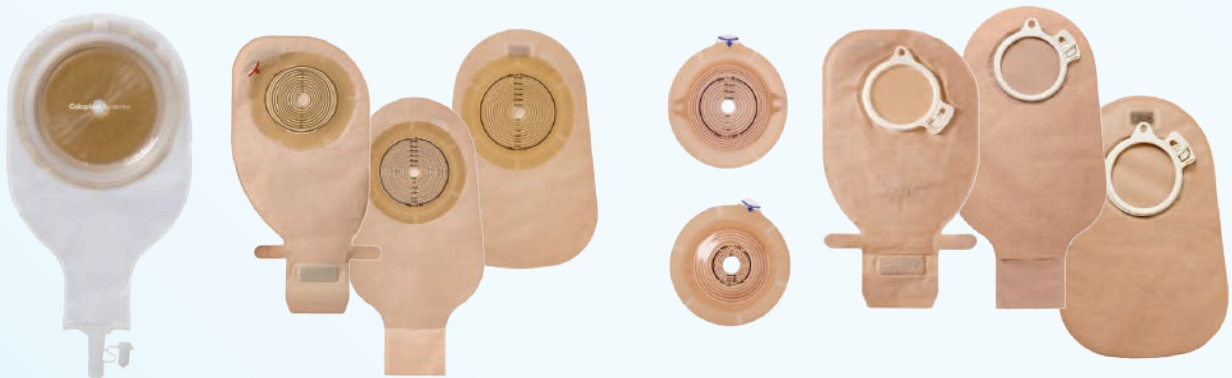**Члены Правления Ассоциации колопроктологов России, члены редакционных коллегий и журнала «Колопроктологии», сотрудники НИИЦ колопроктологии имени А.Н. Рыжих выражают глубокие соболезнования родным, близким, ученикам Сергея Васильевича Васильева и Первому Санкт-Петербургскому государственному медицинскому университету имени академика И.П. Павлова**

## Реабилитация стомированных пациентов со средствами ухода за стомой нового поколения

### SenSura®



### Alterna® и Alterna® Free



### Brava®



Центр поддержки потребителей Колопласт  
**8 800 700 11 26**

Звонок бесплатный

пн.-чт. с 08:00 до 20:00; пт. с 08:00 до 18:45 по московскому времени

[www.stomaline.ru](http://www.stomaline.ru)

[info@coloplast.ru](mailto:info@coloplast.ru)

[www.coloplast.ru](http://www.coloplast.ru)





# СТЕЛАРА®: ЭФФЕКТИВНОСТЬ СИСТЕМНОГО БИОЛОГИЧЕСКОГО ПРЕПАРАТА И БЕЗОПАСНОСТЬ СЕЛЕКТИВНОГО

## МОЛЕКУЛА УСТЕКИНУМАБ:

УНИКАЛЬНЫЙ МЕХАНИЗМ ДЕЙСТВИЯ КЛАССА ИНГИБИТОРОВ ИЛ-12/23, ОБУСЛОВЛЕННЫЙ БЛОКИРОВАНИЕМ КЛЮЧЕВЫХ РЕГУЛЯТОРНЫХ ЦИТОКИНОВ, ОБЕСПЕЧИВАЕТ ЭФФЕКТИВНОСТЬ СИСТЕМНОГО И БЕЗОПАСНОСТЬ СЕЛЕКТИВНОГО БИОЛОГИЧЕСКОГО ПРЕПАРАТА<sup>1</sup>.

- **Быстрое наступление эффекта:** уменьшение боли в животе и частоты дефекаций уже на 1-й неделе терапии при болезни Крона<sup>2</sup> и уменьшение частоты дефекаций и крови в стуле уже на 2-й неделе терапии при язвенном колите<sup>3</sup>
- **Долгосрочная эффективность:** 3 из 4 пациентов сохраняют ремиссию в течение не менее 3 лет при болезни Крона<sup>4</sup> и в течение не менее 2 лет при язвенном колите<sup>5</sup>
- **Благоприятный профиль безопасности:** профиль переносимости устекинумаба в отношении риска возникновения инфекций, в том числе туберкулеза, и малигнизации сопоставим с плацебо и препаратами селективного механизма действия<sup>6</sup>
- **Сочетание эффективности и безопасности:** самая высокая выживаемость терапии по сравнению с другими ГИБП при болезни Крона в любой линии — более 70% пациентов за 2 года наблюдения остаются на терапии<sup>7</sup>



1. Brand S, Gut, 2009; 58: 1152–67. Neurath M, J. Nat. Med, 2007; 13: 26–8. Benson, et al. mAbs 2011; 3: 535–45.  
2. Sandborn W, J., et al. 2017 WCOG poster abstract P2145.  
3. Sands B.E., et al. Early Improvement After Intravenous Ustekinumab Induction in Patients With Ulcerative Colitis. Results from the UNIFI Induction Trial: 689. The American Journal of Gastroenterology, October 2019; 114: S404.  
4. Hanauer S., et al. IM-UNITI 3 Year Efficacy, Safety and Immunogenicity of Ustekinumab Treatment of Crohn's disease. Journal of Crohn's and Colitis, January 2020; 14 (1): 23–32.  
5. Sands B.E., et al. Efficacy of Ustekinumab for ulcerative colitis in biologic non-failure, and biologic failure populations through 2 years: UNIFI Long-term extension, TU188.  
6. Clikk B., Regueiro M. Managing Risks with Biologics. Inflammatory Bowel Disease, 2019; 1: 1–11.  
7. Ko Y., et al. Presentation at ECCO 2020, P361.

## КРАТКАЯ ИНСТРУКЦИЯ ПО МЕДИЦИНСКОМУ ПРИМЕНЕНИЮ ПРЕПАРАТА СТЕЛАРА, ЛП-005728

Перед применением ознакомьтесь с полной версией инструкции.

**Торговое наименование препарата** – Стелара (устекинумаб), концентрат для приготовления раствора для инфузий. **Показания к применению.** **Болезнь Крона.** Препарат Стелара в лекарственной форме концентрат для приготовления раствора для инфузий предназначен для индукции клинического ответа, индукции клинической ремиссии, достижения бесрецидивной ремиссии, индукции эндоскопической ремиссии, улучшения связанного со здоровьем качества жизни. У взрослых пациентов с активной болезнью Крона умеренной и тяжелой степени, у которых: прогрессирование заболевания продолжалось на фоне терапии иммуномодуляторами или кортикостероидами, или была выявлена непереносимость этих препаратов, или наблюдалась зависимость от кортикостероидов, или прогрессирование заболевания продолжалось на фоне терапии одним или несколькими ингибиторами ФНО, или была выявлена непереносимость одного или нескольких ингибиторов ФНО. **Язвенный колит.** Лечение взрослых пациентов с активным язвенным колитом умеренной и тяжелой степени с неадекватным ответом, утратой ответа или непереносимостью стандартной или биологической терапии, или имеющих медицинские противопоказания к проведению такой терапии. **Противопоказания.** Клинически значимая повышенная чувствительность к устекинумабу или любому вспомогательному веществу препарата; клинически значимая активная инфекция (например, активный туберкулез); детский возраст до 18 лет. **Способ применения и дозы.** **Болезнь Крона и язвенный колит.** Дозы. Пациентам с болезнью Крона или язвенным колитом рекомендовано однократное, иницирующее терапию внутривенное введение препарата Стелара в дозе, рассчитанной на основании массы тела (Таблица 1). Через 8 недель после введения иницирующей дозы препарат Стелара вводится подкожно в дозе 90 мг (первое подкожное введение). Для подкожного введения используется препарат Стелара в лекарственной форме раствора для подкожного введения. Информация о последующих подкожных введениях препарата указана в инструкции по медицинскому применению препарата Стелара, раствор для подкожного введения. **Способ применения.** Препарат Стелара, концентрат для приготовления раствора для инфузий, 130 мг, предназначен только для внутривенного инфузионного введения. Внутривенное инфузионное введение препарата Стелара должно проводиться только квалифицированными медицинскими работниками.

ТАБЛИЦА 1: ИНИЦИИРУЮЩАЯ ДОЗА ПРЕПАРАТА СТЕЛАРА (ВНУТРИВЕННОЕ ВВЕДЕНИЕ)<sup>a</sup>

Масса тела пациента на момент введения препарата	Доза	Количество флаконов препарата Стелара, концентрат для приготовления раствора для инфузий, 130 мг
≤ 55 кг	260 мг	2
> 55 кг – ≤ 85 кг	390 мг	3
> 85 кг	520 мг	4

<sup>a</sup> Рекомендованная доза (около 6 мг/кг).

### Побочное действие

Инфекции и инвазии	Инфекции верхних дыхательных путей, назофарингит, синусит, воспаление подкожной жировой клетчатки, одонтогенные инфекции, опоясывающий лишай, вирусные инфекции верхних дыхательных путей, вульвовагинальные грибковые инфекции
Нарушения со стороны психики	Депрессия
Нарушения со стороны нервной системы	Головокружение, головная боль
Нарушения со стороны дыхательной системы, органов грудной клетки и средостения	Орофарингеальная боль, заложенность носа
Нарушения со стороны ЖКТ	Диарея, тошнота, рвота
Нарушения со стороны кожи и подкожной клетчатки	Зуд, акне
Нарушения со стороны опорно-двигательного аппарата и соединительной ткани	Боль в спине, миалгия, артралгия
Общие нарушения и реакции в месте введения препарата	Усталость, эритема в месте введения, боль в месте введения, реакции в месте введения (в том числе, кровотечение, гематома, уплотнение, припухлость и зуд), астения

ТАБЛИЦА 2: ОБЗОР ПОБОЧНЫХ ДЕЙСТВИЙ, ЗАРЕГИСТРИРОВАННЫХ В КЛИНИЧЕСКИХ ИССЛЕДОВАНИЯХ

### Опыт пострегистрационного применения.

Нарушения со стороны иммунной системы	Реакции гиперчувствительности (в том числе сыпь, крапивница), серьезные реакции гиперчувствительности (в том числе анафилактика и ангионевротический отек)
Инфекции и инвазии	Инфекции нижних отделов дыхательных путей
Нарушения со стороны дыхательной системы, органов грудной клетки и средостения	Аллергический альвеолит, зоонозная пневмония
Нарушения со стороны кожи и подкожной клетчатки	Пустулезный псориаз, эритродермический псориаз, лейкоцитокластический васкулит

ТАБЛИЦА 3: ПОСТРЕГИСТРАЦИОННЫЕ СООБЩЕНИЯ

**Особые указания.** **Инфекции.** Препарат Стелара является селективным иммунодепрессантом и потенциально может увеличивать риск возникновения инфекции и реактивации латентных инфекций. В ходе клинических исследований у пациентов, получавших препарат Стелара, наблюдались случаи возникновения серьезных бактериальных и вирусных инфекций. Препарат Стелара не следует применять у пациентов с клинически значимой активной инфекцией. Следует с осторожностью применять препарат Стелара у пациентов с хронической инфекцией или рецидивирующей инфекцией в анамнезе. **Злокачественные новообразования.** Препарат Стелара является селективным иммунодепрессантом. Препараты-иммунодепрессанты могут способствовать увеличению риска развития злокачественных новообразований. У некоторых пациентов, получавших препарат Стелара в рамках клинических исследований, наблюдалось развитие кожных и нежных злокачественных новообразований. Следует проявлять осторожность при назначении препарата Стелара пациентам со злокачественными новообразованиями в анамнезе, а также при рассмотрении возможности продолжения терапии препаратом Стелара у пациентов с диагностированными злокачественными новообразованиями. **Реакции гиперчувствительности.** В ходе пострегистрационного наблюдения были зарегистрированы серьезные реакции гиперчувствительности, включая анафилактическую и ангионевротическую отек. **Вакцинация.** Не рекомендуется применять живые вирусные или живые бактериальные вакцины одновременно с препаратом Стелара. **Иммуносупрессия.** В исследованиях у пациентов с болезнью Крона и язвенным колитом совместное применение препарата Стелара с иммуномодуляторами (6-меркаптопурин, азатиоприном, метотрексатом) или с кортикостероидами не влияло на безопасность и эффективность препарата Стелара. **Иммуноотерапия.** Безопасность и эффективность применения препарата Стелара у пациентов, прошедших иммуноотерапию аллергических заболеваний, не установлена.

# Детралекс® и Детрагель®



## Системный подход к заболеваниям вен!

### Детралекс®: краткая информация по безопасности

**Состав\***. Очищенная микронизированная флавоноидная фракция 500 мг: диосмин 450 мг, флавоноиды в пересчете на гесперидин 50 мг. Очищенная микронизированная флавоноидная фракция 1000 мг: диосмин 900 мг, флавоноиды в пересчете на гесперидин 100 мг. **Показания к применению\***. Терапия симптомов хронических заболеваний вен (устранение и облегчение симптомов). Терапия симптомов венозно-лимфатической недостаточности: боль, судороги нижних конечностей, ощущение тяжести и распирания в ногах, усталость ног. Терапия проявлений венозно-лимфатической недостаточности: отеки нижних конечностей, трофические изменения кожи и подкожной клетчатки, венозные трофические язвы. Симптоматическая терапия острого и хронического геморроя. **Способ применения и дозы\***. Венозно-лимфатическая недостаточность — 1000 мг в сутки. Острый геморрой — до 3000 мг в сутки. Хронический геморрой — 1000 мг в сутки. **Противопоказания\***. Повышенная чувствительность к активным компонентам или к вспомогательным веществам, входящим в состав препарата. Беременность и период грудного вскармливания (опыт применения ограничен или отсутствует). Детский возраст до 18 лет (опыт применения отсутствует). Дополнительно для Детралекс® суспензия 1000 мг: непереносимость фруктозы. **Особые указания\***. Назначение препарата не заменяет специфического лечения заболеваний прямой кишки и анального канала. Если симптомы геморроя сохраняются после рекомендуемого курса лечения, следует пройти осмотр у проктолога, который подберет дальнейшую терапию. **Взаимодействие с другими лекарственными средствами\***. Беременность\*/Период грудного вскармливания\*. Предпочтительно не применять препарат. **Влияние на способность управлять транспортными средствами, механизмами\***. Побочное действие\*. *Часто*: диарея, диспепсия, тошнота, рвота. *Нечасто*: колит. *Редко*: головкружение, головная боль, общее недомогание, кожная сыпь, кожный зуд, крапивница. *Неуточненной частоты*: боль в животе, изолированный отек лица, губ, век. *В исключительных случаях* — ангионевротический отек. **Передозировка\***. **Фармакологические свойства\***. Детралекс® обладает венотонизирующим и ангиопротективным свойствами. Препарат уменьшает растяжимость вен и венозный застой, снижает проницаемость капилляров и повышает их резистентность. **Форма выпуска\***. **Номер регистрационного удостоверения**: ЛП-003635, ЛП-004247, П N011469/01.

\*Для получения полной информации, пожалуйста, обратитесь к инструкции по медицинскому применению лекарственного препарата или получите консультацию специалиста.

### Детрагель®: краткая информация по безопасности

**Состав\***. Гепарин натрия 100,0 МЕ, эссенциальные фосфолипиды 10,0 мг, эсцин 10,0 мг. **Показания к применению\***. Терапия симптомов хронических заболеваний вен. Варикозная болезнь с симптоматикой в виде боли, отеков, ощущения тяжести и усталости в ногах, ночных судорог икроножных мышц и с признаками в виде телеангиэктазий (сосудистые звездочки и сеточки) и варикозных вен. Поверхностный флебит, тромбоз флебит. Гематомы при травмах, включая спортивные растяжения и ушибы. Послеоперационные гематомы без нарушения целостности кожных покровов. **Способ применения и дозы\***. Наружно. Гель наносит тонким слоем на проблемный участок кожи и равномерно распределяет легкими массирующими движениями: 2–3 раза в сутки ежедневно до исчезновения симптомов. Продолжительность лечения — не более 15 дней. Возможность проведения более длительного курса лечения определяется врачом. **Противопоказания\***. Гиперчувствительность к компонентам препарата, геморрагический диатез (в т.ч. тромбоцитопеническая пурпура), гемофилия, нарушение целостности кожных покровов в месте нанесения препарата (открытые раны, язвенно-некротические поражения), ожоги, экзема, кожные инфекции. Противопоказан к применению на слизистых. Возраст до 18 лет. **Особые указания\***. Нанесение геля на слизистые оболочки противопоказано. Избегать попадания в глаза. При развитии аллергических реакций немедленно прекратить применение препарата и обратиться к врачу. **Взаимодействие с другими лекарственными средствами\***. Нельзя наносить на кожу одновременно с другими лекарственными препаратами для наружного применения. **Беременность\* и период кормления грудью\***. До настоящего времени не было сообщений о нежелательных эффектах в отношении матери и плода при применении препарата беременными женщинами. Применение во время беременности и в период лактации возможно только в тех случаях, когда ожидаемая польза терапии для матери превышает потенциальный риск для плода, поэтому перед применением препарата следует проконсультироваться с врачом. **Влияние на способность управлять автомобилем и выполнять работы, требующие высокой скорости психических и физических реакций\***. Исследований по изучению влияния препарата на способность водить автомобиль и управлять механизмами не проводилось. **Побочное действие\***. *Очень редко*: контактный дерматит, крапивница, кожная сыпь, кожный зуд, бронхоспазм. При местном применении эсцина сообщалось о развитии острых анафилактических реакций. **Передозировка\***. **Фармакологические свойства\***. Комбинированный препарат, оказывает местное антикоагулянтное, противовоспалительное, венотонизирующее и ангиопротективное действие, снижает проницаемость вен, улучшает микроциркуляцию. **Форма выпуска\***. Гель для наружного применения. **Номер регистрационного удостоверения**: ЛП-001044.

\*Для получения полной информации, пожалуйста, обратитесь к инструкции по медицинскому применению лекарственного препарата.

### Материал предназначен для специалистов

АО «Сервье»: 125196, г. Москва, ул. Лесная, д. 7, этаж 7/8/9. Телефон: +7 (495) 937-0700, факс: +7 (495) 937-0701

21DETDE156

РЕКЛАМА



ИМЕЮТСЯ ПРОТИВОПОКАЗАНИЯ. НЕОБХОДИМО ОЗНАКОМИТЬСЯ С ИНСТРУКЦИЕЙ