



К ОЛОПРОКТОЛОГИЯ

научно-практический медицинский журнал

АНОНС СОБЫТИЙ:

16-17 апреля 2015 г., Москва

IV Всероссийский Съезд Колопроктологов

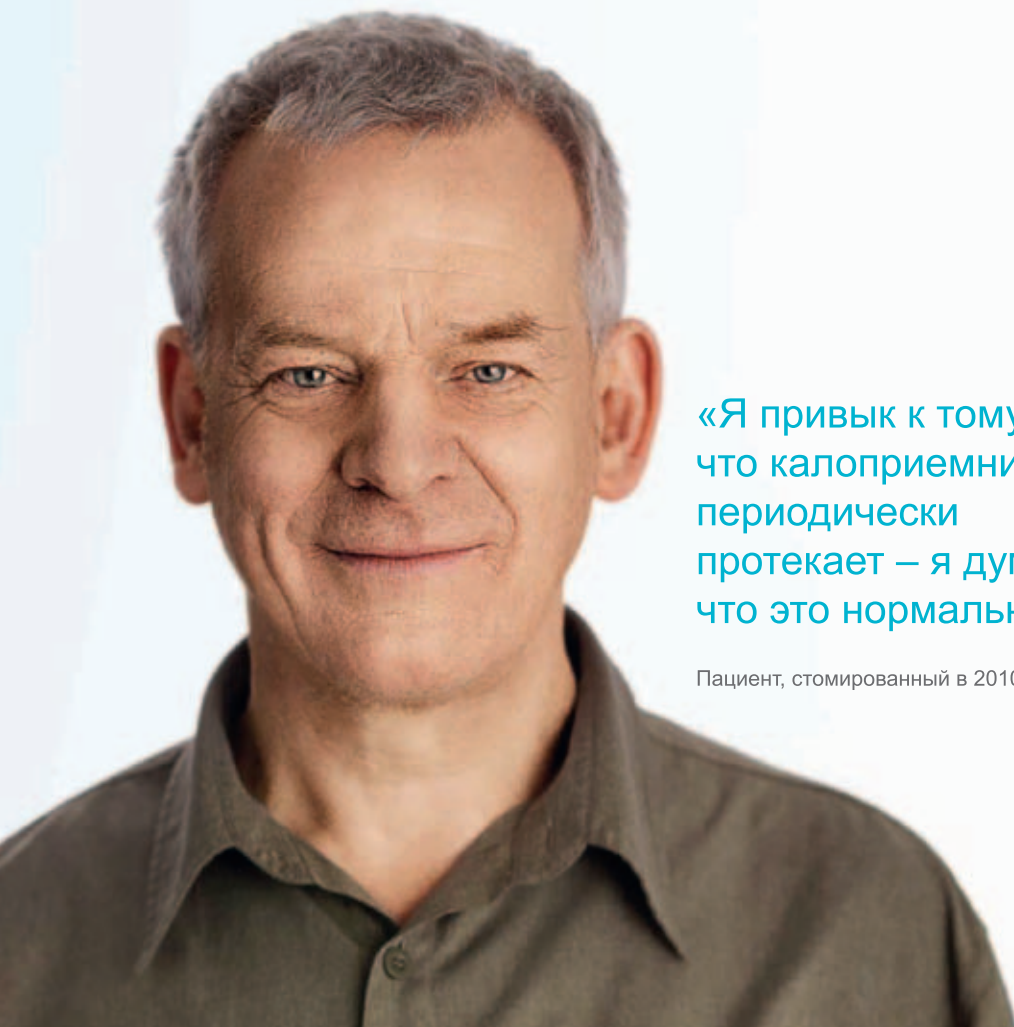
№ 3 (49) 2014

ISSN 2073-7556

<http://www.gnck.ru>


<http://akr-online.ru>

Думая об уходе за стомой – выбираем Brava®



«Я привык к тому, что калоприемник периодически протекает – я думал, что это нормально».

Пациент, стомированный в 2010 году.



По вопросам применения новой продукции ООО «Колопласт» обращайтесь по телефону 8 800 700 11 26, с 8:00 – 20:00, по московскому времени. Звонок по России бесплатный.

**Ассоциация
колопроктологов
России**



КОЛОПРОКТОЛОГИЯ

№ 3 (49) 2014

НАУЧНО-ПРАКТИЧЕСКИЙ
МЕДИЦИНСКИЙ ЖУРНАЛ
ОБЩЕРОССИЙСКОЙ ОБЩЕСТВЕННОЙ ОРГАНИЗАЦИИ
«АССОЦИАЦИЯ КОЛОПРОКТОЛОГОВ РОССИИ»

Выходит один раз в три месяца
Основан в 2002 году

Адрес редакции:

123423, Москва,
ул. Саяма Адила, д. 2
Тел.: (499) 199-86-43
Факс: (499) 199-00-68
E-mail: proctologia@mail.ru
www.gnck.ru

Ответственный секретарь:

Рыбаков Е.Г.
E-mail: proctologia@mail.ru

**Зав. редакцией
и выпускающий редактор:**

Поликарпова Е.Е.
Тел.: (499) 199-00-68

**Регистрационное
удостоверение**

ПИ №77-14097

Журнал включен в каталог
«Газеты и журналы»
агентства «Роспечать»

Индекс: 80978

для индивидуальных подписчиков

Журнал включен в Российский
индекс научного цитирования.
С электронной версией журнала
можно ознакомиться на сайте
научной электронной библиотеки
по адресу: <http://elibrary.ru/>

Подписано в печать 03.09.2014
Формат 200×280 мм
Усл. печ. л. 9,3
Тираж 1000 экз. Заказ № 01680-4
Отпечатано в ЗАО «Рекламно-издательская
группа МегаПро»
119121, г. Москва, ул. Бурденко, д. 11 А

РЕДАКЦИОННАЯ КОЛЛЕГИЯ

Главный редактор	Ю.А. ШЕЛЫГИН, д.м.н., профессор
Зам. гл. редактора	И.Л. ХАЛИФ, д.м.н., профессор
	С.И. АЧКАСОВ, д.м.н., профессор
	Л.А. БЛАГОДАРНЫЙ, д.м.н., профессор
	А.В. ВЕСЕЛОВ, к.м.н.
	О.В. ГОЛОВЕНКО, д.м.н., профессор
	В.Н. КАШНИКОВ, к.м.н.
	А.М. КУЗЬМИНОВ, д.м.н., профессор
	И.В. ПОДДУБНЫЙ, д.м.н., профессор
	А.В. ПУГАЕВ, д.м.н., профессор
	С.И. СЕВОСТЬЯНОВ, д.м.н., профессор
	А.Ю. ТИТОВ, д.м.н.
	С.А. ФРОЛОВ, д.м.н.

РЕДАКЦИОННЫЙ СОВЕТ

профессор, д.м.н.	С.В. ВАСИЛЬЕВ (Санкт-Петербург)
профессор, д.м.н.	В.В. ВЕСЕЛОВ (Москва)
чл.-кор. РАМН, профессор, д.м.н.	Е.Г. ГРИГОРЬЕВ (Иркутск)
профессор, д.м.н.	Б.М. ДАЦЕНКО (Харьков)
профессор, д.м.н.	Б.Н. ЖУКОВ (Самара)
профессор, д.м.н.	М.П. ЗАХАРАШ (Киев)
профессор, д.м.н.	В.Р. ИСАЕВ (Самара)
профессор, д.м.н.	В.Н. ИЩЕНКО (Владивосток)
профессор, д.м.н.	Н.В. КОСТЕНКО (Астрахань)
профессор, д.м.н.	В.Ф. КУЛИКОВСКИЙ (Белгород)
профессор, д.м.н.	А.В. МУРАВЬЕВ (Ставрополь)
профессор, д.м.н.	Л.П. ОРЛОВА (Москва)
профессор, д.м.н.	В.П. ПЕТРОВ (Санкт-Петербург)
д.м.н.	В.В. ПЛОТНИКОВ (Курган)
профессор, д.м.н.	Ю.М. СТОЙКО (Москва)
профессор, д.м.н.	В.К. ТАТЬЯНЧЕНКО (Ростов-на-Дону)
чл.-кор. РАМН, профессор, д.м.н.	В.М. ТИМЕРБУЛАТОВ (Уфа)
профессор, д.м.н.	А.А. ТИХОНОВ (Москва)
профессор, д.м.н.	В.З. ТОТИКОВ (Владикавказ)
профессор, д.м.н.	М.Ф. ЧЕРКАСОВ (Ростов-на-Дону)
академик РАМН, профессор, д.м.н.	В.И. ЧИССОВ (Москва)
академик РАМН, профессор, д.м.н.	Н.А. ЯИЦКИЙ (Санкт-Петербург)

Журнал входит в перечень ведущих рецензируемых журналов и изданий ВАК Министерства образования и науки РФ, в которых должны быть опубликованы основные научные результаты диссертаций на соискание ученых степеней доктора и кандидата наук

СОДЕРЖАНИЕ

ОРИГИНАЛЬНЫЕ СТАТЬИ

*Christoph F. Dietrich, Liliana Chiorean, Xin-Wu Cui,
Dagmar Schreiber-Dietrich, Barbara Braden*

ТРАДИЦИОННЫЕ И НОВЫЕ МЕТОДЫ УЛЬТРАЗВУКОВОГО ИССЛЕДОВАНИЯ
В ДИАГНОСТИКЕ ВОСПАЛИТЕЛЬНЫХ ЗАБОЛЕВАНИЙ КИШЕЧНИКА
(Перевод с английского: Хомяков Е.А.) 4

Помазкин В.И.

ВЛИЯНИЕ МИКРОНИЗИРОВАННОЙ ОЧИЩЕННОЙ ФЛАВОНОИДНОЙ ФРАКЦИИ
НА РЕЗУЛЬТАТЫ ЛИГИРОВАНИЯ ВНУТРЕННИХ ГЕМОРОИДАЛЬНЫХ УЗЛОВ 22

*Семионкин Е.И., Куликов Е.П., Трушин С.Н.,
Огорельцев А.Ю., Луканин Р.В., Бубликов И.Д.*

ИЗМЕНЕНИЕ СОМАТИЧЕСКОГО И ПСИХОЛОГИЧЕСКОГО
СТАТУСА У БОЛЬНЫХ РАКОМ ТОЛСТОЙ КИШКИ 27

*Хитарьян А.Г., Праздников Э.Н., Вельшер Л.З.,
Мизиев И.А., Глумов Е.Э., Ковалев С.А., Мурлычѳв А.С.*

ЭФФЕКТИВНОСТЬ НЕОАДЪЮВАНТНОЙ СЕЛЕКТИВНОЙ ЭНДОВАСКУЛЯРНОЙ
ХИМИОТЕРАПИИ И ХИМИОЭМБОЛИЗАЦИИ ПРИ ЛЕЧЕНИИ РАКА
ПРЯМОЙ КИШКИ, ОСЛОЖНЕННОГО РЕКТАЛЬНЫМИ КРОВОТЕЧЕНИЯМИ 31

ЗАМЕТКИ ИЗ ПРАКТИКИ

Райымбеков О.Р.

ВОЗМОЖНОСТЬ ПРИМЕНЕНИЯ «Х»-ОБРАЗНОГО ШВА
ПРИ ОСТРОМ И ХРОНИЧЕСКОМ ПАРАПРОКТИТЕ 40

*Шабунин А.В., Шубин А.А., Равич Л.Д.,
Лукьянов И.В., Хмылов Л.М., Бойков А.В., Азина Н.Ю.*

КОМБИНИРОВАННЫЕ ОПЕРАЦИИ ПРИ РАКЕ ТОЛСТОЙ КИШКИ
С РЕЗЕКЦИЕЙ И ПРОТЕЗИРОВАНИЕМ БРЮШНОЙ АОРТЫ (два клинических случая). 43

ОБЗОР ЛИТЕРАТУРЫ

Гусев А.В., Шельгин Ю.А., Кашников В.Н., Болихов К.В., Сушков О.И.

ТОНКОКИШЕЧНЫЕ РЕЗЕРВУАРЫ
В РЕАБИЛИТАЦИИ БОЛЬНЫХ ЯЗВЕННЫМ КОЛИТОМ (обзор литературы) 50

Семенов Д.А., Ачкасов С.И., Цуканов А.С., Сушков О.И.

СИНДРОМ ЛИНЧА. ОТ «СЕМЬИ G» ДО ДНК-ДИАГНОСТИКИ (обзор литературы) ... 57

Эктов В.Н., Попов Р.В., Воллис Е.А.

СОВРЕМЕННЫЕ ПОДХОДЫ К ВЫБОРУ ХИРУРГИЧЕСКОЙ ТАКТИКИ
В ЛЕЧЕНИИ БОЛЬНЫХ ПРЯМОКИШЕЧНЫМИ СВИЩАМИ (обзор литературы) 62

ПРАВИЛА ПУБЛИКАЦИИ И ТРЕБОВАНИЯ К АВТОРСКИМ РУКОПИСЯМ 70



ПРЕЗИДЕНТ
Ассоциации колопроктологов России
профессор Юрий Анатольевич Шельгин

Общероссийская общественная организация
"Ассоциация колопроктологов России", созданная 3 октября 1991г.
по инициативе врачей-колопроктологов РФ, является уникальной
в своей сфере и одной из старейших общественных медицинских
ассоциаций. На данный момент в Ассоциации состоит более 800
колопроктологов, практически из всех субъектов РФ

ОСНОВНЫЕ ЦЕЛИ И ЗАДАЧИ ОРГАНИЗАЦИИ

- совершенствование и улучшение лечебно-диагностической помощи больным с заболеваниями толстой кишки, анального канала и промежности;
- профессиональная подготовка, специализация, сертификация и усовершенствование врачей колопроктологов и повышение их профессионального, научного и интеллектуального уровня;
- защита профессиональных и личных интересов врачей-колопроктологов в государственных, общественных и иных организациях в РФ и за рубежом;
- разработка и внедрение новых организационных и лечебно-диагностических технологий и более рациональных форм организации помощи колопроктологическим больным в практику работы региональных колопроктологических центров, отделений и кабинетов;
- издание научно-практического медицинского журнала "Колопроктология", входящего в перечень рецензируемых журналов и изданий ВАК Министерства образования и науки РФ;
- международное сотрудничество с организациями и объединениями колопроктологов и врачей смежных специальностей, участие в организации и работе различных зарубежных конференций;
- организация и проведение Всероссийских Съездов колопроктологов, а также общероссийских межрегиональных и региональных конференций, симпозиумов и семинаров по актуальным проблемам колопроктологии.

<http://akr-online.ru>

Членами Ассоциации могут быть граждане РФ и иностранные граждане, имеющие высшее медицинское образование, прошедшие специализацию по колопроктологии, работающие в области колопроктологии не менее 3-х лет, признающие Устав организации и участвующие в ее деятельности

ПРЕИМУЩЕСТВА ЧЛЕНСТВА В АССОЦИАЦИИ

- более низкие регистрационные взносы на участие в Общероссийских научно-практических мероприятиях;
- бесплатная подписка и рассылка журнала "Колопроктология" (для не имеющих задолженности по уплате членских взносов);
- преимущества при зачислении на цикл повышения квалификации;
- информационная поддержка и юридически-правовая защита членов Ассоциации;
- членам Ассоциации выдается сертификат установленного Правлением образца

ОБУЧЕНИЕ КОЛОПРОКТОЛогов НА БАЗЕ ГНЦК

Профессиональная переподготовка

- Колопроктология
- Эндоскопия

Повышение квалификации

- Колопроктология
- Колоноскопия. Теория и практика выполнения
- Обеспечение анестезиологического пособия колопроктологическим больным
- Лапароскопические технологии в колопроктологии
- Функциональные методы диагностики и лечения болезней толстой кишки
- УЗ-методы диагностики в колопроктологии
- Эндоскопия

По вопросам зачисления

Тел.: +7(499)199-97-23

+7(499)199-07-30

Факс: +7(499)199-04-09

(с пометкой «для Веселова А.В.»)

E-mail: info@gnck.ru

(с пометкой «для Веселова А.В.»)



АДРЕС АССОЦИАЦИИ

123423, г.Москва, ул. Саляма Адила, дом 2

Тел.: 8(499)199-97-23

Факс: 8(499)199-04-09 (для Артамоновой П.Ю.)

E-mail: polinav@mail.ru

Реквизиты для уплаты членских взносов:

ИНН 7734036405; КПП 77301001; БИК 044525219

Р/сч. 40703810300350000028 в ОАО «Банк Москвы» г.Москва

К/сч. 30101810500000000219

ТРАДИЦИОННЫЕ И НОВЫЕ МЕТОДЫ УЛЬТРАЗВУКОВОГО ИССЛЕДОВАНИЯ В ДИАГНОСТИКЕ ВОСПАЛИТЕЛЬНЫХ ЗАБОЛЕВАНИЙ КИШЕЧНИКА

Christoph F. Dietrich,¹ Liliana Chiorean,² Xin-Wu Cui,¹ Dagmar Schreiber-Dietrich,¹ Barbara Braden³

(Перевод с английского: Хомяков Е.А.⁴)

¹ Medical and Imaging Department, Caritas – Krankenhaus, Uhlandstr. 7, D-97980 Bad Mergentheim, Germany

² Department of Radiology and Computed Tomography, “Octavian Fodor” Institute of Gastroenterology and Hepatology, Cluj-Napoca, Romania

³ Barbara Braden, Translational Gastroenterology Unit, Oxford University Hospitals, Headley Way, OX3 9DU Oxford, UK

⁴ ФГБУ ГНЦ колопроктологии Минздрава России, г. Москва

У пациентов с болезнью Крона трансабдоминальное ультразвуковое исследование (УЗИ) органов брюшной полости широко используется в клинической практике в качестве метода диагностики первой линии. УЗИ органов брюшной полости незаменимо при первичной диагностике болезни Крона (первоначальный диагноз), однако данное исследование обосновано при любой стадии заболевания. Так, может быть произведена оценка толщины кишечной стенки и анализ состояния окружающих структур (включая перифокальное воспаление), диагностированы степень и локализация пораженных сегментов кишечника, а также осложнения (такие как свищи, абсцессы, опухоли и кишечная непроходимость). У пациентов данной группы УЗИ также помогает координировать тактику лечения и контролировать течение заболевания. В этом обзоре проведен анализ современной литературы по теме.

[Ключевые слова: ультразвуковое исследование, рекомендации, осложнения, кишечник, диагностика]

CONVENTIONAL AND NEW ULTRASOUND TECHNIQUES IN INFLAMMATORY BOWEL DISEASE -UPDATE 2014-

Christoph F. Dietrich¹, Liliana Chiorean², Xin-Wu Cui¹, Dagmar Schreiber-Dietrich¹, Barbara Braden³

¹ Medical and Imaging Department, Caritas – Krankenhaus, Uhlandstr. 7, D-97980 Bad Mergentheim, Germany

² Department of Radiology and Computed Tomography, “Octavian Fodor” Institute of Gastroenterology and Hepatology, Cluj-Napoca, Romania

³ Barbara Braden, Translational Gastroenterology Unit, Oxford University Hospitals, Headley Way, OX3 9DU Oxford, UK

Transabdominal ultrasound (TUS) has widely been accepted as a clinically important first line tool in assessing patients with Crohn's disease. The value of the method is irrespective of disease activity. TUS is useful in detecting Crohn's disease (initial diagnosis) by evaluating bowel wall thickness and surrounding structures including periintestinal inflammatory reaction, extent and localization of involved bowel segments and detection of extraluminal complications such as fistula, abscesses, carcinoma and ileus. TUS also helps to guide therapeutic decisions and to monitor the disease course in individual patients. In this review the updated literature will be analysed.

[Key words: Ultrasonography, guidelines, complication, intestine, examination]

Correspondence: Prof. Dr. med. Christoph F. Dietrich, Med. Klinik 2, Caritaskrankenhaus Bad Mergentheim, Uhlandstr. 7, D-97980 Bad Mergentheim, Germany, Tel: 49 (0) 7931-58-2201/2200, Fax: 49 (0) 7931-58-2290, Christoph.dietrich@ckbm.de

ВВЕДЕНИЕ

Кроме изучения паренхиматозных органов брюшной полости, трансабдоминальное УЗИ широко используется для оценки состояния полых органов желудочно-кишечного тракта (ЖКТ). Улучшение

технологии и накопление опыта анализа ультразвуковых находок при воспалительных заболеваниях кишечника (ВЗК) укрепили роль УЗИ в качестве клинически важного, неинвазивного и широко доступного метода визуализации [1-6]. Кроме того, серошкальное УЗИ может быть дополнено такими

Таблица 1. Толщина кишечной стенки в разных сегментах кишечника у здоровых пациентов [33]

Тощая кишка	Подвздошная кишка	Толстая кишка	Частота [MHz]	Автор, год
2,0	2,0	2,0-3,0	3,5; 5,0	Worlicek 1986 [161]
<2,0	<2,0	2,0-5,0	5,0	Abu-Yousef 1987 [162]
<3,0	<3,0	<5,0	3,5; 5,0	Kedar 1994 [163]
<4,0	<4,0	<4,0	5,0	Bozkurt 1994 [73]
<4,0	<4,0	<4,0	3,5; 7,5	Maconi 1996 [13]
<5,0	<5,0	5,0	2,4-5,0	DiCandio 1986 [70]
<5,0	<5,0	<5,0	NA	Dubbins 1984 [164]
<5,0	<5,0	<5,0	3,5; 5,0	Sheridan 1993 [72]
<3,0	<3,0	2,0-3,5	NA	Odegaard 2012 [42]
0,9	1,1-1,2	1,1-1,2	8,0; 12,0	Nylund 2012 [41]
NA	1,1-1,3	1,1-1,3	7,0	Dialer 2003 [165]

Исследования, использовавшие не УЗ методы, не были включены в данную таблицу. Прочие исследования включали эндоскопическое УЗИ [75, 145, 166-168], ультразвуковую гидроколоноскопию [169], исследования *in vitro* [170] или посмертные вскрытия [171]; < означает, что данные ниже этого уровня присущи здоровым пациентам; NA – нет данных

полезными инструментами как: цветное доплеровское картирование (ЦДК), тканевая гармоника (ТГ), УЗИ с контрастным усилением (УЗИКУ) [7-9] и соноэластография [10,11].

Преимущество УЗИ высокого разрешения, по сравнению с эндоскопией и другими методами визуализации (например, компьютерной томографией (КТ) и магнитно-резонансной томографией (МРТ), состоит в том, что УЗИ позволяет с высоким разрешением произвести оценку глубины и степени воспалительного процесса [12]. Данное обстоятельство важно при диагностике и мониторинге течения болезни, что особенно информативно при использовании ЦДК и УЗИ с контрастным усилением [13-28]. Также, по сравнению с КТ и МРТ, основными преимуществами УЗИ являются отсутствие лучевой нагрузки и низкая себестоимость [29-31]. С другой стороны, не все части желудочно-кишечного тракта могут быть визуализированы по всей длине, многие из находок неспецифичны, а получение и интерпретация изображений зависит от исследователя, что ограничивает область применения УЗИ [32]. Представленная статья является обновленным обзором литературы 2014 года [33, 34].

ТЕХНИКА УЗИ

УЗИ желудочно-кишечного тракта требует высокочастотных (от 5 до 17 МГц), мультисекторных линейных или конвексных датчиков высокого разрешения и наличия клинического опыта. Надежная диагностика в условиях urgentных ситуаций, таких как кишечная непроходимость (обусловленная обструкцией, ущемленной грыжей или инвагинацией), аппендицит или дивертикулит должна быть выполнена в любой момент [35].

Илеоцекальная область и сигмовидная кишка могут

быть идентифицированы при УЗИ у большинства пациентов [12, 36-38]. Ориентирами в илеоцекальной области являются правая подвздошная артерия и вена; в области сигмовидной кишки, соответственно, ориентирами являются левая подвздошная артерия и вена. Непрерывным сканированием также могут быть адекватно оценены остальные сегменты толстой кишки у многих пациентов. Только прямая кишка и дистальные отделы ободочной кишки не всегда могут быть доступны визуализации при трансабдоминальном доступе. Недавно была описана методика, показания и ограничения УЗИ тазового дна [33,34]. Данный метод полезен в оценке перианальной области и дистальной части прямой кишки [39]. База Европейской Федерации по Ультразвуку в Медицине и Биологии (EFSUMB) предлагает обучающие видео диагностики, которые можно загрузить бесплатно [38,40].

Толщина и УЗ морфология кишечной стенки

Толщина стенки кишечника была измерена в отдельных исследованиях при различной частоте. Авторы приводят широкий спектр нормальных значений от 1 до 5 мм [37,41,42]. В таблице 1 приведены опубликованные результаты [33].

Таблица 2. Определение диаметра стенки в подвздошной кишке, восходящей кишке, печеночного изгиба и сигмовидной кишке у здоровых добровольцев (n = 31) [33]

Локализация	Толщина стенки, мм
терминальная часть подвздошной кишки	1,1±0,1 a [1,0-1,2] b
восходящая ободочная кишка	1,1±0,1 [0,9-1,3]
правый изгиб	1,1±0,1 [0,9-1,3]
сигмовидная кишка	1,4±0,1 [1,2-1,8]

Исследования были проведены после того, как определены соответствующие ориентиры для каждого сегмента кишечника (см. текст). Использовался высокочастотный датчик (5,0 МГц) в режиме RES. a: ± SE, b: диапазон; данные приведены из [43]

Наши измерения отличаются от ряда исследований, поскольку мы определяли наиболее низкие показатели во всех сегментах [Табл. 2], однако в литературе наши данные все же были подтверждены [42].

Основными причинами несоответствия могут быть различные методы обследования, оборудование и частоты используемых датчиков, наличие или отсутствие внешней компрессии, оказываемой специалистом во время исследования [43]. По нашему опыту нормальная толщина стенки в терминальной части подвздошной кишки, слепой кишке, правой и левой половинах толстой кишки, как правило, меньше 2 мм при исследовании с мягким дозированным нажатием. Важно отметить, что перистальтирующий кишечный сегмент может быть неверно интерпретирован как сегмент с утолщенной стенкой. С другой стороны, воспаленная стенка подвздошной/слепой кишки может казаться нормальной. В дополнение к толщине стенки кишки, должна быть произведена оценка ее экоструктуры. Внешний вид и состояние окружающих тканей следует всегда тщательно учитывать при интерпретации данных. Определение только толщины стенки имеет лишь ограниченную клиническую ценность [43-46]. Трансдукторы с высоким разрешением обычно дают визуализацию пяти (иногда до девяти) слоев толстой кишки или стенки желудка, при этом визуализация значительно улучшается при наличии внутрипросветной жидкости. Несмотря на то, что УЗ данные не могут быть полностью соотнесены с точными анатомическими структурами стенки кишки, можно с полным основанием предположить, что эти эхослои примерно отражают структуры, описанные в таблице 3 [12,20,43,44,47-49]. Кроме того, тонкую и толстую кишку, как правило, можно дифференцировать путем сканирования гаустр толстой кишки и/или циркулярных складок Керкрина в тонкой кишке [33,43,50].

Клинические рекомендации

Рекомендации по УЗИ желудочно-кишечного тракта при ВЗК основаны на национальных и между-

народных стандартах. Лечение пациентов с воспалительными заболеваниями кишечника требует объективной инструментальной оценки, как на момент постановки диагноза, так и на протяжении течения всего заболевания; так, необходима оценка локализации, утолщений, активности и выраженности воспалительных изменений, а также потенциального наличия осложнений. ECCO (Европейская организация по лечению болезни Крона и колитов) и ESGAR (Европейское общество желудочно-кишечной и абдоминальной радиологии) совместно разработали в 2013 году стандарты визуализации при ВЗК с помощью радиологических процедур, в том числе, УЗИ при различных клинических ситуациях. Они установили необходимость в проведении исследований, сравнивающих диагностическую достоверность различных методов, значение для терапевтического мониторинга и прогностические последствия конкретных результатов [51].

ECCO представила первые клинические рекомендации диагностики и лечения язвенного колита в 2008 году [52], второй пересмотр был опубликован в 2010 году [53]. Текущие клинические рекомендации ECCO 2012 г. утверждают, что УЗИ органов брюшной полости может помочь в мониторинге активности заболевания и в оценке успешности лечения (EL3, RGC) (ECCO абзац 3L) [54]. УЗИ брюшной полости – эффективный метод скрининга воспалительных процессов в тонкой и толстой кишке. Оно имеет чувствительность 80-90% и преимущество в виде низкой стоимости, доступности и отсутствия инвазивности, а также легко выполняется без предварительной подготовки пациента. Тем не менее, опыт врача выполняющего исследование и малая специфичность при дифференциальной диагностике язвенного колита от других воспалительных процессов ободочной кишки являются определенными ограничениями метода [55-59]. Также существует мнение, что УЗИ может иметь определенную прогностическую ценность в мониторинге течения болезни [60].

Nuernberg с соавт. в 2007 году опубликовали обзор, посвященный роли УЗИ в гастроэнтерологии, в

Таблица 3. УЗ морфология и строение кишечной стенки из просвета к серозной оболочке [33]

Эхогенность слоя	Анатомическая структура
гипоэхогенный просвет – жидкость, гиперэхогенный – воздух	
гиперэхогенный поглащающий УЗ	внутренний слой слизистой оболочки
гипоэхогенная	слизистая оболочка
гиперэхогенная	подслизистая оболочка
гипоэхогенная	мышечная оболочка
гиперэхогенный проводящий УЗ	наружный слой серозы/ окружающие структуры

отношении исследования, как толстой кишки, так и верхних отделов ЖКТ. Вторая редакция данного обзора вышла в 2008 году. Авторы сосредоточились на текущей роли УЗИ в выявлении и оценке хронических воспалительных заболеваний кишечника и пришли к выводу, что УЗИ может дать важную дополнительную информацию в отношении распространенности, активности болезни, осложнений (свищ, абсцесс, стеноз) и дифференциальной диагностики. УЗИ также играет важную роль в корректировке тактики лечения и полезен в качестве метода визуализации для дренирования абсцессов [45,46].

Последняя редакция Немецкого руководства по диагностике и лечению болезни Крона была опубликована в 2010 году и привнесла некоторые изменения в отношении рентгенологического подхода. Данные поправки в общеевропейские и Немецкие рекомендации были внесены в контексте недавно опубликованной радиологической литературы [61]. Другие Немецкие клинические рекомендации – клиническое практическое руководство по диагностике и лечению болезни Крона, результаты научно-практической конференции 2008 [1], и обновленное в 2011 году руководство по диагностике и лечению язвенного колита [62].

Первые инструкции по использованию УЗИ с контрастным усилением были введены Европейской Федерацией по Ультразвуку в Медицине и Биологии (EFSUMB) в 2004 году и, в основном, сосредоточены на исследовании печени [63]. Дополнение, опубликованное в 2008 году, описало подход к исследованию других органов [64,65]. Новые клинические рекомендации EFSUMB 2011 г. [9] включают, среди прочего, тематический раздел по желудочно-кишечному тракту. Роль УЗИ с контрастным усилением в диагностике ВЗК была подробно описана, включая применение для оценки активности заболевания, различий фиброзных и воспалительных стриктур, диагностике абсцессов и свищей. Показания, ограничения и практические рекомендации также были освещены. «Комментарии и иллюстрации Европейской Федерации по Ультразвуку в Медицине и Биологии (EFSUMB) Non-liver Guidelines 2011» сосредоточены на официальных положениях и опубликованы в том же приложении к European Journal of Ultrasound [66].

Болезнь Крона

Трансабдоминальное ультразвуковое исследование органов брюшной полости клинически целесообразно в первичной диагностике болезни Крона, за счет оценки толщины кишечной стенки, окружающих структур (включая перифокальное вос-

паление), степени и локализации пораженных сегментов кишечника и обнаружения внекишечных осложнений, таких как свищи, абсцессы, опухоли и кишечная непроходимость [33]. Кроме того, некоторые внекишечные проявления, особенно поражение брыжеечных и околопочечных лимфатических узлов, как например, при первичном склерозирующем холангите, также могут быть достоверно диагностированы [67,68].

Первичный диагноз с помощью УЗИ

Чувствительность и специфичность УЗИ в выявлении ВЗК, обычно находятся в интервале от 70% до 94% и от 67% до 97%, соответственно [69-76]. Для болезни Крона приводятся аналогичные результаты, о чем свидетельствует ряд исследований, сравнивающих УЗИ с другими методами: эндоскопическими и/или радиологическими [58,77-87]. В этих исследованиях чувствительность УЗИ обычно колеблется в диапазоне 73-96%, а специфичность 90-100%, соответственно. Данные по чувствительности, специфичности, положительной и отрицательной прогностической ценности в выявлении болезни Крона были обобщены и обновляются на регулярной основе [88]. Следует подчеркнуть, однако, что различные значения могут быть связаны с различными стандартами выполнения процедуры. Положительные и отрицательные прогностические факторы клинически более значимы, поскольку они берут во внимание распространенность болезни и заболеваемость [89], однако лишь немногие исследования сообщают о точности данных значений в диапазоне 79-100% и 57-95%, соответственно [33].

Оценка толщины стенки кишечника и активности заболевания

Оценка толщины и структуры кишечной стенки – вопрос особенно важный. Были предприняты попытки соотнести толщину кишечной стенки с активностью заболевания измеренную, в частности, с помощью индекса активности болезни Крона (CAI) [20,37,43,48,71,90-92]. Хотя корреляция толщины стенки и активности заболевания обычно предполагается, в очень редких случаях сообщалось о данной зависимости, с коэффициентами корреляции (например, коэффициентом Спирмена) (RS) с соответствующими уровнями значимости.

В большой выборке пациентов (n=255) было установлено, что толщина кишечной стенки значительно увеличена, по сравнению с нормальными значениями ($4,9 \pm 2,7$ мм, по сравнению с $< 2,0$ мм) и больше при обострении (CAI>150), чем в ремис-

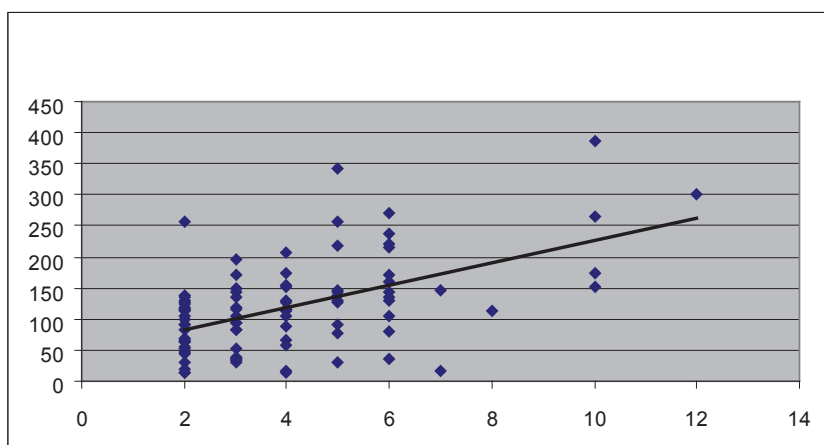


Рисунок 1. Коэффициент корреляции Спирмена толщины стенки кишечника и CDAI у 92 больных с болезнью Крона ($R = 0,45$, $p < 0,00001$) [33]

сии болезни (CDAI < 150) ($5,8 \pm 2,9$ мм, по сравнению с $4,3 \pm 2,2$ ($p < 0,0001$)) [37]. Кроме того, во втором исследовании 100 пациентов мы обнаружили слабую, но значимую корреляцию толщины стенки с CDAI (RS: 0,44, $p < 0,00001$) (Рис. 1).

Ввиду противоречивых результатов, касающихся связи между измененной морфологией стенки кишки, например, смазанными границами между слоями и/или трансмуральной воспалительной реакцией с активностью заболевания [20,43-45,47,48,71,90], мы определили данные характеристики и заметили, что измененная морфология стенки кишки встречалась чаще при обострении, чем в ремиссии болезни (62,0% против 5,0%, $p < 0,05$) и что, наоборот, четкие слои стенки кишки чаще наблюдались при ремиссии заболевания (Табл. 4). В противоположность этому, трансмуральная воспалительная реакция (см. выше) присутствовала только у 8% пациентов. Достоверных различий между обострением и ремиссией болезни в данном аспекте выявлено не было [33]. Тем не менее, этот вывод должен быть подтвержден в исследовании с большим числом пациентов данной категории.

Оценка пораженной кишечной стенки (длины и степени) и активности заболевания

Оценка длины и степени пораженных сегментов кишечника, по отношению к активности клинических проявлений ВЗК, может быть дополнительным диагностическим показателем методов визуализации. Болезнь Крона часто поражает более одного сегмента кишечника, в связи с чем целесообразно оценить общую длину вовлеченных сегментов и изучить все доступные для исследования области. Так как этот вопрос не был в достаточной степени изучен до сих пор, мы проспективно исследовали 100 пациентов, у 67 из которых толщина кишечной стенки превышала 2,0 мм при первичном осмотре. Моносегментарное и мультисегментарное поражение имело место в 39 и 28 случаях, соответственно. Большинство пациентов с поражением одного сегмента (74,0%) имели болезнь в стадии ремиссии (CDAI < 150) и среднюю длину пораженных сегментов кишечника $16,0 \pm 8,0$ см. Однако, различие между пациентами с активным и неактивным заболеванием не было статистически значимым ($p = 0,8$). У пациентов с мультисегментарным поражением точно определить общую длину пораженных участков не удалось, но ультразвуко-

Таблица 4. УЗ морфологические критерии и активность клинических проявлений у пациентов с болезнью Крона ($n = 100$) [33]

Критерий	Всего (N)	CDAI < 150	CDAI > 150	Достоверность
норма	33/100 (33%)	26/71 (37%)	1/21 (5%)	$p < 0,05$
патология	67/100 (67%)	45/71 (63%)	20/21 (95%)	$p < 0,05$
значения	$5,0 \pm 2,0$ (3-12)	$4,0 \pm 1,0$ (3-8)	$6,0 \pm 3,0$ (3-12)	$p < 0,05$
слои кишечной стенки				
четкие	49/100	41/71 (58%)	7/21 (33%)	$p < 0,05$
смазанные	18/100	4/71 (5%)	13/21 (62%)	$p < 0,05$
трансмуральное воспаление	8/100 (8%)	4/8 (50%)	3/8 (38%)	$p = 0,1$

Сравнение CDAI > 150 с CDAI < 150; сумма пациентов с CDAI < 150 и CDAI > 150 не достигает $N = 100$, так как 8 пациентов с илеостомами были исключены из расчетов, потому что CDAI невозможно рассчитать. В среднем \pm SD, диапазон в скобках.

вые и клинические признаки активности заболевания не отличались у пациентов с моносегментарным поражением [33].

Диагностика осложнений

Кроме оценки морфологических изменений внутрисстеночных, трансмуральных и смежных структур УЗИ может обнаружить такие осложнения, как свищи (даже предпосылки к их образованию – трансмуральное воспаление), абсцессы, опухоли и кишечную непроходимость (полная или частичная) с высокой чувствительностью и специфичностью. Чувствительность и специфичность для обнаружения свищей варьирует от 50% до 89% и от 90% до 95%, соответственно [92]. Чувствительность и специфичность при выявлении абсцессов находятся в еще более широком диапазоне, от 71% до 100% для чувствительности и от 77% до 94% – для специфичности [82,93-96]. Доказано, что при диагностике абсцесса также целесообразно использовать УЗИ с контрастным усилением [9,34,66,97-99]. Также, при болезни Крона может быть оценен риск развития колоректального рака [100].

УЗИ в качестве метода скрининга

В одном проспективном исследовании было сделано предположение, что УЗИ у пациентов с болезнью Крона может выявить определенные патологические состояния, не имеющие клинических проявлений, но имеющие терапевтическое значение [37]. В исследование были включены 255 пациентов с болезнью Крона, которые подвергались регулярному УЗИ, независимо от симптомов и активности заболевания. Пациенты при подозрительных находках проходили дальнейшую диагностику с дополнительным рентгенологическим и/или эндоскопическим исследованием и лечением по мере необходимости. Из 17 пациентов с ремиссией болезни, УЗИ выявило четырех с тонкокишечными свищами, 7 – с брыжеечными или параректальными свищами и 6 случаев с трансмуральным мезентериальным воспалением без свища. УЗИ остальных органов брюшной полости выявило патологические состояния, требующие дальнейших диагностических мероприятий у 25

из 255 (10%) пациентов. Последующие терапевтические мероприятия были необходимы в 4% [37]. В другом исследовании, включавшем 100 пациентов, мы обнаружили 13 свищей, семь из которых ранее не были диагностированы; данный процент достаточно близок к нашим предыдущим выводам [37]. Большинство свищей были также тонкокишечные, один пациент имел тонкокишечно-мочепузырный свищ и один свищ, открывавшийся на кожу (Табл. 5).

В третьем исследовании, включавшем 46 пациентов из аналогичной группы, в 19 случаях свищи были обнаружены с помощью ультразвука, 13 из которых были тонкокишечные, при этом, 9 пациентов имели CDAI>150 (медиана 222), что подтверждает мнение, что формирование свищей отражает более активную фазу болезни. Шесть пациентов подверглись в последующем хирургическому лечению, в 7 случаях – был начат курс иммуносупрессивной терапии. В этом контексте возникает вопрос, связано ли наличие свища с большей толщиной кишечной стенки и/или иным образом измененной морфологией? В той же серии мы обнаружили, что средняя толщина стенки кишечника у пациентов с образованием свищей была значительно больше, чем в случаях их отсутствия: $8,0 \pm 3,0$ мм против $4,3 \pm 1,2$ мм ($p < 0,0002$). У 8 из 10 (80,0%) больных со свищами была обнаружена смазанная структура кишечной стенки, по сравнению с 9 из 54 у пациентов без свищей (17%, $p < 0,0002$). Признаки трансмуральной воспалительной реакции присутствовали у всех пациентов с образованием свищей. Средняя толщина кишечной стенки у пациентов со свищами была почти в два раза выше, чем у пациентов без них ($7,0 \pm 2,0$ против $4,0 \pm 1,0$ мм, $p < 3 \times 10^{-8}$). В 42 процентах брыжеечные лимфатические узлы могут быть обнаружены, однако, существенной корреляции активности заболевания с ультразвуковыми/лабораторными исследованиями найдено не было [33]. На приведенных рисунках показано равномерное утолщение стенки кишки (Рис. 2), трансмуральная воспалительная реакция (Рис. 3) и процесс образования свищей.

Таблица 5. УЗ обнаружение свищей у больных с болезнью Крона, по данным [37]

Критерий	Всего (N)	CDAI < 150	CDAI > 150	Достоверность
Свищ	13/100 (13%)	3/17 (4%)	8/21 (38%)	$p < 0,05$
Ранее известный	3/10 (30%)	1/7 (1%)	2/21 (5%)	
Вновь диагностированный	7/10 (70%)	5/7 (7%)	2/21 (10%)	
Тонкокишечный	10/13 (77%)	3/7 (4%)	7/21 (33%)	
Тонкокишечно-мочепузырный	1/13	0/7 (0%)	0/21 (0%)	

Сравнение CDAI > 150 с CDAI < 150; сумма пациентов с CDAI < 150 и CDAI > 150 не достигает N = 100 так, как 8 пациентов с илеостомами были исключены из расчетов, потому что CDAI невозможно рассчитать.

ВНЕКИШЕЧНЫЕ ПРОЯВЛЕНИЯ

Ультразвуковое исследование внекишечных проявлений, таких как свободная жидкость и/или мезентериальные лимфатические узлы, также может отразить активность болезни, однако клинические данные, подтверждающие данную точку зрения, недостаточны. В недавнем исследовании, включавшем 100 пациентов, как упоминалось выше, мы нашли свободную жидкость в брюшной полости у 13% пациентов, однако, значимой корреляции с активностью заболевания и/или лабораторными показателями не было ($p=0,236$). Несмотря на то, что увеличение лимфатических узлов является частой УЗ находкой при болезни Крона [37,67,68,101,102], кажется, что ультразвуковая оценка лимфатических узлов в активной фазе заболевания имеет лишь ограниченную ценность, а клинические последствия нуждаются в дальнейшем прояснении. Очень ранним проявлением болезни Крона у детей может быть мезентериальная лимфаденопатия с утолщением кишечной стенки или без него [33]. При этом, другие острые и хронические кишечные заболевания должны быть исключены путем соответствующего серологического теста и анализа кала.

Таким образом, УЗИ в настоящее время воспринимается как клинически важный инструмент первой линии в обследовании пациентов с болезнью Крона. Независимо от клинических проявлений, УЗИ может оценить активность заболевания, степень и наличие осложнений. Данное обстоятельство помогает определять тактику лечения [33,37,67].

Цветное доплеровское картирование

Кровоснабжение кишечной стенки

При различных ВЗК, в частности при болезни Крона, изменяется степень васкуляризации кишечника, что было доказано более 10 лет назад. С помощью специальных методов ультразвукового исследования может быть произведена качественная оценка перфузии и других параметров потока [14-17,19,21,22,25,27,91,103-110]. Ряд авторов описали полезность цветового доплеровского картирования при отдельных желудочно-кишечных патологических состояниях, таких как болезнь Крона [14,17,19,21,25,103,104], целиакия [105] и стеноз брыжеечной артерии [106], однако его точная роль в диагностике и/или мониторинге активности заболевания не установлена. В исследовании двадцати двух пациентов с подтвержденным диагнозом болезни Крона высокая конкордантность

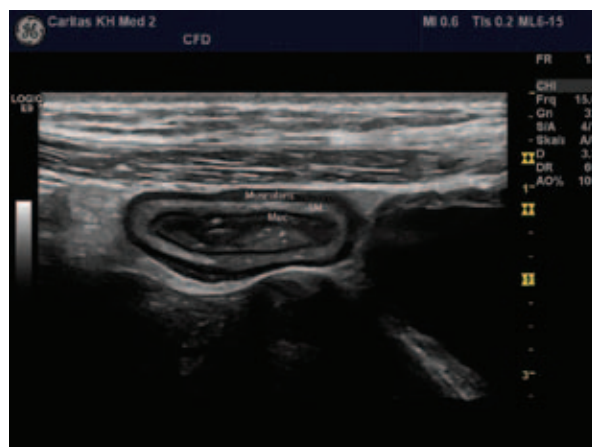


Рисунок 2. Равномерное утолщение стенки кишки. Muc: Слизистая оболочка, SM: подслизистый слой, Muscularis: Собственно мышечный слой. Просвет кишки также указан

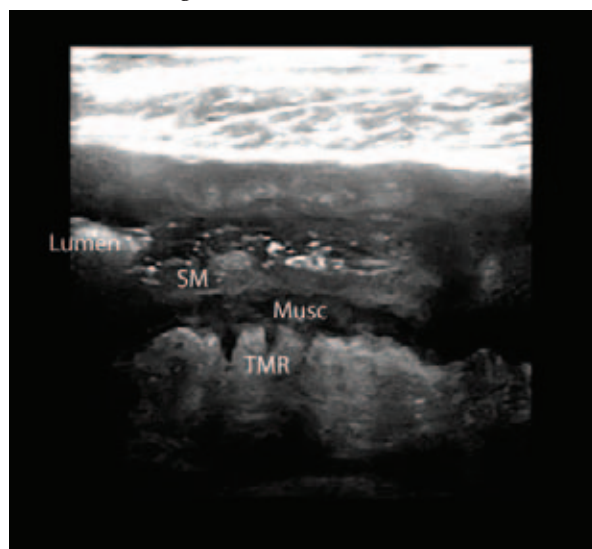


Рисунок 3. Трансмуральная воспалительная реакция (TMR). SM: подслизистый слой, Musc: собственно мышечный слой. Просвет кишки также указан

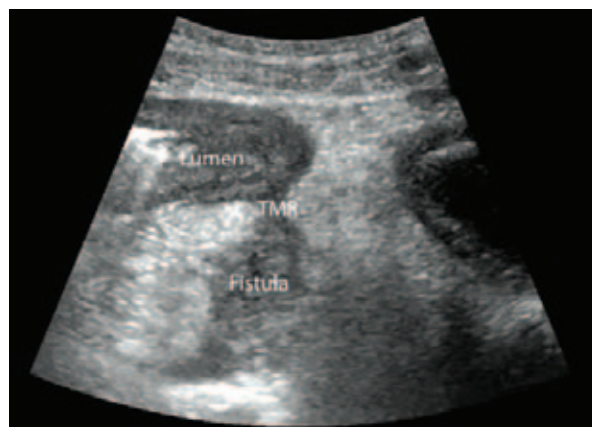

Рисунок 4. Трансмуральная воспалительная реакция (TMR) и образование свища. Просвет кишки также указан

между доплерографией в энергетическом режиме (измерение васкуляризации) и степенью локального воспаления, определяющей тяжесть эндоскопической картины, может быть продемонстрирована со значениями от 0,83 до 0,98 [22]. Пилотное проспективное исследование с участием двадцати пациентов, которое продемонстрировало высокую значимую корреляцию между средней плотностью кровеносных сосудов (оцененной с помощью доплерографии) и полуколичественным анализом по шкале Лимберга, показывает потенциальную применимость доплеровского картирования в повседневной клинической практике [33,111].

Васкуляризация кишечной стенки в сочетании с параметрами брыжеечного кровотока

Новый перспективный подход сочетает исследование брыжеечного кровотока при дуплексном сканировании с оценкой систолических и диастолических пиковых скоростей и индекс резистентности органов-мишеней с оценкой васкуляризации по ЦДК [16,22,27]. Сравнительно недавно разработанные методы, в том числе, использование тканевой гармоник, доплеровское картирование и УЗИ с контрастным усилением, направлены на улучшение чувствительности/точности в связи с различными аспектами заболеваний и потенциальными терапевтическими решениями, но их окончательная клиническая роль должна быть определена более точно [15,45,91,107-110,112,113].

Мезентериальный кровоток и прогноз

Исследования Ludwig и соавт. показывают, что пульсативный индекс, измеренный после приема пищи и натошак, позволяет рассчитать возможность рецидива у пациентов с активной фазой болезни Крона. Позитивные и негативные прогностические факторы колеблются в диапазоне от 0,77 до 0,89 [25,114,115]. 52 пациента были обследованы и проспективно отслежены в течение одного года. Основной вывод состоит в том, что уменьшение пульсативного индекса из верхней брыжеечной артерии в значимой степени было связано с ремиссией болезни Крона, но не при язвенном колите [114]. Это привело авторов к заключению, что повторное ультразвуковое исследование может предсказать ответ на иммуносупрессивную терапию. Однако, ввиду других исследований с противоречивыми выводами [116], необходимы дальнейшие исследования и накопление опыта с большей выборкой пациентов [33].

УЗИ с контрастным усилением (УЗИКУ)

Новые методы, такие как доплеровское картиро-

вание или введение веществ, повышающих экзогенность (Levovist® или SonoVue®), улучшают чувствительность и точность [15,91,108-110]. Несмотря на то, что методы двумерной визуализации и методы доплеровского картирования значительно улучшились за последнее десятилетие, эффективность этих методов все еще может быть ограничена различными факторами, в частности, артефактами подвижности ткани (перистальтика) и/или трансмуральной перфузией сосудов ниже порога обнаружения [110]. Чтобы обойти эти ограничения, было предложено применять контрастное вещество при низком индексе подвижности [18,23,117-123]. Тем не менее, использование контраста при ВЗК в настоящее время не нашло широкого применения и проводится лишь в нескольких специализированных центрах. Применение контрастного вещества в повседневной клинической практике зависит от дальнейшего развития данного направления УЗД и накопленного опыта. Исследования, сравнивающие новые с традиционными подходами, помогут внести ясность в эти вопросы. В небольшом пилотном исследовании пятнадцати пациентов с болезнью Крона с поражением подвздошной кишки сравнивалось традиционное доплеровское картирование с доплеровским картированием с контрастным усилением (с учетом клинической активности заболевания и результатов лабораторных исследований). Результаты оказались многообещающими, так как оценка перфузии проводилась в месте максимальной толщины стенки кишечника. По данному параметру, как было доказано, УЗИ с контрастным усилением (УЗИКУ) превосходит обычные методы [117-120]. В другом исследовании 104 пациента с болезнью Крона были проспективно обследованы с помощью УЗИ с контрастным усилением, соответственно индексу активности заболевания [122]. Было установлено, что рисунок контрастного усиления и уровень распределения в толще кишечной стенки имели положительную прогностическую ценность в различении обострения и ремиссии заболевания в 63,0% и 58,6%, соответственно [122]. На основании этого предполагается, что УЗИ с контрастным усилением позволит более точно охарактеризовать толщину стенки кишечника, за счет возможности дифференцирования фиброза от отека. В зависимости от наличия и распределения кровеносных сосудов внутри кишечной стенки, особенно в подслизистом слое и/или сосудов, питающих всю толщину кишечной стенки, также может быть произведена оценка степени воспаления (Рис.5) [112]. Перифокальное воспаление также может быть исследовано более подробно [112], однако данное

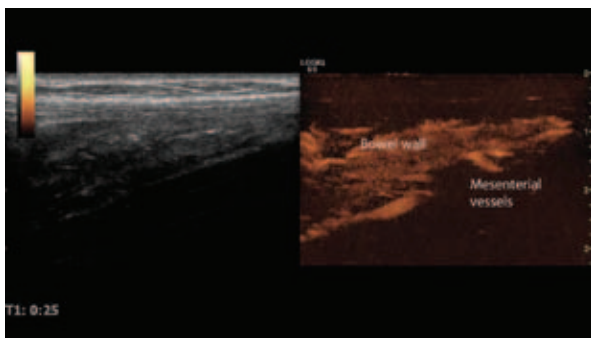


Рисунок 5. УЗИ с контрастным усилением илеоцекальной области. Кишечная стенка и брыжеечные сосуды указаны [xx]

утверждение должно быть подтверждено в ближайшем будущем. Некоторые авторы утверждают, что УЗИ с контрастным усилением также может предоставить прогностические данные, касающиеся рецидива и/или ответа на терапию.

В исследовании двадцати пациентов УЗИ с контрастным усилением было установлено, что оно может быть эффективным в анализе результатов лечения инфликсимабом [119]. Кроме того, есть мнение, что с помощью данной техники может быть решен вопрос о хирургической или консервативной тактике лечения определенных пациентов [123,124]. Несмотря на многообещающие результаты, необходимо провести большую работу, прежде чем УЗИ с контрастным усилением будет клинически значимым инструментом в принятии подобных решений [122, 125].

Дифференциальная диагностика воспалительных и фиброзных изменений стенки кишки

У пациентов с болезнью Крона анализ степени васкуляризации кишечника может облегчить дифференциальную диагностику между воспалительными или фиброзными изменениями, однако данные результаты противоречивы и обсуждаемы [110,111]. Необходимо принимать во внимание, что фиброзные изменения наблюдаются, в основном, в сегментах с толщиной стенки <20-30 мм, тогда как воспалительные изменения в сегментах с утолщениями стенки >30 мм, что является важным критерием для дифференциальной диагностики воспалительных и фиброзных изменений. Недавно было обследовано 200 пациентов с болезнью Крона. При адекватной визуализации стенки кишечника [Siemens Elegra advanced, 7 МГц] гиперваскуляризация была обнаружена у 180 пациентов [112]. У 15 пациентов гиперваскуляризация не могла быть отображена из-за пониженной чувствительности пациентов с индексом массы тела >30 (n=14), глубиной проникновения >40 мм (n=14)

и, следовательно, недостаточной визуализацией и нечувствительностью метода. У трех пациентов утолщенный сегмент кишечной стенки был <20 мм и гиперваскуляризация наблюдалась при фиброзных изменениях стенки кишки. У оставшихся двух пациентов была обнаружена гиповаскуляризация. Был сделан вывод, что у пациентов с болезнью Крона и утолщенной стенкой кишечника с длиной пораженного сегмента более 3 см практически всегда возможно отобразить участок с гиперваскуляризацией. Отсутствие гиперваскуляризации может быть связано с нечувствительностью оборудования, неадекватным выбором параметров доплеровского картирования и глубиной проникновения >40 мм с потерей чувствительности. В некоторых случаях может быть полезным УЗИ с контрастным усилением при использовании трансдукторов 2-5 МГц, поскольку зависимость от глубины проникновения там ниже, чем при ЦДК. Проспективный анализ кривых интенсивности использования УЗИ с контрастным усилением, в сравнении с только доплеровским картированием, может показать его перспективность [33,112].

Эластография

Применение эластографии недавно описано у пациентов с воспалительными заболеваниями кишечника [126-128], но полноценных исследований до сих пор не проводилось.

Новый неинвазивный метод УЗ визуализации механических характеристик тканей – эластография – основан на измерении эластичности тканей. Эластография изучает жесткость ткани и на основе показателей эластичности позволяет сформулировать диагноз согласно патологическим изменениям. Воспаление и опухолевая инфильтрация приводят к изменениям нормальной структуры ткани, вызывая уплотнение ткани и изменение ее упругости [129].

С момента опубликования результатов первых исследований применения эластографии на животных [130], область ее применения в медицинской диагностике и мониторинге лечения неуклонно расширяется. Опубликованные в последние годы данные показывают, что сдвиг модулей упругости тканей – один из самых распространенных физических параметров, весьма чувствительный к структурным изменениям тканей, сопровождающих физиологические и патологические процессы. Большинство новых методик эластографии по-прежнему остаются на начальных стадиях исследования, но некоторые получают распространение в клинической практике [131].

Учитывая растущий общий интерес, количество

имеющихся методов и уровень научных данных в этой области, в 2011 году EFSUMB разработала ряд рекомендаций для использования эластографии. Первая редакция руководства EFSUMB по клиническому использованию ультразвуковой эластографии была опубликована в 2013 году, и содержала, в том числе, рекомендации для ЖКТ, относительно патологии и подвижности стенки кишечника. Также были указаны практическое применение, ограничения метода и рекомендуемые настройки [10,11]. Жесткость стенки как желудочно-кишечного тракта в целом, так и отдельных слоев стенки кишки, может быть оценена путем оказания давления на ткань датчиком. Это позволяет с помощью эластографии охарактеризовать пораженную стенку кишечника и, возможно, дифференцировать активную фазу воспаления от фиброзного стеноза. Для исследования желудочно-кишечного тракта, в качестве силы возбуждения может быть использовано внутриспросветное давление [132]. Специальная настройка, Strain Rate Imaging (SRI), может быть полезна для оценки сократимости стенок желудочно-кишечного тракта [11,133]. Одной из основных целей диагностики патологии в стенке ЖКТ, как и во многих других органах, является дифференциальная диагностика злокачественных и доброкачественных образований, таких как аденом, миом, язв или воспалительных изменений [42].

При болезни Крона главная проблема состоит в дифференциации стеноза, вызванного воспалением и фиброзом, так как последний требует хирургического вмешательства, а воспалительные стриктуры – консервативного лечения. Эластография помогает различить эти два состояния, так как фиброзный стеноз проявляется повышенной жесткостью, а воспалительный стеноз мягкостью кишечной стенки [134]. Кроме того, пациенты с обострением болезни Крона имеют более высокое соотношение деформации между воспаленными и не измененными областями, чем пациенты в стадии ремиссии [135], и чем пациенты с активным язвенным колитом. То есть острые воспалительные поражения характеризуются относительно мягкими тканями, а хронические поражения – повышенной жесткостью [136].

Так как чрескожный доступ может быть ограничен, в большинстве исследований использовался эндоскопический метод. Gilja и соавт. фокусируются на возможных показаниях к эластографии в оценке заболеваний кишечника. На основании анализа жесткости стенки кишечника могут быть дифференцированы острые и хронические воспаления, что имеет важное значение, когда речь идет

о терапевтической стратегии [137]. В исследовании воспалительных заболеваний кишечника данные эластографии достоверно коррелировали с эндоскопическими данными [138].

В исследовании, проведенном Navte и опубликованном online в 2012 году, соноэластография с измерениями коэффициента деформации и визуальной оценкой различий деформации не смогла отличить стенотические поражения болезни Крона (фиброз при хроническом воспалении) от аденокарциномы в резецированных образцах кишечника. Таким образом, повышенная жесткость тканей встречалась в случае аденокарциномы и при болезни Крона, вне зависимости как от активности болезни Крона, так и стадии аденокарциномы [139]. Для того, чтобы оценить полезность метода необходимы исследования, проведенные *in vivo*. Метод оценки относительной деформации слоев мышечной стенки желудка позволяет весьма детально отобразить распределение деформации [133,140]. Учитывая вышеуказанные результаты, ожидаются дальнейшие исследования других сегментов ЖКТ.

Эндоскопическая ультразвуковая (EUS) эластография также была предложена в качестве способа визуализации слоев стенок органов желудочно-кишечного тракта (особенно аноректальной области) *in vivo* [128].

До сих пор роль эластографии не была оценена в отношении диагностики свищей и абсцессов. Любые доступные описания связаны с остротой или хронизацией данных патологических состояний, например, при хронических воспалительных заболеваниях кишечника или спонтанном свище [136].

Эластография может сочетаться с другими методами, такими как УЗИ с контрастным усилением, fusion imaging или 3D эластография [137], что позволяет получить дополнительную информацию. Ультразвуковая эластография является перспективным клиническим методом, но увеличение жесткости тканей может наблюдаться как при злокачественных, так и доброкачественных новообразованиях. Необходимы дальнейшие исследования деформации при разных поражениях, а также о роли визуализации деформации в оценке моторики ЖКТ *in vivo*.

Трансректальное УЗИ (ТРУЗИ), транспромежностное УЗИ

Транспромежностное (УЗИ тазового дна) УЗИ [39,99,141,142], трансректальное УЗИ и другие аналогичные методы имеют огромное значение, но не вошли в данный обзор литературы.

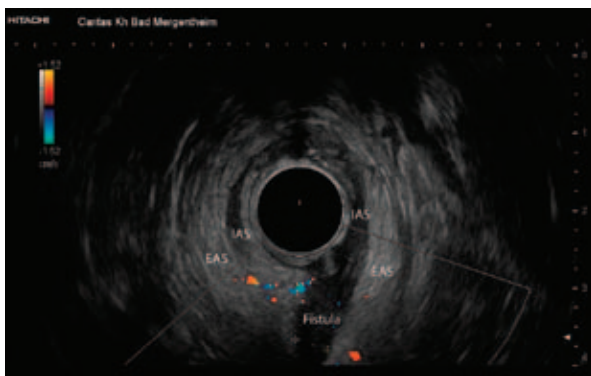


Рисунок 6. Трансректальное УЗИ [143-145]. Транссфинктерный свищ с большой долей интерсфинктерного хода свища. EAS – наружный сфинктер заднего прохода. IAS – внутренний анальный сфинктер

Язвенный колит (ЯК)

Диагноз язвенного колита обычно основывается на анамнестических данных, типичной эндоскопической картине и гистологическом заключении после исключения инфекционного поражения и бактериологического и микроскопического исследования кала [5,62]. Так как определение тактики лечения зависит от степени тяжести болезни, целесообразно проводить полную диагностику, начиная сразу с первичного обращения. Это может быть достигнуто путем объединения гибкой сигмоскопии и УЗИ, когда полная колоноскопия невозможна и/или противопоказана. Ранний УЗ признак активного язвенного колита – утолщение слизистого гипохозного слоя, соответствующий эндоскопическим результатам – отеку слизистой с петехиями, наличию экссудата и хрупкостью ткани. Более тяжелые случаи могут быть связаны с трансмуральным утолщением стенки кишечника. У пациентов с мол-

ниеносным течением заболевания можно также выявить трансмуральное воспаление, аналогичное таковому при болезни Крона [58,71,81]. Однако, следует отметить, что все ультразвуковые данные не являются специфичными и могут наблюдаться также в ряде других патологических состояниях толстой кишки из-за инфекций и/или лекарственных средств [43,146,147]. Как следствие, роль ультразвукового исследования при язвенном колите менее ясна, чем при болезни Крона, но оно также входит в список рекомендуемых исследований [33]. Авторы соответствующих исследований внесли свой вклад в германские рекомендации [62].

В целях уточнения роли УЗИ в диагностике язвенного колита в серии из тридцати шести пациентов мы оценили следующие ультразвуковые характеристики: толщина кишечной стенки, равномерность толщины, утолщение слизистой/подслизистой оболочки, трансмуральная воспалительная реакция и внекишечные проявления (>2 лимфатических узлов) аналогичным, как при болезни Крона, образом [37]. Активность заболевания оценивали по индексу активности язвенного колита (CAI) – численным индексом, указывающим при >4 баллов на активную фазу болезни, и неактивную фазу заболевания – при <4 баллов. При комплексной оценке значимой корреляции/ассоциации между любой из этих ультразвуковых характеристик и клиническими проявлениями заболевания и/или лабораторными показателями не было (Табл. 6).

На основании наших результатов и литературных данных [58,71,81], мы пришли к выводу, что ультразвуковое исследование играет меньшую роль в диагностике язвенного колита, чем при болезни Крона, но оправдано при оценке степени заболевания для принятия тактики лечения.

Таблица 6. УЗ морфологические показатели и клиническая активность у пациентов с язвенным колитом (n = 36) [33]

	Всего	CAI<4	CAI>4	Достоверность
Количество	36	11	22	
Утолщение стенки	27/36 (75,0%)	11/11 (100%)	16/22 (73%)	n.s.
Утолщение стенки (мм)	4,5 ± 1,3 (3,0-8,0)	4,6 ± 1,2 (3,0-7,0)	4,4 ± 1,3 (3,0-8,0)	n.s.
Равномерное утолщение	27/33 (82%)	11/12 (92%)	16/22 (73%)	n.s.
Четкость границ слизистой оболочки	3/33 (9,0%)	1/11 (9%)	2/22 (9%)	n.s.
Утолщение слизистой/подслизистой оболочки	21/33 (64%)	9/11 (82%)	12/22 (55%)	n.s.
Трансмуральная реакция	3/33 (9%)	1/11 (9%)	2/22 (9%)	n.s.
Тотальное поражение	17/33 (52,0%)	9/11 (82%)	8/22 (36,0%)	n.s.
Поражение левых отделов	16/33 (48%)	2/11 (18%)	14/22 (64%)	n.s.
>2 брыжеечных лимфатических узлов	4/36 (11%)	2/11 (18%)	2/22 (9%)	n.s.

n.s. – не статистически достоверно. CAI : индекс активности язвенного колита; подробнее см. текст. Толщина стенки, симметричное утолщение слизистой оболочки, утолщение слизистой/подслизистой оболочки, трансмуральной реакции и поражение лимфатических узлов были оценены таким же образом, как при болезни Крона

УЗИ в сравнении с другими методами диагностики ВЗК

Несмотря на широкое использование УЗИ в ведении пациентов с воспалительными заболеваниями кишечника, в частности болезни Крона, УЗИ приходится конкурировать с другими методами, в первую очередь, магнитно-резонансной томографией (МРТ) [32]. В серии исследований сравнились МРТ и компьютерная томография (КТ) с УЗИ или другими методами у пациентов с болезнью Крона с особым акцентом на наличие осложнений, таких как свищи и абсцессы [24,26,69,148-157]. Так как КТ связана со значительной дозой радиационного облучения, особенно при необходимости повторных исследований, этот метод является менее предпочтительным, особенно у молодых людей. Недавний метаанализ сравнения УЗИ, МРТ, КТ, сцинтиграфии и позитронно-эмиссионной томографии (ПЭТ) по отношению к чувствительности и специфичности не обнаружили существенных различий в диагностической точности среди этих методов, но авторы пришли к выводу, что нейонизирующие методы предпочтительнее [157]. Попытки количественно оценить воспаление стенки кишечника были сделаны с введением парамагнитного контрастного вещества с высокой чувствительностью и специфичностью в отношении вовлеченных сегментов кишечника [24], однако, прямое сравнение с УЗИ с контрастным усилением до сих пор не проведено [9]. В результате, согласно современным представлениям о сравнении УЗИ с МРТ – каждый метод имеет свои преимущества и недостатки и одним из основных факторов также может быть соответствующий опыт каждой конкретной клиники с применением того или иного метода диагностики. В то время как применение УЗИ в оценке кишечной патологии представляется более предпочтительным, особенно в аспекте низкой стоимости и воспроизводимости, МРТ может быть предпочтительным в случаях с внекишечным поражением, в особенности, когда нет прямого доступа для УЗИ, например, при поражении нижних газовых областей [151] и/или костей [152]. Недостатками МРТ являются его восприимчивость к воздушным и перистальтическим артефактам, длительному времени исследования и высокая стоимость. Основным недостатком УЗИ является его высокая зависимость от специалиста, проводящего исследование [33]. Интервенционные методы ультразвуковой диагностики были недавно проанализированы [158-160].

ЗАКЛЮЧЕНИЕ

УЗИ полезно для обнаружения воспалительных заболеваний кишечника (первичный диагноз). Может быть произведена оценка толщины стенки кишечника и окружающих структур, включая окологидротическую воспалительную реакцию, степень и локализация пораженных сегментов кишечника. Обнаружение внепросветных осложнений, таких как свищи, абсцессы, карциномы и кишечная непроходимость также возможно. УЗИ помогает координировать терапевтическую стратегию и осуществлять мониторинг течения заболевания у отдельных пациентов, что доказано в литературе. При язвенном колите сонографически можно оценить степень заболевания, что также может направить лечебную тактику.

ЛИТЕРАТУРА

1. Hoffmann J.C., Preiss J.C., Autschbach F. et al. Clinical practice guideline on diagnosis and treatment of Crohn's disease. *Z. Gastroenterol.* 2008. – 46(9):1094-1146.
2. Preiss J.C., Bokemeyer B., Siegmund B. et al. Clinical practice guideline on diagnosis and treatment of Crohn's disease – summary for the general practitioner. *Med. Klin. (Munich).* – 2009. – 104(3):237-243.
3. Levine A., Koletzko S., Turner D. et al. The ESPGHAN Revised Porto Criteria for the Diagnosis of Inflammatory Bowel Disease in Children and Adolescents. *J.Pediatr. Gastroenterol. Nutr.* – 2013.
4. Mayberry J.F., Lobo A., Ford A.C. et al. NICE clinical guideline (CG152): the management of Crohn's disease in adults, children and young people. *Aliment Pharmacol. Ther.* – 2013. – 37(2):195-203.
5. Travis S., Van Assche G., Dignass A. et al. On the second ECCO Consensus on Crohn's disease. *J. Crohns Colitis.* – 2010. – 4(1):1-6.
6. Miheller P., Kiss L.S., Juhasz M. et al. Recommendations for identifying Crohn's disease patients with poor prognosis. *Expert Rev. Clin. Immunol.* – 2013. – 9(1):65-75.
7. Claudon M., Dietrich C.F., Choi B.I. et al. Guidelines and good clinical practice recommendations for contrast enhanced ultrasound (CEUS) in the liver-update 2012: a WFUMB-EFSUMB initiative in cooperation with representatives of AFSUMB, AIUM, ASUM, FLAUS and ICUS. *Ultraschall Med.* – 2013. – 34(1):11-29.
8. Dietrich C.F., Averkiou M.A., Correas J.M. et al. An EFSUMB introduction into Dynamic Contrast-Enhanced Ultrasound (DCE-US) for quantification of tumour perfusion. *Ultraschall Med.* – 2012. –

- 33(4):344-351.
9. Piscaglia F., Nolsoe C., Dietrich C.F. et al. The EFSUMB Guidelines and Recommendations on the Clinical Practice of Contrast Enhanced Ultrasound (CEUS): update 2011 on non-hepatic applications. *Ultraschall Med.* – 2012. – 33(1):33-59.
 10. Bamber J., Cosgrove D., Dietrich C.F. et al. EFSUMB guidelines and recommendations on the clinical use of ultrasound elastography. Part 1: Basic principles and technology. *Ultraschall Med.* – 2013. – 34(2):169-184.
 11. Cosgrove D., Piscaglia F., Bamber J. et al. EFSUMB Guidelines and Recommendations on the Clinical Use of Ultrasound Elastography. Part 2: Clinical Applications. *Ultraschall Med.* – 2013. – 34(3):238-253.
 12. Meckler U., Caspary W.F., Clement T.B. et al. Sonography in Crohn disease-the conclusions of an experts' group. *Z. Gastroenterol.* – 1991. – 29(7):355-359.
 13. Maconi G., Parente F., Bollani S. et al. Abdominal ultrasound in the assessment of extent and activity of Crohn's disease: clinical significance and implication of bowel wall thickening. *Am. J. Gastroenterol.* – 1996. – 91(8):1604-1609.
 14. Van Oostayen J.A., Wasser M.N., van Hogeand R.A. et al. Activity of Crohn disease assessed by measurement of superior mesenteric artery flow with Doppler US. *Radiology.* – 1994. – 193(2):551-554.
 15. Robotti D., Cammarota T., Debani P. et al. Activity of Crohn disease: value of Color-Power-Doppler and contrast-enhanced ultrasonography. *Abdom Imaging.* – 2004. – 29(6):648-652.
 16. Esteban J.M., Maldonado L., Sanchiz V. et al. Activity of Crohn's disease assessed by colour Doppler ultrasound analysis of the affected loops. *Eur. Radiol.* – 2001. – 11(8):1423-1428.
 17. Van Oostayen J.A., Wasser M.N., Griffioen G. et al. Activity of Crohn's disease assessed by measurement of superior mesenteric artery flow with Doppler ultrasound. *Neth. J. Med.* – 1998. – 53(6):S3-S8.
 18. Martinez M.J., Ripolles T., Paredes J.M. et al. Assessment of the extension and the inflammatory activity in Crohn's disease: comparison of ultrasound and MRI. *Abdom. Imaging.* – 2008.
 19. Britton I., Maguire C., Adams C. et al. Assessment of the role and reliability of sonographic post-prandial flow response in grading Crohn's disease activity. *Clin. Radiol.* – 1998. – 53(8):599-603.
 20. Futagami Y., Haruma K., Hata J. et al. Development and validation of an ultrasonographic activity index of Crohn's disease. *Eur. J. Gastroenterol. Hepatol.* – 1999. – 11(9):1007-1012.
 21. Spalinger J., Patriquin H., Miron M.C. et al. Doppler US in patients with crohn disease: vessel density in the diseased bowel reflects disease activity. *Radiology.* – 2000. – 217(3):787-791.
 22. Neye H., Voderholzer W., Rickes S. et al. Evaluation of criteria for the activity of Crohn's disease by power Doppler sonography. *Dig. Dis.* – 2004. – 22(1):67-72.
 23. Migaleddu V., Quaiia E., Scano D. et al. Inflammatory activity in Crohn disease: ultrasound findings. *Abdom. Imaging.* – 2008.
 24. Ajaj W.M., Lauenstein T.C., Pelster G. et al. Magnetic resonance colonography for the detection of inflammatory diseases of the large bowel: quantifying the inflammatory activity. *Gut.* – 2005. – 54(2):257-263.
 25. Ludwig D., Wiener S., Bruning A. et al. Mesenteric blood flow is related to disease activity and risk of relapse in Crohn's disease: a prospective follow-up study. *Am. J. Gastroenterol.* – 1999. – 94(10):2942-2950.
 26. Sempere G.A., Martinez S.V., Medina C.E. et al. MRI evaluation of inflammatory activity in Crohn's disease. *AJR Am. J. Roentgenol.* – 2005. – 184(6):1829-1835.
 27. Heyne R., Rickes S., Bock P. et al. Non-invasive evaluation of activity in inflammatory bowel disease by power Doppler sonography. *Z. Gastroenterol.* – 2002. – 40(3):171-175.
 28. Mayer D., Reinshagen M., Mason R.A. et al. Sonographic measurement of thickened bowel wall segments as a quantitative parameter for activity in inflammatory bowel disease. *Z. Gastroenterol.* – 2000. – 38(4):295-300.
 29. Dietrich C.F., Riemer-Hommel P. Challenges for the German Health Care System. *Z. Gastroenterol.* – 2012. – 50(6):557-572.
 30. Dietrich C.F., Mäurer M., Riemer-Homme P. Challenges for the German Health Care System – Pharmaceuticals. *Endo heute.* – 2014. – 27:1-9.
 31. Dietrich C.F. Editorial on the contribution «Challenges for the German Health Care System». *Z. Gastroenterol.* – 2012. – 50(6):555-556.
 32. Adamek H.E., Dietrich C.F. [Imaging of the small intestine: current knowledge]. *Internist (Berl).* – 2010. – 51(6):722-729.
 33. Allgayer H., Braden B., Dietrich C.F. Transabdominal ultrasound in inflammatory bowel disease. Conventional and recently developed techniques-update. *Med. Ultrason.* – 2011. – 13(4):302-313.
 34. Dietrich C.F. Significance of abdominal ultrasound in inflammatory bowel disease. *Dig. Dis.* – 2009. – 27(4):482-493.
 35. Dietrich C.F., Muller G., Ignee A. Acute abdomen, gastroenterologists view. *Praxis (Bern 1994).* – 2007. – 96(16):645-659.
 36. Meckler U., Hollerweger A., Dietrich C.F. Sonographische Differenzialdiagnose. *Krankheiten*

- des Gastrointestinaltraktes. Systematischer Atlas. Deutscher Ärzte-Verlag. – 2004.
37. Hirche T.O., Russler J., Schroder O. et al. The value of routinely performed ultrasonography in patients with Crohn disease. *Scand. J. Gastroenterol.* – 2002. – 37(10):1178-1183.
38. Dietrich C.F. *EFSUMB Course Book on Ultrasound*. London. – 2012.
39. Dietrich C.F., Barreiros A.P., Nuernberg D. et al. Perianal ultrasound. *Z. Gastroenterol.* – 2008. – 46(6):625-630.
40. Dietrich C.F., Rudd L. The EFSUMB website, a guide for better understanding. *Med. Ultrason.* – 2013. – 15(3):215-223.
41. Nylund K., Hausken T., Odegaard S. et al. Gastrointestinal wall thickness measured with trans-abdominal ultrasonography and its relationship to demographic factors in healthy subjects. *Ultraschall Med.* – 2012. – 33(7):E225-E232.
42. Odegaard S., Nesje L.B., Laerum O.D. et al. High-frequency ultrasonographic imaging of the gastrointestinal wall. *Expert Rev. Med. Devices.* – 2012. – 9(3):263-273.
43. Dietrich C.F., Brunner V., Lembcke B. Intestinal ultrasound in rare small and large intestinal diseases. *Z. Gastroenterol.* – 1998. – 36(11):955-970.
44. Erdozain J.C., Herrera A., Molina E. et al. Usefulness of abdominal echography in the diagnosis of active Crohn's disease. *Gastroenterol. Hepatol.* – 1998. – 21(6):272-276.
45. Nuernberg D., Ignee A., Dietrich C.F. Current status of ultrasound in gastroenterology-bowel and upper gastrointestinal tract-part 1. *Z. Gastroenterol.* – 2007. – 45(7):629-640.
46. Nuernberg D., Ignee A., Dietrich C.F. Current status of ultrasound in gastroenterology-bowel and upper gastrointestinal tract-part 2. *Z. Gastroenterol.* – 2008. – 46(4):355-366.
47. Khaw K.T., Yeoman L.J., Saverymattu S.H. et al. Ultrasonic patterns in inflammatory bowel disease. *Clin. Radiol.* – 1991. – 43(3):171-175.
48. Schwerk W.B., Beckh K.H., Raith M. A prospective evaluation of high resolution sonography in the diagnosis of inflammatory bowel disease. *Europ. J. Gastroenterol. Hepatol.* – 1992. – 4:172-182.
49. Meckler U., Herzog P. Sonographic structure of the intestinal wall-significance for the diagnosis of inflammatory intestinal diseases. *Ultraschall Med.* – 1989. – 10(3):152-157.
50. Jenssen C., Dietrich C.F. Endoscopic ultrasound of gastrointestinal subepithelial lesions. *Ultraschall Med.* – 2008. – 29(3):236-264.
51. Panes J., Bouhnik Y., Reinisch W. et al. Imaging techniques for assessment of inflammatory bowel disease: joint ECCO and ESGAR evidence-based consensus guidelines. *J. Crohns. Colitis.* – 2013. – 7(7):556-585.
52. Stange E.F., Travis S.P., Vermeire S. et al. European evidence-based Consensus on the diagnosis and management of ulcerative colitis: Definitions and diagnosis. *J. Crohns Colitis.* – 2008. – 2(1):1-23.
53. Van Assche G., Dignass A., Panes J. et al. The second European evidence-based Consensus on the diagnosis and management of Crohn's disease: Definitions and diagnosis. *J. Crohns Colitis.* – 2010. – 4(1):7-27.
54. Dignass A., Eliakim R., Magro F. et al. Second European evidence-based consensus on the diagnosis and management of ulcerative colitis part 1: definitions and diagnosis. *J. Crohns Colitis.* – 2012. – 6(10):965-990.
55. Schroeder K.W., Tremaine W.J., Ilstrup D.M. Coated oral 5-aminosalicylic acid therapy for mildly to moderately active ulcerative colitis. A randomized study. *N. Engl. J. Med.* – 1987. – 317(26):1625-1629.
56. Feagan B.G., Greenberg G.R., Wild G. et al. Treatment of ulcerative colitis with a humanized antibody to the alpha4beta7 integrin. *N. Engl. J. Med.* – 2005. – 352(24):2499-2507.
57. Parente F., Greco S., Molteni M. et al. Role of early ultrasound in detecting inflammatory intestinal disorders and identifying their anatomical location within the bowel. *Aliment Pharmacol. Ther.* – 2003. – 18(10):1009-1016.
58. Hollerbach S., Geissler A., Schiegl H. et al. The accuracy of abdominal ultrasound in the assessment of bowel disorders. *Scand. J. Gastroenterol.* – 1998. – 33(11):1201-1208.
59. Maconi G., Ardizzone S., Parente F. et al. Ultrasonography in the evaluation of extension, activity, and follow-up of ulcerative colitis. *Scand. J. Gastroenterol.* – 1999. – 34(11):1103-1107.
60. Parente F., Molteni M., Marino B. et al. Are colonoscopy and bowel ultrasound useful for assessing response to short-term therapy and predicting disease outcome of moderate-to-severe forms of ulcerative colitis?: a prospective study. *Am. J. Gastroenterol.* – 2010. – 105(5):1150-1157.
61. Schreyer A.G., Ludwig D., Koletzko S. et al. Updated German S3-guideline regarding the diagnosis of Crohn's disease-implementation of radiological modalities. *Rofo.* – 2010. – 182(2):116-121.
62. Dignass A., Preiss J.C., Aust D.E. et al. Updated German guideline on diagnosis and treatment of ulcerative colitis, 2011. *Z. Gastroenterol.* – 2011. – 49(9):1276-1341.
63. Albrecht T., Blomley M., Bolondi L. et al. Guidelines for the use of contrast agents in ultrasound. January 2004. *Ultraschall Med.* – 2004. – 25(4):249-256.
64. Claudon M., Cosgrove D., Albrecht T. et al.

- Guidelines and good clinical practice recommendations for contrast enhanced ultrasound (CEUS) – update 2008. *Ultraschall. Med.* – 2008. – 29(1):28-44.
65. Dietrich C.F. Comments and illustrations regarding the guidelines and good clinical practice recommendations for contrast-enhanced ultrasound (CEUS) – update 2008. *Ultraschall. Med.* – 2008. – 29 Suppl 4:S188-S202.
66. Dietrich C.F., Cui X.W., Schreiber-Dietrich D.G. et al. EFSUMB guidelines 2011: comments and illustrations. *Ultraschall. Med.* – 2012. – 33 Suppl 1:S11-S21.
67. Hirche T.O., Russler J., Braden B. et al. Sonographic detection of perihepatic lymphadenopathy is an indicator for primary sclerosing cholangitis in patients with inflammatory bowel disease. *Int. J. Colorectal Dis.* – 2004. – 19(6):586-594.
68. Dietrich C.F., Zeuzem S., Caspary W.F. et al. Ultrasound lymph node imaging in the abdomen and retroperitoneum of healthy probands. *Ultraschall. Med.* – 1998. – 19(6):265-269.
69. Potthast S., Rieber A., Von Tirpitz C. et al. Ultrasound and magnetic resonance imaging in Crohn's disease: a comparison. *Eur Radiol.* – 2002. – 12(6):1416-1422.
70. DiCandio G., Mosca F., Campatelli A. et al. Sonographic detection of postsurgical recurrence of Crohn disease. *AJR Am. J. Roentgenol.* – 1986. – 146(3):523-526.
71. Hata J., Haruma K., Suenaga K. et al. Ultrasonographic assessment of inflammatory bowel disease. *Am J. Gastroenterol.* – 1992. – 87(4):443-447.
72. Sheridan M.B., Nicholson D.A., Martin D.F. Transabdominal ultrasonography as the primary investigation in patients with suspected Crohn's disease or recurrence: a prospective study. *Clin. Radiol.* – 1993. – 48(6):402-404.
73. Bozkurt T., Richter F., Lux G. Ultrasonography as a primary diagnostic tool in patients with inflammatory disease and tumors of the small intestine and large bowel. *J. Clin. Ultrasound.* – 1994. – 22(2):85-91.
74. Andreoli A., Cerro P., Falasco G. et al. Role of ultrasonography in the diagnosis of postsurgical recurrence of Crohn's disease. *Am J. Gastroenterol.* – 1998. – 93(7):1117-1121.
75. Faure C., Belarbi N., Mougenot J.F. et al. Ultrasonographic assessment of inflammatory bowel disease in children: comparison with ileocolonoscopy. *J. Pediatr.* – 1997. – 130(1):147-151.
76. Parente F., Maconi G., Bollani S. et al. Bowel ultrasound in assessment of Crohn's disease and detection of related small bowel strictures: a prospective comparative study versus x ray and intraoperative findings. *Gut.* – 2002. – 50(4):490-495.
77. Khaw K.T., Saverymuttu S.H., Joseph A.E. Correlation of 111indium WBC scintigraphy with ultrasound in the detection and assessment of inflammatory bowel disease. *Clin. Radiol.* – 1990. – 42(6):410-413.
78. Pradel J.A., David X.R., Taourel P. et al. Sonographic assessment of the normal and abnormal bowel wall in nondiverticular ileitis and colitis. *Abdom. Imaging.* – 1997. – 22(2):167-172.
79. Reimund J.M., Jung-Chaigneau E., Chamouard P. et al. Diagnostic value of high resolution sonography in Crohn's disease and ulcerative colitis. *Gastroenterol. Clin. Biol.* – 1999. – 23(6-7):740-746.
80. Brignola C., Belloli C., Iannone P. et al. Comparison of scintigraphy with indium-111 leukocyte scan and ultrasonography in assessment of X-ray-demonstrated lesions of Crohn's disease. *Dig Dis. Sci.* – 1993. – 38(3):433-437.
81. Limberg B. Diagnosis of acute ulcerative colitis and colonic Crohn's disease by colonic sonography. *J. Clin. Ultrasound.* – 1989; 17(1):25-31.
82. Maconi G., Bollani S., Bianchi P.G. Ultrasonographic detection of intestinal complications in Crohn's disease. *Dig Dis. Sci.* – 1996. – 41(8):1643-1648.
83. Pedersen B.H., Gronvall S., Dorph S. et al. The value of dynamic ultrasound scanning in Crohn's disease. *Scand. J. Gastroenterol.* – 1986. – 21(8):969-972.
84. Solvig J., Ekberg O., Lindgren S. et al. Ultrasound examination of the small bowel: comparison with enteroclysis in patients with Crohn disease. *Abdom. Imaging.* – 1995. – 20(4):323-326.
85. Sonnenberg A., Erckenbrecht J., Peter P. et al. Detection of Crohn's disease by ultrasound. *Gastroenterology.* – 1982. – 83(2):430-434.
86. Stiatti A., Martinuzzi A., Bartolini M. et al. Ultrasonography in the diagnosis of chronic inflammatory intestinal disease. *Radiol. Med. (Torino).* – 1990. – 80(3):301-303.
87. Miao Y.M., Koh D.M., Amin Z. et al. Ultrasound and magnetic resonance imaging assessment of active bowel segments in Crohn's disease. *Clin. Radiol.* – 2002. – 57(10):913-918.
88. Dietrich C.F. Ultrasonography of the small and large intestine. In: Rose BD, editor. *UpToDate*. Wellesley MA: UpToDate. – 2014.
89. Rothman K.J. *Epidemiology: An Introduction*. Oxford University Press. – 2002.
90. Maconi G., Sampietro G.M., Parente F. et al. Contrast radiology, computed tomography and ultrasonography in detecting internal fistulas and intra-abdominal abscesses in Crohn's disease: a prospective comparative study. *Am. J. Gastroenterol.* – 2003. – 98(7):1545-1555.
91. Rapaccini G.L., Pompili M., Orefice R. et al. Contrast-enhanced power doppler of the intestinal wall in the evaluation of patients with Crohn disease.

- Scand. J. Gastroenterol. – 2004. – 39(2):188-194.
92. Hollerweger A., Macheiner P., Dirks K. et al. Differential diagnosis of severe hypoechoic oedema of the small bowel. *Ultraschall Med.* – 2006. – 27(3):234-239.
93. Maconi G., Sampietro G.M., Russo A. et al. The vascularity of internal fistulae in Crohn's disease: an in vivo power Doppler ultrasonography assessment. *Gut.* – 2002. – 50(4):496-500.
94. Pera A., Cammarota T., Comino E. et al. Ultrasonography in the detection of Crohn's disease and in the differential diagnosis of inflammatory bowel disease. *Digestion.* – 1988. – 41(3):180-184.
95. Seitz K., Reuss J. Sonographic detection of fistulas in Crohn disease. *Ultraschall Med.* – 1986. – 7(6):281-283.
96. Orsoni P., Barthet M., Portier F. et al. Prospective comparison of endosonography, magnetic resonance imaging and surgical findings in anorectal fistula and abscess complicating Crohn's disease. *Br. J. Surg.* – 1999. – 86(3):360-364.
97. Dietrich C.F., Ignee A., Hocke M. et al. Pitfalls and artefacts using contrast enhanced ultrasound. *Z. Gastroenterol.* – 2011. – 49(3):350-356.
98. Dietrich C.F., Schreiber-Dietrich D., Hocke M. Comments on the EFSUMB non-liver Guidelines 2011. *Praxis (Bern 1994).* – 2012. – 101(18):1175-1181.
99. Dietrich C.F., Cui X.W., Barreiros A.P. et al. EFSUMB guidelines 2011: comment on emergent indications and visions. *Ultraschall Med.* – 2012. – 33 Suppl 1:S39-S47.
100. Allgayer H., Holtmeier W., Dietrich C.F. Crohn's disease and cancer risk. Incidence/prevalence, clinical characteristics, and potential prevention strategies. *Med. Klin. (Munich).* – 2007. – 102(9):727-733.
101. Maconi G., Di Sabatino A., Ardizzone S. et al. Prevalence and clinical significance of sonographic detection of enlarged regional lymph nodes in Crohn's disease. *Scand. J. Gastroenterol.* – 2005. – 40(11):1328-1333.
102. Puylaert J.B., van der Zant F.M. Mesenteric lymphadenitis or appendicitis? *AJR Am. J. Roentgenol.* – 1995. – 165(2):490.
103. Angerson W.J., Allison M.C., Baxter J.N. et al. Neoterminal ileal blood flow after ileocolonic resection for Crohn's disease. *Gut.* – 1993. – 34(11):1531-1534.
104. Silvan D.M., Juanco P.C., Parra Blanco J.A. et al. Usefulness of Doppler ultrasound in the evaluation of patients with active Crohn's disease. *Rev. Esp. Enferm. Dig.* – 1997. – 89(9):677-684.
105. Alvarez D., Vazquez H., Bai J.C. et al. Superior mesenteric artery blood flow in celiac disease. *Dig. Dis. Sci.* – 1993. – 38(7):1175-1182.
106. Danse E.M., Laterre P.F., Van Beers B.E. et al. Early diagnosis of acute intestinal ischaemia: contribution of colour Doppler sonography. *Acta Chir. Belg.* – 1997. – 97(4):173-176.
107. Scholbach T., Herrero I., Scholbach J. Dynamic color Doppler sonography of intestinal wall in patients with Crohn disease compared with healthy subjects. *J. Pediatr. Gastroenterol. Nutr.* – 2004. – 39(5):524-528.
108. Parente F., Greco S., Molteni M. et al. Oral contrast enhanced bowel ultrasonography in the assessment of small intestine Crohn's disease. A prospective comparison with conventional ultrasound, x ray studies, and ileocolonoscopy. *Gut.* – 2004. – 53(11):1652-1657.
109. Kratzer W., Schmidt S.A., Mittrach C. et al. Contrast-enhanced wideband harmonic imaging ultrasound (SonoVue): a new technique for quantifying bowel wall vascularity in Crohn's disease. *Scand. J. Gastroenterol.* – 2005. – 40(8):985-991.
110. Schlottmann K., Kratzer W., Scholmerich J. Doppler ultrasound and intravenous contrast agents in gastrointestinal tract disorders: current role and future implications. *Eur. J. Gastroenterol. Hepatol.* – 2005. – 17(3):263-275.
111. Kratzer W., Foeller T., Kaechele V. et al. Intestinal wall vascularisation in Crohn's disease. *Z. Gastroenterol.* – 2004. – 42(9):973-978.
112. Dietrich C.F., Jedrzejczyk M., Ignee A. Sonographic assessment of splanchnic arteries and the bowel wall. *Eur. J. Radiol.* – 2007. – 64(2):202-212.
113. Dietrich C.F., Ignee A., Seitz K.H. et al. Duplex sonography of visceral arteries. *Ultraschall Med.* – 2001. – 22(6):247-257.
114. Homann N., Klarmann U., Fellermann K. et al. Mesenteric pulsatility index analysis predicts response to azathioprine in patients with Crohn's disease. *Inflamm. Bowel Dis.* – 2005. – 11(2):126-132.
115. Ludwig D. Doppler sonography in inflammatory bowel disease. *Z. Gastroenterol.* – 2004. – 42(9):1059-1065.
116. Bremner A.R., Griffiths M., Argent J.D. et al. Sonographic evaluation of inflammatory bowel disease: a prospective, blinded, comparative study. *Pediatr. Radiol.* – 2006. – 36(9):947-953.
117. Plikat K., Klebl F., Buchner C. et al. Evaluation of intestinal hyperaemia in inflamed bowel by high resolution Contrast Harmonic Imaging (CHI). *Ultraschall Med.* – 2004. – 25(4):257-262.
118. Schmidt T., Hohl C., Haage P. et al. Phase-inversion tissue harmonic imaging compared to fundamental B-mode ultrasound in the evaluation of the pathology of large and small bowel. *Eur. Radiol.* – 2005. – 15(9):2021-2030.
119. Guidi L., De Franco A., De V. et al. Contrast-enhanced ultrasonography with SonoVue after infliximab therapy in Crohn's disease. *Eur. Rev. Med.*

- Pharmacol. Sci. – 2006. – 10(1):23-26.
120. De Pascale A., Garofalo G., Perna M. et al. Contrast-enhanced ultrasonography in Crohn's disease. *Radiol. Med. (Torino)*. – 2006. – 111(4):539-550.
121. Pauls S., Gabelmann A., Schmidt S.A. et al. Evaluating bowel wall vascularity in Crohn's disease: a comparison of dynamic MRI and wideband harmonic imaging contrast-enhanced low MI ultrasound. *Eur. Radiol.* – 2006. – 16(11):2410-2417.
122. Serra C., Menozzi G., Labate A.M. et al. Ultrasound assessment of vascularization of the thickened terminal ileum wall in Crohn's disease patients using a low-mechanical index real-time scanning technique with a second generation ultrasound contrast agent. *Eur. J. Radiol.* – 2007. – 62(1):114-121.
123. Kunihiro K., Hata J., Manabe N. et al. Predicting the need for surgery in Crohn's disease with contrast harmonic ultrasound. *Scand. J. Gastroenterol.* – 2007. – 42(5):577-585.
124. Maconi G., Sampietro G.M., Sartani A. et al. Bowel ultrasound in Crohn's disease: surgical perspective. *Int. J. Colorectal. Dis.* – 2008.
125. Nylund K., Jirik R., Mezl M. et al. Quantitative contrast-enhanced ultrasound comparison between inflammatory and fibrotic lesions in patients with Crohn's disease. *Ultrasound Med. Biol.* – 2013. – 39(7):1197-1206.
126. Dietrich C.F., Jenssen C. Evidence Based Endoscopic Ultrasound. *Z. Gastroenterol.* – 2011. – 49(5):599-621.
127. Dietrich C.F., Hocke M., Jenssen C. Interventional endosonography. *Ultraschall. Med.* – 2011. – 32(1):8-22, quiz.
128. Allgayer H., Ignee A., Dietrich C.F. Endosonographic elastography of the anal sphincter in patients with fecal incontinence. *Scand. J. Gastroenterol.* – 2010. – 45(1):30-38.
129. Dietrich C.F., Saftoiu A., Jenssen C. Real time elastography endoscopic ultrasound (RTE-EUS), a comprehensive review. *Eur. J. Radiol.* – 2013.
130. Kim K., Johnson L.A., Jia C. et al. Noninvasive ultrasound elasticity imaging (UEI) of Crohn's disease: animal model. *Ultrasound Med. Biol.* – 2008. – 34(6):902-912.
131. Sarvazyan A., Hall T.J., Urban M.W. et al. An overview of elastogram. *Curr. Med. Imaging. Rev.* – 2011. – 7(4):255-282.
132. Gilja O.H., Hatlebakk J.G., Odegaard S. et al. Advanced imaging and visualization in gastrointestinal disorders. *World J. Gastroenterol.* – 2007 – 13(9):1408-1421.
133. Gilja O.H., Heimdal A., Hausken T. et al. Strain during gastric contractions can be measured using Doppler ultrasonography. *Ultrasound Med. Biol.* – 2002. – 28(11-12):1457-1465.
134. Stidham R.W., Xu J., Johnson L.A. et al. Ultrasound elasticity imaging for detecting intestinal fibrosis and inflammation in rats and humans with Crohn's disease. *Gastroenterology.* – 2011. – 141(3):819-826.
135. Rustemovic N., Cukovic-Cavka S., Brinar M. et al. A pilot study of transrectal endoscopic ultrasound elastography in inflammatory bowel disease. *BMC Gastroenterol.* – 2011. – 11:113.
136. Dietrich C.F. Real-time tissue elastography. Multiple clinical applications. Multiple clinical solutions. *Endoskopie heute.* – 2012. – 24:177-212.
137. Dietrich C.F., Cantisani V. Current status and perspectives of elastography. *Eur. J. Radiol.* – 2014. – 83(3):403-404.
138. Ishikawa D., Ando T., Watanabe O. et al. Images of colonic real-time tissue sonoelastography correlate with those of colonoscopy and may predict response to therapy in patients with ulcerative colitis. *BMC Gastroenterol.* – 2011. – 11:29.
139. Havre R.F., Leh S., Gilja O.H. et al. Strain Assessment in Surgically Resected Inflammatory and Neoplastic Bowel Lesions. *Ultraschall Med.* – 2012.
140. Heimdal A. Strain Rate Imaging: A new tool for studying the GI tract. In: Odegaard S, Gilja OH, Gregersen H, editors. Basic and new aspects of gastrointestinal ultrasonography. Singapore: World Scientific. – 2014. – 243-263.
141. Roche B., Deleaval J., Fransioli A. et al. Comparison of transanal and external perineal ultrasonography. *Eur Radiol.* – 2001. – 11(7):1165-1170.
142. Barreiros A.P., Hirche T.O., Ignee A. et al. Indications and limitations of perineal ultrasound examination. *Scand. J. Gastroenterol.* – 2010. – 45(6):764-765.
143. Waage J.E., Havre R.F., Odegaard S. et al. Endorectal elastography in the evaluation of rectal tumours. *Colorectal. Dis.* – 2011. – 13(10):1130-1137.
144. Allgayer H., Ignee A., Zipse S. et al. Endorectal ultrasound and real-time elastography in patients with fecal incontinence following anorectal surgery: a prospective comparison evaluating short- and long-term outcomes in irradiated and non-irradiated patients. *Z. Gastroenterol.* – 2012. – 50(12):1281-1286.
145. Gast P. Endorectal ultrasound in infectious colitis may predict development of chronic colitis. *Endoscopy.* – 1999. – 31(3):265-268.
146. Dietrich C.F., Brunner V., Seifert H. et al. Intestinal B-mode sonography in patients with endemic sprue. *Intestinal sonography in endemic sprue.* *Ultraschall Med.* – 1999. – 20(6):242-247.
147. Dietrich C.F., Lembecke B., Seifert H. et al. Ultrasound diagnosis of penicillin-induced segmen-

- tal hemorrhagic colitis. Dtsch. Med. Wochenschr. – 2000. – 125(24):755-760.
148. Borthne A.S., Abdelnoor M., Rugtveit J. et al. Bowel magnetic resonance imaging of pediatric patients with oral mannitol MRI compared to endoscopy and intestinal ultrasound. Eur. Radiol. – 2006. – 16(1):207-214.
149. Wiarda B.M., Kuipers E.J., Heitbrink M.A. et al. MR Enteroclysis of inflammatory small-bowel diseases. AJR Am. J. Roentgenol. – 2006. – 187(2):522-531.
150. Herrmann K.A., Michaely H.J., Zech C.J. et al. Internal fistulas in Crohn disease: magnetic resonance enteroclysis. Abdom. Imaging. – 2006. – 31(6):675-687.
151. Ergen F.B., Arslan E.B., Kerimoglu U. et al. Magnetic resonance fistulography for the demonstration of anovaginal fistula: an alternative imaging technique? J. Comput. Assist. Tomogr. – 2007. – 31(2):243-246.
152. Kamata N., Oshitani N., Sogawa M. et al. Usefulness of magnetic resonance imaging for detection of asymptomatic osteonecrosis of the femoral head in patients with inflammatory bowel disease on long-term corticosteroid treatment. Scand. J. Gastroenterol. – 2007. – 1-6.
153. Schmidt S., Chevallier P., Bessoud B. et al. Diagnostic performance of MRI for detection of intestinal fistulas in patients with complicated inflammatory bowel conditions. Eur. Radiol. – 2007. – 17(11):2957-2963.
154. Horsthuis K., Stokkers P.C., Stoker J. Detection of inflammatory bowel disease: diagnostic performance of cross-sectional imaging modalities. Abdom. Imaging. – 2008. – 33(4):407-416.
155. Dinter D.J., Chakraborty A., Brade J. et al. Endoscopy and magnetic resonance imaging in patients with Crohn's disease: a retrospective single-centre comparative study. Scand. J. Gastroenterol. – 2008. – 43(2):207-216.
156. Horsthuis K., Bipat S., Bennink R.J. et al. Inflammatory bowel disease diagnosed with US, MR, scintigraphy, and CT: meta-analysis of prospective studies. Radiology. – 2008. – 247(1):64-79.
157. Lin M.F., Narra V. Developing role of magnetic resonance imaging in Crohn's disease. Curr. Opin. Gastroenterol. – 2008. – 24(2):135-140.
158. Gottschalk U., Ignee A., Dietrich C.F. Ultrasound-guided interventions and description of the equipment. Z. Gastroenterol. – 2010. – 48(11):1305-1316.
159. Gottschalk U., Ignee A., Dietrich C.F. Ultrasound guided interventions, part 1, diagnostic procedures. Z. Gastroenterol. – 2009. – 47(7):682-690.
160. Dietrich C.F., Nuernberg D. Lehratlas der interventionellen Sonographie. Thieme Verlag. – 2011.
161. Worlicek H., Lutz H., Thoma B. Sonography of chronic inflammatory bowel diseases – a prospective study. Ultraschall. Med. – 1986. – 7(6):275-280.
162. Abu-Yousef M.M., Bleicher J.J., Maher J.W. et al. High-resolution sonography of acute appendicitis. AJR Am. J. Roentgenol. – 1987. – 149(1):53-58.
163. Kedar R.P., Shah P.P., Shivde R.S. et al. Sonographic findings in gastrointestinal and peritoneal tuberculosis. Clin. Radiol. – 1994. – 49(1):24-29.
164. Dubbins P.A. Ultrasound demonstration of bowel wall thickness in inflammatory bowel disease. Clin. Radiol. – 1984. – 35(3):227-231.
165. Dialer I., Hundt C., Bertele-Harms R.M. et al. Sonographic evaluation of bowel wall thickness in patients with cystic fibrosis. J. Clin. Gastroenterol. – 2003. – 37(1):55-60.
166. Wijers O.B., Tio T.L., Tytgat G.N. Ultrasonography and endosonography in the diagnosis and management of inflammatory bowel disease. Endoscopy. – 1992. – 24(6):559-564.
167. Dagli U., Over H., Tezel A. et al. Transrectal ultrasound in the diagnosis and management of inflammatory bowel disease. Endoscop. – 1999. – 31(2):152-157.
168. Soweid A.M., Chak A., Katz J.A. et al. Jr. Catheter probe assisted endoluminal US in inflammatory bowel disease. Gastrointest. Endosc. – 1999. – 50(1):41-46.
169. Limberg B. Diagnosis and staging of colonic tumors by conventional abdominal sonography as compared with hydrocolonic sonography. N. Engl. J. Med. – 1992. – 327(2):65-69.
170. Limberg B. Sonographic features of colonic Crohn's disease: comparison of in vivo and in vitro studies. J. Clin. Ultrasound. – 1990. – 18(3):161-166.
171. Kimmey M.B., Wang K.Y., Haggitt R.C. et al. Diagnosis of inflammatory bowel disease with ultrasound. An in vitro study. Invest. Radiol. – 1990. – 25(10):1085-1090.

ВЛИЯНИЕ МИКРОНИЗИРОВАННОЙ ОЧИЩЕННОЙ ФЛАВОНОИДНОЙ ФРАКЦИИ НА РЕЗУЛЬТАТЫ ЛИГИРОВАНИЯ ВНУТРЕННИХ ГЕМОРОИДАЛЬНЫХ УЗЛОВ

Помазкин В.И.

Свердловский областной клинический госпиталь для ветеранов войн,
г. Екатеринбург
(Начальник госпиталя – В.С. Башков)

ЦЕЛЬ: оценить результаты лигирования внутренних геморроидальных узлов (ЛГВУ) с приемом микронизированной очищенной флавоноидной фракции (МОФФ).

ПАЦИЕНТЫ И МЕТОДЫ: В исследование включено 122 пациента с хроническим геморроем 2 ст. В основную группу вошли 64 пациента, терапия которых включала сочетание ЛГВУ и приём МОФФ (Детралекс, Сервье, Франция). В контрольную группу включено 58 пациентов, у которых выполнено только ЛГВУ.

РЕЗУЛЬТАТЫ: При использовании препарата Детралекс отмечено достоверное снижение интенсивности болевого синдрома на 1, 3 и 7 сутки после вмешательства, а также уменьшение количества пероральных анальгетиков, эпизодов выделений крови. Отсутствовали случаи тромбоза наружных геморроидальных узлов после выполнения процедуры лигирования.

[Ключевые слова: геморрой, лигирование, микронизированная очищенная флавоноидная фракция]

THE INFLUENCE OF MICRONISED PURIFIED FLAVONOID FRACTION ON RESULTS OF RUBBER BAND LIGATION OF HEMORRHOIDS

Pomazkin V.I.

Sverdlov Region Veterans Hospital, Ekaterinburg, Russia

AIM to evaluate the results of rubber band ligation (RBL) of internal hemorrhoids in combination with micronised purified flavonoid fraction (MPFF)

PATIENTS&METHODS One hundred twenty two patients were included into study. Of them 64 patient (main group) were undergone RBL and had MPFF. Controls (n=58) had only RBL

RESULTS the addition of MPFF to RBL resulted in significant reduction of pain on 1, 3 & 7 postprocedure pain, analgetics intake and hemorrhage bowel discharge.

[Key words: hemorrhoids, rubber band ligation, micronised purified flavonoid fraction]

Адрес для переписки: Помазкин Вадим Игоревич, Госпиталь для ветеранов войн, 16 отделение, ул.Соболева д. 25, Екатеринбург, 620036, тел: 8-343-3769416, +79193706044, e-mail: yunker@yandex.ru

Лечение хронического геморроя является наиболее востребованной задачей амбулаторной колопроктологии. Лигирование внутренних геморроидальных узлов (ЛГВУ) латексными кольцами в настоящее время является одной из популярных процедур для получения хороших долговременных результатов лечения. Это связано с простотой метода и отсутствием затрат на госпитализацию [1,6,10].

Однако ЛГВУ не лишено таких недостатков как болевой синдром, кровотечение, тромбоз наружных геморроидальных узлов и т.д. [6,10]. В некоторых работах доказан положительный эффект применения флеботропных препаратов, в частности, микронизированной очищенной флавоноидной фракции (МОФФ), для улучшения течения послеоперационного периода при хирургическом лече-

нии хронического геморроя [2,8,9]. По аналогии с этим, нами предполагалась возможность улучшения непосредственных результатов ЛГВУ. Целью нашей работы было проспективное исследование, оценивающее непосредственные и ранние результаты сочетания ЛГВУ с приемом микронизированной очищенной флавоноидной фракции (МОФФ).

ПАЦИЕНТЫ И МЕТОДЫ

В исследование было включено 122 пациента хроническим геморроем, которым в период с 2010 по 2012 гг. было произведено ЛГВУ в амбулаторных условиях. Все больные были информированы о характере лечения и подписали стандартный про-

токол информированного согласия на проведение исследования.

Критериями включения была вторая стадия хронического геморроя (классификация ГНЦ колопроктологии [1]) с необходимостью лигирования всех трех геморроидальных узлов. Критерии исключения: пациенты, с необходимостью лигирования менее трех геморроидальных узлов, сопутствующая патология анального канала (увеличение наружных геморроидальных узлов, анальные трещины, полипы, параректальные свищи, нарушение анальной функции и т.д.) и тяжелые соматические заболевания в стадии декомпенсации.

Для проведения процедуры был использован вакуумный лигатор фирмы Karl Storz с одномоментным лигированием всех трех геморроидальных узлов строго выше зубчатой линии. При возникновении болевых ощущений при непосредственном проведении самой процедуры менялось место предполагаемого наложения латексной лигатуры. Местные анестетики не использовали. Предварительную подготовку кишечника не производили.

В основную группу включено 64 пациента, которым ЛГВУ сочеталось с пероральным приемом микронизированной очищенной флавоноидной фракции (МОФФ). Средний возраст больных составил $48,4 \pm 7,6$ лет, мужчин было 39, женщин – 25. Использовали препарат Детралекс (Сервье, Франция), содержащий в 1 таблетке микронизированную флавоноидную фракцию диосмина (90%) 450 мг и флавоноиды в пересчете на гесперидин (10%) 50 мг. Препарат назначался в дозе 1000 мг (2 таблетки) 2 раза в день за сутки до вмешательства, затем в этой же дозе 3 дня после проведения процедуры, с последующим приемом препарата по 500 мг 2 раза в день в течение 3 недель.

В контрольную группу вошли 58 пациентов после ЛГВУ. Средний возраст в этой группе составил $46,5 \pm 6,9$ лет, мужчин было 35, женщин – 23.

Всем больным при болевых ощущениях в зоне вмешательства рекомендовали прием пероральных анальгетиков (таблетированный кетаролак трометамин по 10 мг), с учетом требуемой дозы. При склонности к запору советовали употребление большого количества растительной клетчатки и слабительные препараты с осмотическими свойствами («Дюфалак», «Форлак»). В случае неблагоприятного течения после процедуры в виде выраженного ректального кровотечения, явлениях тромбоза наружных геморроидальных узлов или подозрении на другие серьезные осложнения рекомендовали срочное обращение к колопроктологу. Непосредственные результаты определены при опросе пациентов, структурированном в виде анкеты

с оценкой симптомов, потребности обезболивания, возможных осложнений. Оценка боли производилась по визуально-аналоговой шкале от 0 (полное отсутствие боли) до 10 (нестерпимая боль) через 30 минут, 6 часов, 24 часа, на 3 и 7 сутки после выполнения вмешательства. Кроме того, оценивали необходимость приема анальгетиков в эти же сроки (средняя суточная доза). Сразу после процедуры и первые 6 часов после ЛГВУ фиксировали возможные вегетативные расстройства в виде симптоматической гипотензии, профузного потоотделения, головной боли, тошноты, общей слабости.

Кровоточивость после процедуры оценивали, как присутствие или отсутствие выделений крови при дефекации на 1, 3 и 7 сутки после выполнения ЛГВУ (в процентном отношении ко всему числу пациентов). Фиксировались такие осложнения, как нарушение мочеиспускания, лихорадка, тромбоз наружных геморроидальных узлов и активное кровотечение, требующее дополнительного лечения. Один из пунктов анкеты касался сроков полного возвращения к привычной деятельности.

Через месяц после проведения ЛГВУ пациенты давали субъективную оценку эффективности методики и степени удовлетворения процедурой. Степень удовлетворения процедурой определялась как теоретическое согласие на возможность ЛГВУ при необходимости, а также возможность рекомендации такого вмешательства другим пациентам.

Результаты через 3 месяца включали субъективную градацию исхода лигирования геморроидальных узлов как «полное выздоровление» с полным исчезновением симптомов хронического геморроя, «уменьшение выраженности симптоматики», «без перемен», и «ухудшение течения болезни». В этот же срок объективно оценивали динамику процесса, необходимость повторного вмешательства или необходимости дополнительной консервативной терапии.

Статистический анализ проведен с использованием программы SPSS 12.01. Цифровые данные, отвечающие нормальному распределению, представлены как средние со стандартным отклонением. Для сравнения результатов лечения использован тест Wilcoxon для двух зависимых выборок, критерий t Стьюдента и хи-квадрат. Различия признавали значимым при $p < 0,05$.

РЕЗУЛЬТАТЫ

Через 30 минут после проведения ЛГВУ различий в выраженности болевого синдрома в обеих группах не было: $3,9 \pm 0,81$ баллов в основной группе и

4,2±0,74 баллов – в контрольной (Табл. 1). Через 6 часов в группе пациентов с использованием МОФФ болевой синдром был существенно меньше, чем в контрольной группе (2,9±0,24 и 3,8±0,26 баллов, соответственно). Та же тенденция была отмечена через 24 часа (2,2±0,12 и 3,5±0,21 баллов), а также через 3 и 7 суток после процедуры.

Таблица 1. Оценка выраженности болевого синдрома в обеих группах

Время после лигирования	Основная группа	Контрольная группа
30 минут	3,9±0,81	4,2±0,74
6 часов	2,9±0,24*	3,8±0,26
24 часа	2,2±0,12*	3,5±0,21
3 сутки	2,0±0,11*	3,2±0,13
7 сутки	0,2±0,06*	1,3±0,11

(*) – значение – $p < 0,05$

Статистически достоверным оказалась меньшая среднесуточная доза анальгетиков в основной группе в 1 сутки после проведения ЛГВУ (20,3±3,11 против 30,3 мг) (Табл. 2). На 3 сутки после процедуры она составила 10,6±1,42 и 24,3±3,1 мг, соответственно. На 7 сутки пациенты, применявшие Детралекс, полностью отказались от приема анальгезирующих средств.

Таблица 2. Частота использования пероральных анальгетиков (средняя суточная доза в мг) в обеих группах

Время после лигирования	Основная группа	Контрольная группа
1 сутки	20,3±3,11*	30,3±3,4
3 сутки	10,6±1,42*	24,3±3,1
7 сутки	0*	1,7±0,2,2

(*) – значение – $p < 0,05$

Значительных кровотечений после ЛГВУ не наблюдалось. В 1 сутки после вмешательства выделение крови при дефекации в основной группе отметили 23,4% пациентов, в контрольной – 32,8% (Табл. 3). Существенные различия были также при сравнении кровоточивости на 3 сутки после ЛГВУ, частота которых составляет 9,4% и 17,2%, соответственно, а также на 7 сутки (3,1% и 6,9%).

Таблица 3. Оценка кровоточивости после дефекации (в %)

Время после лигирования	Основная группа	Контрольная группа
1 сутки	23,4*	32,7
3 сутки	9,4*	17,2
7 сутки	3,1*	6,9

(*) – значение – $p < 0,05$

Самым распространенным осложнением оказа-

лись вегетативные расстройства в виде общей слабости, потливости, временной гипотензии, наблюдаемые в первые 2-3 часа в обеих группах больных (34,4% в основной группе и 31,0% – в контрольной). Дизурические явления в виде временного затруднения при мочеиспускании отметили, соответственно, 4,7% и 5,2% пациентов. Статистически значимыми оказались различия в частоте развития тромбоза наружных геморроидальных узлов. Если в группе с приемом МОФФ таких осложнений не было, то в контрольной группе явления тромбоза возникли у 3 (5,1%) больных (Табл. 4).

Таблица 4. Частота осложнений после лигирования геморроидальных узлов (в %)

Осложнения	Основная группа	Контрольная группа
Дизурические расстройства	4,7	5,2
Тромбоз наружных геморроидальных узлов	0*	5,1
Нарушения анальной чувствительности	1,6*	5,1
Вегетативные нарушения	34,3	31,0

(*) – значение – $p < 0,05$

Восстановление способности к привычной деятельности на 3 сутки после проведения ЛГВУ в основной группе имелось у 84,4% больных и 70,7% – в контрольной ($p < 0,05$). На 7 сутки в основной группе полное восстановление отметили все пациенты; в контрольной – некоторые ограничения, связанные с дискомфортом в области вмешательства, который сохранился у 6,8% больных ($p < 0,05$).

Через месяц после ЛГВУ в основной группе 93,7% пациентов были удовлетворены процедурой, согласились бы на повторное подобное вмешательство при необходимости и рекомендовали бы этот метод лечения другим пациентам. Неудовлетворенность течением периода после выполнения ЛГВУ выразили 6,3% больных. Воздержались бы от нее в дальнейшем 7,8% пациентов, а 10,9% не рекомендовали бы лигирования другим больным.

В контрольной группе неудовлетворенность течением постманипуляционного периода отметили 15,1% больных (значимо большее количество, чем в основной группе, $p < 0,05$), что было связано с более продолжительным периодом болевых ощущений и дискомфортом в области вмешательства. При этом 13,8% пациентов хотели бы воздержаться от подобной манипуляции в дальнейшем даже при условии возобновления симптомов геморроя ($p < 0,05$), а 18,9% не рекомендовали проведение ее

другим больным ($p < 0,05$).

При однофакторном статистическом анализе пациенты, неудовлетворенные качеством течения периода после ЛГВУ, имели более выраженный болевой синдром ($\chi^2=15,3$; $p < 0,05$), требовали большего количества анальгетиков ($\chi^2=19,3$; $p < 0,05$) и отмечали осложнения ($\chi^2=17,2$; $p < 0,05$). Фактор кровоточивости при этом не имел какого-либо значения ($\chi^2=1,29$; $p < 0,05$).

Через 3 месяца после вмешательства при субъективной оценке «полное выздоровление» в основной группе отметили 92,2% больных, в контрольной – 86,2% ($p < 0,05$) (Табл. 5). При этом градацию симптомов «без перемен» расценили 1,6% и 3,4% ($p < 0,05$), соответственно. Прогрессирование клинических проявлений возникло у 1 пациента контрольной группы.

Таблица 5. Субъективная оценка качества лечения геморроя через 3 месяца (в %)

Характеристика оценки	Основная группа	Контрольная группа
Полное выздоровление	92,2*	86,2
Уменьшение выраженности симптоматики	6,2*	8,7
Без перемен	1,6*	3,4
Ухудшение течения болезни	0*	1,7

(*) – значение $p < 0,05$

При объективном обследовании в эти сроки необходимость повторного проведения процедуры рекомендована 2 (3,2%) пациентам основной группы и 4 (7,8%) контрольной.

ОБСУЖДЕНИЕ

Во множестве работ доказаны эффективность и преимущества использования ЛГВУ при лечении хронического геморроя при правильном определении показаний. Однако, несмотря на малую инвазивность этого метода, сохраняется проблема достаточно выраженного дискомфорта в постманипуляционном периоде. Даже при, казалось бы, безупречном проведении процедуры, болевой синдром в последующем в той или иной степени испытывают до 80% пациентов, причем продолжительность его может сохраняться до 7 суток, требуя использования анальгетиков [10].

Другой проблемой является кровоточивость из заднего прохода после проведения ЛГВУ, что, вероятно, связано с перераспределением локального кровотока на фоне травмирования геморроидаль-

ных узлов, воспалительными изменениями слизистой оболочки и возникновением застойных явлений в ее микроциркуляторном русле. Хотя массивные ректальные кровотечения после ЛГВУ являются редкостью, не превышая 1-2%, выделение небольшого количества крови может наблюдаться почти у половины пациентов [10]. С учетом частого развития вегетативных расстройств, при проведении ЛГВУ, все это в совокупности может приводить к увеличению продолжительности периода восстановления, влияя на качество жизни пациентов. Предложения уменьшить негативные моменты проведения процедуры [3,10]. Доказано, что лигирование всех трех геморроидальных узлов одновременно существенно не отличается по частоте возникновения побочных эффектов и осложнений от этапного лигирования с временным интервалом, но позволяет сократить общий период лечения от проявлений хронического геморроя [3, 7]. Применение местной анестезии давало определенные преимущества при непосредственном выполнении ЛГВУ, однако, в дальнейшем, не отмечено улучшение результатов, по сравнению с выполнением процедуры без местного обезболивания [7].

По аналогии с патогенезом болевого синдрома после геморроидэктомии можно предполагать, что ключевым фактором в его возникновении и усилении после ЛГВУ является асептическая воспалительная реакция. Как показано во многих исследованиях, микронизированные флавоноиды уменьшают активность ключевых воспалительных ферментов, включая фосфолипазу A_2 , которая высвобождает арахидоновую кислоту мембранных фосфолипидов, и циклооксигеназу, являющимися ответственными за продукцию простагландинов [4,5].

Это подтверждается тем, что в нашем исследовании применение МОФФ в первые минуты после проведения ЛГВУ не приводило к каким-либо существенным изменениям в выраженности болевого синдрома, что, вероятно, объясняется следствием прямой травматизации тканей чувствительной зоны анального канала. Однако, в дальнейшем появлялась существенная разница как при оценке интенсивности боли, так и в дозе применяемых анальгетиков. Детралекс был выбран в данном исследовании благодаря предыдущему успешному опыту применения этого препарата в течение длительного времени [4].

Эффект уменьшения кровоточивости в постманипуляционном периоде при использовании МОФФ можно объяснить улучшением крово- и лимфо-

обращения в зоне лигированных геморроидальных узлов и уменьшением капиллярной проницаемости в поврежденных тканях. Вероятно, этим же можно объяснить отсутствие такого осложнения как тромбоз наружных геморроидальных узлов и уменьшение частоты нарушения анальной чувствительности; осложнений хоть и не частых, но существенно влияющих на качество постманипуляционного периода.

Хотя влияния на частоту развития вегетативных расстройств в виде симптоматической гипотензии, профузного потоотделения, головной боли, тошноты, общей слабости, а также на частоту развития дизурических явлений при применении МОФФ нами не было выявлено, использование Детралекса позволяло сократить период полного восстановления пациентов к привычной деятельности и повысить частоту удовлетворенности ими процедурой ЛГВУ. Факт некоторого улучшения результатов лечения спустя 3 месяца требует проверки в более отдаленный период наблюдения.

ЗАКЛЮЧЕНИЕ

Использование препарата Детралекс (МОФФ) при проведении процедуры лигирования внутренних геморроидальных узлов позволяет улучшить течение раннего постманипуляционного периода с уменьшением продолжительности и выраженности болевого синдрома, уменьшением кровотоцивости.

ЛИТЕРАТУРА

1. Воробьев Г.И., Шельгин Ю.А., Благодарный Л.А. Геморрой. М., ООО Митра Пресс», 2002. – 192 с.
2. Помазкин В.И., Мансуров Ю.В. Влияние «Детралекса» на болевой синдром после геморроидэктомии. Колопроктология. – 2009. – №2. – с.12-14.
3. Chaleoykitti B. Comparative study between multiple and single rubber band ligation in one session for bleeding internal hemorrhoids: a prospective study. J. Med. Assoc. Thai. – 2002; 85: 345-50.
4. Cospite M. Double-blind, placebo-controlled evaluation of clinical activity and safety of Daflon 500 mg in treatment of acute hemorrhoids. Angiology. – 1994; 45:566-73.
5. Godeberge P. Daflon 500 mg in treatment of hemorrhoidal disease: a demonstrated efficacy in comparison with placebo. Angiology. – 1994;45:574-8.
6. Kumar N., Paulvannan S., Billings P. Rubber band ligation of haemorrhoids in the out-patient clinic. Ann. R. Coll. Surg. Engl. – 2002; 84: 172-174.
7. Law W., Chu K. Triple rubber band ligation for haemorrhoids: prospective, randomised trial of use of local anesthetic injection. Dis. Colon Rectum. – 1999; 42:363-6.
8. Mlakar B. Flavonoids reduce bleeding after closed haemorrhoidectomy – prospective randomized controlled trial. Eur. Surg. – 2008; 40/1: 34-36.
9. Torre F., Nicolai A. Clinical use of micronized purified flavonoid fraction for treatment of symptoms after hemorrhoidectomy: Results of a Randomized, Controlled, Clinical Trial. Dis. Colon Rectum. – 2004; 704-710.
10. Watson N., Liptrott S., Maxwell-Armstrong C. A prospective audit of early pain and patient satisfaction following out-patient band ligation of haemorrhoids. Ann. R. Coll. Surg. Engl. – 2006; 88: 275-279.

ИЗМЕНЕНИЕ СОМАТИЧЕСКОГО И ПСИХОЛОГИЧЕСКОГО СТАТУСА У БОЛЬНЫХ РАКОМ ТОЛСТОЙ КИШКИ

Семионкин Е.И., Куликов Е.П., Трушин С.Н.,
Огорельцев А.Ю., Луканин Р.В., Бубликов И.Д.

ГБОУ ВПО Рязанский Государственный медицинский университет
им. акад. И.П.Павлова Минздрава России, г. Рязань
(ректор – профессор, д.м.н. Р.Е. Калинин)

Проведено проспективное исследование функциональных показателей состояния организма больных раком толстой кишки III-IV стадий, подвергшихся хирургическому лечению. Исследовались такие показатели, как состояние неспецифической адаптации, активность иммунной системы, психологический статус, вегетативный статус. Применялись: метод математического анализа сердечного ритма, индекс Гаркави-Квакиной-Уколовой, лейкоцитарный индекс интоксикации, тест САИ, тест Дембо-Рубинштейна, цветовой тест Люшера, анкета МАС. Проведенные исследования свидетельствуют о глубоких функциональных нарушениях адаптационных механизмов регуляции. При изучении иммунного статуса нами было отмечено снижение ниже нормы таких показателей иммунограммы, как среднее значение Т-хелперов CD4, отношение количества Т-хелперов к Т-супрессорам, показатели процента и индекса завершенности фагоцитоза. Выявлены функциональные нарушения психического статуса больных, причем женщины намного тревожнее, чем мужчины, самооценка здоровья, счастья и ума у женщин также намного ниже, самочувствие и настроение у женщин достоверно хуже, чем у мужчин. Психоэмоциональный стресс приводит к перестройке функционирования вегетативной нервной системы в сторону активации симпатической системы.

[Ключевые слова: колоректальный рак, функциональные нарушения, иммунный статус, психологический статус]

THE CHANGES OF SOMATIC AND PSYCHOLOGICAL STATUS OF PATIENTS WITH COLORECTAL CANCER

Semionkin E.I., Kulikov E.P., Trushin S.N., Ogorel'cev A.Ju., Lukanin R.V., Bublikov I.D.
Ryazan State Medical University, Ryazan, Russian Federation

The prospective audit has been performed with the aim to evaluate functional status of patients with colorectal cancer Stage III-IV. Non-specific adaptation, immune system activity, psychological status and autonomous nerve system were investigated. Method of mathematical analysis of heart rhythm, leucocyte count, tests of Dembo-Rubinstein, Luscher etc were used. The deep impair of adaptive mechanism of control was found. Decrease of mean number of CD4, T-helper and T-suppressor ratio was found. Psychological status was affected in a greater degree among women

[Key words: colorectal cancer, functional impair, immune system, psychological status]

**Адрес для переписки: Семионкин Евгений Иванович, ул. Интернациональная, д. 26, кв. 12, Рязань, 390039,
тел.: +79038374486, e-mail: semionkin@list.ru**

В последние десятилетия во многих странах мира, в том числе и в России, происходит устойчивый рост заболеваемости колоректальным раком (КРР). Ежегодно в России регистрируется более 50 тысяч новых случаев рака толстой кишки [3]. Клиническая картина рака толстой кишки подробно описана в литературе многими авторами, в то же время вопросы функционального состояния систем организма и его ресурсов в комплексных исследованиях при хирургическом лечении отражены недостаточно.

ЦЕЛЬ

Изучить функциональные показатели состояния

организма пациентов, подвергающихся хирургическому лечению рака толстой кишки, включая состояние неспецифической адаптации, активность иммунной системы, психологический и вегетативный статус.

МАТЕРИАЛЫ И МЕТОДЫ

Проведено проспективное исследование 408 пациентов раком толстой кишки III-IV стадии, находившихся на стационарном лечении в отделении колопроктологии Рязанской областной клинической больницы и хирургическом отделении Рязанского областного клинического онкодиспансера, которые являются базовыми отделениями клиники факуль-

тетской хирургии и клиники онкологии с курсом лучевой диагностики «Рязанского государственного медицинского университета имени академика И.П. Павлова». Мужчин было 190 (46,6 %) человек, женщин – 218 (53,4 %). Возраст больных составлял от 25 до 82 лет. Радикальных операций выполнено 262 (64,2 %), паллиативных – 146 (35,8 %).

Для оценки функционального состояния и оценки адаптационных резервов организма применялся метод математического анализа сердечного ритма (ММАСР) по Баевскому Р.М. [1]. Анализ производился с помощью персонального компьютера с использованием специальной программы [12]. По результатам обработки рассчитывался интегральный показатель активности регуляторных систем (ПАРС), который позволяет оценивать адаптационные возможности организма, диагностировать различные функциональные состояния. [1, 11, 13]. Оценка вегетативного статуса проводилась расчетом данных вариабельности сердечного ритма: ИН – индекс напряжения регуляторных систем (Si – стресс-индекс, физиологическая интерпретация – централизация регуляторных систем), АМо – амплитуда моды (физиологическая интерпретация: активность симпатической регуляции), вегетативный индекс Кердо.

С целью оценки психофизиологического состояния и психодинамических свойств личности применялись широко известные методики – тест САИ, тест самооценки Дембо-Рубинштейна, цветовой тест Люшера, анкета МАС [5, 6, 14].

Для оценки иммунного статуса определение циркулирующих иммунных комплексов и иммуноглобулинов производилось из сыворотки крови пациентов турбодиметрическим фотометрическим способом по оптической плотности с помощью аппарата ФП – 901 фирмы «LABSYSTEMS». Фагоцитарная активность лейкоцитов периферической крови определялась с тест-культурой *S. Aureus*.

Для изучения адаптационных реакций и общего состояния организма больных определялись также показатели лейкограммы, такие, как индекс Гаркави-Квакиной-Уколовой (ИГ) [2] и лейкоцитарный индекс интоксикации (ЛИИ) [8].

Методики использовали до операции и на 14-21 сутки после нее. Результаты обрабатывались статистически с использованием метода однофакторного дисперсионного анализа.

РЕЗУЛЬТАТЫ И ИХ ОБСУЖДЕНИЕ

1. Функциональное состояние адаптационных механизмов регуляции

Проведенные исследования по изучению ПАРС свидетельствуют о глубоких функциональных нарушениях адаптационных механизмов регуляции, которые не восстанавливаются даже через месяц после проведенных радикальных операций с удалением опухоли. Среднее значение ПАРС до операции составило, в среднем, $4,7 \pm 2,0$ балла (при норме 0-1 баллов), после операции даже на 28 сутки ПАРС оставался высоким и составлял $5,2 \pm 1,6$ баллов, что соответствует выраженному напряжению регуляторных систем организма.

Важным представляется, что само хирургическое лечение является агрессивным фактором на организм больных. На следующие сутки после операции у больных с III стадией заболевания средние значения ПАРС возрастали с 4,1 до 5,8 баллов, то есть с состояния умеренного функционального до выраженного функционального напряжения, а у больных с IV стадией – с 5,2 до 6,2 баллов, то есть с состояния выраженного функционального напряжения он приближался к резкому, что свидетельствует о недостаточности адаптационно – защитно-приспособительных механизмов организма.

На третьи сутки после операции отмечалось клиническое улучшение состояния больных и уменьшение ПАРС до умеренного функционального напряжения у больных III стадии (4,4 баллов) и до выраженного функционального напряжения (5,2 баллов) у больных IV стадией. Полученные данные имеют практическое значение и свидетельствуют, что наиболее тяжелый период – это первые двое – трое суток после операции, отсюда следует необходимость лечения больных в данный период в условиях реанимационного отделения.

О функциональных нарушениях свидетельствуют и данные показателей периферической крови. В наших исследованиях у больных с III стадией рака перед операцией имелся более благоприятный тип общих неспецифических адаптационных реакций организма – реакция тренировки (ИГ $0,43 \pm 0,14$), чем у больных с IV стадией, у которых реакция тренировки граничила со стрессом (ИГ $0,35 \pm 0,11$) ($p < 0,05$). После оперативного лечения на 14 сутки после операции у больных сохранялась реакция тренировки, и показатель ИГ оставался на прежнем уровне. Ни у одного больного не наблюдалось реакции переактивации, которая является прогностически благоприятной для выздоровления.

До операции ЛИИ превышал норму почти в 2,5 раза и составлял 2,2 ед.

На 14 сутки и на 21 сутки после операции ЛИИ оставался высоким и составлял 2,2 ед. и 2,0 ед. Высокие показатели ЛИИ, даже через три недели после хирургического удаления опухоли свидетель-

ствуется о серьезности патологических процессов в организме.

У 75,7 % больных наблюдалось повышенное СОЭ, у 21,6 % – анемия, у 19,4 % – лейкоцитоз.

2. Функциональные нарушения психического статуса

Проведенные исследования свидетельствуют о функциональных нарушениях психического статуса больных раком толстой кишки. До операции лишь у 4,9 % больных был низкий уровень тревоги, у 32,7 % – средний уровень с тенденцией к низкому, у 26,7 % – средний уровень с тенденцией к высокому, у 32,7 % – высокий уровень тревоги и у 3 % – очень высокий уровень тревоги (женщины). После операции низкий уровень тревоги отмечался у 5,9 % больных (все мужчины), средний, с тенденцией к низкому, остался практически на том же уровне – у 30,7 %, средний с тенденцией к высокому – у 33,7 %, высокий уровень тревоги – у 26,7 %. Очень высокий уровень тревоги остался на том же уровне у 3 % (женщины).

Необходимо отметить, что женщины намного тревожнее, чем мужчины, как до операции, так и после операции.

Данные анкеты Дембо-Рубинштейна свидетельствуют о более заниженной самооценке здоровья, счастья и ума у женщин изначально и после хирургической операции в сравнении с мужчинами. Это свидетельствует о более критичном отношении женщин к себе в условиях сложившейся сложной жизненной ситуации (заболевание раком и хирургическая операция).

Исследование динамики психофизиологического функционального состояния больных по результатам теста САН подтверждает наличие гендерных различий у женщин и у мужчин. У женщин самочувствие и настроение достоверно хуже, чем у мужчин, что связано с более высокой тревожностью.

Следует отметить различие в восприятии основных цветов по тесту Люшера до и после хирургической операции у женщин и у мужчин.

У женщин статистически достоверно более выражено подавление потребности «смотреть вперед и надеяться» до операции (большой процент уровня отвержения желтого цвета – на 8 %, чем у мужчин) и более высокий процент отвержения красного цвета после операции – на 6,6 %.

Более высокий процент отвержения красного цвета свидетельствует о большем перенапряжении, чувстве загнанности, возможности «нервного истощения», сексуальных неврозов, вспышек гнева, расстройств сердечной деятельности у женщин в послеоперационном периоде. У них меньше надежд на выздоровление.

Компенсация не основными цветами была у женщин 49,3 % до операции и 48,7 % после операции, в сравнении с мужчинами – 22 % и 18 %, соответственно, ($p < 0,05$). Это говорит о негативном отношении женщин к жизни, что также подтверждает высокий уровень тревоги.

Таким образом, с точки зрения психологии ситуация онкологического больного экстремальная и кризисная [9]. Онкологическое заболевание сопровождается сверхсильными и мучительными переживаниями больного, которые необходимо учитывать врачу [17].

3. Оценка вегетативного статуса

Функциональное состояние вегетативной нервной системы во многом определяет течение и исход заболеваний [7]. Психоэмоциональный стресс приводит к перестройке функционирования вегетативной нервной системы в сторону активации симпатической системы [4].

Среднее значение ИН у больных III и IV стадии было 746 ед. На 21 сутки после операции оно составляло 914 ед., то есть превышало норму, соответственно, в 3,7 и 4,6 раза.

Преобладание симпатической нервной системы подтверждается и исследованием амплитуды моды (АМо). До операции она составляла $72,3 \pm 15,7$; на 21 сутки после операции $69,2 \pm 12,3$, то есть находилась на уровне умеренного, близкого к выраженному, преобладанию симпатической нервной системы.

Число лиц с симпатикотонией возрастало после хирургического лечения. Если до операции вегетативный индекс Кердо был повышен у 58,9 %, то после операции – у 80,3 % пациентов, что свидетельствует о повышенной стрессовости больных. В конечном итоге это приводит к снижению адаптационных возможностей организма, причем вегетативный дисбаланс сохраняется даже через три недели после хирургического удаления опухоли.

4. Оценка иммунного статуса

Иммунная система тесно связана с другими гомеостатическими процессами. Хронический или сильный острый стресс вызывают выброс стероидных гормонов, которые подавляют иммунитет и открывают двери раку [16], а также возникновению иммунодефицита нейрогенной природы [10]. Нарушения иммунитета при раке толстой кишки наблюдали [18, 19].

Нами отмечено снижение ниже нормы таких показателей иммунограммы, как среднее значение Т-хелперов CD4, отношение количества Т-хелперов к Т-супрессорам, показателей процента и индекса завершенности фагоцитоза.

Среднее значение Т-хелперов CD4 до операции

составляет 520 ± 159 кл/мкл, что ниже нормы. На 21-е сутки после операции уровень Т-хелперов увеличивается до нормы и составляет 693 ± 207 кл/мкл ($p > 0,05$).

Важным в развитии иммунного ответа является такой показатель, как отношение количества Т-хелперов к Т-супрессорам. Этот показатель был снижен как до, так и после операции и составлял, соответственно, 1,33 и 1,29 (при норме 1,5-2,0). Это может свидетельствовать о недостаточной стимуляции Т-хелперов.

Средний показатель процента фагоцитоза до операции составил $65,4 \pm 8,0$ %, на 21-е сутки после оперативного лечения он снижался до $49,2 \pm 5,4$ % ($p < 0,05$), то есть был ниже нормы, значительно снижаясь после хирургического лечения.

Средние значения индекса завершенности фагоцитоза были ниже нормы и составили, соответственно, $0,69 \pm 0,005$ и $0,65 \pm 0,01$.

ЗАКЛЮЧЕНИЕ

Таким образом, у больных раком толстой кишки наблюдаются выраженные функциональные нарушения систем организма со снижением адаптационных ресурсов, нарушением иммунного, психического и вегетативного статусов. Отмечается иммуносупрессия, высокая тревожность и стрессовость пациентов с преобладанием симпатической регуляции вегетативной нервной системы. Данные нарушения имеют достаточно стойкий характер и сохраняются даже после хирургического удаления опухоли.

Хирургическое лечение рака толстой кишки должно проводиться с обязательной коррекцией иммунного, психического и вегетативного статуса больных.

ЛИТЕРАТУРА

1. Баевский Р.М., Кириллов О.Н., Клецкин С.З. Математический анализ сердечного ритма при стрессе. – М.: Наука. – 1984. – 221 с.
2. Гаркави Л.Х., Квакина Е.Б., Уколова М.А. Адаптационные реакции и резистентность организма. 3-е изд., доп. – Ростов н/Д: Изд-во РГУ. – 1990. – 224 с.
3. Давыдов М.И., Аксель Е.М. Заболеваемость злокачественными новообразованиями населения России и стран СНГ в 2006 г. Вестн. РОНЦ им. Н.Н. Блохина РАМН. – 2008. – т. 19. – №2 (Прил. 1). – с. 53.
4. Деваев Н.П., Суворов В.В. Влияние психоэмоционального стресса на регуляцию сердечного ритма у студентов. Рос. медико-биол. вестник им. акад.

И.П. Павлова. – 2010. – №1. – с. 131-135.

5. Доскин В.А. и соавт. Тест дифференцированной самооценки функционального состояния. Вопр. психологии. – 1973. – №6. – с. 141-145.

6. Драгунский В.В. Цветовой личностный тест: практическое пособие. Сер. «Библиотека практической психологии», Минск: Харвест. – 2004. – 448 с.

7. Егоров Д.Н. и соавт. Влияние вегетативной регуляции на отдаленные результаты радикального хирургического лечения рака желудка. Сибирский онкологический журнал. – 2006. – №4 (20). – с. 20-26.

8. Кальф-Калиф Я.Я. О лейкоцитарном индексе интоксикации и его практическом значении. Врачеб. дело. – 1941. – №1. – с. 37-39.

9. Карпова Э.Б., Чулкова В.А. Онкологическое заболевание как психологический кризис. Ананьевские чтения – 2007. Материалы научн. практ. конф. СПб университета. – СПб., 2007. – с. 556 – 557.

10. Крыжановский Г.Н. Расстройства нервной регуляции. Патология нервной регуляции функций. Сб. науч. тр. – М., – 1987. – Вып. 5. – с. 5-42.

11. Куликов Е.П., Лапкин М.М., Головкин Е.Ю. Роль исследования variability сердечного ритма в прогнозировании непосредственных исходов хирургического лечения больных раком желудка. Онкохирургия. Oncosurgery. – 2010. – т. 2. – №1. – с. 26-29.

12. Лапкин М.М., Маркин В.И. Пакет программ для исследования сердечного ритма человека. Информ. листок Рязанского межотраслевого ЦНТИ №219. – Рязань. – 1992. – 4 с.

13. Лапкин М.М., Куликов Е.П., Головкин Е.Ю. Физиологический подход к прогнозированию исходов оперативного лечения больных раком желудка. Рос.медико-биол. вестник им. акад. И.П. Павлова. – 2007. – №1. – с. 7-12.

14. Рубинштейн С.Я. Экспериментальные методики патопсихологии и опыт применения их в клинике. М.: Медицина. – 1970. – с. 214.

15. Темников Р.А. Диагностика и лечение больных онкологического профиля. Межрегиональный сборник научных трудов. – Рязань: Узорочье, 2004. – с. 38-44.

16. Тетерина Т.Н., Болибок В.А. Офтальмохромотерапия, как метод иммунокоррекции. Проблемы лазерной медицины. Материалы 4-го Междунар. конгр., посвящ. 10-летию Моск. обл. центра лазерной хирургии (27-31 мая 1997 г.). – М.; Видное. – 1997. – с. 361-362.

17. Чулкова В.А., Пестерева Е.В. Душевный мир онкологического больного. Вопросы онкологии. – 2010. – т. 56. – №1. – с. 83-87.

18. Evans C.F. et al. The effect of colorectal cancer upon host peripheral immune cell function. Colorectal Dis. – 2010. – vol. 12. – №6. – p. 561-569.

19. Hirokawa K. et al. Decline of T cell-related immune functions in cancer patients and an attempt to restore them through infusion of activated autologous T cells. Mech. Ageing. Dev. – 2009. – vol. 12. – №1-2. – p. 86-91.

ЭФФЕКТИВНОСТЬ НЕОАДЪЮВАНТНОЙ СЕЛЕКТИВНОЙ ЭНДОВАСКУЛЯРНОЙ ХИМИОТЕРАПИИ И ХИМИОЭМБОЛИЗАЦИИ ПРИ ЛЕЧЕНИИ РАКА ПРЯМОЙ КИШКИ, ОСЛОЖНЕННОГО РЕКТАЛЬНЫМИ КРОВОТЕЧЕНИЯМИ

Хитарьян А.Г., Праздников Э.Н., Вельшер Л.З.,
Мизиев И.А., Глумов Е.Э., Ковалев С.А., Мурлычёв А.С.

НУЗ «Дорожная клиническая больница на ст. Ростов-главный» ОАО «РЖД»,
г. Ростов-на-Дону
(главный врач – О.И. Нахрацкая)

ЦЕЛЬ: Улучшить результаты лечения рака прямой кишки Т3-Т4, осложненного ректальными кровотечениями
МАТЕРИАЛЫ И МЕТОДЫ: в исследование включены 35 больных с аденокарциномами прямой кишки (Т3-4N0-2M0), осложненными ректальными кровотечениями. Из них 10 получили только хирургическое лечение; у 7 больных операции предшествовала неоадъювантная селективная эндovasкулярная химиотерапия (НСЭХТ) оксалиплатином; у 18 больных выполнена неоадъювантная селективная эндovasкулярная химиотерапия с эмболизацией (НСЭХЭ) артерии, питающей опухоль, микросферами HepaSphere, насыщенными оксалиплатином. До и после эндovasкулярных вмешательств проводили морфологическое и иммуногистохимическое исследование биоптата кишки.

РЕЗУЛЬТАТЫ: Морфологические исследования обнаруживали эмболы в опухоли прямой кишки и мезоректуме после проведения НСЭХЭ, что сопровождалось значительным снижением экспрессии маркеров Ki-67 и p53.

ЗАКЛЮЧЕНИЕ: Сочетание НСЭХТ и НСЭХЭ приводит к значительному снижению биологического потенциала опухоли, является эффективным методом остановки ректального кровотечения у больных РПК.

[Ключевые слова: рак прямой кишки, ректальное кровотечение, неоадъювантная химиотерапия, селективная эмболизация]

THE EFFECTIVENESS OF NEOADJUVANT SELECTIVE ENDOVASCULAR CHEMOTHERAPY AND CHEMOEMBOLIZATION IN TREATMENT OF BLEEDING LOW RECTAL CANCER

Hitaryan A.G., Prazdnikov E.N., Velsher L.Z., Miziev I.A., Glumov E.E., Kovalev S.A., Murlychov A.S.
Road Clinical Hospital on station Rostov main, 344011, Rostov-on-Don, Russian Federation

AIM: to improve results of treatment of low rectal carcinomas (T3-4) complicated by rectal bleedings.

PATIENTS AND METHODS: 35 patients were included into study. Of them 10 patients had surgery only; in 7 cases neoadjuvant selective endovascular oxaliplatin based chemotherapy (NSECT) performed apron to surgery; in 18 patients neoadjuvant selective endovascular oxaliplatin based chemotherapy was accomplished by embolization of the tumor vessels (NSECE) using microspheres of HepaSphere saturated with oxaliplatin. Tumor biopsy with the aim of immunohistochemistry was obtained before and after NSECT and NSECE.

RESULTS: The routine pathology investigation allowed to find emboli of microspheres in tumor and mesorectum after NSECE. There were also decrease of expression of Ki-67 and p53 markers.

CONCLUSION: Combination of NSECT and NSECE resulted in significant reduction of tumor biological potential and is an effective method of cessation of rectal tumor bleeding.

[Key words: rectal cancer, rectal bleeding, neoadjuvant chemotherapy, selective chemoembolization]

**Адрес для переписки: Хитарьян Александр Георгиевич, ул. Варфоломеева, д. 92а, Ростов-на-Дону, 344011,
e-mail: khitaryan@gmail.com**

Нижнеампулярный рак прямой кишки характеризуется низкой пятилетней выживаемостью (40-50%) и высокой частотой локорегионарных рецидивов (43,9%) [7,9]. При местнораспространенном процессе стандартом является проведение неоадъювантной химиолучевой терапии, которая снижает частоту местных рецидивов [6,8]. Неоадъювантную химиолучевую терапию не представляется воз-

можным провести при осложнениях рака прямой кишки: гнойно-септических, связанных с распадом опухоли, интенсивных кровотечениях из опухоли, приводящих к анемизации больного [3]. Таким пациентам требуется проведение срочной операции после предоперационной заместительной терапии, направленной на коррекцию показателей гомеостаза [3]. Имеются сведения о возмож-

ности проведения неoadьювантной селективной эндоваскулярной химиоэмболизации (НСЭХЭ) и химиотерапии (НСЭХТ) у больных раком прямой кишки за 24-48 часов до проведения операции [1]. Основной целью такого воздействия является девитализация опухоли для обеспечения большей абластичности хирургического этапа лечения [2]. Целью данного исследования было улучшение результатов лечения больных с низким раком прямой кишки Т3-Т4, осложненного ректальным кровотечением.

МАТЕРИАЛЫ И МЕТОДЫ

В общую клиническую группу объединили 35 пациентов с раком прямой кишки: 17 (48,6%) мужчин и 18 (51,4%) женщин. Критерии включения пациентов в исследование: больные средне- и нижеампулярным раком (аденокарциномой) прямой кишки; стадия Т3N1-2 Т4N0-2M0; осложнение в виде кишечных кровотечений. Критерии исключения пациентов: признаки кишечной непроходимости, наличие в анамнезе других онкологических заболеваний, выраженный атеросклероз аорты, сопутствующие болезни крови (тромбофилия), суб- и декомпенсация заболеваний сердечно-сосудистой, дыхательной системы, печени и мочевыделительной системы.

Возраст больных колебался от 29 до 73 лет, в среднем составив $60,8 \pm 3,8$ года. Диагноз был поставлен на основании эндоскопического исследования толстой кишки с морфологической верификацией, эндоректального УЗИ, компьютерной томографии брюшной полости и малого таза.

Больные были разделены на три группы. 1 группа – 10 больных раком прямой кишки, которым не проводилась НСЭХТ и НСЭХЭ. 2 группа – 7 больных раком прямой кишки, которым была выполнена НСЭХТ оксалплатином 100 мг в течение 60 мин. При этом НСЭХЭ не проводилась ввиду противопоказаний из-за особенностей ангиоархитектоники (добавочный сосуд, соединяющий бассейн прямокишечной артерии и артериальной аркады сигмовидной кишки, несущий в себе опасность эмболизации сосудов здорового органа). 3 группа – 18 больных раком прямой кишки, которым выполнена НСЭХТ оксалплатиной 100 мг в течение 60 мин. и НСЭХЭ артерии, питающей опухоль микросферами НераSphere компании BioSphereMedical (Франция), насыщенными в 0,5% растворе оксалплатины. При проведении эмболизации при ангиографическом контроле не стремились к достижению полной остановки кровотока. Критерием

достаточной эмболизации считали снижение скорости кровотока в артерии в 3-4 раза.

Протокол исследования одобрен локальным Этическим комитетом. Информированное согласие получено от всех больных.

После выполнения эндоваскулярного вмешательства осуществлялся клинико-лабораторный мониторинг за состоянием пациента. Обращали внимание на болевой синдром, моторику кишечника, наличие симптомов диспепсии, интоксикации, осуществляли контроль общего анализа крови и биохимических показателей. Контролировали остановку ректального кровотечения после НСЭХЭ. Биопсийный материал опухоли исследовали до неoadьювантного воздействия и после хирургического удаления опухоли. При стандартном гистологическом изучении препаратов с окраской гематоксилином-эозином и световой микроскопией с увеличением 100-400 обращали внимание на степень дифференцировки опухоли, удельный вес некротизированных клеток опухолевой ткани, интенсивность эмболизации сосудов опухоли, проникновение микросфер в мезоректум, интенсивность воспалительной реакции, выраженность ишемических изменений околоопухолевой ткани.

Для проведения иммуногистохимического исследования (ИГХ) использовали моноклональные антитела к белку-регулятору клеточного цикла p53, а также маркеру пролиферативной активности Ki-67. Из блоков опухолевой ткани изготавливали срезы толщиной 3-4 мкм, которые монтировали на высокоадгезивные стекла (PolisineSlides, MenselGmbH&Co KG:Germany). ИГХ-реакции проводили в полуавтоматизированном режиме с помощью автостейнера (Dako). Полученный морфологический материал фиксировали в растворе нейтрального 10% забуференного формалина (PBS буфер) с экспозицией не более 24 часов, после чего заливали в парафиновые блоки и использовали для стандартной окраски гематоксилином и эозином. При первичном морфологическом исследовании оценивали степень дифференцировки опухоли, уровень инвазии в стенки кишки. Также определяли наличие сосудистой инвазии и ее характеристики. Для оценки иммунофенотипа опухолей толстой кишки производили определение экспрессии P 53 (клон SP5), Ki 67 (клон SP6).

После стандартного морфологического исследования у 18 больных 3 группы из блоков с опухолевой тканью с помощью одноразовых лезвий марки R35 готовили серийные парафиновые срезы толщиной 3-5 мкм и наносили их на стекла с адгезивным покрытием (полилизин), депарафинировали по стандартному протоколу. Предварительная

Таблица 1. Стадийность рака прямой кишки в клинических группах по TNM классификации (7 редакция, 1.01.2010)

Стадия	1 группа		2 группа		3 группа		Всего	
	Абс.	%	Абс.	%	Абс.	%	Абс.	%
T3N1M0	6	60,0	3	42,9	7	38,9	24	68,6
T3N2M0	2	20,0	1	14,3	5	27,8		
Итого T3:	8	80,0	4	57,1	12	66,7		
T4N1M0	0	0,0	2	28,6	2	11,1	11	31,4
T4N2M0	2	20,0	1	14,3	4	22,2		
Итого T4:	2	20,0	3	42,9	6	33,3		
Всего:	10	100,0	7	100,0	18	100,0	35	100,0

обработка срезов производилась по методу восстановления антигенных детерминант ткани. На следующем этапе проводили инкубацию со специфическими антителами. Степень экспрессии маркеров оценивали в сравнении с двойным контролем, чтобы исключить ложноположительные и ложноотрицательные результаты, а также перекрестные реакции. Препараты изучали под световым микроскопом Leica DM 6000B. Оценку реакции маркера, экспрессирующих в ядрах клеток (p53), производили путем подсчета количества окрашенных ядер на 100 ядер препарата в 3 полях зрения (увеличение $\times 40$), выражая полученные результаты в процентах. Интенсивность экспрессии для каждого маркера оценивали полуколичественным методом – число позитивных на 100 учтенных опухолевых клеток, параллельно оценивали интенсивность окрашивания: + – слабое, ++ – умеренно выраженное, +++ – интенсивное. При оценке интенсивности экспрессии выделяли следующие градации: отрицательная экспрессия – менее 10% клеток, слабая экспрессия – 10-50% клеток, выраженная экспрессия – более 50% клеток [12].

Положительной экспрессией белка Ki-67 считали наличие специфического окрашивания в коричневый цвет ядер опухолевых клеток. При этом использовали более дифференцированную систему градации: экспрессия отсутствует – 0% клеток, экспрессирующих маркер; слабый уровень экспрессии – 1-5% клеток, экспрессирующих маркер; умеренная экспрессия – 6-20% клеток, экспрессирующих маркер; выраженная экспрессия – 21-60% клеток, экспрессирующих маркер; сильно выраженная экспрессия – 61-100% клеток, экспрессирующих маркер [11].

Статистический анализ полученных данных проводили с использованием программы «Statistica 7.0» (StatSoft) с использованием методов описательной статистики и частотного анализа.

РЕЗУЛЬТАТЫ

В клинические группы были объединены больные со стадией рака прямой кишки T3 и T4 с поражением регионарных лимфатических узлов и без отдаленных метастазов (Табл. 1).

Характер оперативных вмешательств среди всех больных со средне- и нижеампулярным раком прямой кишки был следующим: низкая передняя резекция прямой кишки – 8 (22,9%), лапароскопическая низкая передняя резекция прямой кишки – 11 (31,4%), лапароскопическая брюшно-анальная резекция прямой кишки – 3 (8,6%), лапароскопическая и трансперианальная ультранизкая передняя резекция прямой кишки – 2 (5,7%), лапароскопическая брюшно-промежностная экстирпация прямой кишки – 4 (11,4%), брюшно-промежностная экстирпация прямой кишки – 7 (20%).

Ни в одном случае осложнений со стороны артерии, по отношению к которой проводили катетерную интервенцию, не было. В 3 группе пациентов введение химиоэмболизата сопровождалось незначительным болевым синдромом (50%), что более чем в половине случаев потребовало легкой седации и назначения ненаркотических анальгетиков. У всех 18 пациентов ректальные кровотечения были остановлены, при ректальном осмотре отмечалось уменьшение контактной кровоточивости. Только у 1 пациента после выполнения НСЭХЭ болевые ощущения носили выраженный характер, что потребовало однократного назначения наркотического анальгетика. По данным общего анализа крови, у 6 (33,3%) пациентов наблюдались явления лейкоцитоза до $18 \times 10^9/\text{л}$, что связано с развитием воспалительной реакции в ткани опухоли после НСЭХЭ.

У больных 1 и 2 групп при гистологическом исследовании биоптата опухоли, взятого до и во время операции различий не наблюдалось. Выявлялись признаки поверхностных некрозов, сосудистой инвазии опухоли (Рис. 1.1-1.3). Результаты ИГХ-исследований у пациентов 1 и 2 групп характе-

Таблица 2. Иммуногистохимический анализ пролиферативной активности по экспрессии Ki-67 и p53 до и после эндоваскулярного вмешательства

Уровень экспрессии	Доля (в %) клеток с экспрессией маркера	1 группа		2 группа		3 группа	
		До	После операции	До	После НСЭХТ	До	После НСЭХТ+ НСЭХЭ
По экспрессии Ki-67							
Слабая	1-5	–	–	–	–	–	1 (5,6%)
Умеренная	6-20	–	–	–	–	–	15 (83,3%)
Выраженная	21-60	–	–	–	–	–	2 (11,1%)
Сильная	61-100	10 (100%)	10 (100%)	7 (100%)	7 (100%)	18 (100%)	
Всего		10 (100%)		7 (100%)		18 (100%)	
По экспрессии p53							
Низкая	0-10	–	–	–	–	–	15 (83,3%)
Умеренная	10-50	–	–	–	–	2 (11,1%)	3 (16,7%)
Высокая	Более 50	10 (100%)	10 (100%)	7 (100%)	7 (100%)	16 (88,9%)	–
		10 (100%)		7 (100%)		18 (100%)	

ризовались сильно выраженной экспрессией в ядрах клеток Ki-67 (Рис. 2.1-2.2) и p53 (Рис. 3.1-3.4). Уровень экспрессии Ki-67 и p53 в ядрах клеток опухоли у больных 1-й группы варьировал в диапазоне 85-90% и 70-80%, а во 2 группе – 80-90% и 70-85%, соответственно (Табл. 2).

У больных 3-й группы при выполнении НСЭХЭ введение эмболизата приводило к стойкому рефлекторному ангиоспазму, запуску типового патологического процесса, характерного для артериальной эмболизации. По данным ангиографии отмечалось замедление кровотока в 3-4 раза. Морфологическое исследование операционного материала у больных с низким раком прямой кишки через 24-72 часа после НСЭХЭ выявило эмболизированные микросферами артерии малого диаметра 700-2000 мкм в опухоли прямой кишки и мезоректуме (Рис. 1.4-1.5). Вместе с тем, часть окружающих сосудов были тромбированы тромбоцитарно-эритроцитарной массой (Рис. 1.6). Проводимая эмболизация сопровождалась стойким ангиоспазмом и ишемическим некрозом тканей опухоли (Рис. 1.7). Данный факт явился морфологическим подтверждением того, что объем вводимого эмболизата, необходимого для замедления кровотока в 3-4 раза, является достаточным для адекватной эмболизации сосудистого русла опухоли. Однако, необходима высокая селективность эндоваскулярной процедуры в целях ее безопасности.

Интересным представляется наблюдение одного из первых случаев НЭХЭ, когда, опасаясь нежелательных последствий химиоэмболизации артерии, питающей опухоль, было введено небольшое количество химиоэмболизата, что привело к замедлению кровотока в 1,5-2 раза. В этом случае при морфологическом исследовании операционного

материала выраженных ишемических изменений ткани опухоли не наблюдалось. Этот клинический пример указывает на то, что введение эмболизата в таком объеме недостаточно, поскольку не приводит к достаточной ишемизации и, как следствие, девитализации опухоли.

У больных 3 группы через 48-72 часа после химиоэмболизации обращало внимание дальнейшее прогрессирование некробиотических процессов (фибринозное воспаление и некроз тканей опухоли прямой кишки через 48 часов после эмболизации) (Рис. 1.8). Вместе с тем, частичная эмболизация, характеризующаяся уменьшением скорости кровотока в 3-4 раза, селективно через артерию, питающую опухоль, не приводила к некрозу в стенке прямой кишки более чем на 2 см проксимальной от опухоли. Лишь в одном случае на этапе освоения методики при введении большей дозы эмболизата интраоперационно выявили распространение некроза на дистальную часть сигмовидной кишки, что потребовало проведение последующей резекции.

Проведение сравнительного анализа результатов иммуногистохимического исследования в 2-й и 3-й группах выявило изменение активности белков-регуляторов пролиферативной активности после эндоваскулярного воздействия с использованием оксалиплатина. Оксалиплатин, относящийся к цитостатическим препаратам и отличающийся быстрым включением в метаболизм, начинает оказывать цитостатический эффект опосредовано через взаимодействие с ДНК, образуя внутри- и межспиральные сшивки, что блокирует её синтез и последующую репликацию [5]. Образование связей оксалиплатина с ДНК быстрое и составляет около 15 минут. Нарушение синтеза ДНК приводит к ингибированию синтеза РНК (транскрипции) и

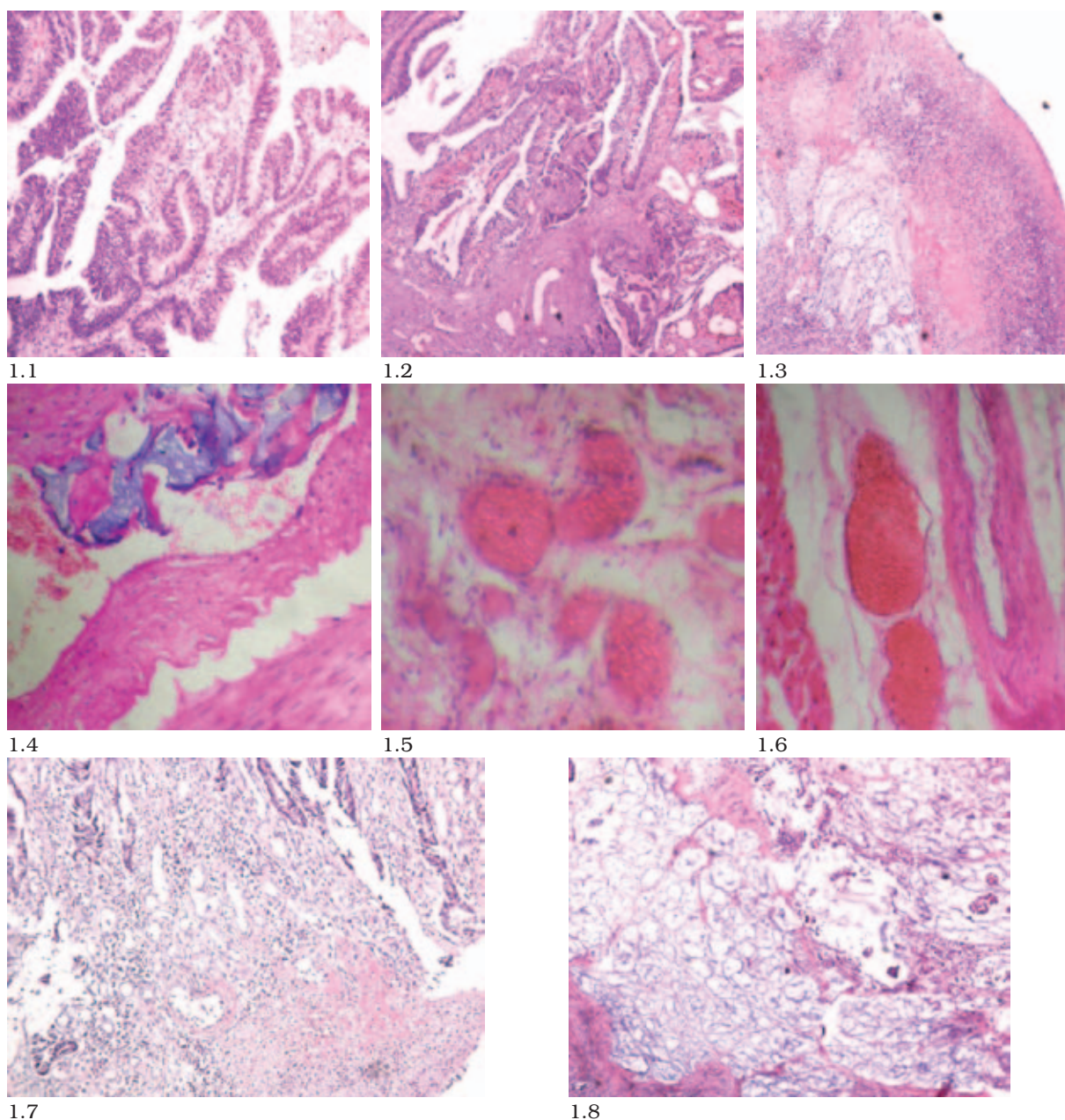
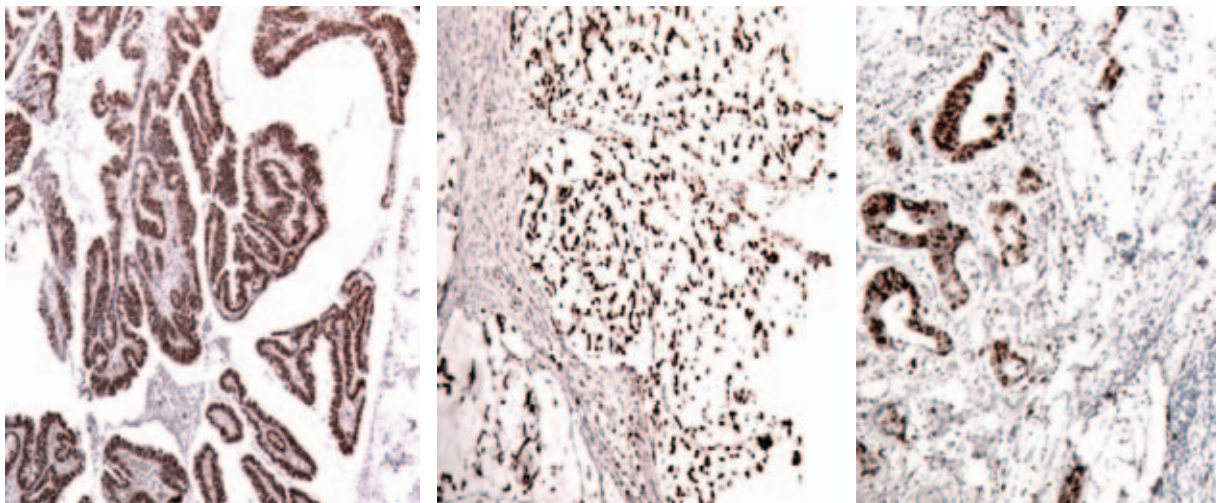


Рисунок 1. Световая микроскопия биоптата опухоли. Окраска гематоксилин-эозином, $\times 100$

- 1.1. Препарат больного 1 группы до лечения. Высокодифференцированная аденокарцинома. $\times 100$.
 1.2. Препарат больного 2 группы до операции. Умереннодифференцированная аденокарцинома. $\times 100$.
 1.3. Препарат больного 2 группы до операции. Поверхностные некрозы опухоли. $\times 50$.
 1.4. Препарат больного 3 группы после НСЭХЭ. Умереннодифференцированная аденокарцинома. Продольный срез. В артерии малого калибра эмболизат, обтурирующий просвет сосуда с формированием тромба. $\times 100$.
 1.5. Препарат больного 3 группы после НСЭХЭ. Умереннодифференцированная аденокарцинома. Мезоректум. Эритроцитарный тромб в просвете капилляра. $\times 100$.
 1.6. Препарат больного 3 группы после НСЭХЭ. Умереннодифференцированная аденокарцинома. Эмболизированный микросферами сосуд малого диаметра и рядом лежащий интактный сосуд. $\times 100$.
 1.7. Препарат больного 3 группы после НСЭХЭ. Аденокарцинома. Некротические изменения. $\times 100$.
 1.8. Препарат больного 3 группы после НСЭХЭ. Аденокарцинома. Некротические изменения («слоистые некрозы»). $\times 100$.



2.1

2.2

2.3

Рисунок 2. Иммуногистохимическое исследование биоптата опухоли. Экспрессия Ki-67 в ядрах опухолевых клеток.

2.1. Препарат больного 1 группы, взятый во время операции. Высокодифференцированная аденокарцинома. Сильно выраженная экспрессия Ki-67 в ядрах опухолевых клеток. $\times 200$.

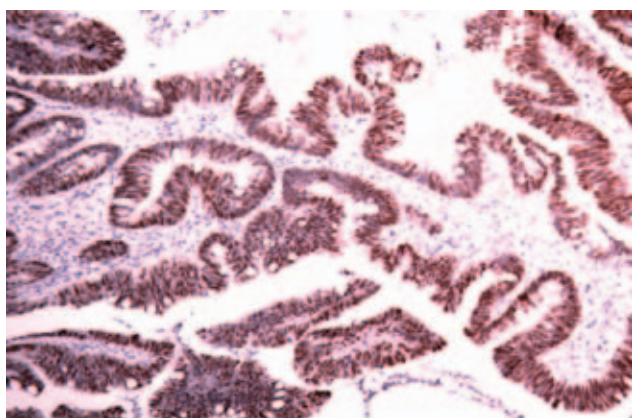
2.2. Препарат больного 2 группы после НСЭХТ. Умереннодифференцированная аденокарцинома. Сильно выраженная экспрессия Ki-67 в ядрах опухолевых клеток. $\times 100$.

2.3. Препарат больного 3 группы после НСЭХЭ. Аденокарцинома. Умеренная экспрессия маркера пролиферации Ki-67 в ядрах опухолевых клеток. $\times 100$.

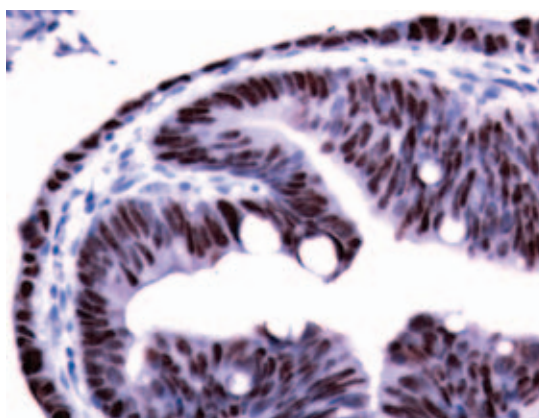
клеточного белка [5]. У больных 2 группы экспозиция оксалипина с тканью опухоли составляла 1 час при внутриартериальном введении препарата, что привело к снижению экспрессии показателей Ki-67 и p53 на 10-20%. У больных 3 группы более выраженное снижение экспрессии показателей Ki-67 и p53 в ядрах клеток опухоли обусловлено тем, что используемые гипосферы значительно увеличили экспозицию воздействия оксалипина на ткань опухоли. Гипосферы, обладающие огромной сорбционной способностью и имеющие свойство к прямой и обратной диффузии абсорбированного препарата, после насыщения обеспечили более продолжительную экспозицию воздействия химиопрепарата на опухоль. У всех больных после НСЭХЭ экспрессия показателей Ki-67 и p53 в ядрах клеток аденокарциномы снижалась, по сравнению с исходным уровнем. Причем, в 83,3% наблюдений была получена полная отрицательная экспрессия показателя p53 в препаратах при ИГХ.

Обобщая полученные результаты, необходимо отметить, что у больных 3 группы в течение 24-72 часов после НСЭХЭ был достигнут надежный гемостаз. Последующее проведение необходимой кровезаместительной терапии повысило эффективность подготовки больного к предстоящему хирургическому этапу лечения. Опыт проведения НСЭХЭ показал, что введение эмболизата должно быть строго дозировано. Введение препарата в большой

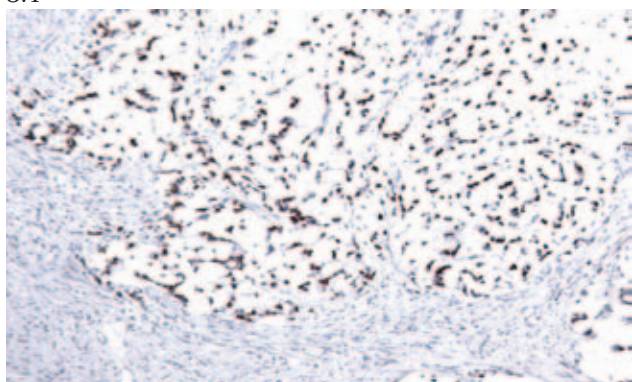
дозе, вызывающий полный блок артериального кровотока, по данным ангиографии, может вызвать заброс микросфер в бассейн артерий, кровоснабжающих сигмовидную и нисходящую ободочную кишку. Используя дозу эмболизата, необходимую для замедления скорости кровотока в 3-4 раза, что контролируется путем ангиоскопии, можно добиться стойкого ангиоспазма с последующим ишемическим некрозом тканей опухоли. При этом размер эмболизированных сосудов составляет 700-2000 мкм в диаметре. Наличие добавочного сосуда, соединяющего прямокишечные артерии с артериями сигмовидной кишки, не является противопоказанием к НСЭХЭ, но требует высокой селективности эндоваскулярного вмешательства и строгого ангиоскопического контроля при введении химиоэмболизата. Проведение НСЭХЭ у больных 3 группы не только привело к частичной девитализации опухоли за счет ишемического некроза, но и к значительному уменьшению биологического потенциала опухоли, вследствие длительного цитостатического воздействия оксалипина на клетки аденокарциномы. Данный факт доказывает высокая частота отрицательной экспрессии показателей Ki-67 и p53 в ядрах клеток аденокарциномы у больных 3 группы. У больных 2 группы после НСЭХТ происходило незначительное уменьшение биологического потенциала опухоли, о чем свидетельствовало снижение числа клеток с



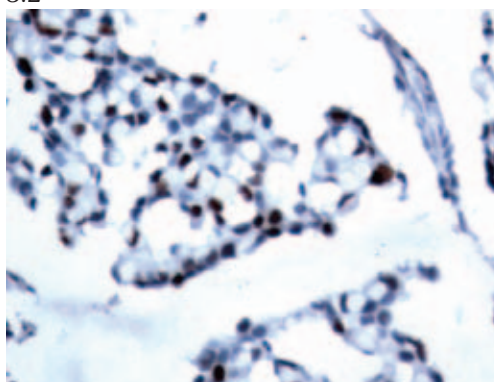
3.1



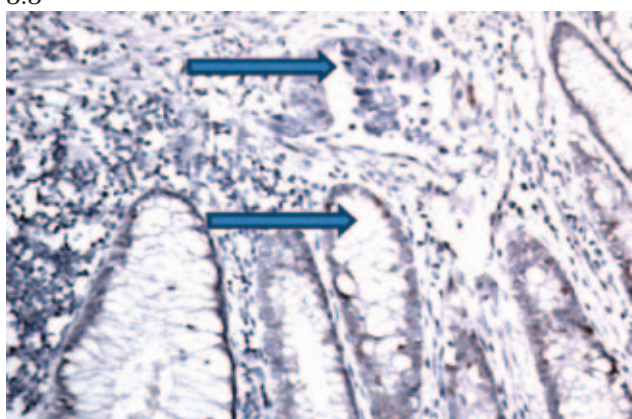
3.2



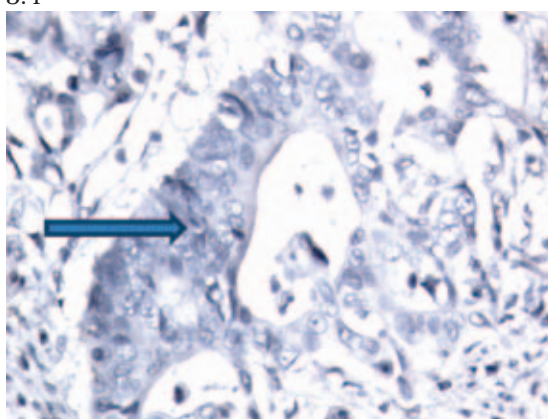
3.3



3.4



3.5



3.6

Рисунок 3. Иммуногистохимическое исследование биоптата опухоли. Экспрессия p53 в ядрах опухолевых клеток

3.1. Препарат больного 1 группы, взятый во время операции. Высокодифференцированная аденокарцинома. Выраженная экспрессия p53 в ядрах опухолевых клеток. $\times 100$.

3.2. Препарат больного 1 группы, взятый во время операции. Высокодифференцированная аденокарцинома. Выраженная экспрессия p53 в ядрах опухолевых клеток. $\times 400$.

3.3. Препарат больного 2 группы после НСЭХТ. Умереннодифференцированная аденокарцинома. Выраженная экспрессия p53 в ядрах опухолевых клеток. $\times 100$.

3.4. Препарат больного 2 группы после НСЭХТ. Умереннодифференцированная аденокарцинома. Выраженная экспрессия p53 в ядрах опухолевых клеток. $\times 400$.

3.5. Препарат больного 3 группы после НСЭХЭ. Аденокарцинома. Стрелки указывают на слабую экспрессию p53 в базальных клетках нормального эпителия кишки. $\times 200$.

3.6. Препарат больного 3 группы после НСЭХЭ. Аденокарцинома. Стрелка указывает на отрицательную экспрессию p53 в ядрах опухолевых клеток. $\times 400$.

экспрессией показателей Ki-67 и p53 на 10-20%. Такая незначительная отрицательная экспрессия этих показателей, по сравнению с больными 3 группы, объясняется непродолжительной (в течение часа) экспозицией воздействия оксалиплатина на опухоль. Выраженный цитостатический эффект воздействия на опухоль у больных 3 группы объясняется увеличением экспозиции воздействия на клетки аденокарциномы за счет использования НераSphere, обладающих высокой сорбционной способностью и свойством обратной диффузии препарата из микросфер в окружающие ткани, что увеличивает длительность воздействия химиопрепарата на ткани опухоли. Очевидно, что любое уменьшение биологического потенциала опухоли позитивно сказывается на уровне абластичности последующей хирургической операции. Таким образом, модификация ранее предложенного способа НЭХТ оксалиплатином с использованием препарата НераSphere, насыщенные в 0,5% растворе оксалиплатина, приводит к девитализации опухоли за счет ее ишемизации и в несколько раз усиливает цитостатический эффект, что доказывалось морфологическими и иммуногистохимическими исследованиями.

ВЫВОДЫ

1. Неoadьювантная эндovasкулярная селективная химиоэмболизация является эффективным методом остановки ректального кровотечения у больных низким раком прямой кишки.
2. Морфологические исследования операционного материала обнаруживают эмболизат в опухоли прямой кишки и мезоректуме при проведении НЭХЭ.
3. Проведение НЭХЭ сопровождается снижением артериального кровотока в 3-4 раза и рефлекторным ангиоспазмом при ангиоскопическом контроле, приводящем, в последующем, к обширному ишемическому некрозу опухолевой ткани.
4. У больных раком прямой кишки сочетание НЭХТ и НЭХЭ сопровождается значительным снижением экспрессии маркеров Ki-67 и p53 в ядрах клеток с достижением в 83,3% полной отрицательной экспрессии показателя p53.
5. НЭХЭ препаратом НераSphere™ Microspheres с оксалиплатиной приводит к значительному снижению биологического потенциала опухоли.

ЛИТЕРАТУРА

1. Артамонова Е.В. Новые возможности в лечении рака прямой кишки. Современная онкология. – 2011. – №3. – с. 29-32.
2. Афанасьев С.Г., Старцева Ж.А., Тарасова А.С. и соавт. Новые сфинктерсохраняющие технологии в лечении рака прямой кишки. Вопросы реконструктивной и пластической хирургии. – 2012. – №4. – с. 18-24.
3. Барсуков Ю.А., Гордеев С.С., Федянин М.Ю. Стратегия развития программ комплексного лечения больных местно-распространенным первично-неоперабельным раком прямой кишки. Фарматека. – 2012. – №18. – с. 37-41.
4. Майновская О.А., Белоус Т.А. Методика морфологического исследования рака прямой кишки. Архив патологии. – 2011. – №3. – с. 61-64.
5. Невольских А.А., Березовская Т.П., Горбань Н.А. и соавт. Рак прямой кишки с выраженным дистальным распространением. Российский журнал гастроэнтерологии, гепатологии, колопроктологии. – 2012. – №5. – с. 69-75.
6. Расулов А.О., Шельгин Ю.А., Рыбаков Е.Г. и соавт. Уменьшение количества регионарных лимфатических узлов как следствие предоперационной химиолучевой терапии рака прямой кишки. Вопросы онкологии. – 2012. – №4. – с. 493-497.
7. Циммерман Я.С. Колоректальный рак: современное состояние проблемы. Вестник хирургической гастроэнтерологии. – 2012. – №2. – с. 50-59.
8. Черемисин В.М., Павелец К.В., Глушков Н.И. и соавт. Возможности современных методов лучевой диагностики в оптимизации хирургического лечения больных раком прямой кишки. Вестник хирургии им. И.И.Грекова. – 2010. – №6. – с. 31-35.
9. Чиссов В.И., Франк Г.А., Сидоров Д.В. и соавт. Результаты хирургического и комбинированного лечения рака прямой кишки. Российский онкологический журнал. – 2012. – №3. – с. 4-7.
10. Шельгин Ю.А., Бойко А.В., Расулов А.О. и соавт. Влияние продолжительности интервала между химиолучевой терапией и оперативным вмешательством на результаты комплексного лечения рака прямой кишки. Вопросы онкологии. – 2011. – №2. – с. 184-191.
11. Юрин А.Г., Ковальский Г.Б. Исследование пролиферативной активности по экспрессии антигена Ki-67 в одиночных и множественных синхронных эпителиальных опухолях толстой кишки. Архив патологии. – 2005. – №5. – с. 38-41.
12. Ghavam-Nasiri M. R., Rezaei E., Ghafarzadegan K. et al. Expression of p53 in Colorectal Carcinoma: Correlation with Clinicopathologic Features. Arch. Iran. Med. – 2007. – 10 (1): 38-42.

Комментарии к статье Хитарьяна А.Г., Праздников Э.Н., Вельшера Л.З., Мизиева И.А., Глумова Е.Э., Ковалева С.А., Мурлычёва А.С. ЭФФЕКТИВНОСТЬ НЕОАДЪЮВАНТНОЙ СЕЛЕКТИВНОЙ ЭНДОВАСКУЛЯРНОЙ ХИМИОТЕРАПИИ И ХИМИОЭМБОЛИЗАЦИИ ПРИ ЛЕЧЕНИИ РАКА ПРЯМОЙ КИШКИ, ОСЛОЖНЕННОГО РЕКТАЛЬНЫМИ КРОВОТЕЧЕНИЯМИ

Статья профессора Хитарьяна А.Г. и соавт. посвящена сложной проблеме онкоколопроктологии: лечению осложненных форм рака прямой кишки. В представленном исследовании рассмотрен вопрос лечения рака прямой кишки, осложненного кровотечениями. Основной проблемой лечения таких пациентов, по мнению авторов, является невозможность проведения неoadьювантной терапии в связи анемией и необходимостью срочной операции. Для решения этих задач: купирования кровотечения и цитотоксического воздействия на опухоли, авторы предлагают использовать селективную эндоваскулярную химиоэмболизацию в сочетании с химиотерапией.

Следует отметить, что, описывая группы клинического наблюдения, авторы не указывают, насколько выраженными были кровотечения и анемия у больных, включенных в исследование. В целом, выраженная и некорректируемая анемия у больных раком прямой кишки является относительно редким осложнением, присущим распространенным, распадающимся опухолям. Чаще всего, изменения формулы крови удается купировать, а с началом

лучевой терапии симптоматика опухоли, в том числе, и кровотечения, быстро уходит. В любом случае, читателям статьи было бы небезынтересно узнать, каким образом авторам удалось собрать достаточно большую группу пациентов (n=35) с анемией, а также, каким образом была достигнута ее коррекция у 10 больных контрольной группы. Предложенный способ суперселективной эмболизации является далеко не безопасным, технически сложным, дорогостоящим, требующим специального оборудования, и, таким образом, плоховоспроизводимым в условиях обычных стационаров методом.

Очевидно, что в связи с рисками развития ишемических осложнений со стороны прямой кишки, авторами был выбран очень короткий период ожидания до выполнения хирургического вмешательства (24-48 часов). За столь короткий промежуток вряд ли можно ожидать значимых изменений со стороны опухоли под воздействием цитостатических препаратов. В этом контексте представленные данные изменений «пролиферативной» активности опухоли, выявленные, при иммуногистохимическом исследовании, по всей видимости, являются не следствием воздействия оксалиплатина, а результатом некроза опухоли в условиях ишемии. Поскольку некротизированные ткани не экспрессируют никакие белки, снижение показателей Ki-67 и p53 было закономерным.

Редакционная коллегия журнала «Колопроктология»

ВОЗМОЖНОСТЬ ПРИМЕНЕНИЯ «Х»-ОБРАЗНОГО ШВА ПРИ ОСТРОМ И ХРОНИЧЕСКОМ ПАРАПРОКТИТЕ

Райымбеков О.Р.

Ошский Государственный университет, медицинский факультет, кафедра «Общая хирургия», г.Ош, Кыргызстан

В статье описана техника наложения и положительные стороны «Х»-образного шва в проктологии на опыте работы проктологического отделения Ошской городской клинической больницы Кыргызской Республики с 1997г.

[Ключевые слова: анальный канал, параректальный свищ, послеоперационные рубцы]

THE APPLICATION OF X-SHAPED STICH FOR TREATMENT OF FISTULA-IN-ANO

Raimbekov OR

Medical faculty of Osh State University, Kyrgystan

This article describes the technique and discuss advantages of X-shaped stich for proctologic procedures. Results of application of the stich collected from 1997 and based on experience of proctological department of Osh city hospital.

[Key words: anal canal, fistula, scar]

Адрес для переписки: Райымбеков Оторбай Райымбекович, ул. Исанова, д. 51, г. Ош, Кыргызстан, 723503,

тел. моб: 0 (996) 772161204, e-mail: rft74@mail.ru

При операциях в аноректальной области наложение швов имеет ряд преимуществ, в сравнении с открытым методом лечения: рана быстро заживает, формируются линейные послеоперационные рубцы в анальном канале. Это предопределяет дальнейшую функцию анального жома и предотвращает образованию послеоперационного сужения анального канала. При рассечении параректальных свищей особое место уделяется восстановлению мышц анального жома, от которого зависит дальнейшая функция анального жома. В этом случае возможности «Х»-образного шва более выражены, чем узловые швы.

ЦЕЛЬ

Оценить результаты клинического применения «Х»-образного шва в аноректальной хирургии.

ПАЦИЕНТЫ И МЕТОДЫ

Изучены результаты лечения 161 больного с хроническим параректальным свищом и острым парапроктитом, находившихся на лечении в период 2011 по 2013 гг. в отделении проктологии Ошской

городской клинической больницы.

Методика применения «Х»-образного шва в аноректальной хирургии (рационализаторское предложение № 685, КГМА, от 09.12.1996 г.) заключается в следующем (Рис. 1).

Вкол иглой производится, отступая от края раны на 0,5 см, при этом игла направляется на противоположную сторону косо под углом 45°. Выкол с противоположной стороны, отступая, на 0,5 см от края раны. Симметрично к выколу с противоположной стороны делается вкол, и игла направляется в противоположную сторону опять же косо под углом 45° и производится выкол, отступая от края раны на 0,5 см. При этом в глубине раны нити перекрещиваются повторяя букву «Х». Узел завязывается и таким образом одномоментно образуется 2 стежка.

РЕЗУЛЬТАТЫ

«Х»-образный шов, наложенный после рассечения параректального свища, позволяет ушить рану с хорошей адаптацией краев слизистой оболочки анального канала. Герметичность и гемостатическая способность «Х»-образного шва более выражена чем при наложении узлового шва, и отмечается экономия шовного материала. Более того,

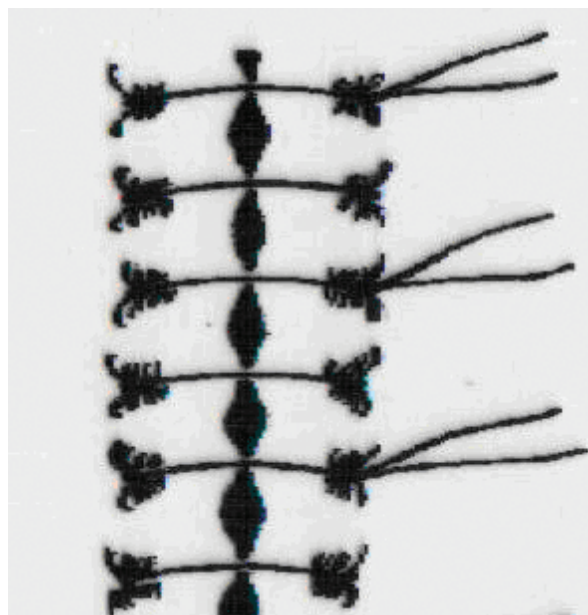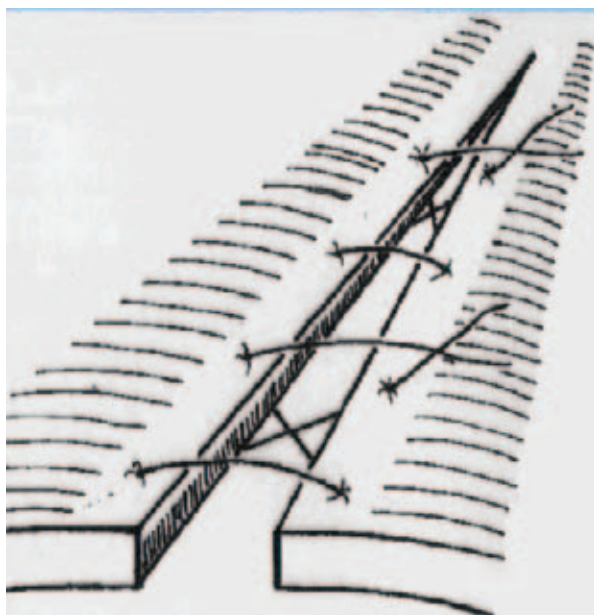


Рисунок 1. «X»-образный шов

«X»-образный шов позволяет сформировать линейный рубец ран анального канала.

С применением «X»-образного шва произведено иссечение параректального свища с экстра- и интрасфинктерными свищевыми ходами 139 больным.

Операция проводилась под сакральной анестезией. После маркировки свищевого хода с красителем, производится его рассечение по ходу зонда. Дно раны анального канала вместе с рассеченными волокнами мышц анального жома ушивали с «X»-образными швами викрилом. Промежностную часть раны оставляли открытой. Больные после операции получали однократно наркотические обезболивающие, в дальнейшем боли купировали ненаркотическими обезболивающими. В некоторых случаях рефлекторная задержка мочеиспускания разрешалась внутривенными инъекциями спазмолитиков. После операции самостоятельный стул на 5-6 сутки с помощью вазелинового масла. Больные выписывались домой на 9 сутки с заживлением ран анального канала.

Анализ эффективности проведенных операций показал хорошие результаты в ходе наблюдения за больными в послеоперационном периоде. Рецидивов параректальных свищей и недостаточности функции анального жома не наблюдалось.

По поводу острого ишиоректального и ретроректального парапроктитов 22 больным произведено радикальное вскрытие острого парапроктита с ликвидацией внутреннего отверстия гнойного хода с установлением проточно-промывной системы в промежностную рану. При этом рана анального

канала и промежности ушивались с «X»-образными швами наглухо. Выраженная герметичность данного шва предотвращает подтекание промывных растворов между швами ран. В основном, больные выписывались домой с первичным заживлением промежностной раны на 8-9 сутки. В послеоперационном периоде у 3 (13%) больных края промежностной раны частично разошлись, в связи с этим трубки проточно-промывной системы были удалены. Рану лечили открытым способом. Наблюдение за этими больными в течении 2 лет показало, что у 2 (9%) больных отмечены осложнения: у одного больного образовался параректальный свищ, у другого развился рецидив парапроктита.

ЗАКЛЮЧЕНИЕ

Положительные стороны «X»-образного шва:

- Создает требуемую герметичность ран и «пилящие» свойства шва минимизированы, одновременно образуется 2 стежки, это экономит расход шовного материала.
- Во время операции и в послеоперационном периоде гемостатическая возможность, герметичность шва хорошо выражена.

ЛИТЕРАТУРА

1. Егиев В.Н. Шовный материал: Лекция. Хирургия. – 1998. – №3. – с. 33-38.
2. Закрытие хирургических ран. – М.: Этикон;

Джонсон и Джонсон, 1997.

3. Кузин М.И., Адамян А.А., Винокурова Т.И. Хирургические рассасывающиеся шовные материалы. Хирургия. – 1990. – №9. – с. 152-157.

4. Ломаченко Ю.И., Ревин П.В. Клиническая оценка модифицированного способа ушивания раны после геморроидэктомии. Материалы 3 Всероссийского съезда колопроктологов 12-14 октября 2011, г. Белгород.

5. Слепцов И.В., Чернигов Р. А. Узлы в хирургии. – СПб: Салит-медкнига, 2000. – 175 с.

Комментарии к статье Райымбекова О.Р. «ВОЗМОЖНОСТЬ ПРИМЕНЕНИЯ «X»-ОБРАЗНОГО ШВА ПРИ ОСТРОМ И ХРОНИЧЕСКОМ ПАРАПРОКТИТЕ».

Несколько тысячелетий хирурги ушивают раны после хирургических вмешательств. В настоящее время существует около 5 тысяч различных хирургических швов. По данным Буянова В.М., Егиева В.Н., Удотова О.А., возможность выбора хирургического шва для любой операции остается одной из основных задач хирурга. Поэтому предложенный автором «X»-образный шов представляет интерес. Нам думается, что само название статьи следует конкретизировать, потому что речь идет о лечении 22 пациентов с острым парапроктитом и 131 человека – с хроническим. Хотя в статье указывается на преимущества этого шва, но доказательства, к сожалению, не приводятся. Любое исследование хотелось бы видеть рандомизированным и сравнительным, потому что эффективность методики может быть показана только в сравнении, а

результаты операций с «X»-образными швами хотелось бы сравнивать с результатами контрольной группы больных, например, открытым ведением ран.

Обычно течение заживления раны или раневого процесса подтверждается объективными методами: цитологическим, сроками заживления раны, длительностью реабилитации.

К тому же, на представленном рисунке, шов сопоставляет края раны, в то же время, автор пишет, что «дно раны анального канала вместе с рассеченными волокнами мышц анального канала сшивается «X»-образными швами, а промежностная часть раны остается открытой». Вызывает сомнение ушивание раны наглухо с установлением в ней проточной системы при лечении острого парапроктита, с последующим ушиванием наглухо краев кожи. Наличие дренажной трубки в практически закрытой ране промежности, по нашему мнению, опасно развитием гнойного хода и рецидивом заболевания.

Принципы гнойной хирургии, особенно в области промежности, говорят о необходимости открытого ведения ран, ввиду большой вирулентности гнойников этой области.

По нашему мнению, этот шов, по своей конфигурации и целесообразности очень напоминает П-образные швы, хотя авторы указывают на гемостатические свойства этого шва. Нам думается, что крестообразное стягивание тканей этого шва может вести к нарушению микроциркуляции.

Редакционная коллегия журнала «Колопроктология»

КОМБИНИРОВАННЫЕ ОПЕРАЦИИ ПРИ РАКЕ ТОЛСТОЙ КИШКИ С РЕЗЕКЦИЕЙ И ПРОТЕЗИРОВАНИЕМ БРЮШНОЙ АОРТЫ (два клинических случая)

Шабунин А.В., Шубин А.А., Равич Л.Д.,
Лукьянов И.В., Хмылов Л.М., Бойков А.В., Азина Н.Ю.

ГКБ им. С.П. Боткина, г. Москва
(главный врач – профессор, д.м.н. А.В. Шабунин)

[Ключевые слова: колоректальный рак, аорта, simultaneous resection]

EXTENDED OPERATIONS FOR COLORECTAL CANCER WITH RESECTION AND GRAFTING OF ABDOMINAL AORTA (TWO CASE REPORT)

Shabunin A.V., Shubin A.A., Ravich L.D., Luk'ianov I.V., Khmylov L.M., Boikov A.V., Azina N.Y.
Botkin's City Hospital, Moscow, Russia

[Key words: colorectal cancer, aorta, simultaneous resection]

*Адрес для переписки: Хмылов Леонид Михайлович, ГКБ им. С.П. Боткина, 2-й Боткинский пр-д, д. 5, Москва, 125284,
e-mail: drkhmylov@mail.ru*

ВВЕДЕНИЕ

Сочетание у пациента злокачественной опухоли толстой кишки и тяжелого сердечно-сосудистого заболевания традиционно является противопоказанием к радикальному хирургическому лечению и обрекает больного на симптоматическую терапию [1]. Распространение первичной опухоли толстой кишки или ее лимфогенных метастазов на магистральные сосуды также служит частой причиной отказа от радикальной операции [3]. Отделение опухоли с инфильтрирующим ростом от артерии или вены сопровождается большой вероятностью рецидива, поскольку не обеспечивает полного удаления опухолевых тканей. Таким образом, при инвазии опухоли в магистральные сосуды необходимо их удаление единым блоком, что значительно повышает техническую сложность и продолжительность операции, а также риск послеоперационных осложнений и летального исхода [2,3].

МАТЕРИАЛЫ И МЕТОДЫ

Мы располагаем опытом успешного выполнения двух simultaneous операций по поводу рака тол-

стой кишки с одномоментным вмешательством на брюшном отделе аорты. В первом случае больной оперирован по поводу конкурирующих заболеваний – местнораспространенного рака сигмовидной кишки T4N2M0 с прорастанием в левый мочеточник и аневризмы инфраренального брюшного отдела аорты. Больному выполнена сочетанная комбинированная левосторонняя гемиколэктомия с формированием трансверзоректального анастомоза, резекция левого мочеточника с формированием уретеро-уретероанастомоза, парааортальная лимфаденэктомия, резекция аневризмы инфраренального отдела брюшной аорты с аортоподвздошным бифуркационным аллопротезированием. Во втором наблюдении больному, ранее оперированному по поводу рака сигмовидной кишки, выполнено оперативное вмешательство по поводу метастатических метастазов в парааортальные лимфоузлы со сдавлением левого мочеточника и единичных метастазов в 4 и 8 сегменты печени. Произведена резекция терминального отдела аорты с удалением забрюшинной метастатической опухоли, парааортальной и паракаваальной лимфаденэктомии, аорто-подвздошное бифуркационное протезирование, атипичная резекция печени, резекция левого мочеточника с формированием уретеро-уретероа-

настомоза.

Пациент Е., 70 лет, поступил в отделение колопроктологии ГКБ имени С.П.Боткина с жалобами на запоры, периодические боли в левой мезогастральной области. При ирригоскопии на границе средней и дистальной трети сигмовидной кишки определяется ригидное циркулярное сужение просвета кишки до 1 см, протяженностью до 10 см с бугристым контуром. При гистологическом исследовании биоптатов из опухоли обнаружены фрагменты высокодифференцированной аденокарциномы. При СКТ грудной клетки и брюшной полости отдаленных метастазов не выявлено. Выявлено аневризматическое расширение инфраренального отдела брюшной аорты с переходом на правую общую подвздошную артерию (Рис. 1). Имеется каликопиелоэктазия слева.

После предоперационной подготовки пациент опе-

рирован. При ревизии в брюшной полости выпота нет. В печени метастазов не выявлено. Ободочная кишка не расширена. На уровне средней и дистальной трети сигмовидной кишки имеется больших размеров опухоль, протяженностью около 10 см, прорастает серозную оболочку, инфильтрирует брыжейку, где по ходу ствола нижней брыжеечной артерии (НБА) и в области ее устья определяются увеличенные до 2-3 см в диаметре, плотные лимфоузлы. Сама НБА атеросклеротически изменена, облитерирована. При этом вдоль брыжеечного края ободочной кишки имеется развитый краевой сосуд. В инфраренальном отделе брюшной аорты имеется веретенообразная аневризма диаметром до 75 мм протяженностью 80 мм, с переходом на правую общую подвздошную артерию (Рис. 2).

Рассечена брюшина левого латерального канала, начата мобилизация левых отделов ободочной

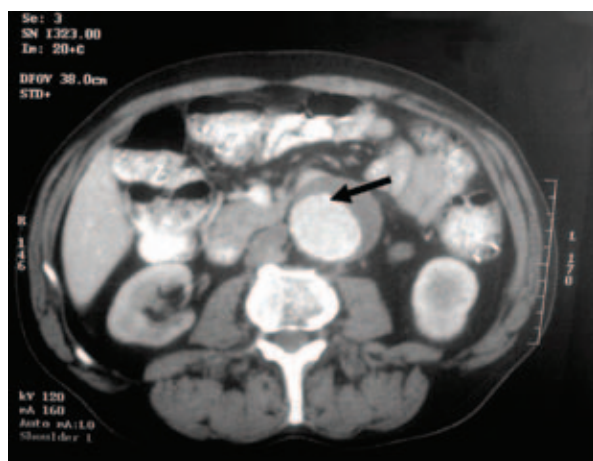

Рисунок 1. Компьютерная томограмма брюшной полости больного Е., 70 лет. Аневризма брюшной аорты указана стрелкой

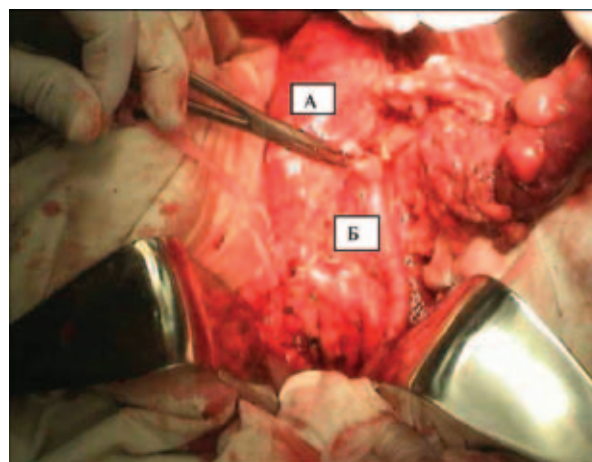


Рисунок 2. Интраоперационная фотография (Больной Е., 70 лет). А. Аневризма брюшной аорты; Б. Расширенный левый мочеточник

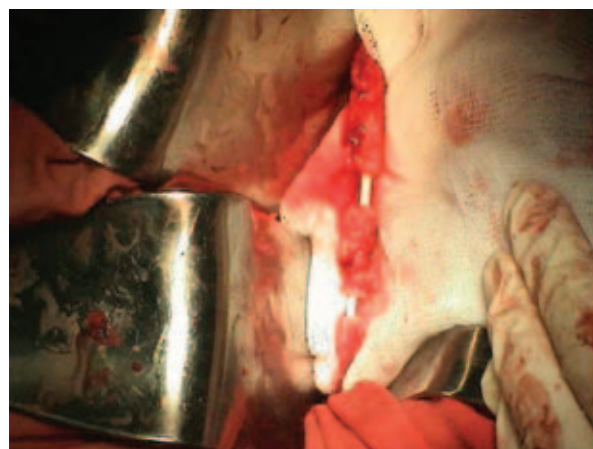

Рисунок 3. Интраоперационная фотография. (Больной Е., 70 лет). Выполнена резекция пораженного участка левого мочеточника (стенотированного непосредственно перед операцией)

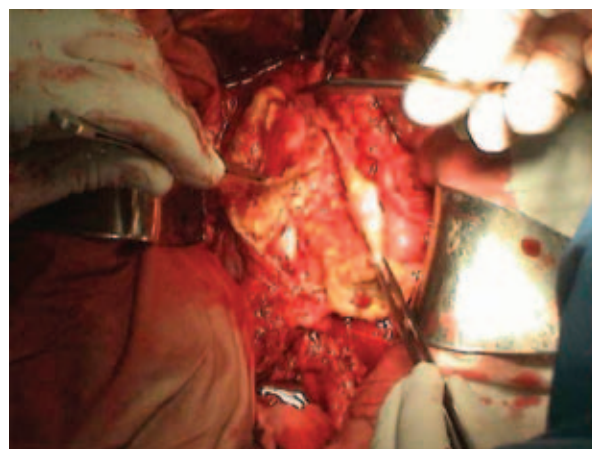


Рисунок 4. Интраоперационная фотография. (Больной Е., 70 лет). Аневризма брюшной аорты рассечена по передней стенке

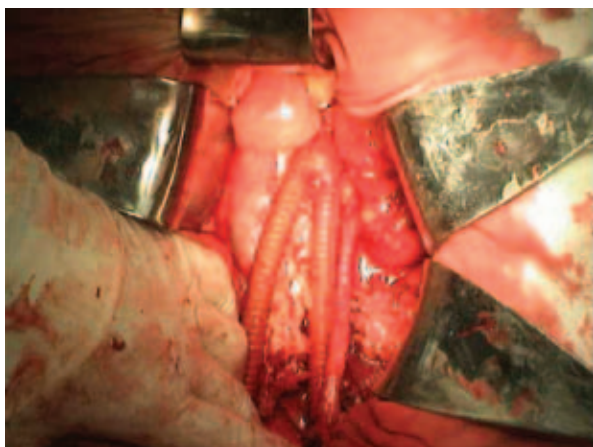


Рисунок 5. Интраоперационная фотография. (Больной Е., 70 лет). Произведено аорто-подвздошное бифуркационное протезирование

кишки в латерально-медиальном направлении. Установлено, что левый мочеточник вовлечен в опухоль на уровне промонториума и расширен до 1,5 см в диаметре проксимальнее уровня вовлечения. Рассечена брюшина над аортой, пересечена связка Трейца и мобилизована нижняя горизонтальная ветвь двенадцатиперстной кишки. Нижняя брыжеечная артерия пересечена в области устья с удалением парааортальных лимфоузлов. Ретроградного кровотока не определяется. Пересечена нижняя брыжеечная вена у нижней границы тела поджелудочной железы. Выполнена мобилизация левых отделов ободочной кишки с опухолью. Поперечная ободочная кишка пересечена на границе средней и дистальной третей. Прямая кишка пересечена над тазовой брюшиной. Препарат удален. В связи с явным вовлечением в опухолевый процесс произведена резекция участка

левого мочеточника протяженностью 3 см, формирование уретероуретероанастомоза на стенке (Рис. 3).

Произведено пережатие брюшной аорты выше аневризмы, правой общей подвздошной артерии ниже аневризмы, левой общей подвздошной артерии тотчас ниже бифуркации аорты. Аневризма по передней стенке рассечена (Рис. 4).

Удалены тромботические массы. Устья двух поясничных артерий прошиты нитью пролен 5-0. Выполнено аорто-подвздошное бифуркационное аллопротезирование протезом 20x10x10 мм «Intergard». После пуска кровотока отмечается удовлетворительная пульсация браншей протеза и нижележащих артерий (Рис. 5).

Сформирован трансверзоректальный анастомоз циркулярным степлером. Оперативное вмешательство продолжалось 470 мин. Суммарная кровопотеря составила 700 мл. На 8 день послеоперационного периода при контрольном УЗИ выявлено наличие жидкостного скопления в забрюшинном пространстве слева (лимфоцеле), объемом до 200 мл, выполнено дренирование лимфоцеле под контролем УЗИ. На фоне проводимого комплексного консервативного лечения отмечена положительная динамика, дренажи из забрюшинного пространства и стент из левого мочеточника удалены. Послеоперационная рана зажила первичным натяжением. При гистологическом исследовании в удаленном участке ободочной кишки обнаружена высокодифференцированная аденокарцинома, прорастающая все слои кишечной стенки и врастающая в клетчатку брыжейки. Стенка аорты с явлениями атерокальциноза. Во всех семи удаленных парааортальных лимфатических узлах выявлены метастазы. В стенке резецированного участ-

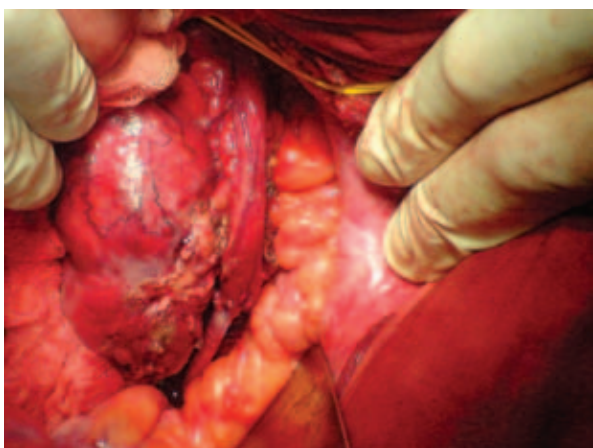

Рисунок 6. Интраоперационная фотография. (Больной Л., 71 года). Метастаз в парааортальный лимфоузел в устье нижней брыжеечной артерии

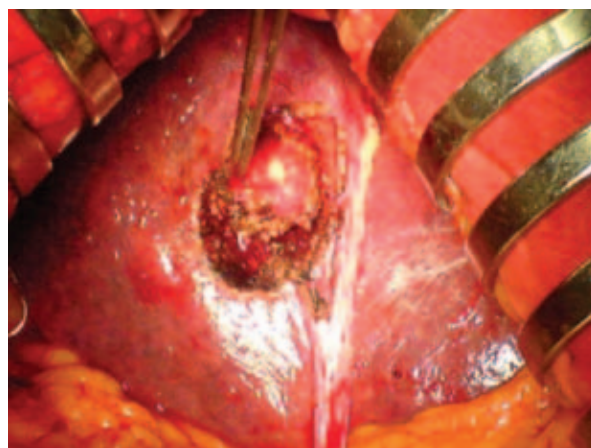

Рисунок 7. Интраоперационная фотография. (Больной Л., 71 года). Удаление метастаза 4 сегмента печени

ка левого мочеточника обнаружены комплексы аденокарциномы, что свидетельствует об истинном прорастании опухоли сигмовидной кишки левого мочеточника. Больной выписан на 20 день после операции в удовлетворительном состоянии под наблюдение онколога по месту жительства, где больному проведено 6 курсов системной химиотерапии по схеме FOLFOX. В течение года после операции пациент жив без признаков возврата заболевания.

Во втором наблюдении больной Л., 71 год, поступил в отделение колопроктологии ГКБ им. С.П. Боткина с жалобами на тянущие боли в левых отделах живота. Развитие указанных жалоб больной отмечал в течение 6 месяцев. По месту жительства выявлен рак сигмовидной кишки. Пациент оперирован в другом лечебном учреждении; выполнена сегментарная резекция сигмовидной кишки. Послеоперационный период протекал без осложнений. Однако у пациента сохранялись болезненные ощущения в животе. Через 1 месяц после операции больной обследован в ГКБ им. С.П. Боткина. При обследовании выявлено, что в левом мезогастрii пальпируется плотное опухолевидное образование 15x10 см размерами, ограничено подвижное. При СКТ в 4 сегменте печени выявлено два метастатических очага до 2,5 см в диаметре, а также расширение чашечно-лоханочной системы левой почки. Кпереди от аорты располагается солидное опухолевидное образование веретенообразной формы 10x5x5 см. При колоноскопии органических изменений в толстой кишке не выявлено. Ситуация расценена как метастатическое поражение парааортальных лимфоузлов и печени. В плановом порядке пациент оперирован. При интраоперационной ревизии в брюшной полости асцита нет. В

4 сегменте печени, в области серповидной связки имеются 2 метастатических очага диаметром до 2,5 см. В 8 сегменте печени выявлен метастаз диаметром до 1 см, ранее не определяемый при СКТ. В области устья нижней брыжеечной артерии определяется плотный, фиксированный к передней стенке аорты неподвижный метастатический лимфоузел размерами 10x5 см (Рис. 6). Дистальнее опухоли пульсация НБА и ее ветвей отчетливая. В опухоль вовлечен левый мочеточник.

Произведена мобилизация печени, выполнена атипичная резекция печени с удалением 3 метастатических очагов 4-го и 8-го сегментов печени с помощью ультразвукового скальпеля и биполярной коагуляции (Рис. 7).

Левый мочеточник выделен проксимальнее и дистальнее опухоли. Произведена резекция участка мочеточника, вовлеченного в опухоль, до 5 см длиной. Сформирован уретероуретероанастомоз «конец в конец» отдельными узловыми швами PDS 3-0. Выполнена резекция аорты единым блоком вместе с врастающей в ее переднюю стенку опухолью (Рис. 8).

Произведено аорто-подвздошное бифуркационное аллопротезирование протезом 18x9x9 мм «Intergard». Затем в брыжейке сигмовидной кишки выделена дистальная часть нижней брыжеечной артерии. После снятия зажима с НБА дистальнее опухоли отмечен удовлетворительный ретроградный кровоток, в связи с чем произведено аллопротезирование НБА протезом ПТФЭ 6 мм с последующей имплантацией в левую ветвь бифуркационного протеза (Рис. 9).

После пуска кровотока отмечена удовлетворительная пульсация ветвей протеза, протеза нижней брыжеечной артерии, подвздошных артерий, ана-

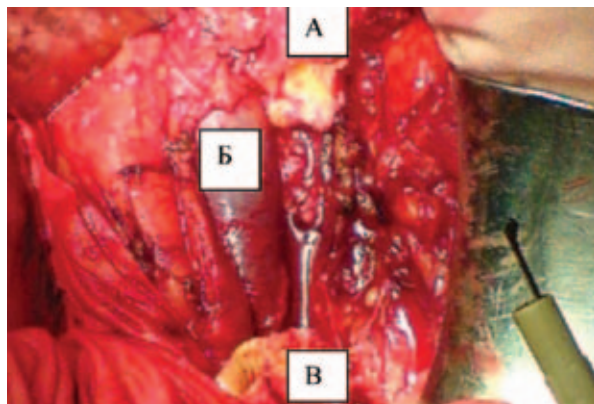


Рисунок 8. Интраоперационная фотография. (Больной Л., 71 года). Резецирована брюшная аорта. А. Культия брюшной аорты; Б. Подвздошные сосуды; В. Нижняя полая вена

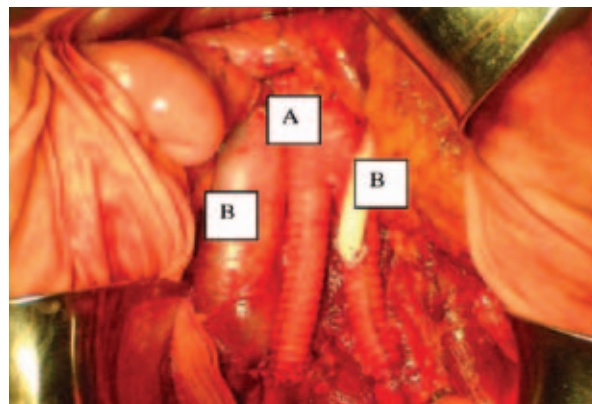


Рисунок 9. Интраоперационная фотография. (Больной Л., 71 года). Произведено аорто-подвздошное бифуркационное аллопротезирование. А. Бифуркационный протез аорты; Б. Протез нижней брыжеечной артерии; В. Нижняя полая вена

стомозы герметичны.

Левые отделы ободочной кишки жизнеспособны. Парааортальное пространство дренировано через контрапертуру в левой подвздошной области внебрюшинно. Восстановлена целостность заднего листка париетальной брюшины. Продолжительность вмешательства составила 520 мин., кровопотеря – 900 мл. Послеоперационный период протекал без осложнений. В удовлетворительном состоянии больной выписан на 18 день после операции. После операции пациенту проведено 5 курсов полихимиотерапии по схеме FOLFOX + цетуксимаб. Через 1 год после операции у больного отмечено дальнейшее прогрессирование заболевания.

ОБСУЖДЕНИЕ

Частота сочетания рака толстой кишки с аневризмой брюшного отдела аорты, по данным разных авторов, колеблется от 0,5% до 6,2% наблюдений [6]. По данным большинства публикаций, первым этапом, как правило, производится резекция аневризмы, что, по мнению авторов, обеспечивало наименьший риск онкологических операций [1]. При этом отсроченное выполнение онкологического этапа может негативно влиять на отдаленные результаты лечения злокачественных опухолей вследствие прогрессирования. Вместе с тем, по данным Давыдова М.И. и соавт. [1], ни у одного больного, оперированного последовательно, не отмечено прогрессирования опухолевого процесса между сердечно-сосудистым и онкологическим этапами лечения. В тоже время, со стороны опухоли толстой кишки вероятно развитие таких осложнений, как кишечная непроходимость и кровотечение, особенно на фоне применения антикоагулянтов или дезагрегантов после сосудистого этапа [5]. Выполнение первым этапом онкологического оперативного вмешательства в литературе описывается гораздо реже, что обусловлено, в первую очередь, высоким риском тяжелых сердечно-сосудистых осложнений в ближайшем послеоперационном периоде. Так, например, по данным Morris H. и Da Silva A., риск разрыва аневризмы аорты после абдоминальной операции составляет от 16 до 24% [7]. Малоутешительные результаты последовательного хирургического лечения 6 пациентов с аневризмой брюшного отдела аорты и колоректальным раком опубликовали в 1967 г. Szilagyi D. и соавт. [10]. В качестве первого этапа эти больные были оперированы по поводу рака толстой кишки. При этом вмешательство по поводу аневризмы аорты

удалось выполнить только одному пациенту через 6 месяцев, остальные больные умерли от разрыва аневризмы аорты или прогрессирования рака.

В настоящее время хирурги все чаще отдают предпочтение одномоментному хирургическому вмешательству [5,6], хотя этот подход увеличивает риск и тяжесть возможных послеоперационных осложнений, по сравнению с поэтапным хирургическим лечением [1,6].

Наибольший опыт лечения больных с тяжелыми конкурирующими заболеваниями сердечно-сосудистой системы и колоректальным раком опубликован коллективом авторов во главе с академиком Давыдовым М.И. [1]. Представлены результаты лечения 14 больных. При этом в 11 случаях больные оперированы по поводу первичного рака толстой кишки. При первичном раке толстой кишки выполнены 2 симультанные операции. В одном случае произведено коронарное шунтирование и комбинированная операция Гартмана с резекцией мочевого пузыря и купола слепой кишки. Во втором наблюдении выполнена резекция аневризмы инфраренального отдела аорты и обеих подвздошных артерий с аортоподвздошным бифуркационным протезированием с имплантацией нижней брыжеечной артерии в протез и резекцией сигмовидной кишки по поводу рака. На момент публикации, эти больные были живы без признаков возврата заболевания. При последовательной тактике авторами в 8 наблюдениях вначале выполнялся сердечно-сосудистый этап и только в одном случае – вмешательство на толстой кишке. При этом в качестве сердечно-сосудистого этапа больным выполнялись различные вмешательства от стентирования коронарных артерий до резекций аневризмы инфраренального отдела брюшной аорты (в двух случаях). При последовательной тактике умерло 2 больных. В обоих наблюдениях причиной смерти явились заболевания сердца: инфаркт миокарда и декомпенсированная сердечная недостаточность. В отдаленные сроки от прогрессирования опухолевого процесса после онкологической операции, выполненной вторым этапом, умерли 2 пациента. Остальные больные живы без признаков прогрессирования опухолевого процесса и выраженных проявлений сердечно-сосудистых заболеваний.

В 3 наблюдениях оперативные вмешательства произведены по поводу метастазов рака толстой кишки в печень (у 2 больных) и легкие (у 1 пациента). Выполнена одна симультанная операция – аортокоронарное шунтирование и резекция верхней доли правого легкого. При последовательной тактике первым этапом выполнялось аортоко-

ронарное шунтирование, вторым этапом – резекции печени. Один из этих больных умер от прогрессирования рака через 2 года и 3 месяца после гемигепатэктомии.

Не располагая значительным собственным опытом, мы, тем не менее, полагаем, что в ряде ситуаций необходимо отдавать предпочтение симультанным операциям. Трудноразрешимой проблемой является местное и лимфогенное распространение злокачественных опухолей толстой кишки. В литературе имеются немногочисленные сообщения о единичных наблюдениях выполнения комбинированных операций по поводу первичных или метастатических опухолей, прорастающих в магистральные сосуды. Это связано как с техническими трудностями при выполнении комбинированных операций с резекцией и протезированием магистральных сосудов, значительным риском фатальных осложнений при местнораспространенном раке, так и с сомнительной онкологической эффективностью вмешательства при поражении парааортальных лимфатических узлов [3]. Так, в сообщении Nishimura G. et al. [8] говорится об удалении единым блоком опухолевого конгломерата, состоящего из пакета метастатически пораженных парааортальных лимфоузлов, прорастающего в бифуркацию аорты, левую общую подвздошную вену и левый мочеточник у пациентки, ранее оперированной по поводу рака сигмовидной кишки. В ходе операции больной произведена нефрэктомия слева и бифуркационное протезирование аорты. Ueda K. и соавт. [9] сообщают об удалении en block метастатических метастазов в подвздошные лимфатические узлы вместе с пораженным отрезком правой подвздошной артерии и вены, и резекцией правого мочеточника. По мнению Hashimoto M. и соавт. [4], подобная тактика оправдана даже при наличии метастатического поражения печени, если возможна резекция печени. По нашему мнению, при местном и лимфогенном распространении опухолей на магистральные сосуды целесообразно выполнение комбинированных вмешательств с резекцией магистральных сосудов.

При наличии окклюзии устья нижней брыжеечной артерии при аневризмах инфраренального отдела аорты, как правило, выполняется имплантация нижней брыжеечной артерии в основную или левую бедренную ветвь бифуркационного сосудистого протеза. Однако в ряде случаев, при постепенном развитии окклюзии ствола нижней брыжеечной артерии, как это часто происходит при атеросклеротическом его поражении, развивается удовлетворительное коллатеральное кровоснабжение за счет средней ободочной артерии и

краевого сосуда (a. marginalis coli, Drummond). При этом при пережатии ствола НБА ишемии левой половины ободочной кишки не происходит. Таким образом, если резекцию кишки выполнять не планировалось, как в нашем втором клиническом наблюдении, необходима оценка ретроградного кровотока по нижней брыжеечной артерии. Если ретроградный кровоток по НБА отсутствует, в силу ее атеросклеротической окклюзии, то, как правило, необходимости в реконструкции НБА нет, так как кровоснабжение левых отделов ободочной кишки может осуществляться за счет развитых коллатералей из бассейна средней ободочной артерии. Если отмечен удовлетворительный ретроградный кровоток по НБА, то ее реконструкция, на наш взгляд, необходима, в связи с тем, что при проходной НБА существует большая вероятность недостаточно развитого кровотока по дуге Риолана, что при перевязке НБА может привести к ишемии левых отделов ободочной кишки. В нашем случае имелась инвазия опухоли в устье и ствол нижней брыжеечной артерии, что послужило показанием у данного больного для аллопротезирования всего ствола нижней брыжеечной артерии. На наш взгляд, при сочетании аневризмы брюшной аорты и злокачественной опухоли в левых отделах ободочной кишки или в прямой кишке, восстанавливать кровоток по НБА не требуется, так как в этом случае показана резекция кишки с высокой перевязкой НБА.

ЗАКЛЮЧЕНИЕ

Таким образом, одномоментное выполнение онкологического и сосудистого этапа при раке толстой кишки с конкурирующими сердечно-сосудистыми заболеваниями или при распространенном раке позволяет существенно расширить возможности радикального хирургического лечения онкологических больных. Естественно, что в этом случае оперирующий хирург должен владеть техникой выполнения сосудистого этапа операции, или сосудистый хирург должен быть включен в хирургическую бригаду. Последний подход может быть реализован в многопрофильном стационаре.

ЛИТЕРАТУРА

1. Давыдов М.И., Бокерия Л.А., Акчури Р.С. и соавт. Хирургическое лечение больных раком толстой кишки с конкурирующими сердечно-сосудистыми заболеваниями. Хирургия. – 2008. – № 8. –

- с. 10-17.
2. Фокин А.А., Важенин А.В., Лукин А.А. и соавт. Декларативные принципы эффективной ангиохирургической помощи онкологическим больным. Традиционные и новые направления сосудистой хирургии и ангиологии. Сборник научных трудов под ред. А.А. Фокина. Челябинск. – 2007. – с. 106-114.
 3. Царьков П.В., Белов Ю.В., Скипенко О.Г. и соавт. Резекция и протезирование абдоминального отдела аорты при удалении метастаза рака сигмовидной кишки в параортальные лимфатические узлы. Хирургия. – 2007. – № 3. – с. 54-56.
 4. Hashimoto M., Komatsu H., Naruse Y. et al. Resection of paraaortic lymph node metastasis of colon cancer with graft replacement. Hepatogastroenterology. – 2003. – 50: 51:709-710.
 5. Kato T., Takagi H., Mori Y. et al. Simultaneous operation of ischemic heart disease, abdominal aortic aneurysm, and rectal cancer. Heart Vessels. – 2005. – 20: 4: 167-170.
 6. Matsumoto K., Murayama T., Nagasaki K. et al. One-stage surgical management of concomitant abdominal aortic aneurysm and gastric or colorectal cancer. World J. Surg. – Epub. 2002, Feb 4. – 26: 4: 434-437.
 7. Morris H.L., Da Silva A.F. Co-existing abdominal aortic aneurysm and intra-abdominal malignancy: reflections on the order of treatment. Br. J. Surg. – 1998. – 85: 9: 1185-1190.
 8. Nishimura G., Funaki H., Michiwa Y. et al. A case of a combined aortectomy with dissection of recurrent paraaortic lymph nodes of sigmoid colon cancer. Gan To Kagaku Ryoho. – 2000. – 27: 12: 2001-2004.
 9. Ueda K., Nagayama H., Narita K. et al. Extended surgery with en bloc resection of the right common iliac vessels for lymph node metastasis of mucinous colon carcinoma: report of a case. Surg. Today. – 2001. – 31: 3: 238-241.
 10. Szilagyi D.E., Elliott J.P., Berguer R. Coincidental malignancy and abdominal aortic aneurism. Arch. Surg. – 1967. – 95: 402-412.

ТОНКОКИШЕЧНЫЕ РЕЗЕРВУАРЫ В РЕАБИЛИТАЦИИ БОЛЬНЫХ ЯЗВЕННЫМ КОЛИТОМ (обзор литературы)

Гусев А.В., Шелыгин Ю.А., Кашников В.Н., Болихов К.В., Сушков О.И.

ФГБУ ГНЦ колопроктологии Минздрава России, г. Москва
(директор – профессор, д.м.н. Ю.А. Шелыгин)

[Ключевые слова: язвенный колит, тонкокишечный резервуар]

ILLEAL POUCH IN TREATMENT OF ULCERATIVE COLITIS (REVIEW ARTICLE)

Gusev A.V., Shelygin Y.A., Kashnikov V.N., Bolikhov K.V., Sushkov O.I.
State Scientific Centre of coloproctology, Moscow, Russia

*Адрес для переписки: Гусев Александр Витальевич, ФГБУ ГНЦ колопроктологии Минздрава России,
ул. Саляма Адила, д. 2, Москва, 123423, e-mail: info@gnck.ru*

Лечение язвенного колита (ЯК) представляет актуальную медицинскую и социальную проблему вследствие увеличения заболеваемости среди лиц молодого, трудоспособного возраста, опасности развития серьезных осложнений, приводящих к инвалидизации, а также ухудшения качества жизни из-за хронизации процесса, а, следовательно, частого стационарного лечения и необходимости постоянной терапии препаратами иммунодепрессивного действия [1-3,5,7,19,21]. В течение последних десятилетий регистрируется постоянное увеличение заболеваемости язвенным колитом во всем мире, как среди взрослых, так и детей [4], особенно в странах Западной Европы и США.

Сегодня уже не вызывает сомнений объем радикального хирургического вмешательства по поводу язвенного колита – удаление всей толстой кишки. Сегментарные ее резекции, отключающие толстую кишку илеостомы, представляют лишь исторический интерес, как этапы развития хирургических методов лечения ЯК [2].

Формирование тонкокишечного резервуара, у больного, перенесшего удаление толстой кишки, стало единственным способом физической и социальной реабилитации, позволяющим обеспечить хорошие функциональные результаты лечения и качество жизни, даже в отдаленные сроки [12,23]. В этой связи определенный интерес может представлять обзор литературы, посвященный истории развития реконструктивно-пластической хирургии ЯК.

Тонкокишечные резервуары и их варианты

В 1978 г. Parks A.G. и Nicholls R.G. впервые описали реконструктивно-пластическую колпроктэктомия с формированием резервуарного илеоректального

анастомоза (РИРА), как альтернативу постоянной илеостоме. Тонкокишечный резервуар при этом формировался из 30 см терминального отдела тонкой кишки и геометрически напоминал букву «S». Илеоанальный анастомоз формировался ручным швом между отводящим из резервуара отрезком тонкой кишки и анальным каналом на уровне зубчатой линии. На момент написания статьи у 5 из 8 оперированных пациентов были закрыты пре-вентивные стомы. Оценивая результаты операции, авторы отметили, что четверо пациентов для опорожнения резервуара в дальнейшем использовали катетер, у 2-х имелись умеренные признаки анальной инконтиненции [49].

Через 6 лет после первой публикации (Parks A.G., Nicholls R.J., 1978) Nicholls R.J. (1984) представил результаты 66 вмешательств, выполненных по этой технологии [44]. Функциональные результаты при этом были описаны как приемлемые, за исключением проблемы, связанной с опорожнением резервуара. Для опорожнения резервуара постоянно применяли катетер 52,7% пациентов, спорадически – 7,3% оперированных больных. Причиной затрудненного опорожнения резервуара авторы назвали относительно длинный выходной отдел резервуарной конструкции («S-образный резервуар») и рекомендовали делать его возможно короче. «W-образный резервуар», состоящий из четырех петель тонкой кишки, образующих сферической формы конструкцию, был предложен Nicholls R.J. в 1985 году в качестве резервуара большей емкости, чем S-резервуар. В 1990 году, сравнивая резервуары, автор указал на сравнимую частоту дефекации у больных, имеющих W-образный резервуар, с пациентами, обладающими J-резервуаром, и

отсутствие необходимости в использовании катетера для опорожнения, в отличие от S-резервуара [45]. К подобным выводам пришли и другие авторы [13,40].

Внедрение техники формирования J-образного тонкокишечного резервуара стало настоящим прорывом в хирургическом лечении ЯК [51]. После удаления ободочной и прямой кишки J-образный резервуар формировался ручным швом из двух отрезков терминального отдела подвздошной кишки длиной около 20 см каждый после вскрытия просвета кишки по краю, противолежащему брыжейке. Подобный резервуар был сформирован, по данным Utsunomiya J., (1980), у 11 больных семейным аденоматозом толстой кишки и у 2-х больных язвенным колитом. У всех пациентов илео-анальный анастомоз был сформирован по типу бок в конец ручным швом после выполнения мукоэктомии. С появлением циркулярных степлеров, большинство хирургов стали отдавать предпочтение новой технике.

В 2006 году Lovegrove R.E. опубликовал метаанализ, основанный на данных 21 исследования, в котором сравнивались функциональные результаты формирования 2699 ручных и 1484 степлерных резервуарно-анальных анастомозов. Обе техники формирования резервуарных анастомозов продемонстрировали отсутствие достоверных различий по частоте развития послеоперационных осложнений (24,6% и 40,1%). В то же время, функциональные результаты оказались несколько лучше в группе со степлерным анастомозом. В частности, достоверно реже отмечались эпизоды недержания тонкокишечного содержимого (29,9% и 19,5%). Ночное подтекание кишечного содержимого достоверно чаще заставляло больных с ручным анастомозом пользоваться прокладками (26,7% и 8,1%). Также, по данным анальной манометрии, отмечались достоверно более низкие показатели давления в анальном канале в покое, в среднем на 13,4 мм рт.ст. и при волевом усилии на 14,4 мм рт.ст. после формирования ручного резервуарно-анального анастомоза [39]. Описанные различия необходимо расценивать, как значительные, так как они оказывают влияние на качество жизни больного.

По данным другого метаанализа, проведенного Lovegrove R.E. (2007), в котором сравнивались ближайшие и отдаленные результаты формирования 689 J-образных, 306 W-образных и 524 S-образных тонкокишечных резервуаров, как вариантов завершения колпроктэктомии, отсутствовали достоверные различия в частоте развития послеоперационных осложнений между различными видами резервуарных конструкций [40]. В то же время, затруд-

нения при опорожнении резервуара потребовали его интубации у 29,6%, 20,0% и 1,8% пациентов с S-, W- и J-образными резервуарами, соответственно. Также метаанализ показал, что пациенты с J-резервуаром имели большую частоту дефекаций, в среднем, на 0,97 раз/сутки, по сравнению с W- и на 1,48 раз/сутки, по сравнению с S-резервуаром. Также носители J-резервуара принимали антидиарейные препараты в 3,55 раз чаще, чем при формировании W- и в 2,78 раза чаще, чем при формировании S-резервуара.

В свою очередь, частота спонтанного опорожнения при S-резервуаре была в 2,63 раза выше, чем при W-резервуаре.

Заслуживает внимания рандомизированное исследование, в котором сравнивались отдаленные функциональные результаты J- и W-образного резервуаров. В нем было показано, что если, спустя год после операции, частота стула в сутки была статистически значимо больше в группе J-резервуара и составила 7 против 5 в группе W-резервуара, то через 9 лет подобные различия между группами отсутствовали [41].

Это обстоятельство вместе с технической простотой формирования J-образного, по сравнению с W-образным резервуаром, заставляет авторов отдавать предпочтение первой конструкции.

Постоянная илеостомия с формированием тонкокишечного резервуара по Коку была предложена в 1969 году в качестве альтернативы формированию пожизненной илеостомы после колэктомии с экстирпацией прямой кишки для улучшения качества жизни оперированных больных [35].

Операция выполняется путем фиксации петель дистального отдела подвздошной кишки в определенном взаиморасположении с формированием удерживающего клапана, в результате чего образуется функциональная емкость, в которой происходит физиологическая задержка содержимого тонкой кишки. Опорожнение резервуара осуществляется только с помощью зонда несколько раз в сутки [17,35,38,43].

Данное вмешательство так и не стало применяться повсеместно, несмотря на достаточно подтвержденное улучшение качества жизни, по сравнению с качеством жизни после колпроктэктомии с наложением традиционной илеостомы [15,43]. Основными причинами скептического отношения хирургов к данной операции стали технические сложности при формировании резервуара, необходимость использования большого сегмента тонкой кишки и риск развития осложнений, прежде всего стриктур, связанных с постоянной травматизацией зондом клапана резервуара. Так,

в сообщении Wasmuth H.H. (2007) при описании результатов формирования удерживающей илеостомы у 22 из 50 оперированных пациентов было выполнено 38 повторных операций, в том числе 4 (8%) повторных формирования резервуара. При этом недостаточность клапана резервуара, а также проблемы с катетеризацией стали причиной реоперации у 42% больных, образование свищей – у 29% пациентов и стеноз – у 21% носителей резервуара [52].

В 1989 году Kock N.G. описал «К-образный резервуар», который можно охарактеризовать как низведенный в полость таза резервуар, сформированный по методике Кокк, но без удерживающего клапана. К-образный резервуар имеет сферическую форму, что позволяет использовать пропорционально больший объем по длине подвздошной кишки. У 6 пациентов, оперированных по этой методике, спустя три месяца после закрытия преривентивной стомы, частота стула была равна 4 в сутки, отсутствовали ночные дефекации и подтекание кишечного содержимого, не было необходимости в использовании прокладок. Объем резервуара со 100 мл после операции достиг 550 мл через год после закрытия стомы. Хорошие функциональные результаты автор объясняет большим объемом и низким внутриполостным давлением в резервуарной конструкции [36].

За последние 20 лет техника формирования J-образного тонкокишечного резервуара стала новым эталоном в лечении и реабилитации больных ЯК [42,50].

Илеоректальный анастомоз

Еще один важный вопрос, требующий рассмотрения, касается вида резервуарного анастомоза.

Широко известен факт, что оставление даже небольшого участка слизистой прямой кишки после выполнения колпроктэктомии может стать причиной развития рецидива воспаления, дисплазии или рака в этой зоне. Еще более спорным является предложение, относительно сохранения большего по объему участка толстой кишки.

Так, в 1960 году Aylett S.O. предложил восстановление непрерывности желудочно-кишечного тракта в виде формирования илео-ректального анастомоза после выполнения колэктомии по поводу язвенного колита. Он отметил, что данная операция обеспечивает приемлемые функциональные результаты [10]. В то же время у четверти пациентов частота стула достигала более 6 раз в день, что обуславливало развитие перианального дерматита. В то же время, подавляющее число больных считали операцию успешной.

Возможности широкого применения этого метода ограничены риском развития рака и клинически проявляющегося рецидива воспалительного процесса в оставшейся части прямой кишки. Тем не менее, в 2006 году автором из Швеции Borjesson L. была опубликована статья, где представлен опыт формирования восстановительных илео-ректальных анастомозов у 26 пациентов спустя, в среднем, 11 месяцев после выполнения колэктомии по поводу язвенного колита. Еще у 6 больных колэктомия с формированием илеоректального анастомоза была выполнена в один этап. Тяжелое воспаление в оставшейся прямой кишке у 3 больных с илеоректальным анастомозом и несостоятельность анастомоза в 1 наблюдении стали причиной повторных операций и формирования одностольной постоянной илеостомы, как завершение хирургического лечения, у этих 4 (12%) пациентов. У 23 (85%) пациентов с функционирующим илеоректальным анастомозом, частота стула после операции равнялась 5-6 раз в сутки [14]. В защиту подобной тактики авторы высказывают аргументы, что частота септических осложнений, связанных с РИРА, достигает 30-40% [27], а проблемы с резервуаром, приводящие к повторным вмешательствам развиваются в 15-20% наблюдений [33]. Одним из главных плюсов данной стратегии, по мнению Borjesson L., является возможность пациентам молодого возраста закончить обучение, сделать карьеру, завести семью. Поэтому, по мнению автора, выбор подобной операции может быть темой для обсуждения с молодыми пациентками. Так, в исследовании Olsen K.O. (1999) показано, что частота бесплодия среди пациенток, страдающих ЯК, практически не отличается от здоровой популяции, но достигает 50% после хирургического лечения с формированием РИРА [46]. Схожие результаты, демонстрирующие снижение способности к зачатию и вынашиванию беременности у женщин после формирования РИРА были получены целым рядом авторов [22,31,47]. В качестве причин подобных нарушений чаще всего называют спаечный процесс в области малого таза и, особенно, фалопиевых труб [48].

По мнению большинства авторов, показания к формированию илео-ректального анастомоза у больных ЯК крайне ограничены. Поэтому данная операция, в виде исключения, может рассматриваться только как этап хирургического лечения.

Этапность лечения

По-прежнему актуален вопрос, касающийся числа этапов при выполнении реконструктивно-восстановительной колпроктэктомии с формированием

наданального резервуарного илео-ректального анастомоза.

Хочется сразу оговориться, что большинство хирургов накладывают превентивную стому на этапе формирования резервуарной конструкции [20].

В глобальном смысле существует два подхода в хирургической тактике лечения больных ЯК с формированием РИРА. В первом варианте все этапы операции выполняются одномоментно [34]. Второй вариант подразумевает выполнение колэктомии с оставлением прямой, а в некоторых случаях, части сигмовидной кишки на первом этапе хирургического лечения. На втором этапе выполняется удаление оставшихся отделов толстой кишки и формирование тонкокишечного резервуара с наданальным резервуарным илео-ректальным анастомозом. Хирургическое лечение в два этапа не исключает применения лапароскопических технологий в подобной ситуации [6]. Выбор многоэтапной стратегии наиболее оправдан, по мнению Hare N.C. (2008), у пациентов с тяжелой формой ЯК, длительно получающих высокие дозы ГКС или в случаях, когда дифференциальный диагноз между ЯК и болезнью Крона (БК) затруднителен [24]. Время между удалением толстой кишки и реконструктивно-восстановительной операцией, по мнению некоторых авторов, требуется для улучшения общего состояния пациента, ликвидации иммуносупрессии, что снижает частоту развития гнойно-септических осложнений, связанных с формированием резервуарной конструкции [11,27,29,30,37]. С другой стороны, нельзя отрицать влияние и ряда других факторов на исходы формирования РИРА. Так, в исследовании Nicks C.W. (2013), изучалось влияние различных факторов на результаты двух- и трехэтапных операций с формированием РИРА у 144 больных. Операция в 2 этапа была выполнена у 116 больных, а в три – у 28 пациентов. У пациентов с двухэтапной операцией в 2 раза более высокая частота развития несостоятельности резервуара, составившая 20,7%, оказалась связана с опытом хирурга. Проведенный мультивариантный анализ не выявил зависимости частоты развития ранних и поздних осложнений от приема ГКС, биологических препаратов. Оговариваясь, что опыт небольшой, автор все же делает вывод о том, что выбор делать или не делать резервуар на первом этапе не должен зависеть от приема этих медикаментов, при условии, что операцию будет выполнять хирург с большим опытом выполнения операций по поводу ВЗК [28].

Авторы из Франции в 2003 году, обобщив двадцатилетний опыт многоэтапного хирургического

лечения 164 больных ВЗК, пришли к выводу, что выполнение субтотальной колэктомии на первом этапе хирургического лечения безопасно, характеризуется низкой смертностью, снижает риск гнойно-септических осложнений со стороны резервуара и позволяет исключить болезнь Крона до формирования резервуара [8].

Варианты формирования илеоанального и илеоректального анастомоза

В историческом аспекте, первоначально, реконструктивно-восстановительные анастомозы накладывались между резервуаром и анальным каналом на уровне зубчатой линии при помощи ручного шва [44,49]. Распространение и широкое внедрение в клиническую практику циркулярных сшивающих аппаратов, способствовало переходу на степлерную технику формирования наданального резервуарного илео-ректального анастомоза. Стоит подчеркнуть, что формирование наданального резервуарно-ректального анастомоза при помощи циркулярного сшивающего аппарата подразумевает оставление короткого, длиной около 2 см, участка стенки прямой кишки, который в последующем может стать причиной продолженного постоянного воспаления («каффит» – воспаление манжеты) с развитием дисфункции резервуара [9]. Также в оставшейся слизистой возможно развитие дисплазии и, очень редко, рака.

С другой стороны, формирование аппаратного анастомоза, по сравнению с ручным, по данным Lovegrove R.E. (2006), достоверно снижает частоту использования прокладок ночью с 26,7% до 8,1%, соответственно, что коррелирует с более высокой частотой подтекания тонкокишечного содержимого после формирования резервуарно-анального ручного анастомоза [39].

Мукозэктомия

Достаточно информативно, с точки зрения представления о частоте развития дисплазии в области транзитной зоны, дает представление исследование Coull D.V. et al.(2003), где исследовались биоптаты из области манжетки у 135 больных, перенесших колпроктэктомию с формированием степлерного наданального РИРА, спустя, в среднем, 56 месяцев после операции [18]. Ни в одном из полученных биоптатов дисплазии не было. Полученные данные, в целом, коррелировали с общей тенденцией, выявленной авторами при анализе 6 исследований, посвященных этой проблеме, где на 626 наблюдений лишь у 2 больных в области манжетки была выявлена дисплазия в сроки от 8 до 77 месяцев. Опираясь на получен-

ные результаты, авторы делают вывод о необходимости выполнения биопсии в течение первых 10 лет только у пациентов с дисплазией высокой степени или раком в удаленной толстой кишке.

Значительный интерес представляет исследование, поводом для проведения которого стало выявление рака резервуара у одного из 520 пациентов, оперированных по поводу язвенного колита с формированием РИРА за 30 летний период. В этом исследовании, выполненном на основании 23 публикаций, Branco V.C. (2009), проанализированы 26 случаев выявления дисплазии разной степени выраженности и рака, в среднем, через 6,8 лет после формирования тонкокишечного резервуара. Примечательно, что в 5 из 9 случаев развития рака, выполнялась мукозэктомия и ручное формирование резервуаро-анального анастомоза, а в оставшихся 4-х – анастомоз формировался при помощи степлера, что может свидетельствовать о неэффективности мукозэктомии. В итоге авторы делают вывод о том, что дисплазия слизистой или рак могут возникнуть в «манжетке», как при наличии подобных изменений в ранее удаленной толстой кишке, так и без них [16].

С целью определения возможности регенерации слизистой прямой кишки после выполнения мукозэктомии Herpell J. (1983) предпринял исследование, в котором патоморфологически были изучены 8 удаленных препаратов, состоящих из резервуара и остающейся части прямой кишки, в сроки от 1 до 18 месяцев после пластической операции с мукозэктомией и ручным формированием РИРА. Было показано, что в 2 наблюдениях оставались небольшие островки слизистой оболочки прямой кишки и анальных желез [25].

Опираясь на опыт выполнения 2953 операций с формированием РИРА, Fazio V.W. (2013) рекомендует выполнять мукозэктомию в оставшейся части кишки при выявлении дисплазии слизистой или рака в нижней трети прямой кишки [20].

В исследовании, проведенном в той же клинике, показано, что общее число неопластических изменений в области резервуара, сформированного по поводу ВЗК у 3203 пациентов, составило 0,9%, 1,3%, 1,9%, 4,2%, и 5,1%, спустя 5, 10, 15, 20 и 25 лет после формирования резервуара, соответственно. Причем у 11(0,36%) пациентов развились аденокарциномы резервуара и транзитной зоны, у 3 – плоскоклеточный рак переходной зоны и в 23(0,72%) наблюдениях – дисплазия слизистой. Еще в одном наблюдении отмечено появление лимфомы резервуара. Подводя итог, авторы говорят, что риск возникновения рака в области резервуара у пациентов, оперированных по поводу ЯК с фор-

мированием РИРА мал, но существенно возрастает при выявлении дисплазии или рака в толстой кишке. Выполнение мукозэктомии полностью не устраняет этот фактор риска [32].

Таким образом, за последние три десятка лет, возникло большое число технических вопросов и аспектов, связанных с формированием тонкокишечного резервуара у больных после колпроктэктомии, которые стали поводом для широких дискуссий на полях специальных медицинских журналов и Интернета. Казалось бы, что нет темы, которая не была бы обсуждена. Однако стоит помнить, что многие тактические и технические вопросы создания резервуарной конструкции напрямую могут быть связаны с развитием послеоперационных осложнений, функциональными результатами и качеством жизни оперированных, в большей части молодых трудоспособных пациентов. Именно поэтому в литературе постоянно появляются новые сообщения, посвященные этой проблеме.

ЛИТЕРАТУРА

1. Баранов А.А., Потапов А.С., Цимбалова Е.Г. Современные технологии диагностики и лечения воспалительных заболеваний кишечника у детей. Вестник РАМН. – 2011. – №6. – с. 36-41.
2. Воробьев Г.И., Халиф И.Л. Неспецифические воспалительные заболевания кишечника. М.-Миклош. – 2008. – с. 400.
3. Ивашкин В.Т., Шельгин Ю.А., Абдулганиева Д.И. и соавт. Клинические рекомендации по диагностике и лечению взрослых больных язвенным колитом. – Колопроктология. – 2013. – №3(45). – с. 5-22.
4. Федулова Э.Н., Потехин П.П., Кузнецова Т.А. и соавт. Клинический аспект морфологических критериев для прогнозирования течения язвенного колита у детей и индивидуализация лечения. Колопроктология. – 2012. – №2(40). – с. 21-28.
5. Халиф И.Л., Конович Е.А., Головенко А.О. Динамика и прогностическая значимость уровня антител к инфликсимабу на фоне биологической терапии воспалительных заболеваний кишечника. Колопроктология. – 2012. – №1(39). – с. 19.
6. Шельгин Ю.А., Ачкасов С.И., Кашников В.Н. и соавт. Единый лапароскопический доступ при многоэтапном хирургическом лечении пациента с язвенным колитом. Колопроктология. – 2013. – №3(45). – с. 30-34.
7. Щукина О.Б. Неопределенный колит: современное состояние проблемы. – Гастроэнтерология. – 2008. – №8. – с. 77-79.
8. Alves A., Panis Y., Bouhnik Y. et al. Subtotal

- colectomy for severe acute colitis: a 20-year experience of a tertiary care center with an aggressive and early surgical policy. – *J. Am. Coll. Surg.* – 2003. – 197(3). – p. 379-385.
9. Annibaldi R., Oresland T., Hulten L. et al. Does the level of stapled ileoanal anastomosis influence physiologic and functional outcome? *Dis. Colon Rectum.* – 1994. – 37. – p. 321-329.
10. Aylett S.O. Diffuse ulcerative colitis and its treatment by ileo-rectal anastomosis. *An. R. Coll. Surg. Engl.* – 1960. – 27. – p. 260-284.
11. Berg D.F., Bahadursingh A.M., Kaminski D.L. et al. Acute surgical emergencies in inflammatory bowel disease. *Am. J. Surg.* – 2002. – 184(1). – p. 45-51.
12. Berndtsson I. et al. Long-term outcome after ileal pouch-anal anastomosis: function and health-related quality of life. *Diseases of the Colon & Rectum.* – 2007. – 50(10). – p. 1545-1552.
13. Block M., Borjesson L., Lindholm E. et al. Pouch design and long-term functional outcome after ileal pouch-anal anastomosis. *Br. J. Surg.* – 2009. – 96(5). – p. 527-532.
14. Borjesson L., Lundstam U., Oresland T. et al. The place for colectomy and ileorectal anastomosis: a valid surgical option for colitis? *Tech. Coloproctol.* – 2006. – 10. – p. 237-241.
15. Borjesson L., Oresland T., Hulten L. The failed pelvic pouch: conversion to a continent ileostomy. *Tech. Coloproctol.* – 2004. – 8. – p. 102-105.
16. Branco B.C., Sachar D.B., Heimann T.M. et al. Adenocarcinoma following ileal pouch-anal anastomosis for ulcerative colitis: review of 26 cases. – *Inflamm. Bowel Dis.* – 2009. – 15(2). – p. 295-299.
17. Castillo E., Thomassie L.M., Whitlow C.B. et al. Continent ileostomy: current experience. *Dis. Colon Rectum.* – 2005. – 48. – p. 1263-1268.
18. Coull D.B., Lee F.D., Henderson A.P. et al. Risk of dysplasia in the columnar cuff after stapled restorative proctocolectomy. *Br. J. Surg.* – 2003. – 90(1). – p. 72-75.
19. Danese S., Fiocchi C. Ulcerative colitis. *N. Engl. J. Med.* – 2011. – 365(18). – p. 1713-1725.
20. Fazio V.W., Kiran R.P., Remzi F.H. et al. Ileal pouch anal anastomosis: analysis of outcome and quality of life in 3707 patients. *Ann. Surg.* – 2013. – 257(4). – p. 679-685.
21. Fefferman D.S., Farrell R.J. Endoscopy in inflammatory bowel disease: indications, surveillance, and use in clinical practice. *Clin. Gastroenterol. Hepatol.* – 2005. – 3. – p. 11-24.
22. Gorgun E., Remzi F.H., Goldberg J.M. et al. Fertility is reduced after restorative proctocolectomy with ileal pouch anal anastomosis: a study of 300 patients. – *Surgery.* – 2004. – 136(4). – p. 795-803.
23. Hahnloser D., Pemberton J.H., Wolff B.G. et al. Results at up to 20 years after ileal pouch-anal anastomosis for chronic ulcerative colitis. *Br. J. Surg.* – 2007. – 94(3). – p. 333-340.
24. Hare N.C., Arnott I.D., Satsangi J. Therapeutic options in acute severe ulcerative colitis. *Expert Rev. Gastroenterol. Hepatol.* – 2008. – 2(3). – p. 357-370.
25. Heppell J., Weiland L.H., Perrault J. et al. Fate of the rectal mucosa after rectal mucosectomy and ileoanal anastomosis. *Dis. Colon Rectum.* – 1983. – 26. – p. 768-771.
26. Heuschen U.A., Allemeyer E.H., Hinz U. et al. Diagnosing pouchitis: comparative validation of two scoring systems in routine follow-up. *Dis. Colon Rectum.* – 2002. – 45(6). – p. 776-786.
27. Heuschen U.A., Hinz U., Allemeyer E.H. et al. Risk factors for ileoanal J pouch-related septic complications in ulcerative colitis and familial adenomatous polyposis. *Ann. Surg.* – 2002. – 235(2). – p. 207-216.
28. Hicks C.W., Hodin R.A., Bordeianou L. Possible overuse of 3-stage procedures for active ulcerative colitis. *JAMA Surg.* – 2013. – 148(7). – p. 658-664.
29. Hwang J.M., Varma M.G. Surgery for inflammatory bowel disease. *World J. Gastroenterol.* – 2008. – 14(17). – p. 2678-2690.
30. Hyman N.H., Cataldo P., Osler T. Urgent subtotal colectomy for severe inflammatory bowel disease. *Dis. Colon Rectum.* – 2005. – №48. – p. 70-73.
31. Johnson P., Richard C., Ravid A. et al. Female infertility after ileal pouch-anal anastomosis for ulcerative colitis. *Dis. Colon Rectum.* – 2004. – 47(7). – p. 1119-1126.
32. Kariv R., Remzi F.H., Lian L. et al. Preoperative colorectal neoplasia increases risk for pouch neoplasia in patients with restorative proctocolectomy. *Gastroenterology.* – 2010. – 139(3). – p. 806-812.
33. Karoui M., Cohen R., Nicholls J. Results of surgical removal of the pouch after failed restorative proctocolectomy. *Dis. Colon Rectum.* – 2004. – 47(6). – p. 869-875.
34. Kirat H.T., Remzi F.H. Technical aspects of ileoanal pouch surgery in patients with ulcerative colitis. *Clin. Colon Rectal Surg.* – 2010. – 23(4). – p. 239-247.
35. Kock N.G. Intra-abdominal reservoir in patients with permanent ileostomy. *Arch. Surg.* – 1969. – 99. – p. 223-231.
36. Kock N.G., Hultén L., Myrvold H.E. Ileoanal anastomosis with interposition of the ileal 'Kock pouch'. Preliminary results. *Dis. Colon Rectum.* – 1989. – 32(12). – p. 1050-1054.
37. Lim M., Sagar P., Abdulgader A. et al. The impact of preoperative immunomodulation on pouch-related septic complications after ileal pouch-anal anastomosis. *Dis. Colon Rectum.* – 2007. – 50(7). – p. 943-951.

38. Litle V.R., Barbour S., Schrock T.R. et al. The continent ileostomy: long-term durability and patient satisfaction. *J. Gastrointest. Surg.* – 1999. – 3. – p. 625-632.
39. Lovegrove R.E., Constantinides V.A., Heriot A.G. et al. A comparison of hand-sewn versus stapled ileal pouch anal anastomosis (IPAA) following proctocolectomy: a meta-analysis of 4183 patients. *Ann. Surg.* – 2006. – 244(1). – p. 18-26.
40. Lovegrove R.E., Heriot A.G., Constantinides V. et al. Meta-analysis of short-term and long-term outcomes of J, W and S ileal reservoirs for restorative proctocolectomy. *Colorectal Dis.* – 2007. – 9(4). – p. 310-320.
41. McCormick P.H., Guest G.D., Clark A.J. et al. The ideal ileal-pouch design: a long-term randomized control trial of J- vs W-pouch construction. *Dis. Colon Rectum.* – 2012. – 55(12). – p. 1251-1257.
42. McLaughlin S.D., Clark S.K., Thomas-Gibson S. et al. Guide to endoscopy of the ileo-anal pouch following restorative proctocolectomy with ileal pouch-anal anastomosis; indications, technique, and management of common findings. *Inflamm. Bowel Dis.* – 2009. – 15. – p. 1256-1263.
43. Nessar G., Fazio V.W., Tekkis P. et al. Long-term outcome and quality of life after continent ileostomy. *Dis. Colon Rectum.* – 2006. – 49. – p. 336-344.
44. Nicholls J., Pescatori M., Motson R.W. et al. Restorative proctocolectomy with a three-loop ileal reservoir for ulcerative colitis and familial adenomatous polyposis. Clinical results in 66 patients followed for up to 6 years. *Ann. Surg.* – 1984. – 199(4). – p. 383-388.
45. Nicholls R.J. Restorative proctocolectomy with ileal reservoir: indications and results. *Schweiz. Med. Wochenschr.* – 1990. – 120. – p. 485-488.
46. Olsen K.O., Joelsson M., Laurberg S. et al. Fertility after ileal pouch-anal anastomosis in women with ulcerative colitis. *Br. J. Surg.* – 1999. – 86. – p. 493-495.
47. Ording O.K., Juul S., Berndtsson I. et al. Ulcerative colitis: female fecundity before diagnosis, during disease, and after surgery compared with a population sample. *Gastroenterology.* – 2002. – 122(1). – p. 15-19.
48. Oresland T., Palmblad S., Ellstrom M. et al. Gynaecological and sexual function related to anatomical changes in the female pelvis after restorative proctocolectomy. *Int. J. Colorectal Dis.* – 1994. – 9. – p. 77-81.
49. Parks A.G., Nicholls R.J. Proctocolectomy without ileostomy for ulcerative colitis. *Br. Med. J.* – 1978. – 2(6130). – p. 85-88.
50. Richards D.M., Hughes S.A., Irving M.H. et al. Patient quality of life after successful restorative proctocolectomy is normal. *Colorectal Dis.* – 2001. – 3. – p. 223-226.
51. Utsunomiya J., Iwama T., Imajo M. et al. Total colectomy, mucosal proctectomy, and ileoanal anastomosis. *Dis. Colon Rectum.* – 1980. – 23. – p. 459-466.
52. Wasmuth H.H., Svinsas M., Trano G. et al. Surgical load and long-term outcome for patients with Kock continent ileostomy. *Colorectal Dis.* – 2007. – 9(8). – p. 713-717.

СИНДРОМ ЛИНЧА. ОТ «СЕМЬИ G» ДО ДНК-ДИАГНОСТИКИ (обзор литературы)

Семенов Д.А., Ачкасов С.И., Цуканов А.С., Сушков О.И.

ФГБУ ГНЦ колопроктологии Минздрава России, г. Москва
(директор – профессор, д.м.н. Ю.А. Шелыгин)

[Ключевые слова: Синдром Линча, наследственный неполипозный рак толстой кишки, генетика, скрининг]

LYNCH SYNDROME: FROM "FAMILY G" TO DNA ANALYSIS (REVIEW ARTICLE)

Semenov D.A., Ahckasov S.I., Tzukanov A.S., Sushkov O.I.
State Research Center of Coloproctology, Moscow

[Key words: Lynch syndrome, hereditary colorectal cancer, genetic screening]

Адрес для переписки: Семенов Д.А., ФГБУ ГНЦ колопроктологии Минздрава России, ул. Саляма Адиля, д. 2, Москва, 123423, e-mail: dr.semenov@inbox.ru

Наследственный неполипозный рак толстой кишки (ННПРТК, синдром Линча) является генетически обусловленным заболеванием с аутосомно-доминантным типом наследования, в основе которого лежит нарушение системы репарации неправильно спаренных оснований ДНК.

ННПРТК составляет около 3 % от всех случаев заболевания колоректальным раком (КРР) в мире [19].

В 2012 году в России зарегистрировано около 34 000 случаев рака ободочной кишки и приблизительно 26 000 случаев рака прямой кишки, ректосигмоидного отдела и ануса. От колоректального рака умерло около 39 000 человек, из них около 22 000 – от рака ободочной кишки и 17 000 – от рака прямой кишки [1].

Средний возраст больных, у которых развивается колоректальный рак при синдроме Линча, составляет 45 лет [10].

Впервые наследственный неполипозный рак толстой кишки был описан в США в 1913 году, ученым из института Анн-Арбор, штат Мичиган, Warthin A.S. Он обратил внимание на историю семьи, иммигрировавшей из Германии в США, члены которой на протяжении нескольких поколений умирали от рака различных органов брюшной полости.

При сборе анамнеза представительницы данной семьи, выяснилось, что она страдала раком эндометрия, а из десяти ближайших ее родственников у двоих был обнаружен рак желудка, двое страдали раком матки, и у одного выявлен рак толстой кишки. При дальнейшем наблюдении за этой семьей отмечено, что у детей, чьи родители болели

онкологическим заболеванием, также был обнаружен рак органов брюшной полости. У здоровых родственников и дети были здоровы. Warthin пришел к выводу, что в данном случае может идти речь о семейной предрасположенности к раку. Позднее в литературе эту семью обозначали как «семья G» (G – Germany, Германия – страна проживания семьи перед иммиграцией в США) [25].

В 1925 году опубликована работа о дальнейшем исследовании «семьи G», из которой было видно, что наиболее часто у данного семейства возникает рак желудочно-кишечного тракта (ЖКТ) и матки. При этом у 146 членов семьи, рак развивался в молодом возрасте. Также было высказано предположение о том, что новообразования могут проявляться в последующих поколениях в более раннем возрасте. Данное явление сейчас принято называть антиципацией, но оно не было подтверждено при дальнейшем изучении синдрома Линча [26].

В дальнейшем коллеги Warthin A.S., Hauser I.J. и Weller C.V. продолжили изучение данного заболевания. Было установлено, что у больных раком матки никогда не поражалась шейка матки, а также в исследуемой семье значительно доминировал рак ЖКТ. По мере накопления знаний, исследователи пришли к выводу, что в последующих поколениях наблюдается уменьшение заболеваемости [7].

В связи с тяжелой экономической и социальной обстановкой в мире с 1940 по 1960 годы отмечается некоторый спад интереса к исследованию причины заболевания «семьи G».

В 1962 году Lynch H., будучи резидентом второго года обучения по общей терапии, был вызван

к пациенту с алкогольным делирием, который утверждал, что умрет от рака толстой кишки, так же, как и большинство членов его семьи. В то время единственной известной формой наследственного колоректального рака был семейный аденоматоз толстой кишки. Lynch H., заинтересовавшись данным случаем, составил родословную пациента и, с учетом частой встречаемости КРР у членов семьи, первоначально предположил наличие у пациента семейного аденоматоза толстой кишки (САТК). Однако, предположение о САТК опровергалось после того, как при исследовании не было выявлено полипов толстой кишки. Дальнейшая детальная оценка родословной показала наличие у семейства предрасположенности не только к КРР, но и к раку эндометрия и яичников, наследуемого по аутосомно-доминантному типу. У некоторых членов семьи был выявлен синхронный или метахронный КРР. Lynch H. выступил с докладом о «семье N» (N – от названия штата Небраска, места жительства семьи пациента) на американском обществе генетики человека в 1965 году [14]. Доклад Lynch H. отметила Shaw M.W., доктор наук, медицинский генетик из Мичиганского университета, которая собрала данные о семье с похожим семейным анамнезом «семья M». В опубликованной в 1966 году совместной статье, включающей исследование обеих семей, был введен в научный обиход термин «Cancer Family Syndrome» (Семейный раковый синдром) [14].

Узнав о работе команды Lynch H., преемник доктора Warthin A.S. в университете штата Мичиган French A.J., открыл доступ ученым к имеющимся родословным и собранному Warthin A.S. генетическому материалу. Lynch H. и коллеги исследовали повторно все образцы ткани и восстановили родословную «семьи G», члены которой проживали по всему региону Анн-Арбор. После того как Lynch H. с его коллегами провели анализ родословной «семьи G» в Анн-Арборе, было принято решение отправиться в регион Германии, откуда члены семьи эмигрировали в Соединенные Штаты [12].

Для дальнейшего выявления семей с синдромом наследственного рака, Lynch H. со своей командой организовал службу семейной информации (Family Information Service), которая была создана на основе автомобильного транспорта для семейного отдыха, включающего комнату для сбора анамнеза, комнату для физикального осмотра и комнаты для сбора крови [16]. Это позволило провести исследование в районах, где была наибольшая распространенность больных синдромом Линча, и собрать данные, необходимые для выделения синдрома Линча в отдельную нозологическую единицу. Со време-

нем, мощности организованной H. Lynch службы стало не хватать, в связи с чем сбор данных проводился в конференц-залах больниц и кабинетах семейных врачей.

Boland C.R., проведя анализ собственных данных, а так же данных литературы, отметил, что некоторые члены семей с синдромом Линча страдали только колоректальным раком, в то время как у других членов семьи выявлялся рак другой локализации [4].

Изучая данные, полученные при помощи службы семейной информации, Lynch H. выделил семью Мьюир-Торре, члены которой страдали опухолью кожи, мочеполовой системы и ЖКТ. Впервые синдром Мьюир-Торре, как одна из форм синдрома Линча, описан в 1981 году [13].

Термин «наследственный непוליпозный рак толстой кишки» Lynch H. впервые использовал в 1985 году. Так же были введены термины «синдром Линча I» для обозначения заболевания с аутосомно-доминантным типом наследования, непוליпозной этиологии, с преимущественной локализацией в правых отделах толстой кишки, возникающего в молодом возрасте, и высоким риском развития первично-множественного характера роста. Кроме того, был введен термин «синдром Линча II» для обозначения семей с раком разных локализаций (эндометрия, яичников, молочной железы, желудка, тонкой кишки, поджелудочной железы, гепатобилиарного тракта и кожи) наряду со случаями РТК [11].

ННПРТК является в большей мере историческим термином и не передает всю полноту клинико-морфологической картины заболевания. Дело в том, что если носителем мутации в гене системы репарации ДНК (MLh1, MSh2, MSh6, PMS2) является женщина, то риск рака эндометрия сопоставим с риском развития рака желудочно-кишечного тракта.

В Израиле в 1989 году доктором медицины из Голландии Vasen H.F. была сформирована международная группа по изучению наследственного непוליпозного колоректального рака (International Collaborative Group on Hereditary Nonpolyposis Colorectal Cancer (ICG-HNPCC). Этой группой разработаны первые критерии скрининга синдрома Линча, которые были представлены в 1991 году на международной конференции, посвященной наследственному непוליпозному раку толстой кишки, проходившей в Амстердаме.

Амстердамские критерии I

- возникновение заболевания до 50 лет;
- наличие трех и более родственников с морфологически верифицированным раком толстой

кишки;

- один и/или более из заболевших должен быть родственником первой степени родства по отношению к остальным двум;
- заболевание колоректальным раком должно наблюдаться более, чем в одном поколении;
- семейный аденоматоз толстой кишки должен быть исключен.

В 1992 году в лаборатории немецкого биолога Vogelstein В. предположили, что канцерогенез наследственного неполипозного рака – это много-ступенчатый процесс, в основе которого лежит мутация гена, ответственного за репарацию ошибок ДНК [18].

Благодаря работе международного союза по исследованию синдрома Линча в 1993 году, на коротком плече второй хромосомы выявили маркер микросателлитной нестабильности.

Через полгода после ассоциации микросателлитной нестабильности с наследственным неполипозным раком толстой кишки Kolodner R. картировал мутированный ген MSh2 в ДНК больных синдромом Линча. В дальнейшем учеными под руководством Kolodner R. была выявлена мутация гена MLh1, расположенного на коротком плече 3 хромосомы [21].

Система репарации неспаренных оснований ДНК (mismatch repair system – MMR) ответственна за исправление неправильно спаренных нуклеотидов, появившихся при репликации ДНК. Гетеродимер, состоящий из белков MSh2 и MSh6, кодируемых соответствующими генами, выявляет ошибки репликации во время скольжения вдоль молекулы ДНК. Это приводит к последующему присоединению гетеродимера MLh1/PMS2, и эта группа из 4 белков привлекает экзонуклеазы для дальнейшей репарации.

Молекулярно-генетическим маркером описанных нарушений системы репарации является микросателлитная нестабильность (МСН), которая возникает в опухолевых клетках более чем у 95 % пациентов с синдромом Линча и представляет собой изменение числа повторяющихся нуклеотидов [23]. С 1997 года применяются различные наборы микросателлитных маркеров (моно-, динуклеотидные) для определения МСН, их число, как правило, составляет 5 и включает такие маркеры, как BAT25 и BAT26. При этом существуют 2 уровня МСН: высокий (когда нестабильны более 30 % тестируемых маркеров) и низкий (менее 30 %) [20].

Альтернативным методом поиска пациентов с синдромом Линча является иммуногистохимическое окрашивание белков MLh1, MSh2, MSh6, PMS2

в образцах опухоли. Снижение уровня экспрессии определенного белка указывает на ген, в котором с высокой вероятностью можно выявить мутацию [6]. Чувствительность данного метода составляет 93 % [19].

Основными генами системы MMR являются MLh1, MSh2, MSh6, PMS2, в подавляющем числе случаев (более 90 %) мутации, обуславливающие синдром Линча, сосредоточены в генах MLh1 и MSh2 [23].

В 1999 году амстердамские критерии I были расширены. В них было включено наличие трех или более родственников с ННПРТК-ассоциированными опухолями (рак эндометрия, тонкой кишки, желудка, яичников, уретры, почечной лоханки, синдром Тюрко (характеризуется опухолями головного мозга, глиобластомами и полипами толстой кишки) и синдром Мьюир-Торре) [23].

В 2004 году для скрининга синдрома Линча были представлены критерии Бетесда (по названию населённого пункта, расположенного в округе Монтгомери штата Мэриленд, в котором была проведена международная конференция) [22].

Критерии Бетесда 2004 г.

- колоректальный рак, возникший в возрасте до 50 лет;
- наличие синхронных, метахронных опухолей толстой кишки или ННПРТК – ассоциированных опухолей, независимо от возраста;
- колоректальный рак с повышенным уровнем микросателлитной нестабильности, диагностированный в возрасте до 60 лет;
- рак толстой кишки, выявленный у двух или более родственников первой или второй степени родства в любом возрасте;
- колоректальный рак, диагностированный у одного или более родственников первой степени родства в сочетании с ННПРТК-ассоциированной опухолью, при возникновении одного рака в возрасте до 50 лет.

С накоплением опыта и данных о семьях с синдромом Линча, стали встречаться варианты заболевания, не подходящие под амстердамские критерии и критерии Бетесда. В этих случаях злокачественные заболевания возникали в возрасте старше 45 лет. Также у этих пациентов, как правило, поражались дистальные отделы толстой кишки и, что самое важное, опухоли были микросателлитно стабильны, а наследственные мутации генов MMR не определялись. Для разделения синдрома Линча и вновь выявленной патологии принят термин «семейный колоректальный рак X типа» [9].

С появлением пересмотренных критериев

Амстердам II и критериев Бетесда врачи получили возможность выявлять больных РТК с наличием мутации в генах системы MMR с вероятностью близкой к 100 %, и, следовательно, высокой экономической эффективностью. Для этого используют стандартную панель микросателлитных маркеров, причем маркер BAT 26 обладает почти 100 % чувствительностью и специфичностью [27].

Для носителей мутаций в генах MLh1, MSh2, MSh6, PMS2 характерно благополучное течение заболевания, поэтому выполнение колоноскопии на начальных этапах скрининга для синдрома ННПРТК достоверно продемонстрировало положительное влияние на снижение смертности от онкологических заболеваний [2,3,8,23,24].

У пациентов с синдромом Линча и выявленным раком толстой кишки установлено увеличение продолжительности жизни и снижение риска развития метастазной опухоли в толстой кишке при выполнении субтотальной колэктомии. Учитывая значимое снижение качества жизни после операции, при выборе объема резекции кишки необходимо учитывать мнение пациента [23,2].

Диспансерное наблюдение пациентов обязательно при выявлении мутации генов MMR, а также после проведенного оперативного лечения по поводу синдрома Линча. Молекулярно-генетическому исследованию подлежат все кровные родственники пациентов с синдромом Линча, причем наблюдение за носителями мутации должно проводиться пожизненно, вследствие высокого риска развития новообразований [5].

Ежегодное диспансерное обследование должно включать консультацию колопроктолога, анализ кала на скрытую кровь, колоноскопию. У женщин рекомендовано проведение диагностических мероприятий для исключения рака эндометрия. Обследования проводятся с тридцатилетнего возраста и включают ультразвуковую диагностику, аспирационную биопсию эндометрия и определение онкомаркера СА-125 [17].

Краткий экскурс в историю открытия синдрома Линча показал, как за 100-летний период изучение данного заболевания эволюционировало от случайного наблюдения доктора Warthin A.S. за «семьей G» к открытию целого ряда наследственных синдромов и механизмов их развития, понимание которых сегодня дает субстрат для обследования пациентов, страдающих данным недугом, а завтра, возможно, откроет способы контроля и лечения столь сложного заболевания.

ЛИТЕРАТУРА

1. Каприн А.Д., Старинский В.В., Петрова Г.В. Злокачественные новообразования в России в 2012 году (заболеваемость и смертность). – М.: ФГБУ «МНИОИ им. П.А. Герцена» Минздрава России. – 2014. – 250 с.
2. Федянин М.Ю., Трякин А.А., Тюляндин С.А. Роль микросателлитной нестабильности при раке толстой кишки. Онкологическая колопроктология, – 2012, – №3. – с. 19-25.
3. Abdel-Rahman W.M., Mecklin J.P., Peltomaki P. The genetics of HNPCC: application to diagnosis and screening. Crit. Rev. Oncol. Hematol. – 2006; 58: 208-20.
4. Boland C.R. Cancer family syndrome. A case report and literature review. Am. J. Dig. Dis. – 1978; 23 (5):25–27.
5. Burke W. Recommendations for follow up care of individu with an inherited predisposition to cancer. Hereditary nonpolyposis colon cancer. Cancer Genetics Studies Consortium. JAMA. – 1997; 277: 915-19.
6. Evans D.G., Walsh S., Hill J. et al. Strategies for identifying hereditary nonpolyposis colon cancer. Semin. Oncol. – 2007; 34: 411-17.
7. Hauser I.J., Weller C.V. A further report on the cancer family of Warthin. Am. J. Cancer. – 1936; 27:434-49.
8. Lindor N.M., Petersen G.M., Hadley D.W. et al. Recommendations for the care of individuals with an inherited predisposition to Lynch syndrome: a systematic review. – JAMA. – 2006; 296: 1507-17.
9. Lindor N.M., Rabe K., Petersen G.M. et al. Lower cancer incidence in Amsterdam I criteria families without mismatch repair deficiency: familial colorectal cancer type X. – JAMA. – 2005; 293:1979-85.
10. Lynch H.T., Boland C.R., Gong G. et al. Phenotypic and genotypic heterogeneity in Lynch syndrome: diagnostic, surveillance and management implications. Eur. J. Hum. Genet. – 2006; 16:390-402.
11. Lynch H.T., Kimberling W., Albano W.A. et al. Hereditary non-polyposis colorectal cancer (Lynch syndromes I and II). Clinical description of resource. – Cancer. – 1985; 56 (4):934-38.
12. Lynch H.T., Krush A.J. Cancer family «G» revisited: 1895-1970. – Cancer. – 1971;27 (6):1505-11.
13. Lynch H.T., Lynch P.M., Pester J. et al. The cancer family syndrome: rare cutaneous phenotypic linkage of Torre's syndrome. Arch. Intern. Med. – 1981; 141:607-11.
14. Lynch H.T., Shaw M.W., Magnuson C.W. et al. Hereditary factors in cancer: study of two large Midwestern kindreds. Arch. Intern. Med. – 1966; 117: 206-12.

15. Lynch H.T., Tips R.L., Krush A.J. et al. Family centered genetic counseling: role of the physician and the medical genetics clinic. *Nebr. State Med.J.* – 1965; 50 (4):155.
16. Lynch H.T. Family Information Service and hereditary cancer. *Cancer.* – 2001; 91: 625-8.
17. Lynch P. If aggressive surveillance in hereditary non-polyposis colorectal cancer is now state of the art, are there any challenges left? *Gastroenterology.* – 2000; 118: 969-71.
18. Peinado M.A., Malkhosyan S., Velazquez A. et al. Isolation and characterization of allelic losses and gains in colorectal tumors by arbitrarily primed polymerase chain reaction. *Proc. Natl. Acad. Sci. USA.* – 1992; 89 (21):10065-10069.
19. Rahner N., Streinke V., Schelgelberer B. et al. Clinical utility gene card for: Lynch syndrome MLh1, MSh2, MSh6, PMS2. *Eur. J. Hum. Genet.* – 2010; 18: 232.
20. Rodriguez-Bigas M.A., Boland C.R., Hamilton S.R. et al. A National Cancer Institute workshop on hereditary nonpolyposis colorectal cancer syndrome: meeting highlights and Bethesda Guidelines. *J. Natl. Cancer Inst.* – 1997; 89:1758-62.
21. Thibodeau S.N., Bren G., Schaid D. Microsatellite instability in cancer of the proximal colon. *Science.* – 1993; 260 (5109):816-19.
22. Umar A., Boland C.R., Terdiman J.P. et al. Revised Bethesda guidelines for hereditary nonpolyposis colorectal cancer (Lynch syndrome) and microsatellite instability. *J. Natl. Cancer. Inst.* – 2004; 96 (4):261-68.
23. Vasen H., Moslein G., Alonso A. et al. Guidelines for the clinical management of Lynch syndrome (hereditary non-polyposis cancer). *J. Med. Genet.* – 2007; 44: 353-62.
24. Vasen H.F., van der Meulen, de Jong A.E. et al. ESMO Guidelines Working Group. Familial colorectal cancer risk: ESMO clinical recommendations. *Ann. Oncol.* – 2009; 20 (4): 51-53.
25. Warthin A.S. Heredity with reference to carcinoma as shown by the study of the cases examined in the Pathological Laboratory of the University of Michigan, 1895-1912. *Arch. Int. Med.* – 1913; 12: 546-55.
26. Warthin A.S. The further study of a cancer family. *J. Cancer Res.* – 1925; 9:279-86.
27. Zhou X.P., Hoang J.M., Li Y.J. et al. Determination of the replication error phenotype in human tumors without the requirement for matching normal DNA by analysis of mononucleotide repeat microsatellites. *Genes Chromosomes Cancer.* – 1998; 21: 101-107.

СОВРЕМЕННЫЕ ПОДХОДЫ К ВЫБОРУ ХИРУРГИЧЕСКОЙ ТАКТИКИ В ЛЕЧЕНИИ БОЛЬНЫХ ПРЯМОКИШЕЧНЫМИ СВИЩАМИ (обзор литературы)

Эктов В.Н.,¹ Попов Р.В.,² Воллис Е.А.²

¹ ГБОУ ВПО «Воронежская государственная медицинская академия им. Н.Н. Бурденко» Министерства здравоохранения Российской Федерации, г. Воронеж
(ректор – профессор И.Э. Есауленко)

² БУЗ ВО «Воронежская областная клиническая больница №1», г. Воронеж
(главный врач – А.В. Щукин)

[Ключевые слова: прямокишечный свищ, хирургическое лечение, фибриновый клей]

MODERN SURGICAL APPROACH FOR FISTULA-IN-ANO

Ektov V.N., Popov R.V., Vollis E.A.
Voronezh Region Hospital #1, Voronezh, Russia

[Keyword: fistula-in-ano, surgery, fibrin glue]

Адрес для переписки: Воллис Евгений Анатольевич, БУЗ ВО «Воронежская областная клиническая больница №1», ул. Московский проспект, д. 151, Воронеж, 394068, e-mail: vollis@rambler.ru

Прямокишечный свищ (хронический парапроктит) – это хронический воспалительный процесс в анальной крипте, межсфинктерном пространстве и параректальной клетчатке с наличием сформированного свищевого хода [5].

Свищ прямой кишки – наиболее распространенное колопроктологическое заболевание. Прямокишечные свищи находятся на пятом месте после геморроя, анальных трещин, колита, острых парапроктитов и составляют от 15 % до 40 % госпитализаций в специализированные отделения [2-4]. Мужчины болеют данным заболеванием чаще, чем женщины, и это соотношение составляет 1,5:1, 60-80 % случаев заболеваний приходится на возраст от 20 до 50 лет [5,4,36].

Парапроктит вызывается смешанной микрофлорой, преобладающее значение имеют стафилококки и стрептококки в сочетании с E.Coli [4, 18, 20, 24]. Специфическая инфекция является возбудителем парапроктита в общей сложности в 1-2 % случаев. Наиболее частыми причинами такого парапроктита являются микобактерии туберкулеза, сифилис, грибковые инфекции [2, 4, 6, 24].

Развитие и распространение инфекции в параректальной клетчатке составляют суть патогенеза парапроктита. Инфекция может проникнуть через анальные железы, поврежденную слизистую оболочку прямой кишки, гематогенным и лимфогенным путем, из соседних органов, пораженных воспалительным процессом [5].

В настоящее время наиболее актуальной является криптоглангулярная теория развития парапроктита. Анатомической предпосылкой к образованию острого парапроктита является наличие анальных желез на уровне крипт, частично проникающих своими протоками в межсфинктерное пространство. Обструкция протоков этих желез приводит к застою секрета с последующим развитием гнойного процесса. Инфицирование анальных желез, протекающее в острой форме, приводит к развитию абсцесса или острого парапроктита. При переходе в хроническую форму после вскрытия абсцесса формируется свищ прямой кишки [4,44].

Описаны случаи острого парапроктита, возникшего в результате повреждения стенки прямой кишки при лечебных манипуляциях (клизмы, блокады

и инъекции) [2].

Парапроктит может возникнуть в результате травмы прямой кишки во время хирургических операций [2, 17].

По мнению ряда авторов [2, 4, 26], острый парапроктит и, как следствие, прямокишечный свищ, возникает у 40 % больных, страдающих хроническим геморроем и анальными трещинами.

Язвенный колит и болезнь Крона также могут привести к возникновению парапроктита [44].

Хроническое течение парапроктита обусловлено наличием железистого эпителия в области внутреннего свищевого отверстия и наступающей со временем эпителизации самого свищевого хода, препятствующих его заживлению [4, 18, 20].

В своих наблюдениях Блинничев Н.М. в 1972 году особую роль в развитии парапроктитов отводил акту дефекации. У 72,2 % больных парапроктитами отмечается двухмоментная дефекация. При акте дефекации из-за анатомических особенностей ось прямой кишки смещена к задней стенке, и, как следствие, наибольшая травматизация приходится на эту область, что объясняет более частую локализацию внутреннего отверстия прямокишечного свища в задней крипте.

В практической медицине наиболее распространена классификация прямокишечных свищей, предложенная Аминовым А.М. в 1973 году, основанная на отношении свищевого хода к волокнам анального сфинктера:

- интрасфинктерные или подкожно-подслизистые;
- трансфинктерные;
- экстрасфинктерные.

В 1981 году Дульцевым Ю.В. и Саламовым К.Н. разработана классификация экстрасфинктерных свищей прямой кишки, являющихся наиболее сложными при выборе тактики хирургического лечения. Данная классификация основана на степени сложности прямокишечных свищей.

I степень сложности: внутреннее отверстие узкое, без рубцов вокруг него, нет гнойников и инфильтратов в клетчатке, ход достаточно прямой.

II степень сложности: в области внутреннего отверстия имеются рубцы, но нет воспалительных изменений в клетчатке.

III степень сложности: внутреннее отверстие узкое, без рубцового процесса вокруг, но в клетчатке имеется гнойно-воспалительный процесс.

IV степень сложности: широкое внутреннее отверстие, окруженное рубцами, с воспалительными инфильтратами или гнойными полостями в клетчаточных пространствах. Из зарубежных классификаций наиболее полна и удобна классификация,

разработанная в больнице святого Марка, основанная на изучении 400 пролеченных больных, и выделяющая четыре группы свищей:

- внутрисфинктерные;
- чресфинктерные;
- надсфинктерные;
- внесфинктерные.

Интрасфинктерные прямокишечные свищи составляют от 20 % до 50 % всех свищей прямой кишки. Наиболее распространенными являются трансфинктерные свищи и встречаются у 30-60 % пациентов. Экстрасфинктерные свищи встречаются у 10-20 % больных [4, 5, 44, 52].

Варианты диагностики прямокишечных свищей

Определение характера расположения свищевого хода с помощью различных методов обследования является основой выбора последующей хирургической тактики лечения больных прямокишечными свищами.

В диагностике свищей прямой кишки по-прежнему остаётся актуальным выяснение пяти обязательных моментов [45]:

- локализация внутреннего отверстия прямокишечного свища;
- локализация наружного отверстия прямокишечного свища;
- определение направления и отношения свищевого хода к волокнам анального сфинктера;
- выявление гнойных затёков и полостей;
- выявление заболеваний, которые привели к возникновению прямокишечного свища.

При обследовании больных с прямокишечными свищами используют основные клинические методы: осмотр, пальпация промежности, исследование прямой кишки пальцем, зондирование свищевого хода, проба с красителем [4, 5, 28, 44].

При осмотре промежности оценивается внешний вид кожных покровов, наличие и расположение наружных свищевых отверстий, наличие мацерации, расчесов, рубцов, сформировавшихся в результате перенесенных ранее оперативных вмешательств [4]. По локализации наружного свищевого отверстия ориентировочно можно предположить расположение внутреннего отверстия свища [2, 4, 31, 44].

Обязательными в диагностике свищей прямой кишки являются зондирование их с помощью пуговчатого зонда через наружное свищевое отверстие, а так же проба с красителем, основными задачами которых являются определение отношения свищевого хода к волокнам анального сфинктера и установление локализации внутреннего отвер-

ствия [2, 4, 5, 7, 12, 28].

Эндоскопическое исследование прямой кишки – ректороманоскопия обязательный метод диагностики прямокишечных свищей, позволяющий выявлять воспалительные и опухолевые заболевания [7]. Использование перечисленных методов исследования во многих случаях оказывается недостаточным для постановки окончательного диагноза. Пальцевое исследование, зондирование, проба с красителем не всегда оказываются эффективными для определения локализации внутреннего отверстия и установления отношения свищевого хода к волокнам анального сфинктера по причине временной облитерации свища и выраженного рубцового процесса в области анальных крипт [5]. Одним из самых важных инструментальных методов исследования больных сложными формами прямокишечных свищей является фистулография, которая позволяет оценить расположение свищевого хода по отношению к волокнам анального сфинктера и костям таза, предположить локализацию внутреннего отверстия свищевого хода, выявить разветвления свищевого хода и наличие гнойных затеков [18, 19, 29].

Несмотря на это, использование фистулографии в повседневной практике связано с общеизвестными трудностями введения контраста и интерпретации полученных данных. Используемые различные иглы и катетеры не обеспечивают тугого наполнения и герметичности свищевого хода. Вместе с тем, фистулография не дает полной информации о распространенности воспалительного процесса в окружающих свищ тканях [16].

В последнее время в диагностике прямокишечных свищей применяется ультразвуковое исследование [13, 14, 39]. Разрешающие возможности ультразвукового исследования прямой кишки и окружающей ее параректальной клетчатки позволяют рекомендовать его в стандарты обследования больных прямокишечными свищами [13, 14].

Вместе с тем, некоторые авторы при использовании ультразвукового исследования отмечают ряд ограничений [41]. Недостаточное проникновение ультразвуковых волн через наружный сфинктер не позволяет выявить глубокие затёки и полости. Воспалительные процессы в прямокишечной клетчатке, так же как и фиброзно-измененные ткани, при ультразвуковом исследовании представляют собой гипозоногенные структуры и, как следствие, трудно различимы при диагностике [13]. Воздух, содержащийся в любом свищевом ходе, может создавать акустические помехи [14].

По мнению многих зарубежных авторов, для диагностики больных прямокишечными свищами

должна выполняться магнитно-резонансная томография малого таза [33]. К достоинствам магнитно-резонансной томографии относят отсутствие ионизирующей радиации, возможность проведения исследования в любой плоскости и высокую способность к визуализации мягкотканых структур. Большое многообразие режимов исследования при выполнении магнитно-резонансной терапии позволяет выявить вторичные затёки и полости без введения контраста [33].

Применение магнитно-резонансной томографии в диагностике прямокишечных свищей связано с рядом ограничений. Магнитно-резонансная томография не позволяет визуализировать зубчатую линию, что затрудняет определение внутреннего отверстия свища. К ограничениям данной методики можно отнести длительное время обследования, трудоёмкость, трудность в диагностике у полных и беспокойных пациентов.

Ряд пациентов имеют относительные или абсолютные противопоказания к применению магнитно-резонансной томографии, например, больные после эндопротезирования суставов и с имплантированными кардиостимуляторами.

В настоящее время в диагностике сложных форм прямокишечных свищей рентгеновская компьютерная томография не получила широкого практического распространения. По данным публикаций, использование томографии связано с лучевыми нагрузками и в редких случаях может применяться для выявления высоких тазовых вторичных абсцессов [33].

Таким образом, диагностика прямокишечных свищей должна быть основана на комплексном подходе с использованием клинических и инструментальных методов исследования. Существующие общеклинические методы обследования не позволяют дать полную характеристику прямокишечного свища, необходимую для выбора адекватной хирургической тактики. Применяемые инструментальные методы в диагностике свищей прямой кишки (фистулография, ультразвуковое исследование, различные варианты томографии) не получили широкого распространения в клинической практике в связи с технологическими сложностями их выполнения и трудностями трактовки результатов исследования. Следует считать целесообразным дальнейшее совершенствование вариантов лучевой диагностики прямокишечных свищей, направленных на повышение эффективности их разрешающей способности.

Хирургическая тактика в лечении прямокишечных свищей

Хирургические вмешательства по поводу различных форм прямокишечных свищей составляют до 15 % от общего количества операций в колопроктологических отделениях [4].

В зависимости от характера прямокишечного свища используются различные типы операций.

При интрасфинктерных свищах применяются следующие операции: рассечение свища в просвет прямой кишки, иссечение свища, иссечение свища с вскрытием и дренированием гнойных полостей параректальной клетчатки [5].

В настоящее время рассечение свища в просвет прямой кишки не используется по причине частых рецидивов (до 30 %), вследствие преждевременного склеивания краёв раны [4, 6, 20].

Операцией выбора при подочно-подслизистых свищах является иссечение свища в просвет кишки (операция Габриэля). Суть метода заключается в экономном иссечении свищевого хода с внутренним и наружным свищевым отверстием, при этом операционной ране необходимо придать вид остроконечного треугольника с острием, обращенным в просвет прямой кишки. Рана слизистой в прямой кишке заживает несколько дольше, чем рана периаанальной кожи, равномерность заживления раны по всей длине предупреждает опасность образования неполного внутреннего свища. При соблюдении правильной техники выполнения этой операции выздоровление наступает в 99 % случаев [4, 5].

При интрасфинктерных прямокишечных свищах с наличием гнойных полостей в параректальной клетчатке операцию дополняют вскрытием и дренированием затёков.

При низких трансфинктерных свищах чаще всего применяются иссечение свища в просвет прямой кишки с ушиванием дна раны, иссечение свища в просвет прямой кишки с частичным ушиванием дна раны, вскрытием и дренированием гнойной полости, иссечение свища в просвет прямой кишки с вскрытием и дренированием гнойной полости [2, 5, 6, 51].

Иссечение свища в просвет прямой кишки с ушиванием раны заключается в экономном иссечении стенки свищевого хода с порцией сфинктера и кожно-слизистых краев раны. Ране придают форму остроконечного треугольника с острием, обращенным в просвет кишки. После этого на пересеченные края волокон сфинктера накладывают отдельные швы без захвата слизистой оболочки прямой кишки. Дистальный отдел раны также ушивают кетгутовыми швами без захвата кожи. Таким образом, восстанавливается целостность сфинктера и уменьшается рана [5].

Иссечение свища в просвет прямой кишки с частич-

ным ушиванием дна раны, вскрытием и дренированием гнойной полости заключается в иссечении стенки свищевого хода и кожно-слизистых краев раны. Затем вскрывается гнойная полость в параректальной клетчатке. Двумя-тремя швами восстанавливается целостность сфинктера прямой кишки. Рана в промежности и параректальной клетчатке не ушивается, что позволяет осуществить полноценный дренаж вскрытой гнойной полости [4, 5].

Иссечение свища в просвет прямой кишки с вскрытием и дренированием гнойной полости заключается в иссечении свищевого хода в пределах здоровых тканей с последующим вскрытием и дренированием вторичных затёков [5].

В настоящее время хирургическое лечение интрасфинктерных и поверхностных трансфинктерных свищей достаточно разработано и даёт хорошие результаты – полное излечения в 97 % случаях [4, 5, 7, 15].

Наиболее трудными и спорными остаются вопросы лечения высоких чрессфинктерных и экстрасфинктерных прямокишечных свищей. До сих пор не существует единой общепринятой методики операции при свищах данной локализации, которая удовлетворяла бы хирургов [5, 7, 31].

Методы хирургического лечения экстрасфинктерных прямокишечных свищей можно разделить на следующие группы:

- иссечение свища с проведением лигатуры;
- иссечение свища с ушиванием сфинктера;
- пластические методы с использованием смещаемого лоскута слизистой прямой кишки;
- пластические методы с применением ауто- и аллотрансплантатов.

В настоящее время самым распространенным способом хирургического лечения высоких прямокишечных свищей является лигатурный метод [4,5,7,15,23]. Суть метода заключается в иссечении свищевого хода до волокон сфинктера. При наличии гнойных полостей производят их вскрытие. Затем со стороны раны через культю свищевого хода проводят лигатуру. Лигатуру следует укладывать ближе к сагитальному шву промежности. Затем лигатуру тонически затягивают до полного обхвата подлежащего мостика ткани, что обеспечивает равномерное сжатие волокон сфинктера, которые за лигатурой постепенно срастаются. По мнению большинства отечественных и зарубежных авторов, успех лечения лигатурным методом заключается в медленном пересечении волокон анального сфинктера, в противном случае у пациентов увеличивается риск развития анальной недостаточности [4,12].

Многие авторы считают лигатурный метод опера-

цией выбора при высоких формах трансфинктерных свищей, а при экстрасфинктерных прямокишечных свищах IV степени сложности – единственным способом хирургического лечения [4-6, 11, 32]. Вместе с тем, несмотря на простоту лигатурного метода, при оценке результатов лечения больных сложными формами прямокишечных свищей полученные результаты оказались неоднозначными. Рецидивы наблюдались до 15 % случаев, а анальная недостаточность – до 60 % оперированных пациентов.

На протяжении большого количества времени обсуждается вопрос об иссечении свища в просвет кишки с формированием первичного шва на сфинктере при лечении сложных форм прямокишечных свищей [2, 5, 29]. Несмотря на существующее множество антибиотиков и антисептиков, при использовании данного метода высока вероятность нагноения раны, что приводит не только к рецидиву свища, но и к развитию недостаточности анального сфинктера [5].

По мнению ряда авторов, выбор хирургического лечения прямокишечных свищей зависит от расположения свищевого хода относительно лонопрямокишечной мышцы [6, 30, 49]. Можно произвести иссечение свищевого хода в просвет кишки с последующим ушиванием сфинктера, но при пересечении лонно-прямокишечной мышцы, по их мнению, возникает полное анальное недержание. В настоящее время иссечение прямокишечного свища с ушиванием сфинктера не применяется из-за значительного процента рецидивов 12-30 % и большого количества случаев недостаточности анального сфинктера 30-35 % [29].

При хирургическом лечении сложных форм свищей прямой кишки используются пластические операции, направленные на ликвидацию внутреннего отверстия свищевого хода путем смещения слизистой оболочки различными способами [2, 3, 9, 15, 40, 46]. Хирургические методы лечения высоких трансфинктерных и экстрасфинктерных прямокишечных свищей с использованием пластических операций являются щадящими и функционально обоснованными [1, 7, 43, 47].

Одним из пластических методов закрытия внутреннего отверстия свища является операция Джад-Робле. Впервые этот способ предложил Elting A.W. в 1912 году [27]. Суть операции заключается в выделении и иссечении свищевого хода до внутреннего отверстия. Далее отсепааровывают П-образный лоскут слизистой оболочки прямой кишки с последующей фиксацией к анальному каналу или периаанальной коже.

Для улучшения кровоснабжения низводимого

участка слизистой оболочки прямой кишки Аминев А.М. в 1973 году предложил выкраивать трапециевидный лоскут с дальнейшим закрытием внутреннего отверстия свищевого хода в мышечной стенке без натяжения.

В настоящее время для лечения экстрасфинктерных прямокишечных свищей предлагается операция Джад-Робле с дополнительным использованием препарата «Тахокомб». Суть метода заключается в укладке под слизистый лоскут на внутреннее отверстие свища со стороны просвета кишки пластины препарата «Тахокомб» [10].

Блинничев Н.М. в 1972 году предложил операцию бокового смещения слизисто-подслизистого слоя анального канала для лечения больных со сложными формами прямокишечных свищей. Метод основан на смещении слоев стенки прямой кишки относительно друг друга и разобщении дефекта в подвижном слизисто-подслизистом и неподвижном мышечном слоях. К осложнениям данной операции относятся ранения слизистой оболочки анального канала во время мобилизации и вскрытие просвета свищевого хода.

Модификации пластических операций включают использование лоскутов не только слизистого слоя, но и слизисто-мышечного и полнослойного сегмента стенки прямой кишки.

Операция Масляка В.М. заключается в выкраивании трапециевидной формы мышечно-слизистого лоскута для закрытия внутреннего отверстия свища [9].

Кузьминов А.М. в 2004 году для лечения экстрасфинктерных свищей предложил методику сегментарной проктопластики. Суть операции заключается в иссечении свищевого хода до волокон анального сфинктера с последующим закрытием внутреннего отверстия полнослойным сегментом стенки нижнеампулярного отдела прямой кишки. Наряду с пластическими операциями, основанными на ликвидации внутреннего отверстия свищевого хода со стороны прямой кишки, известен способ использования фасциально-мышечного трансплантата на медиальной порции большой ягодичной мышцы с ягодичной фасцией, погружаемого в остаточную полость операционной раны и фиксируемого к фасциальному футляру над внутренним отверстием.

В литературе имеются сведения о редко применяемых пластических операциях при лечении сложных форм прямокишечных свищей.

Описываются методики переведения экстрасфинктерных свищей в интрасфинктерные, и предлагается закрывать внутреннее отверстие кожным лоскутом аноректальной зоны, смещенным прок-

симально в просвет прямой кишки [21, 38, 42]. Известен метод низведения слизисто-подслизистого слоя в сочетании с пластикой внутреннего отверстия твердой мозговой оболочкой [8].

В 1995 году Абуладзе Т.В. предложил применять биосовместимые материалы и клеевые композиции для пластики внутреннего отверстия свищевого хода.

Результаты, полученные при использовании хирургического лечения с пластикой внутреннего отверстия различными методиками, неоднозначны. Несмотря на то, что операции являются менее травматичными, а число рецидивов ниже, чем при лигатурном методе, в настоящее время данные виды хирургического лечения применяются ограниченно. Диапазон неудовлетворительных результатов операций достаточно широк. По данным разных авторов, число рецидивов доходят до 20 %. Существенным недостатком является угроза нарушения кровоснабжения перемещенного лоскута вплоть до некроза, что может привести к рецидиву свища [3, 22, 35, 43].

В последние годы в зарубежной литературе появились публикации о лечении прямокишечных свищей с применением обтураторов – бесклеточных матриц для закрытия свищевого хода [24, 37].

В 2006 году Johnson E.K. опубликовал первые результаты обтурации свищей прямой кишки ксенографтами. Биопротез конусовидной формы изготовлен из коллагена подслизистого слоя кишечника свиней и в результате специальной обработки практически лишен антигенных свойств и устойчив к инфекционной агрессии. Обтуратор имеет волокнистую структуру и функционирует как коллагеновая матрица, способствующая быстрому закрытию свищевого хода соединительной тканью [24]. Особую актуальность метод приобретает у пациентов, имеющих высокий риск развития калового недержания, при высоких трансфинктерных и экстрасфинктерных, в том числе рецидивных свищах, ректовагинальных свищах, а также у пациентов с перианальными проявлениями болезни Крона. Использование обтураторов для заполнения свищевого хода до настоящего времени не получило широкого применения.

В последнее время появились публикации об использовании фибринового клея при лечении больных прямокишечными свищами [34, 48, 53].

В большинстве случаев применялся фибриновый клей Tissucol Fibrin Sealant, Baxter. Основными компонентами фибринового клея являются фибриноген, тромбин и ионы кальция, при смешивании которых происходит реакция свертывания фибрина донорской плазмы под воздействием дополни-

тельно введенного тромбина, что обеспечивает пломбировку свищевого хода, а в последующем способствует миграции и активации фибробластов и формированию коллагеновой структуры.

Показаниями к применению фибринового клея являются высокие трансфинктерные и экстрасфинктерные прямокишечные свищи. Малотравматичность процедуры и возможность повторного применения дало основание для использования ее не только в лечении криптогенных свищей, но и при анальных фистулах другой этиологии (болезнь Крона, СПИД, послеоперационные свищи, ректовагинальные свищи), в том числе, при высоком операционном риске [37].

По мнению ряда авторов, лечение коротких свищей менее успешно, чем длинных [34, 45].

Имеются публикации о целесообразности смешивания клея с антибиотиками перед заполнением свища [45].

Ряд авторов перед введением фибринового клея производят очистку свищевого хода от патологических тканей с использованием антисептиков, капроновых лигатур с завязанными узлами, кюреток [48].

Предлагается выполнять ушивание внутреннего отверстия свищевого хода восьмиобразным швом [48, 53].

В 2005 году было проведено рандомизированное исследование результатов лечения больных прямокишечными свищами с различными вариантами использования фибринового клея. Установлено отсутствие влияния на ближайшие и отдаленные результаты лечения с использованием фибринового клея различных дополнительных элементов в выполнении данной процедуры (добавление антибиотика в клей, ушивание внутреннего отверстия свищевого хода, комбинация этих манипуляций). Несмотря на очевидную привлекательность данной методики и включение ее в зарубежные рекомендации по лечению аноректальной патологии, применение фибринового клея при хирургическом лечении прямокишечных свищей не получило широкого практического применения, что, в первую очередь, связано с противоречивостью отдаленных результатов и высоким разбросом данных об эффективности лечения от 10 до 78 % [50].

ЗАКЛЮЧЕНИЕ

Изучение отечественной и зарубежной литературы свидетельствует об актуальности совершенствования методов диагностики и лечения сложных форм прямокишечных свищей. Современные

инструментальные методы исследований [фистулография, ультразвуковое исследование, различные варианты томографии] не получили широкого распространения в клинической практике в связи с наличием ряда ограничений. Остаётся целесообразным поиск вариантов лучевых методов диагностики, направленных на повышение эффективности их разрешающей способности.

Несмотря на постоянное совершенствование оперативной техники в лечении прямокишечных свищей, до настоящего времени остается высокий процент рецидивов и недостаточности анального сфинктера. Наиболее трудными и спорными остаются вопросы лечения высоких чрессфинктерных и экстрасфинктерных прямокишечных свищей.

До сих пор не существует единой общепринятой методики операции при свищах данной локализации, которая удовлетворяла бы хирургов. Несмотря на простоту лигатурного метода, при оценке результатов лечения больных сложными формами прямокишечных свищей, рецидивы наблюдаются до 15 % случаев, а анальная недостаточность – до 60 %.

Результаты, полученные при использовании хирургического лечения с пластикой внутреннего отверстия различными методиками, неоднозначны, так как число рецидивов достигает 20 %. Существенным недостатком этих вариантов хирургического лечения является угроза нарушения кровоснабжения перемещенного лоскута вплоть до его некроза.

В последнее время появились публикации о лечении больных прямокишечными свищами с использованием фибринового клея. До настоящего времени не сформированы единые подходы к формированию показаний в выборе хирургических вариантов лечения прямокишечных свищей с использованием фибринового клея. Несмотря на очевидную привлекательность данной методики, применение фибринового клея при хирургическом лечении прямокишечных свищей не получило широкого практического применения, что, в первую очередь, связано с противоречивостью отдаленных результатов.

В настоящее время остаётся актуальным поиск малотравматичных методов лечения больных сложными формами прямокишечных свищей, снижающих риск послеоперационных осложнений, среди которых целесообразным представляется внедрение в клиническую практику хирургических вмешательств с использованием фибринового клея.

ЛИТЕРАТУРА

1. Абуладзе Т.В. Профилактика анального недержания при хирургической коррекции хронического парапроктита. Актуальные проблемы колопроктологии: материалы конф., 3-4 окт. – Н. Новгород, 1995. – с. 224-225.

2. Аминев А.М. Руководство по проктологии. – Куйбышев, 1973. – т. 3. – с. 163-376.

3. Блинничев Н.М., Архипова З.И. Хронический парапроктит и недостаточность функции анального сфинктера. Актуальные вопросы проктологии, тез. докл. – Уфа, 1987. – с. 78-79.

4. Воробьев Г.И. Основы колопроктологии. – М.: МИА, 2006. – 432 с.

5. Дульцев Ю.В., Саламов К.Н. Парапроктит. – М., 1981. – 208 с.

6. Заремба А.А. Клиническая проктология. – Рига, 1987. – 358 с.

7. Кузьминов А.М., Бородкин А.С., Минбаев Ш.Т. Функциональное состояние запирающего аппарата прямой кишки при лечении экстрасфинктерных свищей прямой кишки методом сегментарной прок-топластики. Материалы II съезда колопроктологов России с международным участием. – Уфа, 2007. – с. 60-61.

8. Мартынов В.Л. Способ лечения экстрасфинктерных свищей прямой кишки. Актуальные проблемы колопроктологии: материалы конф., 3-4 окт. – Н.Новгород, 1995. – с. 271.

9. Масляк В.М., Мандзюк В.П. К вопросу хирургического лечения внесфинктерных свищей прямой кишки. Клиническая хирургия. – 1978. – №6. – с. 58.

10. Муравьев А.В., Малюгин В.С., Журавель Р.В. Новый метод хирургического лечения экстрасфинктерных свищей прямой кишки. Колопроктология. – 2011. – т. 37. – №3, прилож. – с. 39.

11. Наврузов С.Н. Рецидивные свищи прямой кишки: автореф. дис. ... канд. мед. наук. – М., 1982. – 23 с.

12. Назаров Л.У. Свищи прямой кишки. – М., 1966. – 123 с.

13. Орлова Л.П. Ультрасонография в диагностике острого парапроктита. Колопроктология. – 2001. – №1. – с. 2-7.

14. Полякова Н.А., Орлова Л.П., Тихонов А.А. Ультразвуковой и рентгенологический методы исследования в диагностике транссфинктерных и экстрасфинктерных свищей прямой кишки. Материалы II съезда колопроктологов стран СНГ, III съезда колопроктологов Украины с участием стран Центральной и Восточной Европы, 18-20 мая. – Одесса. – 2011. – с. 495-496.

15. Помазкин В.И. Применение анокутанного лоскута при хирургическом лечении сложных параректальных свищей. Колопроктология. – 2011. – т. 37. – №3, прилож. – с. 44.

16. Ривкин В.Л., Бронштейн А.С., Файн С.Н. Руководство по колопроктологии. – М., 2001. – с. 64-81.

17. Рыжих А.Н. Атлас операций на прямой и толстой кишках. – М., 1968. – 280 с.

18. Сахаутдинов В.Г., Галимов О.В., Ишимов М.А. Оптимизация хирургического лечения острого

- парапроктита. Российский журнал гастроэнтерологии, гепатологии и колопроктологии. – 1997. – т. 7. – №5. – с. 110.
19. Туйджанов Х.К. Рентгенодиагностика свищей прямой кишки и параректальной области: автореф. дис. ... д-ра мед. наук. – М., 1970. – 32 с.
20. Федоров В.Д., Воробьев Г.И., Ривкин В.Л. Клиническая оперативная колопроктология. – М., 1994. – 230 с.
21. Abcarian H. Anorectal Infection: Abscess-Fistula. Clin. Colon. Rectal Surg. – 2011. – vol. 24. – N1. – p. 14-21.
22. Athanasiadis S., Helmes C., Yazigi R. The direct closure of the internal fistula opening without advancement flap for transsphincteric fistula-in-ano. Dis. Colon Rectum. – 2004. – vol. 47. – №7. – p. 1174-1180.
23. Balogh G. Tube loop (seton) drainage treatment of recurrent extrasphincteric perianal fistulae. Am. J. Surg. – 1999. – vol. 177. – №2. – p. 147-149.
24. Corman M.L. Colon and rectal surgery. Philadelphia: Lippincott, 1984. – p. 129-154.
25. Detry R., Kartheuser A., Remade G. Treatment of deep anal fistulas using a flap from the rectal wall. Ann. Chir. – 1994. – vol. 48. – N2. – p. 178-182.
26. Eisenhammer S. The final evaluation and classification of the surgical treatment of the primary anorectal cryptoglandular intermuscular fistulae abscess and fistula. Dis. Colon Rectum. – 1978. – Vol. 21. – N4. – p. 257-254.
27. Elting A.W. The treatment of fistula in ano. Ann. Surg. – 1912. – vol. 56. – p. 744-752.
28. Fasth S.B., Nordgen S., Hulten L. Clinical course and management of suprasphincteric and extrasphincteric fistula-in-ano. Acta. Chir. Scand. – 1990. – vol. 256. – №5. – p. 397-402.
29. Gemenjager E. Results with a new therapy concept in anal fistulae: suture of the anal sphincter. Schweiz Med. Wochenschr. – 1996. – vol. 126. – №46. – p. 2021-2025.
30. Girona J. Fistula-in-ano. Symposium. Int. J. Colorectal Dis. – 1987. – N2. – p. 51-71.
31. Goligher J.C. Surgery of the rectum, anus and colon. 5-th ed. London: Balliere Tindall, 1984. – 353 p.
32. Graf W., Patlman L., Egerblad S. Functional results after seton treatment of high transsphincteric anal fistulas. Eur. J. Surg. – 1995. – vol. 161. – №4. – p. 289-291.
33. Halligan S., Buchanan G. MR imaging of fistula-in-ano. Eur. J. Radiol. – 2003. – vol. 47. – N2. – p. 98-107.
34. Hjortrup A., Moesgaard F., Kjaergård J. Fibrin adhesive in the treatment of perineal fistulas. Dis. Colon Rectum. – 1991. – vol. 34. – N9. – p. 752-754.
35. Hyman N. Endoanal advancement flap repair for complex anorectal fistulas. Am. J. Surg. – 1999. – vol. 178. – №4. – p. 337-340.
36. Isbister W.H. A simple method for the management of anorectal abscesses. Aust. N. Z. J. Surg. – 1987. – vol. 57. – p. 771-774.
37. Johnson E.K., Gaw J.U., Armstrong D.N. Efficacy of anal fistula plug vs. fibrin glue in closure of anorectal fistulas. Dis. Colon Rectum. – 2006. – vol. 49. – N3. – p. 371-376.
38. Jun S.H., Choi G.S. Anocutaneous advancement flap closure of high anal-fistulas. Br. J. Surg. – 1999. – vol. 86. – №4. – p. 490-492.
39. Kruskal J.B., Kane R.A., Morrin M.M. Peroxide-enhanced anal endosonography: technique, image interpretation, and clinical applications. Radiographics. – 2001. – vol. 21. – №10. – p. 173-189.
40. Lechner P. The mucosal sliding flap in the treatment of supra and high trans-sphincteric anal fistula. Chirurg. – 1991. – vol. 62. – №12. – p. 891-894.
41. Lengyel A.J., Hurst N.G., Williams J.G. Preoperative assessment of anal fistulas using endoanal ultra sound. Colorectal. Dis. – 2002. – vol. 4. – p. 436-440.
42. Nelson R.L., Cintron J., Abcarian H. Dental island-flap anoplasty for transsphincteric fistula-in-ano; assessment of treatment failures. Dis. Colon Rectum. – 2000. – vol. 43. – p. 681-684.
43. Ortiz H., Marzo J. Endorectal flap advancement repair and fistulectomy for high trans-sphincteric and suprasphincteric fistulas. Br. J. Surg. – 2000. – vol. 87. – №12. – p. 1680-1683.
44. Parks A.G., Gordon P.H., Hardcastle J.D. A classification of fistula-in-ano. Br. J. Surg. – 1976. – vol. 63. – p. 607-613.
45. Phillips R.K., Lunniss P.J. Approach to the difficult fistula. Anal fistula. Surgical evaluation and management. – London: Chapman & Hall. 2009. – p. 177-182.
46. Rutten H., Buth J. Treatment of high anorectal fistulas by anoplasty. Neth. J. Surg. – 1988. – vol. 40. – N4. – p. 93-96.
47. Schouten W.R., Vroonhover T.J. Treatment of anorectal abscess with or without primary fistulectomy. Results of a prospective randomized trial. Dis. Colon Rectum. – 1991. – vol. 34. – №1. – p. 60-63.
48. Sentovich S.M. Fibrin glue for anal fistulas: long-term results. Dis. Colon. Rectum. – 2003. – vol. 46. – N4. – p. 498-502.
49. Song Ho K. New Techniques for Treating and Anal Fistula. J. Korean Soc. Coloproctol. – 2012. – vol. 28. – N1. – p. 7-12.
50. Tinay O.E., El-Bakry A.A. Treatment of chronic fistula-in-ano using commercial fibrin glue. Saudi Med. J. – 2003. – vol. 24. – N10. – p. 1116-1117.
51. Tocchi A. Recurrent high anal fistula: treatment with the use of seton. J. Chir. – 1997. – vol. 18, №6-7. – p. 375-377.
52. Vasilevsky C.A., Gordon P.H. Results of treatment of fistula-in-ano. Dis. Colon Rectum. – 1985. – vol. 28. – N4. – p. 225-231.
53. Venkatesh K.S., Ramanujam P. Fibrin glue application in the treatment of recurrent anorectal fistulas. Dis. Colon. Rectum. – 1999. – vol. 42. – N9. – p. 1136-1139.

ПРАВИЛА ПУБЛИКАЦИИ И ТРЕБОВАНИЯ К АВТОРСКИМ РУКОПИСЯМ В ЖУРНАЛЕ «КОЛОПРОКТОЛОГИЯ»

В журнале «КОЛОПРОКТОЛОГИЯ» публикуются обзоры, лекции, оригинальные статьи, краткие сообщения, заметки из практики по общей и онкологической колопроктологии. Рукописи должны направляться в журнал по электронной почте: rgctologia@mail.ru или по адресу: 123423 Москва, ул. Саляма Адила, д. 2, ФГБУ ГНЦ колопроктологии, редакция журнала «Колопроктология».

1. Рукопись должна сопровождаться официальным направлением от учреждения, в котором выполнена работа, и иметь визу научного руководителя (при направлении по электронной почте необходимо приложить факсимильную копию направления).

Кроме того, нужны копии приоритетной справки или патента на изобретение, если эти документы упомянуты в тексте статьи или экспертном заключении.

2. Авторы должны представить 2 распечатанных экземпляра рукописи и 2 распечатанных экземпляра иллюстраций, а также обязательно приложенная электронная версия текста на диске (CD-R) в формате RTF или DOC, иллюстративный материал в формате JPEG или TIFF.

Рукопись должна быть напечатана через 1,5 интервала между строками на одной стороне листа и полями по 2 см, шрифт Times New Roman 12, с выравнением влево, без отступа (красной строки). Объем текста оригинальной статьи не должен превышать 8 страниц (обзор литературы – 12 страниц), количество иллюстраций – не более 6.

3. В начале первой страницы рукописи указываются: название статьи, фамилия автора(ов) и инициалы (без званий и степеней), данные об учреждении с указанием инициалов и фамилии директора, город.

ОБРАЗЕЦ:

ЛУЧЕВАЯ ТЕРАПИЯ ПРИ РЕЗЕКТАБЕЛЬНОМ РАКЕ ПРЯМОЙ КИШКИ

*Невольских А.А., Бердов Б.А., Титова Л.Н.
ГУ Медицинский радиологический научный центр
РАМН, г. Обнинск
(директор – академик РАМН, профессор, д.м.н.
А.Ф. Цыб)*

4. Рукопись должна быть собственноручно подписана всеми авторами. Авторы отвечают за достоверность всей информации. Обязательно нужно указать фамилию, имя, отчество автора, с которым редакция будет вести переписку, его адрес (с шестизначным почтовым индексом), телефон или адрес электронной почты.

ОБРАЗЕЦ:

Адрес для переписки: Хачатурова Эльмира Александровна, ФГБУ ГНЦ колопроктологии Минздрава России, ул. Саляма Адила, д. 2, Москва, 123423, тел.(499)199-00-68, e-mail: info@gcnk.ru

5. К оригинальным статьям необходимо приложить резюме размером ½ страницы, которое кратко отражает основное содержание работы, а также его английский перевод.

Резюме должно быть напечатано на отдельных страницах с указанием названия статьи, фамилий и инициалов авторов. Структура резюме аналогична статье.

ОБРАЗЕЦ:

- *цель исследования;*
- *материалы и методы;*
- *результаты исследований;*
- *заключение;*
- *ключевые слова [в квадратных скобках].*

6. Статья должна быть тщательно отредактирована и выверена автором. Изложение должно быть ясное, без длинных введений и повторов.

ТЕКСТЫ ОРИГИНАЛЬНЫХ РАБОТ ДОЛЖНЫ ИМЕТЬ ОБЩЕПРИНЯТУЮ ДЛЯ НАУЧНЫХ ПУБЛИКАЦИЙ СТРУКТУРУ:

- *Введение, содержащее краткую историю вопроса и цель исследования;*
- *Материалы и методы;*
- *Результаты;*
- *Обсуждение;*
- *Заключение;*
- *Список литературы.*

Цитаты, приводимые в статье, должны быть выверены и на полях подписаны автором; в сноске необходимо указать источник, его название, год, выпуск, страницы. Сноска на список литературы указывается в квадратных скобках:

ОБРАЗЕЦ:

*Статья:
1. Иванов И.И., Петров А.А., Сидоров И.В. и соавт. Исследование процессов течения заболевания. Хирургия. -2002. -№ 2. -С. 71-77.
Книга:
1. Прохоров И.В. Исследование процессов.- М.: Наука, 1998. – 321с.
Диссертация и автореферат:
1. Иванов И. И. Методы исследования: Дис... канд. мед. наук. -М.,2002. -212 с.
2. Петров П.П. Методы прогнозирования: Автореф.дис...д-ра мед. наук. – М., 2003. – 27 с.*

Сокращения слов не допускается, кроме общепринятых сокращений химических и математических величин, терминов. В статьях должна быть использована система единиц СИ.

7. Таблицы должны быть построены наглядно, иметь название, их заголовки должны точно соответствовать содержанию граф. Все абсолютные цифры и проценты в таблицах должны быть тщательно выверены автором. В тексте необходимо указать место таблицы и ее порядковый номер:

ОБРАЗЕЦ:

(Табл. 1)

Следует избегать повтора цифрового материала в тексте и таблице.

8. Иллюстрации должны быть сделаны на отдельных листах и присланы в виде графических файлов JPEG или TIFF. Необходимо указать место рисунка и его порядковый номер:

ОБРАЗЕЦ:

(Рис. 1)

Рентгенограммы следует присылать со схемой. В подписях приводится объяснение всех кривых, букв, цифр и других условных обозначений. В подписях к микрофотографиям указывается увеличение и метод окраски:

ОБРАЗЕЦ:

× 400, гематоксилин-эозин

Фотографии должны быть контрастными, рисунки и чертежи четкими. Графики и схемы не должны быть перегружены текстовыми надписями. ВАЖНО! Обязательно удалять фамилии и данные пациентов с фотографий, рентгенограмм и другого иллюстрационного материала.

9. Список литературы должен включать только те работы, на которые есть ссылки в тексте в виде цифр в квадратных скобках:

ОБРАЗЕЦ:

[1, 2]

Список литературы должен быть напечатан в конце статьи, каждый источник с новой строки под порядковым номером. В списке перечисляются все авторы, которые цитируются в тексте, в алфавитном порядке (сначала отечественные, затем зарубежные). Список отечественных литературных источников оформляется по ГОСТ 7.1-84, количество авторов сокращается до 3 и заменяется на: *и соавт.*

ОБРАЗЕЦ:

Статья:

1. Иванов И.И., Петров А.А., Сидоров И.В. и соавт. Исследование процессов течения заболевания. Хирургия. – 2002. – № 2. – С. 71 -77.

Книга:

1. Прохоров И.В. Исследование процессов. – М.: Наука, 1998. – 321 с.

Диссертация и автореферат:

1. Иванов И.И. Методы исследования: Дис... канд. мед. наук. – М., 2002. – 212 с.

2. Петров П.П. Методы прогнозирования: Автореф. дис...д-ра мед. наук. – М., 2003. – 27 с.

Фамилии иностранных авторов даются в оригинальной транскрипции, количество авторов сокращается до 3 и заменяется на: *et al.*

Статьи из иностранных журналов и монографий оформляются в соответствии с правилами Index Medicus (Medline, PubMed <http://www.ncbi.nlm.nih.gov/sites/entrez>).

ОБРАЗЕЦ

Статья:

1. Park J, Neuman HB, Weiser MR et al. Randomized clinical trials in rectal and anal cancers. Surg Oncol ClinNA. 2010 Jan; 19(1):205-23.

2. Gollins SW, Myint S, Susnerwala S et al. Preoperative downstaging chemoradiation with concurrent irinotecan and capecitabine in MRI-defined locally advanced rectal cancer: a phase I trial (NWCOG-2). Br J Cancer. 2009 Sep. 15;101(6):924-34.

3. Wei SC, Liang JT, Tsao PN et al. Preoperative serum placenta growth factor level is a prognostic biomarker in colorectal cancer. Dis Colon Rectum. 2009 Sep;52(9): 1630-6.

В список литературы не включаются неопубликованные работы и ссылка на учебники.

За правильность приведенных в литературных списках данных ответственность несут авторы.

10. Редколлегия может вернуть статью автору с замечаниями для доработки. Редколлегия оставляет за собой право сокращать и исправлять статьи.

11. Статьи, ранее опубликованные или направленные в другой журнал или сборник, присылать нельзя.

12. Порядок рецензирования авторских материалов.

Рецензенты работают со статьей как с конфиденциальным материалом, строго соблюдая право автора на неразглашение до публикации содержащихся в статье сведений. Дополнительные эксперты могут привлекаться рецензентом к работе только с разрешения редакции и также на условиях конфиденциальности.

Замечания рецензентов направляются автору до решения о публикации статьи.

Решение о публикации (или отклонении) статьи принимается редколлекцией после получения рецензий и ответов автора.

В отдельных случаях редколлегия может направить статью на дополнительное рецензирование, в том числе на статистическое и методологическое рецензирование.

Редакционная коллегия оставляет за собой право вносить коррекцию в название и текст статьи без изменения его основного содержания.

13. Неправильно оформленные статьи к публикации не допускаются. Направленные в редакцию работы авторам не возвращаются.

Редакция журнала «КОЛОПРОКТОЛОГИЯ»

ДОГОВОР ПУБЛИЧНОЙ ОФЕРТЫ

1. ПРЕДМЕТ ДОГОВОРА

1.1. Данный Договор является договором публичной оферты. Если **Лицензиар** (автор) предоставляет **Лицензиату** (издатель) свое произведение для публикации любым из возможных способов, т. е. в рукописной/печатной/электронной версии, Лицензиар автоматически принимает условия данного договора.

1.2. По настоящему договору Лицензиар предоставляет Лицензиату неисключительные права на использование своего произведения в обусловленных договором пределах и на определенный договором срок.

1.3. Лицензиар гарантирует, что он обладает исключительными авторскими правами на передаваемое Лицензиату произведение.

2. ПРАВА И ОБЯЗАННОСТИ СТОРОН

2.1. Лицензиар предоставляет Лицензиату следующие права:

2.1.1. Право на воспроизведение произведения (опубликование, обнародование, дублирование, тиражирование или иное размножение произведения) без ограничения тиража экземпляров. При этом каждый экземпляр произведения должен содержать имя автора произведения.

2.1.2. Право на распространение произведения любым способом.

2.1.3. Право на переработку произведения (создание на его основе нового, творчески самостоятельного произведения) и право на внесение в произведение изменений, не представляющих собой его переработку.

2.1.4. Право на публичное использование и демонстрацию произведения в информационных, рекламных и прочих целях.

2.1.5. Право на доведение до всеобщего сведения.

2.1.6. Право частично или полностью переуступить на договорных условиях полученные по настоящему договору права третьим лицам без выплаты Лицензиару вознаграждения, а также право на перевод на иностранные языки с размещением

в иностранных изданиях.

2.2. Лицензиар гарантирует, что произведение, права на использование которого переданы Лицензиату по настоящему договору, является оригинальным произведением.

2.3. Лицензиар гарантирует, что данное произведение никому ранее официально (т. е. по формально заключенному договору) не передавалось для воспроизведения и иного использования. Если произведение уже было опубликовано, Лицензиар должен уведомить об этом Лицензиата.

2.4. Лицензиар передает права Лицензиату по настоящему договору на основе неисключительной лицензии.

2.5. Лицензиат обязуется соблюдать предусмотренные действующим законодательством авторские права.

2.6. Территория, на которой допускается использование прав на произведение, не ограничена.

3. ОТВЕТСТВЕННОСТЬ СТОРОН

3.1. Лицензиар и Лицензиат несут, в соответствии с действующим законодательством РФ, юридическую ответственность за неисполнение или ненадлежащее исполнение своих обязательств по настоящему договору.

3.2. Все споры и разногласия сторон, вытекающие из условий настоящего договора, подлежат урегулированию путем переговоров, а в случае их безрезультатности, указанные споры подлежат разрешению в суде в соответствии с действующим законодательством РФ.


3.3. Расторжение настоящего договора возможно в любое время по обоюдному согласию сторон с обязательным подписанием сторонами соответствующего соглашения об этом.

3.4. Расторжение настоящего договора в одностороннем порядке возможно в случаях, предусмотренных действующим законодательством, либо по решению суда.

3.5. Во всем, что не предусмотрено настоящим договором, стороны руководствуются нормами действующего законодательства РФ.

ПОКАЗАН ВЗРОСЛЫМ ПАЦИЕНТАМ СО СРЕДНЕТЯЖЕЛЫМ И ТЯЖЕЛЫМ ЯЗВЕННЫМ КОЛИТОМ С НЕАДЕКВАТНЫМ ОТВЕТОМ НА СТАНДАРТНУЮ ТЕРАПИЮ, ВКЛЮЧАЯ КОРТИКОСТЕРОИДЫ И 6 МЕРКАПТОПУРИН ИЛИ АЗАТИОПРИН, ИЛИ С НЕПЕРЕНОСИМОСТЬЮ ИЛИ НАЛИЧИЕМ ПРОТИВОПОКАЗАНИЙ К СТАНДАРТНОЙ ТЕРАПИИ^а

**РАБОТАЕТ КАЖДЫЙ МЕСЯЦ.
ДЕНЬ ЗА ДНЕМ^{1,2,а}**



Только Симпони вводится подкожно 1 раз в месяц. Стабильно работает день за днем. Доказано PURSUIT^{1,2,а,b}

СИМПОНИ[®]
голимумаб

^аОсновано на результатах исследования PURSUIT Maintenance.

^бСимпони назначается в дозе 200 мг на 0 неделе, затем 100 мг на 2 неделе и далее по 100 мг каждые 4 недели

Ссылки: 1. Инструкция по применению лекарственного препарата Симпони[®] ЛП 001686-251213.

2. Sandborn WJ, Feagan BG, Marano C, et al. Subcutaneous Golimumab Maintains Clinical Response in Patients with Moderate-To-Severe Ulcerative Colitis, Gastroenterology. 2014;146:96-109.

СИМПОНИ[®] (голимумаб)

Регистрационный номер: ЛП 001686-251213

ПРОТИВОПОКАЗАНИЯ: гиперчувствительность к действующему веществу или любому вспомогательному веществу; активный туберкулез или другие тяжелые инфекционные процессы, такие как сепсис и оппортунистические инфекции; умеренная или тяжелая сердечная недостаточность (III/IV функциональный класс по NYHA); беременность, период кормления грудью; детский возраст до 18 лет (эффективность и безопасность не изучены).

НЕЖЕЛАТЕЛЬНЫЕ ЭФФЕКТЫ. Очень частые побочные реакции (>10%): инфекции верхних дыхательных путей (назофарингит, фарингит, ларингит и ринит). Частые побочные эффекты (>1% – <10%): бактериальные инфекции (такие как флегмона), вирусные инфекции (грипп, герпес), бронхит, синусит, поверхностные грибковые инфекции, анемия, аллергические реакции (бронхоспазм, гиперчувствительность, крапивница), появление аутоантител, депрессия, бессонница, головокружение, парестезии, головная боль, артериальная гипертензия, запоры, диспепсические явления, боль в животе, повышение уровня АЛТ и АСТ, алопеция, дерматит, зуд, сыпь, повышение температуры тела, астения, медленное заживление в месте инъекции, дискомфорт в области груди.

МЕРЫ ПРЕДОСТОРОЖНОСТИ. Симпони[®] не следует назначать пациентам с клинически значимыми активными инфекциями. До начала терапии Симпони[®] пациента следует внимательно обследовать на предмет выявления как активного, так и латентного туберкулезного процесса. Препарат следует с осторожностью назначать пациентам, имеющим в анамнезе злокачественные опухоли, пациентам со злокачественными новообразованиями, у пациентов с легкой сердечной недостаточностью (класс I/II по NYHA).

Перед назначением Симпони[®] (голимумаба) необходимо ознакомиться с полной инструкцией по применению лекарственного препарата для медицинского применения. Компания MSD не рекомендует применять препараты компании способами, отличными от описанных в инструкции по применению.



000 «МСД Фармасьютикалс»
Россия, 115093, г. Москва, Павловская, д. 7, стр. 1
Тел.: +7 (495) 916 71 00, Факс: +7 (495) 916 70 94
www.merck.com
GAST-1126635-0000, 07.2014

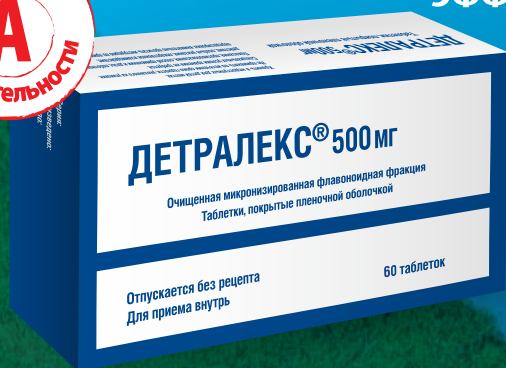ДЕТРАЛЕКС®

ЕДИНСТВЕННЫЙ МИКРОНИЗИРОВАННЫЙ

С ВЫСОТЫ ОПЫТА В ЛЕЧЕНИИ
ХРОНИЧЕСКИХ ЗАБОЛЕВАНИЙ ВЕН И ГЕМОРРОЯ

РАСТИТЕЛЬНОЕ ПРОИСХОЖДЕНИЕ
И УНИКАЛЬНЫЙ СОСТАВ
ДЕЙСТВУЕТ НА ВСЕ ЗВЕНЬЯ ПАТОГЕНЕЗА

ЭФФЕКТИВЕН НА ВСЕХ СТАДИЯХ



ХРОНИЧЕСКИЕ ЗАБОЛЕВАНИЯ ВЕН

2 ТАБЛЕТКИ В ДЕНЬ

ОСТРЫЙ ГЕМОРРОЙ

ДО 6 ТАБЛЕТОК В ДЕНЬ

Краткая инструкция по применению препарата ДЕТРАЛЕКС

Состав*. Очищенная микронизированная флавоноидная фракция 500 мг: диосмин 450 мг (90%), флавоноиды в пересчете на гесперидин 50 мг (10%).

Показания к применению*. Терапия симптомов венозно-лимфатической недостаточности: ощущение тяжести в ногах; боль; «утренняя усталость» ног. Симптоматическая терапия острого геморроя. **Способ применения и дозы*.** Внутрь. Рекомендуемая доза при венозно-лимфатической недостаточности – 2 таблетки в сутки: 1 таблетка в середине дня и 1 таблетка – вечером. Рекомендуемая доза при остром геморрое – 6 таблеток в сутки: по 3 таблетки утром и по 3 таблетки вечером в течение 4 дней, затем по 4 таблетки в сутки: по 2 таблетки утром и по 2 таблетки вечером в течение последующих 3 дней. **Противопоказания*.** Повышенная чувствительность к активным компонентам или к вспомогательным веществам, входящим в состав препарата. Не рекомендуется прием препарата кормящим женщинам. **Особые указания*.** При обострении геморроя назначение препарата Детралекс не заменяет специфического лечения других анальных нарушений. В том случае, если симптомы не исчезают после рекомендуемого курса терапии, следует провести проктологическое обследование и пересмотреть применяемую терапию. **Взаимодействие с другими лекарственными средствами*.** Не отмечалось. **Беременность и период кормления грудью*.** Беременность. Эксперименты на животных не выявили тератогенных эффектов. До настоящего времени не было сообщений о каких-либо побочных эффектах при применении препарата беременными женщинами. **Кормление грудью.** Из-за отсутствия данных относительно выведения препарата в молоко кормящим женщинам не рекомендуется прием препарата. **Влияние на способность управлять автомобилем и выполнять работы, требующие высокой скорости психических и физических реакций*.** Не влияет. **Побочное действие.** Часто: диарея, диспепсия, тошнота, рвота. Нечасто: колиты. Редко: головокружение, головная боль, общее недомогание, сыпь, зуд, крапивница. **Передозировка*.** Фармакологические свойства*: ДЕТРАЛЕКС® обладает венотонизирующим и ангиопротективным свойствами. Препарат уменьшает растяжимость вен и венозную застой, снижает проницаемость капилляров и повышает их резистентность. **Форма выпуска*.** Таблетки, покрытые пленочной оболочкой, 500 мг. По 15 таблеток в блистере (ПВХ/Ал). По 2 или 4 блистера с инструкцией по медицинскому применению в пачку картонную. При расфасовке (упаковке)/производстве на российском предприятии ООО «Сердикс»: по 15 таблеток в блистере (ПВХ/Ал). По 2 или 4 блистера с инструкцией по медицинскому применению в пачку картонную.

*Для получения полной информации, пожалуйста, обратитесь к инструкции по медицинскому применению лекарственного препарата или получите консультацию специалиста.