



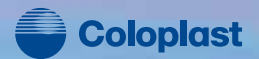К ОЛОПРОКТОЛОГИЯ

научно-практический медицинский журнал

№ 2 (20) 2007



Alterna




Alterna - комплексная система,
представленная широким
ассортиментом
одно- и двухкомпонентных средств
ухода за стомой

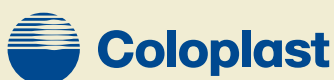Надежное крепление



Эффективный фильтр



Спиралевидная структура нового
клеящего слоя содержит два адгезива,
обладающих различными свойствами.
Один адгезив обеспечивает надежное
приклеивание к коже, другой -
безболезненное отклеивание.



Представительство Колопласт А/С
Россия, 125047, Москва,
ул. 1-ая Тверская Ямская, 23, стр.1
тел.: +7 (495) 937-53-90,
факс: +7 (495) 937-53-91
e-mail: info@coloplast.ru

Coloplast и Alterna зарегистрированы как торговые марки компании Coloplast A/S. © 03.05. Все права защищены компанией Coloplast A/S, DK-3050 Humlebaek, Denmark

Ассоциация
колопроктологов
России



КОЛОПРОКТОЛОГИЯ

№ 2 (20) 2007

НАУЧНО-ПРАКТИЧЕСКИЙ
МЕДИЦИНСКИЙ ЖУРНАЛ
АССОЦИАЦИИ КОЛОПРОКТОЛОГОВ РОССИИ

Выходит один раз в три месяца
Основан в 2002 году

Адрес редакции:

123154, Москва
ул. Саляма Адиля, д. 2
Тел.: (495) 199-95-58
Факс: (495) 199-04-09
E-mail: gnck@tsr.ru

Ответственный секретарь:

Рыбаков Е.Г.

Зав. редакцией:

Долгополова Е.В.
Тел.: (495) 937-07-00

Регистрационное удостоверение

ПИ № 77-14097

РЕДАКЦИОННАЯ КОЛЛЕГИЯ

Главный редактор – Г.И. ВОРОБЬЕВ

С.И. АЧКАСОВ, Л.А. БЛАГОДАРНЫЙ, П.В. ЕРОПКИН,
А.М. КУЗЬМИНОВ, А.М. КОПЛАТАДЗЕ, Т.С. ОДАРЮК,
Г.А. ПОКРОВСКИЙ, А.Ю. ТИТОВ, И.Л. ХАЛИФ (зам. гл. редактора),
Ю.А. ШЕЛЫГИН (зам. гл. редактора)

РЕДАКЦИОННЫЙ СОВЕТ

С.В. ВАСИЛЬЕВ (Санкт-Петербург)
А.В. ВОРОБЕЙ (Минск)
Е.Г. ГРИГОРЬЕВ (Иркутск)
Б.М. ДАЦЕНКО (Харьков)
Б.Н. ЖУКОВ (Самара)
В.Р. ИСАЕВ (Самара)
В.Ф. КУЛИКОВСКИЙ (Белгород)
И.А. ЛАЗАРЕВ (Ростов-на-Дону)
А.И. ЛЕНЮШКИН (Москва)
Ю.М. ПАНЦЫРЕВ (Москва)
В.П. ПЕТРОВ (Красногорск, Московская область)
В.В. ПЛОТНИКОВ (Курган)
Ю.П. САВЧЕНКО (Краснодар)
Ю.М. СТОЙКО (Москва)
В.К. ТАТЬЯНЧЕНКО (Ростов-на-Дону)
В.М. ТИМЕРБУЛАТОВ (Уфа)
В.З. ТОТИКОВ (Владикавказ)
В.Д. ФЕДОРОВ (Москва)
М.Ф. ЧЕРКАСОВ (Ростов-на-Дону)
В.И. ЧИССОВ (Москва)
Н.А. ЯИЦКИЙ (Санкт-Петербург)

Издается при поддержке Французской Фармацевтической компании "Сервье"



Распространяется бесплатно среди врачей-колопроктологов России

СОДЕРЖАНИЕ

Академик РАМН, проф. Г.И.Воробьев, проф. Ю.А.Шельгин, к.м.н. Н.Н. Полетов, к.м.н. С.В.Нехрикова, О.Ю.Фоменко, В.А.Подмаренков

РЕЗУЛЬТАТЫ ГРАЦИЛОПЛАСТИКИ У БОЛЬНЫХ, СТРАДАЮЩИХ
НЕДОСТАТОЧНОСТЬЮ АНАЛЬНОГО СФИНКТЕРА

О.Ю.Фоменко, д.м.н. Ю.А.Титов, к.м.н. А.А.Мудров, к.м.н. Ю.А. Джанаев, В.А.Подмаренков

ПАТОГЕНЕТИЧЕСКИЕ МЕХАНИЗМЫ ФУНКЦИОНАЛЬНОЙ
НЕДОСТАТОЧНОСТИ АНАЛЬНОГО СФИНКТЕРА

Проф. О.Ю.Карпухин, к.м.н. Е.В.Можанов

ВОЗМОЖНОСТИ ЛАЗЕРНОЙ АУТОФЛЮОРЕСЦЕНТНОЙ
СПЕКТРОСКОПИИ В ДИАГНОСТИКЕ ЯЗВЕННОГО КОЛИТА
И ОСТРОЙ ИШЕМИИ ОБОДОЧНОЙ КИШКИ

*Проф. Б.И.Долгушин проф. В.Н.Шолохов, к.м.н. В.Ю.Косырев,
С.Рампрабанантх, Академик РАМН, проф. Г.И.Воробьев,
проф. Ю.А.Шельгин, проф. Л.П.Орлова, к.м.н. В.Н.Кашников, Д.Ю. Пикунов*

РАДИОЧАСТОТНАЯ АБЛАЦИЯ МЕТАСТАЗОВ
КОЛОРЕКТАЛЬНОГО РАКА В ПЕЧЕНЬ

Хубезов Д.А., Огорельцев А.Ю.

ЭФФЕКТИВНОСТЬ МЕХАНИЧЕСКОГО ШВА ПРИ НИЗКОЙ
ПЕРЕДНЕЙ РЕЗЕКЦИИ ПРЯМОЙ КИШКИ

*проф. Т.С.Одарюк, к.м.н. В.Н.Кашников, к.м.н. Е.Г. Рыбаков,
Д.Ю.Пикунов, А.М.Соловей*

ЛЕЧЕНИЕ БОЛЬНЫХ С МЕТАСТАЗАМИ КОЛОРЕКТАЛЬНОГО
РАКА В ПЕЧЕНЬ (обзор литературы)

Резолюция II Всероссийского Съезда колопроктологов

Уфа 30 мая - 1 июня, 2007 года.

XII ЦЕНТРАЛЬНО-ЕВРОПЕЙСКИЙ КОНГРЕСС КОЛОПРОКТОЛОГОВ,

Москва 6-8 мая 2008 года.

РЕЗУЛЬТАТЫ ХИРУРГИЧЕСКОГО ЛЕЧЕНИЯ У БОЛЬНЫХ ПОЛНОЙ НЕДОСТАТОЧНОСТЬЮ АНАЛЬНОГО СФИНКТЕРА

Академик РАМН, проф. Г.И. Воробьев, проф. Ю.А. Шелыгин, к.м.н. Н.Н. Полетов, к.м.н. С.В. Нехрикова, О.Ю. Фоменко, В.А. Подмаренков.

ФГУ "ГНЦ колопроктологии Росздрава" (директор - академик РАМН, проф. Г.И. Воробьев), г. Москва.

На протяжении многих десятилетий в центре внимания колопроктологов всего мира остается проблема лечения недостаточности анального сфинктера, которая имеет не только медицинское, но и социальное значение [1]. Распространенность анальной инконтиненции колеблется от 1,5 до 40% [4,5,9,13].

При лечении недостаточности анального сфинктера для замещения обширных дефектов сфинктера или создания "неосфинктера" при его отсутствии еще в начале прошлого века была предложена пластика анального сфинктера из больших ягодичных мышц [7]. Альтернативой глютеопластики стала операция пластики анального сфинктера из нежной мышцы бедра, которую в 1929 году предложил И.Л. Фаерман [3]. Подобная техника транспозиции нежной мышцы бедра подробно описана Пикреллом в 1952 году и отличается от операции Фаермана не только кожным

разрезом на бедре, но и местом фиксации дистального конца нежной мышцы [14]. Операция Пикрелла широко применяется в клинической практике в различных модификациях [8,10,11,12].

В связи с тем, что нежная мышца из-за своего анатомического строения (скелетная мышца) не может постоянно находиться в тоническом состоянии, ряд авторов дополняют операцию грацилопластики постоянной электростимуляцией, назвав ее динамической грацилопластикой [5,15,16]. Однако, при динамической грацилопластике частота послеоперационных осложнений не только не уменьшилась, но и увеличилась, так как появляются специфические осложнения динамической грацилопластики [6,10,16]. Наиболее рациональным, с нашей точки зрения, является грацилопластика с регулярной электростимуляцией перемещенной мышцы [2].

МАТЕРИАЛЫ И МЕТОДЫ

С 1996 по 2006 гг. в ФГУ "ГНЦ колопроктологии Росздрава" наблюдалось 45 (11,4%) больных, страдавших недостаточностью анального сфинктера 3 степени (полное отсутствие анального сфинктера или наличие оставшейся части сфинктера, не превышающей 1/4 его окружности), которым производилась пластика анального сфинктера нежной мышцей бедра (грацилопластика).

Мужчин было 29, женщин - 16. Возраст пациен-

тов колебался от 15 до 68 лет, средний возраст составил $31,29 \pm 14,4$ лет (рис. 1).

Основной причиной недержания были травматические повреждения прямой кишки и промежности, имевшие место у 20 (44,4%) из 45 больных. У 12 (26,7%) пациентов недостаточность анального сфинктера развилась после операций на дистальном отделе прямой кишки, анальном канале и промежности. В 13 (28,9%) случаях недержание кала было обусловлено врожденными аноректальными пороками развития.

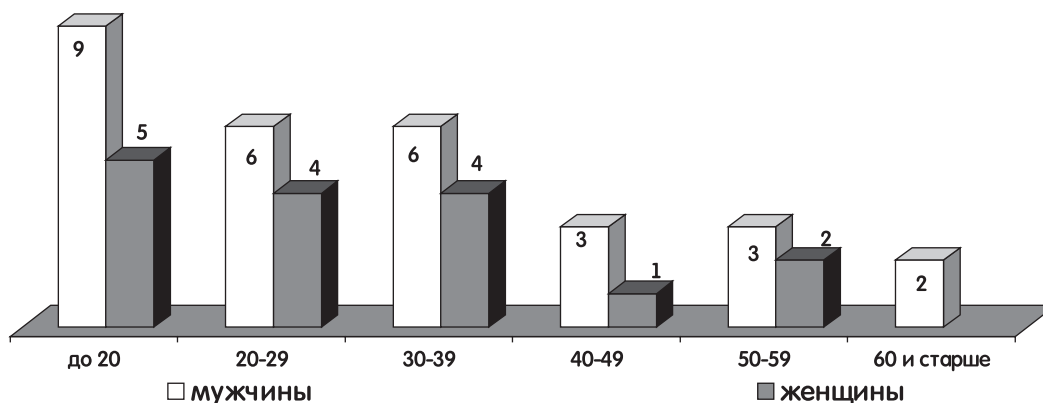


Рисунок 1. Распределение пациентов по полу и возрасту (n=45).

У 23 (51,1%) из 45 больных ранее была наложена двустольная сигмостома. У 14 (31,1%) пациентов ранее неоднократно выполнялись операции по поводу недостаточности анального сфинктера, которые не привели к улучшению анального держания. У 2 из 14 больных производилась операция Тирша с использованием синтетического материала. Сфинктеропластика выполнялась 4 пациентам (в одном случае - передняя, в двух - задняя и в одном - боковая), сфинктеролеваторопластика - 5 больным (передняя сфинктеролеваторопластика - двум, передняя в сочетании с задней сфинктеролеваторопластикой - трем). У 3 пациентов производилась пластика анального сфинктера длинным лоскутом большой ягодичной мышцы.

По данным клинического исследования у всех больных выявлена недостаточность анального сфинктера 3 степени с недержанием всех компонентов кишечного содержимого.

При наружном осмотре отмечалось зияние заднего прохода. Анальный рефлекс вызывался лишь у 5 (11,1%) пациентов, но был значительно снижен. При пальцевом исследовании ни у одного больного тонус сфинктера и волевые усилия не отмечались. До операции всем больным проводилась функциональная оценка запирающего аппарата прямой кишки, которая включала суммарную и сегментарную электромиографию, профилометрию, аноректальную манометрию, сфинктерометрию и исследование моторной активности дистальных отделов толстой кишки.

На основании полученных данных устанавливалась степень недостаточности анального сфинктера и определялась величина дефекта мышечных структур.

Данные клинического исследования коррелировали с данными электромиографии (ЭМГ).

При ЭМГ в предоперационном периоде у всех 45 пациентов была выявлена недостаточность анального сфинктера 3 степени. Также как и при клиническом обследовании, у 34 (75,6%) пациентов волокна сфинктера не определялись. У 11 (24,4%) больных величина дефекта мышечного кольца составляла 3/4 его окружности, при этом сохранившиеся мышечные структуры были функционально не эффективны для осуществления анального держания. Биоэлектрическая активность сохранных участков сфинктера в покое была снижена, в среднем, более чем на 66,5 %, а при волевом сокращении - на 67,5%, что подтверждает клинические данные о функциональной несостоятельности оставшихся мышечных структур.

Рефлекторные реакции наружного сфинктера на кашель и напряжение мышц передней брюшной стенки были ослаблены.

Ректоанальный рефлекс наружного сфинктера, по данным электромиографии, вызывался только у 8 (17,8%) больных, однако, амплитуда вызванной активности была снижена по сравнению с нормальными показателями на 75,9%, а порог рефлекторной активности увеличен до 40 мл. (норма 15- 24 мл).

При манометрическом исследовании у 34 (75,6%) пациентов рефлекторные реакции внутреннего сфинктера не вызывались, а у 11 (24,4%) больных регистрировался сигнал, уменьшенный по ам-

плитуде. В среднем, степень уменьшения составила 86,5 % от нормальных показателей, то есть - 3,1 мм. рт. ст. (N 20 - 26 мм. рт. ст.). По длительности ректоанальный рефлекс внутреннего сфинктера уменьшился до 3,6 секунд (при норме 12-15 секунд), то есть - на 73,3%.

Моторная активность дистальных отделов толстой кишки у 42 (93,3%) больных была представлена нормокинетическим и гипокинетическими типами. У 3 (6,7%) был выявлен гиперкинетический тип моторной активности, наличие которого является противопоказанием для проведения пластической операции. Поэтому больным с гиперкинетическим типом был проведен курс терапии, направленной на нормализацию моторной активности толстой кишки. После проведенного курса консервативной терапии, включающей медикаментозную терапию (энтеросептики, прокинетики, энтеросорбенты и препараты, нормализующие моторику тонкой и толстой кишки) и электростимуляцию прямой кишки путем создания антиперистальтической волны, у этих больных изменился тип моторной активности - зарегистрирован нормокинетический тип.

Сократительная способность мышц, поднимающих задний проход, была снижена в различной степени у всех больных.

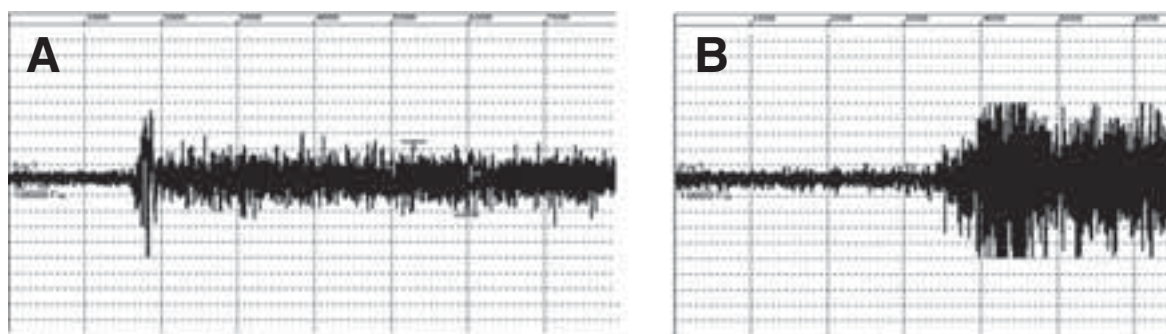
Для улучшения результатов грацилопластики нами разработан комплекс мероприятий, направленный на увеличение мышечной массы, т.е. рабочей гипертрофии нежной мышцы бедра, что достигалось электростимуляцией и комплексом ЛФК. Электростимуляция нежной мышцы проводилась на аппарате "Электроника" с помощью 2-х накладных электродов, размещенных в проекции мышцы. Использовались пачки прямоугольных биполярных импульсов с частотой следования 5 Гц с заполнением пачек 1 КГц и длительностью импульса 2 мсек. Амплитуда стимулирующего тока составляла от 10 до 20 мкв. Длительность сеанса стимуляции - 20 минут попеременно на мышцы правой и левой конечности.

Лечебная физкультура включала 5-8 упражнений, связанных с напряжением медиальной группы мышц бедра и сокращением мышц промежности. Использовались упражнения со сдавливанием предмета между коленями. Подбор упражнений осуществлялся под контролем регистрации электромиограммы нежной мышцы.

Продолжительность подготовки мышцы к операции была, в среднем, 15 дней.

Эффективность подготовки оценивалась по амплитуде электромиограммы нежной мышцы. До проведения консервативного лечения величина биоэлектрической активности при приведении бедра (волевым сокращении) сформированного неосфинктера составляла 180-200 мкв при длительности сокращения в 2-3 сек (рис. 2, А). После курса подготовки амплитуда увеличивалась до 220-250 мкв., то есть, в среднем - на 19,1%, а длительность сокращения - в четыре-пять раз - до 10-12 секунд (рис. 2, Б).

Создание неосфинктера из нежной мышцы бедра с одной стороны произведено у 39 (86,7%) больных, с двух сторон - у 6 (13,3%). В 3 (6,7%) слу-



А. до лечения

Б. через 15 дней после лечения

Рисунок 2. Электромиограмма нежной мышцы больной В., и/б № 2875-05

чаях пластика анального сфинктера нежной мышцей бедра с одной стороны была дополнена лейомиопластикой. При выраженной рубцовой деформации промежности у 3 (6,7%) больных односторонняя и у одного (2,2%) пациента двусторонняя грацилопластика сочеталась с кожной пластикой промежности (табл. 1).

Оценка функционального состояния созданного неосфинктера в послеоперационном периоде базировалась на клинических данных, результатах электромиографии и профилометрии.

Для профилактики возможных дегенеративных изменений, а также для адаптации нежной мышцы бедра к функции наружного сфинктера был разработан комплекс мероприятий, включающий методы электростимуляции и кинетотерапии на основе биологической обратной связи (БОС) (рис. 3).

Проведение функциональной реабилитации было разделено на три этапа:

Первый этап проводился с 14-16 дня после операции и был направлен на обеспечение жизнеспособности перемещенной мышцы и включал методы электростимуляции и кинетотерапии. Мы применяли электростимуляцию на электростимуляторе "Анотонус", разработанном в нашем Центре, пачками биполярных импульсов с заполнением пачки 10 ГЦ, частотой следования в 100 ГЦ с периодом посылы в 1 сек и паузой в 2 сек., которая, по нашим данным, является наиболее адекватной для данной категории пациентов. Курс электростимуляции составлял не менее 14 дней. Кинетотерапия проводилась на основе биологической обратной связи. В качестве контроля за сокращением мышц "неосфинктера" применялась электромиограмма, выведенная на экран

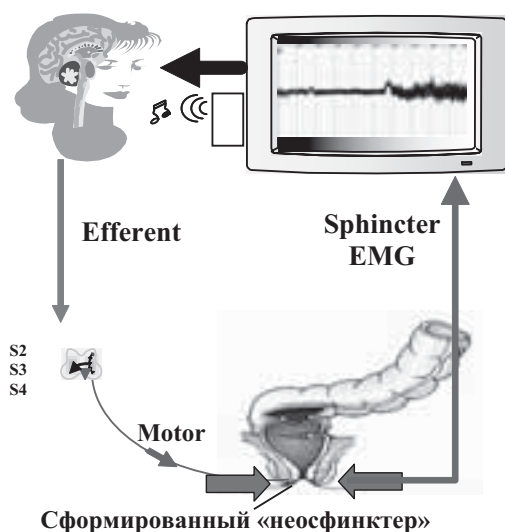


Рисунок 3. Принцип методики БОС-терапии (Biofeedback).

Таблица 1. Характер операции у больных, перенесших грацилопластику

Характер операции	Число больных, (n=45)
Грацилопластика с одной стороны	39 (86,7%)
Грацилопластика слева	27 (60%)
Грацилопластика справа	5 (11,1%)
Грацилопластика + кожная пластика одновременно	3 (6,7%)
Грацилопластика + лейомиопластика	3 (6,7%)
Грацилопластика + лейомиопластика + толстокишечный резервуар	1 (2,2%)
Грацилопластика с двух сторон	6 (13,3%)
Двусторонняя грацилопластика	5 (11,1%)
Отсроченная двусторонняя грацилопластика + кожная пластика	1 (2,2%)

монитора. Пациент совершал дозированные по амплитуде и времени активные сокращения мышц "неосфинктера", ягодичных и бедренных мышц, наблюдая на мониторе за правильностью выполнения упражнений. Врач-методист определял по характеру электромиограммы возможную нагрузку по амплитуде и времени сокращения и общей длительности занятий.

Второй этап выполнялся через три месяца после операции и был направлен на развитие мышечной силы и работоспособности "неосфинктера" и включал комплекс упражнений, обеспечивающий сознательное управление "неосфинктером". Курс лечения состоял из электростимуляции, а так же кинетотерапии и методики МБН (биомеханика) - БОС, проводимые также под контролем

электромиограммы. В связи с тем, что нежная мышца бедра, как любая скелетная мышца, может обеспечивать только волевое сокращение, при использовании ее в пластических операциях мы проводили ее функциональную переориентацию с помощью биологической обратной связи.

Третий этап проводился через шесть месяцев и был направлен на управление "неосфинктером" с выработкой условного ректоанального рефлекса и формирование тонической активности. Это достигается методом БОС-терапии путем длительных тренировок и моделированием наполнения прямой кишки с развитием удерживающей реакции "неосфинктера".

РЕЗУЛЬТАТЫ

Различные осложнения после пластики анального сфинктера нежной мышцей бедра возникли у 8 (17,8%) пациентов.

У 3 (6%) больных отмечены нагноения ран промежности. В одном случае (2,2%) произошло образование пролежня в анальном канале с распространением воспалительного процесса на область ложа перемещенной мышцы, что потребовало дренирования этой области и удаления перемещенной нежной мышцы.

У одного (2,2%) больного развилась гематома раны бедра, было произведено ее дренирование.

У одной (2,2%) пациентки отмечен частичный некроз перемещенных мышц.

В одном (2,2%) случае из-за избыточного натяже-

ния перемещенной нежной мышцы бедра вокруг дистальной части низведенной кишки развился некроз стенки кишки, что потребовало формирования кишечной стомы.

У двух (4,4%) пациентов при одномоментном выполнении грацилопластики с кожной пластикой промежности произошел некроз перемещенного кожного лоскута. После удаления некротических тканей произведена вторичная кожная пластика (табл. 2).

Клиническая и патофизиологическая оценка жизнеспособности и функциональной активности сформированного сфинктера проводилась на 14-16 день после операции, затем через 3, 6 и 12 месяцев после оперативного вмешательства.

Таблица 2. Послеоперационные осложнения после пластики анального сфинктера нежной мышцей бедра.

Осложнения	Число больных (n=45)
Нагноение раны промежности	3 (6,7%)
Гематома бедра	1 (2,2%)
Некроз низведенной кишки	1 (2,2%)
Частичный некроз перемещенного лоскута	1 (2,2%)
Частичный некроз перемещенной кожи	2 (4,4%)
ВСЕГО	8 (17,8%)

Таблица 3. Показатели компьютерной электромиографии на 14 - 16 день после грацилопластики (n=8).

Характер мышечной активности	Ср. А (мкВ)	Max А(мкВ)	T(мкВ)	T (1/с)
Тоническая активность перемещенной мышцы в мкВ	5,56 ±2,5 (14,6±4,0)*	52,78±23,5 (124,1±30,5)*	23,50±4,6 (33,65±5,5)*	144±34,6 (199,4±41,0)*
Произвольная активность перемещенной мышцы в мкВ	20,45±11,7 (74,3±13,7)*	180,87±54,1 (461,6±84,9) *	40,65±9,3 (87,6±18,2) *	389±54,3 (419,8±62,7)*

* нормальные показатели для наружного сфинктера.

Ср. А - средняя амплитуда биоэлектрической активности

Max А - максимальная амплитуда биоэлектрической активности

T (мкВ)- средняя амплитуда турнов

T (1/с) - частота турнов

В дальнейшем больные проходили обследование ежегодно.

С помощью ЭМГ мы смогли оценить функциональную активность сформированного "неосфинктера" уже на 14-16 день после операции. У всех 45 больных была зарегистрирована биоэлектрическая активность, характерная для скелетной мышцы при волевом сокращении бедра, ее величина составляла от 30 до 85 мкВ (около 20%-40% от нормальных величин анального сфинктера), в среднем, $51,76 \pm 17,49$ мкВ (27,9%), что свидетельствовало о жизнеспособности и функциональной активности перемещенного трансплантата.

В нашем исследовании мы провели компьютерный анализ полученной суммарной (интерференционной) миограммы у 8 (17,8%) пациентов на 14-16 день после операции. Этим пациентам была выполнена компьютерная электромиография на нейромиографе фирмы МБН. Для анализа полученных данных был применен турно-амплитудный анализ для оценки не только средней амплитуды, но и относительного показателя, так называемого турна (поворота) полученной миограммы. (табл. 3).

По результатам компьютерной ЭМГ отмечается уменьшение показателей частоты турнов перемещенной мышцы в покое относительно нормальных значений неоперированного сфинктера, в среднем, на 30,2% и при волевом сокращении - на 53,6%. Также значение максимальной амплитуды биоэлектрической активности (Max A) было снижено в покое, в среднем, на 57,5%, при волевом приведении бедра - на 61%. Полученные данные, вероятнее всего, обусловлены не только различными частотными характеристиками нежной мышцы бедра и наружного сфинктера, но и текущим денервационно-реиннервационным процессом в перемещенной мышце.

После проведения первого курса комплекса реабилитационных мероприятий по электромиографическим показателям наметились существенные изменения. При произвольном сокращении неосфинктера величина биоэлектрической активности "неосфинктера" колебалась от 50 до 110 мкВ. (43,7% от нормальных значений анального сфинктера). В покое показатели электрической

активности были минимальными и составляли, в среднем, 8,5 мкВ. (20,1% от нормальных значений анального сфинктера). Рефлекторные реакции отсутствовали.

Изучение внутрианального давления методом профилометрии через 1 месяц после операции показало, что максимальная величина давления как в покое, так и при волевом сокращении на поперечных сечениях сфинктера, находилась на уровне 1,5-2,2 см. от края заднего прохода, то есть соответствовала анатомическому положению перемещенной мышцы. В покое показатель "вектор-волом" достигал только 26,2% (13968 ± 1625) от нормы ($53316,4 \pm 2685$). Вместе с тем, при волевом сокращении давление в анальном канале значительно повышалось, и составляло $54,2\%$ (68084 ± 4625) от нормальных величин ($125719,8 \pm 5894$).

Результаты лечения прослежены у 37 (82,2%) пациентов в сроки от 3 месяцев до 9 лет.

Результаты функциональных исследований, проведенных через 3 месяца, свидетельствовали о жизнеспособности перемещенной мышцы у всех 37 обследованных больных.

Величина произвольной активности "неосфинктера" значительно отличалась у отдельных пациентов и составляла от 40 до 110 мкВ.

При функциональном исследовании "неосфинктера" у больных через 6 месяцев после операции и проведенного 3-го курса консервативной терапии произвольная БЭА увеличивалась по сравнению с 14-16 днем у 30 (81,1%) из 37 больных, и составляла от 70 до 140 мкВ. При этом у 20 (66,6%) из этих 30 больных отмечено формирование тонической БЭА, характерной для мышц наружного сфинктера, ее показатели были значительно снижены по сравнению с нормой и достигали, в среднем, $15,6 \pm 2,1$ мкВ. Однако, само появление этой активности свидетельствовало о начале адаптации и трансформации нежной мышцы бедра к функциям наружного сфинктера. Наряду с этим, у 13 (43,3%) из указанных 30 больных при ЭМГ исследовании "неосфинктера" в ответ на наполнение прямой кишки зарегистрировано повышение электрической активности, свидетельствующее о формировании условного ректоанального рефлекса. Через 12 месяцев у 22 (73,3%) пациентов

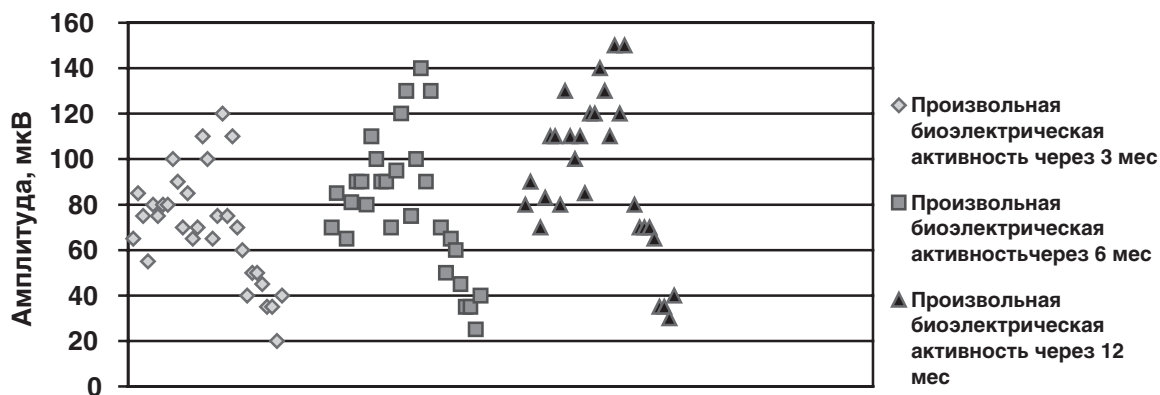


Рисунок 4. Отдаленные результаты после грацилопластики (по данным электромиографии).

произвольная БЭА увеличивалась, в среднем, на 66,4% относительно исследования, проводимого на 14-16 день после операции и составляла от 140 до 160 мкВ. (рис. 4).

Результаты операции оценивались на основании клинической оценки и данных объективного функционального обследования пациентов. Под хорошими результатами мы понимаем восстановление функции держания кишечного содержимого и полную функциональную сохранность перемещенной мышцы. Под удовлетворительными результатами - уменьшение степени недержания кишечного содержимого, анатомическую и функциональную сохранность перемещенной мышцы. Неудовлетворительными результатами мы считаем отсутствие эффекта от перенесенной операции.

У 30 (81,1%) больных отмечены хорошие результаты. При клиническом исследовании пациенты с хорошими функциональными результатами удерживали все компоненты кишечного содержимого. При осмотре у данной группы больных отсутствовало зияние заднего прохода. При пальцевом исследовании определялось несколько сниженное тоническое сокращение и удовлетворительное волевое усилие неосфинктера.

Время произвольного держания у них колебалось от 5 до 15 минут. При функциональных исследованиях созданного запирающего аппарата прямой кишки перемещенная мышца была жизнеспособна и функционально активна. Электрическая тоническая активность регистрировалась у всех больных и достигала нижней границы нормы. Произвольная электрическая активность была в пределах нормы сфинктерного аппарата.

Результаты профилометрии показали, что по мере увеличения сроков после операции происходит увеличение "зоны повышенного давления", соответствующее протяженности перемещенной мышцы, что происходит не только за счет функциональной активности перемещенной мышцы, но и за счет ее гипертрофии соответственно с $2,3 \pm 0,05$ см. в раннем послеоперационном периоде до $2,7 \pm 0,06$ см. в отдаленные сроки. Суммарный показатель внутрианального давления "вектор-волюм" увеличивается по отношению к показателям раннего послеоперационного периода, в среднем, на 30%, однако, его величина не достигает нормальных величин. В то же время отмечается значительное увеличение показателя "вектор-волюм" в момент волевого сокращения. Эти показа-

тели даже превышают показатели нормального анального сфинктера.

У 3 (8,1%) больных результаты оценены как удовлетворительные. Клинико-функциональное состояние созданного сфинктерного аппарата у 2 из этих больных соответствовало 1 степени недостаточности анального сфинктера: периодически пациенты отмечали недержание газов. Один пациент, кроме вышеназванных симптомов, жаловался на каломазание, которое наблюдалось редко (менее 1 раза в месяц), в связи с чем возникала необходимость использования прокладок. ЭМГ критерием недостаточности анального жома являлось отсутствие формирования тонической биоэлектрической активности через 6 месяцев после пластической операции. При этом амплитуда волевых сокращений сформированного неосфинктера была снижена, в среднем по группе, более, чем на 67% от величин нормально сформированного сфинктера. Рефлекторные реакции и ректоанальный рефлекс сформированы не были. Однако, у них регистрировались волевые сокращения, которые составляли, в среднем, до 122 мкВ.

Таким образом, у 89,2% пациентов удалось получить хорошие и удовлетворительные функциональные результаты.

У 4 (10,8%) больных эффекта от проводимого лечения не было. Электромиографически регистрировались явления дегенерации перемещенного трансплантата и спонтанные всплески биоэлектрической активности. Важно подчеркнуть, что у данных пациентов в раннем послеоперационном периоде развились осложнения: в одном случае произошло образование дефекта анального канала с распространением воспалительного процесса на область ложа перемещенной мышцы, что потребовало дренирования этой области и удаления перемещенной мышцы, у двух - частичный некроз перемещенной мышцы (у одного из этих больных через месяц после операции сформировался неполный внутренний свищ прямой кишки, при иссечении которого, а также дренирования затека было пересечено сформированное мышечное кольцо и у больного вновь появилось недержание), и в одном случае из-за избыточного натяжения перемещенной нежной мышцы бедра вокруг дистальной части низведенной кишки развился некроз стенки кишки, что потребовало формирования кишечной стомы.

ЗАКЛЮЧЕНИЕ

Таким образом, проведенная работа подтвердила целесообразность использования нежной мышцы бедра для создания неосфинктера, так как она обеспечивает герметизацию дистального отдела толстой кишки в момент произвольного сокращения. Однако, являясь скелетной мышцей, она не способна самостоятельно обеспечивать длительное активное тоническое сокращение. Поэтому был разработан комплекс консервативных мероприятий, включающий электростимуляцию и методы биологической обратной связи,

направленный на нейромоторное перевоспитание перемещенной мышцы с формированием тонической и рефлекторной активности и предотвращению дегенеративных процессов в неосфинктере, что улучшило функцию анального держания. После пластики анального сфинктера нежной мышцы бедра в сочетании с реабилитационными мероприятиями были отмечены хорошие у 81,1% больных хорошие и у 8,1% удовлетворительные результаты, что значительно улучшило качество их жизни.

ЛИТЕРАТУРА

1. Дульцев Ю.В., Саламов К.Н. Анальное недержание. М 1993; 5-6, 197-198.
2. Подмаренкова Л.Ф., Шеломкова Г.А., Полетов Н.Н., Гагиева Э.Ю. Консервативное лечение недостаточности анального сфинктера. Актуальные вопросы колопроктологии. Тезисы докладов первого съезда колопроктологов России с международным участием. Самара 2003; 111-112.
3. Фаерман И.Л. Образование сфинктера из нежной мышцы бедра. Новый хирургический архив 1929; 19:3: 398-405.
4. Andromanakos N, Filippou D, Skandalakis P, Papadopoulos V, Rizos S, Simopoulos K. Anorectal incontinence. pathogenesis and choice of treatment. J Gastrointestin Liver Dis 2006;15:1:41-49.
5. Berg E. Schliessmuskelerersatz als Therapie der Inkontinenz. Viszeralchirurgie 2002; 37: 30-35.
6. Cavina E., Seccia M., Banti P., Zocco G. Anorectal reconstruction after abdominoperineal resection. Experience with double-wrap graciloplasty supported by low - frequency electrostimulation. Dis Colon Rectum 1998; 41:8: 1010-1016.
7. Chetwood CH. Plastic operation for restoration of the sphincter ani, with report of a case. Indian Medical Record 1902; 23:70-1.
8. Corman M.L. Follow-up evaluation of gracilis muscle transposition for fecal incontinence. Dis. Col Rectum 1980; 23: 552-555.
9. Enck P, Jarbor K., Walega P. Epidemiology of fecal incontinence. Kontinenz 1994; 3: 2: 59-66.
10. Hecker W.Ch., Holschneider M.A., Kraeft H. Complications, deaths and long-term results after surgery of anorectal atresia. Z Kinderchir 1980; 29: 238-244.
11. Holschneider A.M., Poschl U., Kraeft H. Pickrells gracilis muscle transplantation and its effects on anorectal continence: a 5 year prospective study. Z Kinderchir 1979; 27:135-143.
12. Leguit P., Van Baal J.G., Brummelkamp W.H. Gracilis muscle transplantation in the treatment of fecal incontinence: Long-term follow-up and evaluation of anal pressure recordings. Dis Colon Rectum 1985; 28:1: 1-4.
13. Nelson RI. Epidemiology of Fecal Incontinence. Gastroenterology 2004; 126:3-7.
14. Pickrell K.L., Broadbent T.R., Masters F.W., Metzger J. Construction of rectal sphincter in restoration of anal continence by transplanting the gracilis muscle. Ann Surg 1952, 135: 853-862.
15. Tillin T., Gannon K., Feldman R.A., Williams N.S. Third-party prospective evaluation of patient outcomes after dynamic graciloplasty. Br J Surg 2006; 93:11:1402-1410.
16. Williams N.S., Patel J., George B.D., Hallon R.I., Watkins E.S. Development of electrically stimulated neoanal sphincter. Lancet 1991; 338:1166-1169.

ПАТОГЕНЕТИЧЕСКИЕ МЕХАНИЗМЫ ФУНКЦИОНАЛЬНОЙ НЕДОСТАТОЧНОСТИ АНАЛЬНОГО СФИНКТЕРА

Фоменко О.Ю., д.м.н. Титов А.Ю., к.м.н. Мудров А.А., Алешин Д.В., к.м.н. Нехрикова С.В., Кузнецов А.Н., к.м.н. Джанаев Ю.А., Подмаренков В.А.

ФГУ "ГНЦ Колопроктологии Росмедтехнологий" (директор-академик РАМН, профессор Г.И. Воробьев)

ВВЕДЕНИЕ

Проблема выявления возможных патогенетических механизмов недержания кишечного содержимого остается на сегодняшний день одной из актуальных задач колопроктологии (2,6). Особый интерес представляет изучение патогенеза недержания кишечного содержимого функционального происхождения, чаще всего возникающего на фоне различных заболеваний дистального отдела толстой кишки и обусловленного нервно-рефлекторными расстройствами мышечных структур тазового дна и анального канала (4,13,17). Степень недостаточности анального сфинктера (НАС) определяется клиническими проявлениями недержания. Наибо-

лее часто в отечественной клинической практике выделяют три степени недостаточности: 1 степень - недержание газов, 2 степень - недержание газов и жидкого кала, 3 степень - недержание газов, жидкого и твердого кала, то есть полное недержание всех видов кишечного содержимого (2,3,5). Несмотря на обилие литературных данных (1,7,8,9,10,11,12,14,15,16,18) патогенез недержания при функциональной НАС до конца не изучен, при этом также не определена роль функциональных исследований запирающего аппарата прямой кишки (ЗАПК) в выявлении основных его патогенетических звеньев.

МАТЕРИАЛЫ И МЕТОДЫ

Настоящая работа основана на анализе данных физиологических исследований 165 пациентов, находившихся на обследовании и лечении в ГНЦК в 2001-2006 гг. Мужчин было - 59, женщин - 106. Возраст больных колебался от 14 до 79 лет (средний возраст составил $44,5 \pm 11,1$ года). У всех 165 пациентов органических повреждений мышечных структур ЗАПК выявлено не было.

Жалобы на недержание газов (НАС I степени), предъявляли 15 человек, которые составили 1 группу больных. Каломазанием и недержанием жидкого кала и газов (НАС II степени) страдали 67 пациентов (2 группа пациентов). У 59 пациентов 2 группы имелись жалобы только на каломазание, а у 8 человек - на каломазание и недержание жидкого кала и газов. У 15 больных отмечалось недержание всех компонентов кишечного содержимого (НАС III степени) на фоне выпадения прямой кишки 3 стадии в фазе

компенсации или декомпенсации мышц тазового дна (3 группа). 4 группу составили 68 пациентов без жалоб на нарушение функции держания, у которых по результатам исследования ЗАПК была выявлена субклиническая форма НАС. Возраст больных 4 группы колебался от 27 до 70 лет, средний возраст больных составил $43,6 \pm 9,1$ года.

Таким образом, распределение больных функциональной НАС в зависимости от клинических проявлений недержания представлены в таблице (табл.1).

Программа обследования состояла из клинического осмотра, пальцевого исследования прямой кишки, функционального исследования ЗАПК. Исследование функционального состояния ЗАПК включало в себя: суммарную и сегментарную электромиографию (ЭМГ), исследование проводимости по половым нервам, игольчатую ЭМГ для оценки состояния потенциалов двигательных единиц (ПДЕ), аноректальную

Таблица 1. Распределение больных функциональной НАС в зависимости от клинических проявлений

Характер жалоб	Число больных	%
Отсутствие жалоб *	68	41,2
Недержание газов	15	9,1
Недержание жидкого кала и газа	67	40,6
Полное недержание кишечного содержимого	15	9,1
Всего	165	100,0

* субклиническая недостаточность, выявленная при функциональном исследовании ЗАПК.

манометрию, сфинктерометрию, профилометрию, изучение резервуарной функции прямой кишки. В нашей работе использовались следующие аппаратные комплексы: электромиограф "Медикор" (Венгрия); компьютерный электронейромиограф

МБН-01 (Россия); компьютерный электронейромиограф Keypoint (Synectic, Дания); манометрический комплекс "Полиграмм" (Synectic, Дания), манометрический комплекс "Лоза -10", сфинктерометр тензодинамического типа.

РЕЗУЛЬТАТЫ И ОБСУЖДЕНИЕ

1) При функциональном исследовании ЗАПК у 12 (80,0 %) пациентов 1 группы по данным ЭМГ выявлено снижение показателей биоэлектрической активности в покое на 36,3% и при волевом сокращении на 32,6%. (таблица 2).

Рефлекторные реакции наружного сфинктера на пробы с повышением внутрибрюшного давления были ослаблены у 12 (80,0%) пациентов (прирост амплитуды биоэлектрической активности достигал в среднем 62,0% при норме 80,0 - 50,0%). В 3 (20,0%) наблюдениях показатели биоэлектрической активности в покое и при волевом сокращении были на нижней границе физиологических норм. При исследовании сегментарным электродом дефектов мышечных структур наружного сфинктера выявлено не было ни у одного из 15 пациентов. Сфинктерометрические данные коррелировали с ЭМГ-показателями и соответствовали недостаточности анального сфинктера I степени у 12 (80,0%) пациентов. У 3 (20,0%) больных с нормальными ЭМГ-показателями сфинктерометрические данные так же находились в пределах физиологических норм.

По данным аноректальной манометрии и профилометрии существенных отклонений от нормы показателей среднего и максимального давления в анальном канале в покое и при волевом сокращении выявлено не было. Однако, у 13 (86,7%) пациентов отмечено увеличение амплитуды в среднем на 29,1% и длительности ректоанального рефлекса в среднем на 19,4% и только у 2 (13,3%) пациентов рефлекторные ответы нарушены не были. Обращает на себя внимание, что 3 (20,0%) пациента с нормальной сократительной способностью наружного сфинктера входили в число 13 пациентов с углублением рефлекторной релаксации внутреннего сфинктера. Порог чувствительности прямой кишки к наполнению был повышен только у 1(7,7%) пациента и составлял 50,0 мл при норме 15,0 - 37,0 мл. Однако, у 6 из 13 человек (46,2%) регистри-

ровалось уменьшение объема воздуха, вызывающего постоянную релаксацию внутреннего сфинктера, до 70,0 мл при норме $167 \pm 6,9$ мл. При исследовании проводимости по половым нервам, проведенным у 3 пациентов отмечается увеличение длительности латентного периода проведения возбуждения по двигательным волокнам срамного нерва у 2 из них (от 2,6 до 9,2 мс при норме 1,9 - 2,3 мс).

Таким образом, возможным патогенетическим механизмом анальной инконтиненции у пациентов с функциональной НАС I степени в 10 (66,7%) случаях являлось сочетание снижения

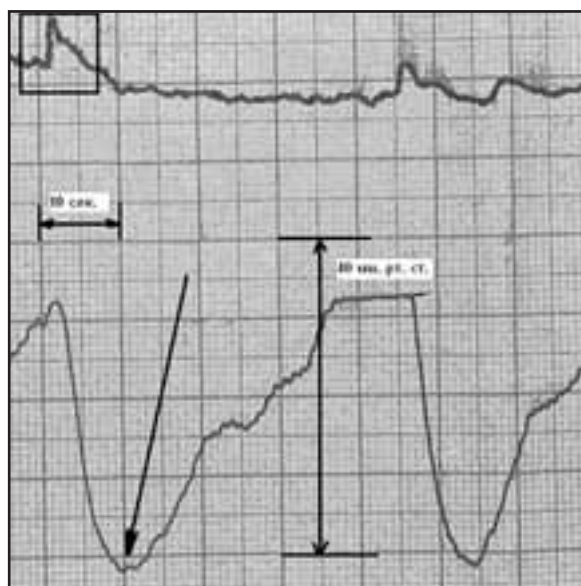


Рисунок 1. Аноректальная манометрия при функциональной НАС. Больной Г., 15лет. Измайловская ДГКБ История болезни 1851, 2006г. Диагноз: функциональная НАС 2 степени (стрелкой указана углубленная релаксация внутреннего сфинктера, в квадрат обведен рефлекторный ответ наружного сфинктера).

Таблица 2. Показатели электрической активности наружного сфинктера у больных функциональной НАС I. Компьютерный нейромиограф "МБН-01" (n=12)

Показатели БЭА	Абсолютные величины, мкВ	Процент снижения, %
Средняя амплитуда фоновой БЭА	$9,3 \pm 1,4$ ($14,6 \pm 4,0$)*	36,3
Средняя амплитуда произвольной БЭА	$50,1 \pm 4,1$ ($74,3 \pm 13,7$)*	32,6

* параметры нормы

** БЭА - биологическая активность

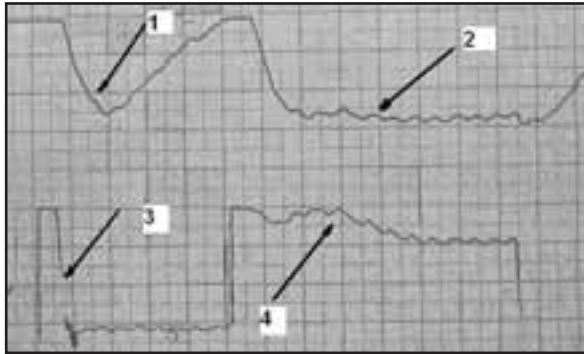


Рисунок 2. Аноректальная манометрия при функциональной НАС. Больной К., 54 года. Амбулаторная карта Ж - 5983, 2005г. Диагноз: функциональная НАС 2 степени. Стрелкой 1 указана углубленная релаксация внутреннего сфинктера при введении объема воздуха в 50 мл в раздражающий баллон (стрелка 3), стрелкой 2- постоянная релаксация внутреннего сфинктера, возникающая при введении объема воздуха 70 мл при изучении адаптационной способности прямой кишки (стрелка 4).

сократительной способности наружного сфинктера и его рефлекторных ответов и увеличение параметров рефлекторной релаксации внутреннего сфинктера. В 2 (13,3%) наблюдениях анальная инконтиненция могла быть обусловлена, вероятнее всего, только снижением сократительной способности наружного сфинктера и его рефлекторных реакций на пробы с повышением внутрибрюшного давления. У 3 (20%) больных причиной недержания могло быть углубление рефлекторной релаксации внутреннего сфинктера.

2) У 44 (65,6%) из 67 пациентов 2 группы при компьютерной интерференционной ЭМГ, стимуляционной ЭМГ, сфинктерометрии, профилометрии отклонений от нормы выявлено не было.

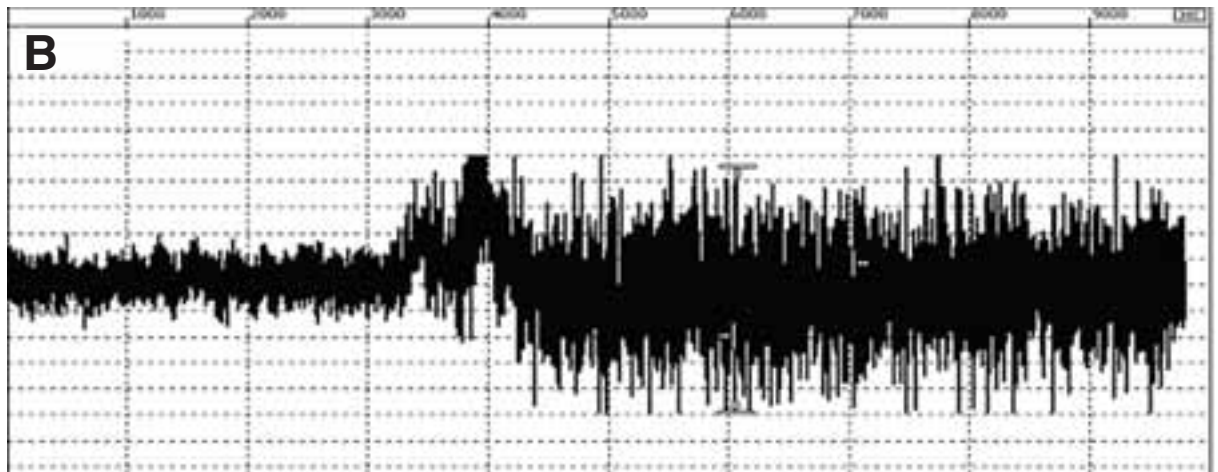


Рисунок 4. Компьютерная ЭМГ в норме. Пациент Ф., 67 лет. Амбулаторная карта Ж -2376, 2005. Слева на миограмме зарегистрирована фоновая биоэлектрическая активность (в покое), справа отмечается увеличение биоэлектрической активности при волевом сокращении анального жома (произвольная биоэлектрическая активность).

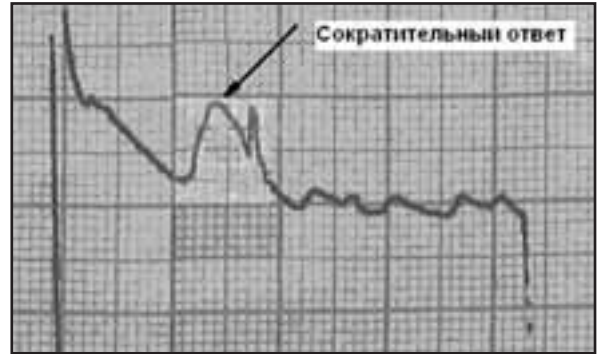


Рисунок 3. Сократительный ответ кишечной стенки (указан стрелкой) при объеме наполнения 70 мл. Пациент Б., 16 лет. История болезни 558, 2006г. Измайловская ДГКБ. Диагноз: долихосигма, энкопрез.

Однако, у всех 44 пациентов по данным аноректальной манометрии зарегистрировано выраженное увеличение амплитуды ректоанального рефлекса внутреннего сфинктера в среднем по группе на 64,3 % (составляя $38,6 \pm 6,3$ мл при норме $23,5 \pm 2,7$ мл) и увеличение длительности его рефлекторной релаксации на 25,4 % (составляя $17,1 \pm 3,6$ с при норме $13,6 \pm 2,2$ с) (рис. 1). Порог ректоанального рефлекса внутреннего сфинктера был в среднем в 2 раза ниже нормы и составлял $8,3 \pm 5,1$ мл. При этом латентный период ректоанального рефлекса внутреннего сфинктера у 22 из 44 пациентов составлял от 1,8 до 2,3 секунд, что существенно меньше нормальных величин (3 - 4с). Изменений параметров ректоанального рефлекса наружного сфинктера у всех 44 пациентов выявлено не было. У 18 (40,9%) больных из 44 были зарегистрированы периоды спонтанной релаксации внутреннего сфинктера (6 - 8 раз в час) с амплитудой $32,4 \pm 8,3$ мм, что превышало амплитуду рефлекторной релаксации внутреннего сфинктера в норме (20,0 - 26,0 мм). У 10 (22,7%) пациентов из 44 был также значи-

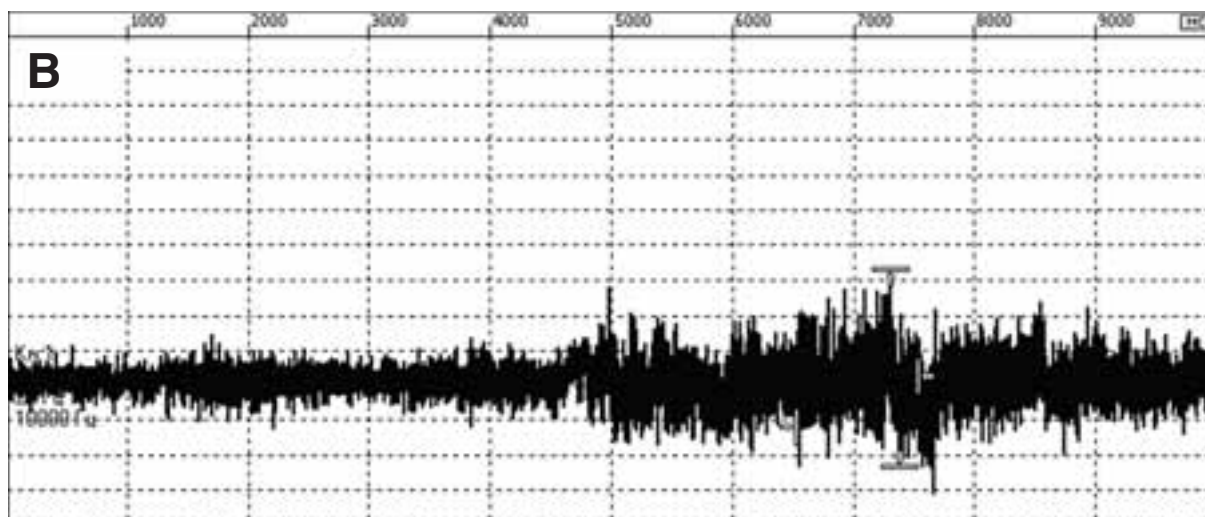


Рисунок 5. Компьютерная ЭМГ при функциональной недостаточности анального сфинктера II степени. Пациент Д., 19лет. Амбулаторная карта Г-3443,2006г. Диагноз: функциональная недостаточность анального сфинктера 2 степени.

тельно снижен порог постоянной релаксации внутреннего сфинктера и составлял в среднем $89,0 \pm 11,0$ мл вводимого в ректальный баллон воздуха при норме $167,0 \pm 9,5$ мл (рис.2).

Порог чувствительности прямой кишки к наполнению у всех 44 пациентов был в пределах нормальных величин (15-37мл).

Таким образом, основным патогенетическим механизмом анальной инконтиненции у данной категории больных являлась, по-видимому, дисфункция внутреннего сфинктера, проявляющаяся углублением его рефлекторной релаксации, уменьшением порога и латентного периода его ректоанального рефлекса, уменьшением объема, вызывающего постоянную релаксацию внутреннего сфинктера и появлением периодов его спонтанной релаксации, что изменяло градиент аноректального давления и приводило к эпизодам каломазания. При этом сохранность рефлекторной деятельности наружного сфинктера и его сократительной способности, вероятнее всего, является компенсирующим фактором удержания всей порции каловых масс.

У 6 (9,0%) из 67 пациентов с жалобами на каломазание по данным ЭМГ, сфинктерометрии,

аноректальной манометрии отклонений от нормы выявлено не было. Однако, порог чувствительности прямой кишки к наполнению был повышен и составлял $49,0 \pm 20,1$ мл (норма 15,0 - 37,0 мл). Наряду с этим был зарегистрирован сократительный ответ прямой кишки на небольшие объемы наполнения (до 70,0 мл), в то время как в норме сократительный ответ возникает одновременно с ощущением позыва на дефекацию при объемах наполнения более 110,0 мл (рис. 3).

Таким образом, нарушение чувствительности прямой кишки к наполнению с одновременным усилением рефлекторной сократительной активности стенок прямой кишки при небольших объемах каловых масс являлось возможным патогенетическим механизмом анальной инконтиненции у данной категории больных.

У 9 (13,4%) из 67 больных с жалобами на каломазание при ирригоскопии или дефекографии было выявлено увеличение диаметра прямой кишки до 9см. По данным ЭМГ, аноректальной манометрии, сфинктерометрии, профилометрии отклонений от физиологических норм выявлено не было. Основные патологические изменения об-

Таблица 3. Электроманометрические показатели у пациентов с функциональной НАС III

Исследуемые параметры		Функциональная НАС III	Нормальные показатели
Давление в анальном канале	Нар. сфинктер	$21,2 \pm 4,3$	28-47
	Внутр. сфинктер	$27,9 \pm 8,4$	49-67
Порог ректоанального рефлекса (смЗ)	Нар. сфинктер	40,0	15-24
	Внутр. сфинктер	40,0	15-24
Амплитуда рефлекторного ответа (мм.рт.ст.)	Нар. сфинктер	$4,1 \pm 2,1$	4,8-12
	Внутр. сфинктер	$8,9 \pm 5,2$	20-26
Длительность рефлекторного ответа (сек.)	Нар. сфинктер	$3,9 \pm 1,3$	5,7-10
	Внутр. сфинктер	$9,7 \pm 2,1$	12-15

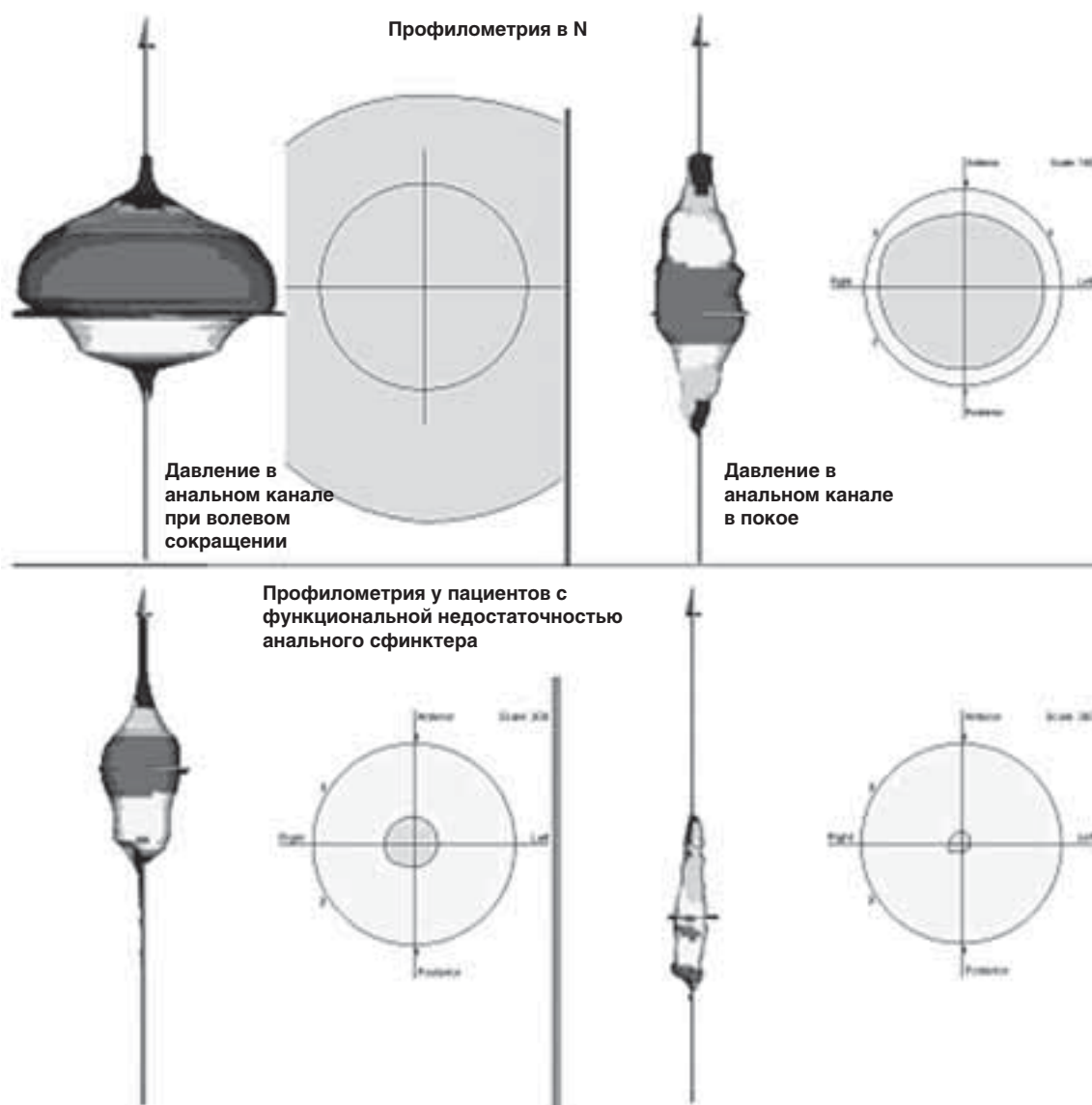


Рисунок 6. Профилограмма в норме (слева-при волевом сокращении, справа-в покое). Пациент Р., 28 лет. Амбулаторная карта Ж 2710, 2005г. Профилограмма у пациентов с функциональной недостаточностью анального сфинктера (слева-при волевом сокращении, справа - в покое). Пациент К., 16 лет. Амбулаторная карта Ж-5709, 2006г. Диагноз: функциональная недостаточность анального сфинктера 2 степени.

Таблица 4. Электроманометрические показатели у пациентов 4 группы

Исследуемые параметры		Ректоцеле II-III	Ректоцеле II-III с пущением в стадии компенсации	Ректоцеле II-III с опущением в стадии декомпенсации	Нормальные показатели
Порог ректоанального рефлекса (смЗ)	Нар.сфинктер	17,4+2,9	19,0+3,1	18,6+2,9	15-24
	Внутр.финктер	20,9+3,1	21,5+3,4	21,4+3,5	15-24
Амплитуда рефлекторного ответа (мм.рт.ст.)	Нар.сфинктер	6,8+1,2	5,5+1,4	5,2+1,1	4,8-12
	Внутр.финктер	29,0 +2,6	29,3+1,9	29,5+1,2	20-26
Длительность рефлекторного ответа (сек)	Нар.сфинктер	5,3+1,3	5,7+1,4	4,9+1,3	5,7-10
	Внутр.финктер	14,1+1,9	16,4+1,1	18,6+2,1	12-15

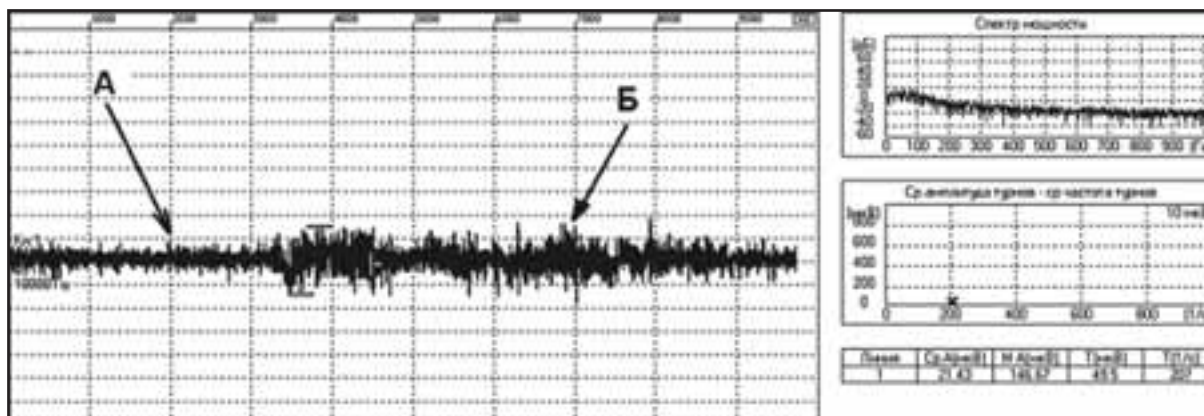


Рисунок 7. Компьютерная ЭМГ при функциональной недостаточности анального сфинктера III степени. Пациентка Ш., 71 год. Амбулаторная карта З - 4345,2006г. Диагноз: Выпадение прямой кишки 3 степени в фазе декомпенсации функции мышц тазового дна. Выпадение матки. Недостаточность анального сфинктера 3 степени.

наружены при изучении резервуарной функции прямой кишки. Было отмечено увеличение максимально переносимого объема, среднее значение которого составило $837,8 \pm 162,7$ мл воздуха (норма 220,0 - 340,0 мл). При этом среднее остаточное ректальное давление, при различных объемах наполнения не превышало нормальных величин. Средний коэффициент накопления (отношение изменения объема к изменению давления), который является интегральным показателем адаптационной способности прямой кишки, более чем в 4 раза превышал нормальные значения. У всех пациентов отсутствовал рефлекторный сократительный ответ кишечной стенки на всех уровнях раздражения.

Полученные изменения свидетельствуют о выраженном снижении тонуса кишечной стенки и резком нарушении ее сократительной способности, нейрогенного или миогенного происхождения. Следствием этого является нарушение процесса дефекации и постоянное заполнение прямой кишки каловыми массами. Постоянное наличие в прямой кишке значительного количества кишечного содержимого вместе с выраженным снижением способности кишечной стенки к адаптации за счет ослабления ее тонуса приводит к резкому нарушению резервуарной функции прямой кишки. В условиях сохранной рефлекторной релаксации внутреннего сфинктера, поступление дополнительных порций кишечного содержимого из вышележащих отделов толстой кишки приводит к повышению давления в прямой кишке выше уровня давления в анальном канале. Таким образом, причиной каломазания являлось нарушение кишечного, а не анального компонента механизма держания.

У 8 (11,9%) из 67 человек, у которых помимо каломазания, отмечались жалобы на недержание жидкого кала и газов при ощущении позывов, по данным сфинктерометрии отмечалось снижение показателей как тонического напряжения на 24,4 - 27,4 % (в зависимости от пола), так и волевого сокращения на 25,2 - 33,9 %. По данным ЭМГ показатели тонической биоэлектриче-

ской активности (БЭА) были снижены в среднем на 39,6%, а произвольной на 37,2% (рис. 5).

Рефлекторные реакции наружного сфинктера на пробы с повышением внутрибрюшного давления были значительно сниженными. При исследовании проводимости по срамным нервам было отмечено увеличение длительности латентного периода проведения возбуждения по двигательным волокнам срамного нерва справа до 4,7 мс (норма до 2,2 мс) и слева до 3,6 мс у 1 пациента, что было расценено нами как проявление нейропатии мышц наружного сфинктера и тазового дна. По данным профилометрии было отмечено снижение показателей среднего давления в анальном канале в покое до $23,3 \pm 10,2$ мм. рт.ст.

Манометрические характеристики рефлекторной релаксации внутреннего сфинктера были увеличены: амплитуда в среднем на 29,4% длительность на 19,1%. Параметры ректоанального рефлекса наружного сфинктера, напротив, были снижены: амплитуда на 21,2%, длительность на 19,2%. Порог чувствительности прямой кишки к наполнению был повышен у 2 пациентов и составлял $51,0 \pm 2,3$ мл. Таким образом, в данной группе больных прослеживается сочетание механизмов анальной инконтиненции: а) нарушение функционального состояния наружного сфинктера и мышц тазового дна и, как следствие, нарушение процесса волевого удержания кишечного содержимого, б) дисфункция внутреннего сфинктера, способствующая явлениям каломазания.

3) После проведенного обследования пациентов 3 группы было отмечено снижение показателей тонической биоэлектрической активности в среднем на 47,9%, составляя $21,1 \pm 2,7$ мкВ (при норме 31,0-50,0 мкВ). Произвольная биоэлектрическая активность находилась в пределах $101,0 \pm 3,9$ мкВ (при норме 154,0 - 212,0 мкВ), т.е. была снижена по сравнению с нормальными показателями в среднем на 44,8% (рис. 7).

Рефлекторные реакции наружного сфинктера на пробы с повышением внутрибрюшного да-

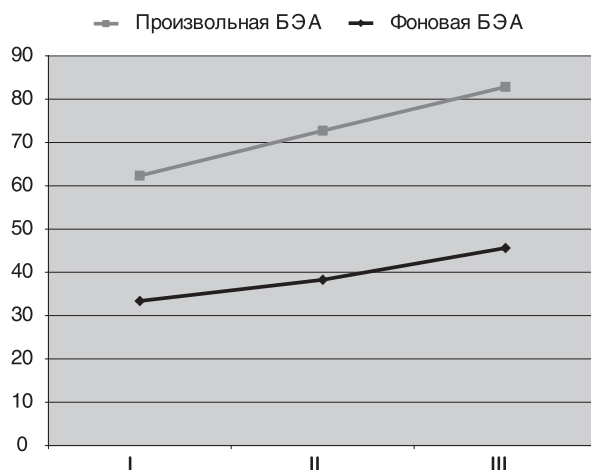


Рисунок 8. Диаграмма снижения процента ЭМГ показателей у больных ректоцеле. I- ректоцеле 2-3 степени, II- ректоцеле 2-3 степени с опущением мышц тазового дна в фазе компенсации, III- ректоцеле 2-3 степени с опущением мышц тазового дна в фазе декомпенсации.

вления (кашель, напряжение мышц передней брюшной стенки) были значительно ослаблены. Так, прирост амплитуды миографического паттерна при указанных пробах составил в среднем 39,8% при норме 80-159 %.

Сфинктерометрические показатели тонуса и максимального усилия анального жома как в передне-заднем, так и в боковом направлении были снижены соответственно НАС III степени. Так, показатели тонического напряжения в покое, характеризующие преимущественно состояние внутреннего сфинктера, регистрировались сниженными на 57,6 % соответственно в боковом направлении и 61,3% в передне-заднем направлении. Значения максимального усилия, отражающие суммарную сократительную способность анального жома в фазу волевого сокращения, были снижены на 47,3% и соответственно на 49,1%. Таким образом, было обнаружено, что тонический компонент держания снижался в большей степени как по оси 3-9, так и по оси 6-12 часов по сравнению с волевым компонентом держания.

При электроманометрии с помощью трехбаллонного датчика регистрировалось снижение давления в анальном канале, как в проекции наружного, так и внутреннего сфинктеров в среднем на 43,6% и 51,9% соответственно. Порог ректоанального рефлекса наружного и внутреннего сфинктеров был повышен в среднем до 40,0 мл вводимого воздуха в раздражающий баллон, при норме 15,0 - 24,0 мл. Регистрировалось выраженное уменьшение показателей амплитуды и длительности внутреннего сфинктера на 61,3% и 28,1% соответственно, что, вероятно, обусловлено снижением тонуса внутреннего сфинктера. При этом регистрировалось снижение объема, вызывающего постоянную релаксацию внутреннего сфинктера до 70 мл вводимого воздуха у 11 пациентов при норме $167,0 \pm 6,9$ мл (табл. 3).

Параметры ректоанального рефлекса наружно-

го сфинктера также были снижены в среднем на 51,1% и 50,1% соответственно.

Чувствительность прямой кишки к наполнению была снижена, так как порог чувствительности регистрировался выше физиологических норм и составлял в среднем $38,3 \pm 4,9$ мл при норме 15,0 - 37,0 мл. Полученные данные свидетельствуют о нарушении нервно-рефлекторной регуляции обоих сфинктеров при выпадении прямой кишки 3 стадии.

Следовательно, патогенетическими звеньями анальной инконтиненции являются, вероятнее всего, выраженное снижение тонуса внутреннего сфинктера, а также снижение объема, вызывающего его постоянную релаксацию, что приводит к нарушению градиента аноректального давления и способствует эпизодам недержания кишечного содержимого. Со стороны наружного сфинктера - снижение сократительной способности анального жома в фазу волевого сокращения, а также ослабление его рефлекторных реакций на пробы с повышением внутрибрюшного давления. Сочетания указанных механизмов на фоне снижения чувствительности прямой кишки к наполнению может объяснять тяжесть анальной инконтиненции у пациентов при выпадении прямой кишки 3 стадии.

4) При ЭМГ исследовании 41(60,3%) из 68 пациенток 4 группы с ректоцеле 2-3 степени без признаков опущения промежности было выявлено, что тоническая и произвольная биоэлектрическая активность регистрировались сниженными соответственно на 33,4 % и 28,9% в среднем по группе, составляя $26,9 \pm 2,2$ мкВ (при норме 31,0 - 50,0 мкВ) и $130 \pm 4,2$ мкВ (при норме 154,0-212,0мкВ). При сфинктерометрическом исследовании у 41 женщины было выявлено снижение показателей тонуса в покое в среднем 21,3% на 3-9 часах и 23,7 % на 6-12 часах. Максимальное усилие анального жома было снижено на 24,5% и 24,8% соответственно на 3-9 и 6-12 часах. Таким образом, полученные сфинктерометрические данные соответствовали НАС Iст., однако, ни одна из обследованных пациенток жалобы на недержание кишечного содержимого не предъявляла. При аноректальной манометрии зарегистрировано увеличение амплитуды в среднем на 26,9% и длительности ректоанального рефлекса внутреннего сфинктера в среднем на 17,7% у большинства пациенток (69,8 %) пациенток с ректоцеле 2-3 степени без опущения мышц тазового дна. Порог ректоанального рефлекса, как наружного, так и внутреннего сфинктера и порог чувствительности прямой кишки к наполнению находились на верхней границе физиологических норм.

При ЭМГ исследовании больных ректоцеле 2 - 3 степени с опущением промежности в фазе компенсации мышц тазового дна у 17 больных отмечалось снижение фоновой биоэлектрической активности на 38,3 %, а произвольной биоэлектрической активности на 34,4%, составляя $24,9 \pm 2,6$ мкВ и $120,0 \pm 4,4$ мкВ соответственно. При сфинктерометрическом исследовании было выявлено снижение показателей тонуса в среднем

23,1% и 24,7% соответственно на 3-9 и 6-12 часах. Максимальное усилие анального жома было снижено на 25,2% и 26,1% соответственно на 3-9 и 6-12 часах. Таким образом, полученные сфинктерометрические данные соответствовали НАС 1. При электроманометрическом исследовании зарегистрировано увеличение амплитуды и длительности ректоанального рефлекса внутреннего сфинктера на 27,3% и 21,3% соответственно у 49 (72,1%) пациенток с ректоцеле 2-3 степени с опущением мышц тазового дна. Порог ректоанального рефлекса как наружного, так и внутреннего сфинктера и порог чувствительности прямой кишки к наполнению находились на нижней границе физиологических норм.

Среди 10 пациенток с опущением промежности в фазе декомпенсации мышц тазового дна было выражено снижение тонической и произвольной биоэлектрической активности на 45,6 % и 37,2 % соответственно, составляя в среднем $22,0 \pm 1,9$ мкВ и $114,9 \pm 3,9$ мкВ соответственно. При изучении проводимости по срамному нерву, выполненному у 4 (40%) из 10 пациенток отмечается увеличение времени проведения возбуждения по двигательным волокнам срамного нерва от 2,4 до 6,6 мс (при норме 1,9 - 2,3 мс), свидетельствующее о проявлении нейропатии мышц наружного сфинктера и тазового дна. При сфинктерометрическом исследовании показатели тонического напряжения и максимального усилия были снижены на 25,9 % и 26,4 % на 3 - 9 и 6 - 12 часах. Полученные сфинктерометрические данные свидетельствовали о субклинической НАС 1 - 2 степени.

Обращает на себя внимание, что у всех 10 пациенток с опущением мышц тазового дна в фазе декомпенсации было отмечено увеличение амплитуды и длительности ректоанального рефлекса внутреннего сфинктера в среднем на 27,8 % и 37,7% соответственно. При этом порог постоянной релаксации внутреннего сфинктера был снижен у 3 больных до 70,0 мл воздуха при норме $167 \pm 6,9$ мл. Изменение показателей ректоанального рефлекса наружного и внутреннего сфинктеров представлены в таблице 4.

Из приведенных данных видно, что амплитуда ректоанального рефлекса наружного сфинктера

находится на нижней границе физиологических норм, тогда как показатели длительности его рефлекторного ответа увеличиваются максимально на 14,0 %.

Измененные показатели амплитуды и длительности внутреннего сфинктера, по-видимому, могут быть связаны с постоянным нахождением калового комка в грыжеподобном выпячивании передней стенки прямой кишки в заднюю стенку влагалища с последующим непрерывным раздражением и индуцированием ректоанального рефлекса внутреннего сфинктера и неполноценным восстановлением его после рефлекторной релаксации. Чрезвычайно важно обращать внимание на пациенток с увеличением рефлекторной релаксации внутреннего сфинктера на фоне выявленной снижения сократительной способности анального жома, поскольку, само по себе увеличение амплитуды и длительности ректоанального рефлекса внутреннего сфинктера и снижение порога его постоянной релаксации может приводить к нарушению градиента аноректального давления и нарушению процесса удержания кишечного содержимого. Сочетание же углубления ректоанального рефлекса со снижением биоэлектрической активности наружного сфинктера является отрицательным прогностическим моментом в плане функции держания кишечного содержимого у пациенток с ректоцеле после оперативного лечения. Вполне возможно, что хирургическая коррекция дивертикулообразного выпячивания приведет к устранению этиологического фактора дисфункции внутреннего сфинктера в отдаленном послеоперационном периоде. Однако, сократительная способность анального жома может оставаться по-прежнему сниженной. Именно данный факт требует дополнительного внимания врачей колопроктологов в плане дальнейшей социальной реабилитации данной категории больных.

Выявленное снижение биоэлектрической активности наружного сфинктера и мышц тазового дна у пациенток с ректоцеле может быть связана с возможными нарушениями нервной регуляции мышечных структур тазового дна у данной категории больных (рис.8).

ВЫВОДЫ

1. Для выявления основных патогенетических механизмов развития функциональной недостаточности анального жома необходимо комплексное функциональное исследование ЗАПК, включающее в себя: ЭМГ, сфинктерометрию, аноректальную манометрию, оценку резервуарной функции прямой кишки.

2. В патогенезе функциональных форм анальной инконтиненции имеет значение как снижение сократительной способности мышц наружного сфинктера и его рефлекторных ответов, так и снижение тонуса и изменение параметров рефлекторной деятельности внутреннего сфинкте-

ра, что может проявляться изолированно и в сочетании. Указанные механизмы нарушения анального компонента держания отмечаются у 150 (91%) пациентов. Нарушения резервуарной функции прямой кишки и ее чувствительности к наполнению могут быть причиной анальной инконтиненции у 15 (9%) больных.

3. Результаты функциональных исследований ЗАПК служат не только для подтверждения и объективной оценки степени недостаточности анального сфинктера, но также имеют прогностический характер, что чрезвычайно важно для последующего лечения.

ЛИТЕРАТУРА

1. Апостолов А., Златарски Г. Электроманометрические изменения подвижности толстого кишечника при функциональных нарушениях дефекации у детей. // Хирургия. - Болгария, 1983. - 36. - 4. С. - 338-341.
2. Воробьев Г. И. Основы колопроктологии.- Москва, 2006.- 432 с.
3. Дульцев Ю. В. Диагностика и лечение недостаточности анального сфинктера. Дисс. д.м.н.- М., 1982.
4. Дульцев Ю. В., Саламов К. Н. Анальное недержание.- Москва 1993.-С. 73 - 82.
5. Федоров В.Д., Дульцев Ю.В., Саламов К.Н. Классификация недостаточности анального жома.// Хирургия.-1979.-№7.
6. Bump R.C., Norton P.A. Epidemiology and natural history of pelvic floor dysfunction // Obstet. Gynecol. Clin. North Am.-1998.-Vol. 25(4).- P.723-746.
7. Curi L.A. Anal incontinence: proposal of an evaluation score // Acta. Gastroenterol. Latinoam.- 1998.- Vol.28(5).-P. 331-333.
8. Delechenaut P., Leroi A., Weber J. Relationship between clinical symptoms of anal incontinence and the results of anorectal manometry // Dis. Colon. Rectum.- 1992.- Vol. 35(9).- P. 847-849.
9. Diamant N.E., Kamm M.A., Wald A., Whitehead W.E.// Gastroenterology 1999.- Vol.116(3).- P.12 -14.
10. Henry M.M., Parks A.G., Swash M. The anal reflex in idiopathic fecal incontinence: an electrophysiological study.// Br. J. Surg.-1980.- Vol. 67(11).-P. 781-783.
11. Jost W.H., Loch E.G., Muller-Lobeck H. Electrophysiologic studies of fecal incontinence in the woman. Zentralbl.// Gynakol.- 1998.- Vol. 120(4).- P. 153-159.
12. Miller R., Levis G.T., Bartolo D.C. et al. Sensory discrimination and dynamic activity in the anorectum: evidence using a new ambulatory technique.// Br. J. Surg.- 1988.- Vol.75.- P.1003-1007.
13. Nelson R., Furner S. Fecal incontinence in Wisconsin nursing homes: prevalence and associations.// Dis. Colon. Rectum.- 1998.- Vol. 41(10).- P. 1226-1229.
14. Prat-Pradal D., Lopez S., Mares P., Electrophysiologic studies in the descending perineum in women.// Neurophysiol. Clin.- 1997.- Vol. 27(6).- P. 483 - 492.
15. Rasmussen O.O., Christiansen B., Sorensen M. The value of rectal compliance in the assessment with fecal incontinence.// Dis. Colon. rectum.-1999.- Vol. 33.- P. 650-653.
16. Speakman C.T., Hoyle C.H., Kamm M.A., Henry M.M., Nicholls R.J., Burnstock G. Adrenergic control of the internal anal sphincter is abnormal in patients with idiopathic fecal incontinence. Br. J. Surg., 1990, 77, 12, P. 1342-1344.
17. Snooks S. J., Henry M.M., Swash M., Anorectal incontinence and rectal prolapse: differential assessment of the innervation to puborectalis and sphincter muscles. Gut, 1998, 26, P. 470-476.
18. Tetzschner T., Sorensen M., Rasmussen O.O. Pudendal nerve damage increases the risk of fecal incontinence in women with anal sphincter rupture after childbirth. Acta. Obstet. Gynecol. Scand., 1995, 74, 6, P. 434-440.

ВОЗМОЖНОСТИ ЛАЗЕРНОЙ АУТОФЛЮОРЕСЦЕНТНОЙ СПЕКТРОСКОПИИ В ДИАГНОСТИКЕ ЯЗВЕННОГО КОЛИТА И ОСТРОЙ ИШЕМИИ ОБОДОЧНОЙ КИШКИ

Профессор, д.м.н. О.Ю. Карпухин, к.м.н. Е.В. Можанов

ГОУ ВПО "Казанский государственный медицинский университет" Федерального агентства по здравоохранению и социальному развитию (Ректор - академик РАМН, профессор Н.Х. Амиров), г.Казань

ВВЕДЕНИЕ

Проблема диагностики и лечения больных язвенным колитом (ЯК) не решена до настоящего времени и остается одной из самых трудных в клинической колопроктологии [4, 6]. Увеличение заболеваемости, заметное омоложение контингента больных, серьезные осложнения, приводящие к инвалидности, делают неспецифический язвенный колит проблемой не только медицинской, но и социальной [4]. Арсенал диагностических методов при язвенном колите на протяжении последних десятилетий практически не расширился и базируется, в основном, на эндоскопии, рентгенологическом и морфологическом исследованиях [1, 2]. В клинике практически отсутствуют высокоинформативные, малоинвазивные и недорогие диагностические методики, позволяющие достоверно оценить степень выраженности патологического процесса в стенке кишки, проследить его динамику в ходе лечения, констатировать полноту ремиссии, своевременно

выявлять развившиеся осложнения и планировать восстановительные операции.

Не менее актуальной проблемой колопроктологии является диагностика острой ишемии толстой кишки. Несмотря на то, что брюшно-анальная резекция (БАР) прямой кишки с низведением ободочной кишки в анальный канал была разработана и выполнена более 100 лет назад, до настоящего времени каждый хирург при ее выполнении сталкивается с рядом серьезных проблем. Одна из них - определение жизнеспособности низводимого сегмента кишки [5]. В настоящее время большинство хирургов для определения жизнеспособности низводимой кишки пользуются рядом субъективных клинических признаков [3]. Использование инструментальных методик, позволяющих провести объективную оценку жизнеспособности толстой кишки при ее низведении, в доступной нам литературе не отражено.

ЦЕЛЬ ИССЛЕДОВАНИЯ

Разработка метода лазерной аутофлюоресцентной спектроскопии (ЛАФС) для диагностики язвенного колита и острой ишемии толстой кишки.

МАТЕРИАЛЫ И МЕТОДЫ

Аутофлюоресцентная спектроскопия слизистой оболочки прямой кишки выполнена у 73 пациентов с ЯК, находившихся на лечении в отделении колопроктологии РКБ МЗ РТ - клинической базе кафедры хирургии и онкологии КГМУ с 2000 по 2004 г.г. Исследования проводили при поступлении больного в клинику (в фазу активного воспаления) и каждые 7 дней до наступления клинической ремиссии. Результаты аутофлюоресцентной спектроскопии во всех наблюдениях сопоставляли с данными эндоскопических исследований, эндоректальной эхографии и патоморфологического исследования биоптатов слизистой оболочки толстой кишки. Аутофлюоресцентная спектроскопия с целью диагностики острой ишемии толстой кишки выполнена

у 19 пациентов перенесших БАР прямой кишки с низведением ободочной кишки в анальный канал. Проводили интраоперационное исследование аутофлюоресценции слизистой и серозно-мышечной оболочки низведенного сегмента ободочной кишки; контрольное исследование выполняли через 16-18 часов после операции.

Группу сравнения составили 30 практически здоровых лиц.

Для проведения аутофлюоресцентной спектроскопии использован спектроанализатор, разработанный сотрудниками кафедры совместно с Государственным институтом прикладной оптики (Казань), Казанским государственным университетом и НПО "ЭЛИКОН" (А.С.№1688839 СССР, 1991) для проведе-

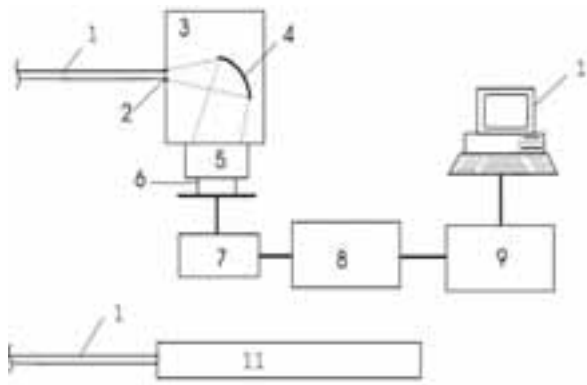


Рисунок 8. Диаграмма снижения процента ЭМГ показателей у больных ректоцеле. I- ректоцеле 2-3 степени, II- ректоцеле 2-3 степени с опущением мышц тазового дна в фазе компенсации, III- ректоцеле 2-3 степени с опущением мышц тазового дна в фазе декомпенсации.

РЕЗУЛЬТАТЫ И ОБСУЖДЕНИЕ

Установлены характерные признаки ЯК в стадии активного воспаления по данным флуоресцентной спектроскопии слизистой оболочки прямой кишки:

1. Сдвигание максимума пика аутофлуоресценции в длинноволновую область на 10 - 15 нм (группа сравнения $475 \pm 6,4$, $p < 0,05$)
2. Повышение в 2 раза по сравнению с нормой интенсивности аутофлуоресценции $53,8 \pm 1,36$ (группа сравнения - $26,0 \pm 4,8$, $p < 0,05$)
3. Изменение формы спектра - относительное снижение интенсивности коротковолнового пика (380-385 нм), $R - 0,23 \pm 0,01$ (группа сравнения - $0,4 \pm 0,04$, $p < 0,01$)

В ходе проводимого лечения, по мере стихания воспаления, максимум аутофлуоресценции постепенно

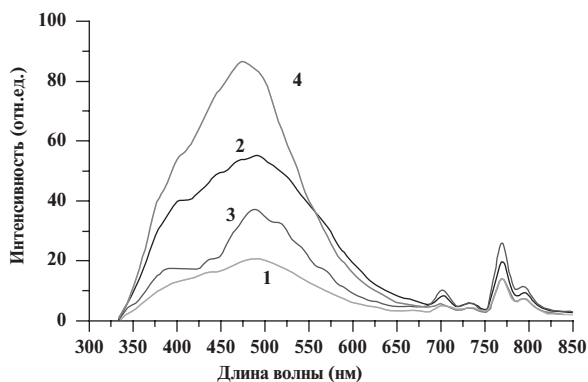


Рисунок 2. Спектр аутофлуоресценции слизистой оболочки прямой кишки: группа сравнения - 1; ЯК в стадии активного воспаления - 2; ЯК стадия ремиссии, первая атака заболевания - 3, стадия ремиссии, хроническое течение продолжительностью > 1,5 лет - 4

возвращался в коротковолновую область спектра (470-482 нм), и форма спектра принимала вид, характерный для неизменной слизистой оболочки с появлением коротковолнового пика, $R - 0,37 \pm 0,01$. Однако в группе больных с хроническим непрерывным, а также хроническим рецидивирующим течением заболевания продолжительностью более 1,5 лет отмечено достоверное усиление флуоресценции слизистой: I - $82,3 \pm 1,9$ отн.ед., и I - $85,6 \pm 2,02$ отн.ед. ($p < 0,05$), соответственно. В группе пациентов с первой атакой заболевания и у пациентов с хронической формой заболевания продолжительностью менее 1,5 лет отмечали снижение интенсивности аутофлуоресценции до нормальных цифр (рис. 2, таб. 1).

В качестве источника, возбуждающего флуоресценцию тканей, использован гелий-кадмиевый лазер, длина волны - 325 нм (рис. 1). Спектры аутофлуоресценции оценивали по положению и величине главного максимума. Количественную оценку формы спектра проводили с использованием модификации методики Wei Chen (1998) [7].

$$R = \frac{A(350 - 425)}{A(350 - 680)}$$

$A(350-425)$ - интегральная интенсивность аутофлуоресценции в диапазоне 350-425 нм; $A(350-680)$ - интегральная интенсивность в диапазоне 350-680 нм. Статистическую обработку результатов исследования производили методом вариационного анализа с вычислением средней арифметической (M), ошибки средней (m). Различия результатов измерения показателей оценивали с помощью критерия Стьюдента. Диагностическую ценность метода оценивали с помощью показателей - чувствительность, специфичность, точность.

возвращался в коротковолновую область спектра (470-482 нм), и форма спектра принимала вид, характерный для неизменной слизистой оболочки с появлением коротковолнового пика, $R - 0,37 \pm 0,01$. Однако в группе больных с хроническим непрерывным, а также хроническим рецидивирующим течением заболевания продолжительностью более 1,5 лет отмечено достоверное усиление флуоресценции слизистой: I - $82,3 \pm 1,9$ отн.ед., и I - $85,6 \pm 2,02$ отн.ед. ($p < 0,05$), соответственно. В группе пациентов с первой атакой заболевания и у пациентов с хронической формой заболевания продолжительностью менее 1,5 лет отмечали снижение интенсивности аутофлуоресценции до нормальных цифр (рис. 2, таб. 1).

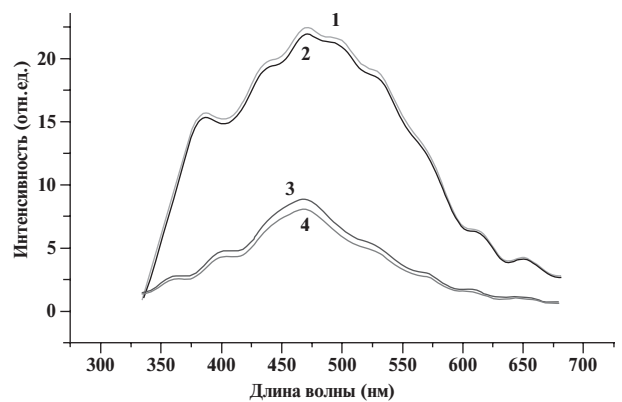


Рисунок 3. Спектры аутофлуоресценции жизнеспособной слизистой оболочки низведенной кишки (1), серозно-мышечной оболочки (2), нежизнеспособной слизистой оболочки низведенной кишки (3) и нежизнеспособной серозно-мышечной оболочки низведенной кишки (4) (интраоперационное исследование)

Определена диагностическая ценность установленных по данным ЛАФС критериев наступления клинической ремиссии при ЯК:

1. Положение максимума аутофлюоресценции в области 470-480 нм (чувствительность - 98,3%, специфичность - 89,2%, точность - 75,5%)

2. Форма спектра, соответствующая показателю $R \geq 0,3$ с положением первого пика в области 383-389 нм; второго пика в области 470-480 нм (чувствительность - 93,1%, специфичность - 100%, точность - 95,8%)

3. Снижение интенсивности аутофлюоресценции - $I \leq 40$ отн.ед. у пациентов с первой атакой заболевания (чувствительность - 83,2%, специфичность - 94,7%, точность - 88,1%). Для пациентов с хронической формой течения ЯК и продолжительностью заболевания более 1,5 лет использование в качестве критерия наступления ремиссии показателя интенсивности аутофлюоресценции возможно только в комплексе с другими критериями ЛАФС и данными морфологического, ультразвукового и эндоскопического методов исследования.

При одновременном использовании всех перечисленных критериев диагностическая ценность метода повышалась, чувствительность составила - 93,5%, специфичность - 98,1%, точность - 95,3%.

Нормализацию показателей ЛАФС, отражающую эффективность консервативной терапии, у 61 (83,6%) пациента регистрировали с начала третьей недели стационарного лечения. 12 (16,4%) пациентов с тяжелым клиническим течением заболевания подвергнуто первичным оперативным вмешательствам по отсроченным показаниям в связи с безуспешностью комплексной консервативной терапии и угрозой развития осложнений. Необратимые изменения в стенке кишки при ЯК по данным ЛАФС характеризовались отсутствием динамики основных показателей на протяжении 14-16 суток.

Обследованы 12 пациентов поступивших на реконструктивно-восстановительное оперативное вмешательство. Во всех наблюдениях эндоскопическое исследование культи прямой кишки, эндоректальная эхография, аутофлюоресцентная спектроскопия выявляли активное воспаление в слизистой оболочке, что потребовало проведения комплексной терапии. В результате проведенной терапии у 10 пациентов удалось достичь ремиссии воспалительного процесса в культе прямой кишки, подтвержденной данными ЛАФС, эндоректальной эхографии и морфологического исследования биоптатов слизистой оболочки.

В одном случае, несмотря на то, что максимум пика аутофлюоресценции вернулся в коротковолновую

область (477 нм), его интенсивность осталась на уровне 38,2 отн.ед., а $R - 0,27$, в другом - отмечено сохранение положения максимума пика аутофлюоресценции в области 484 нм, умеренное снижение показателя I до 36,1 отн.ед, отсутствие динамики показателя $R - 0,26$. В связи с тем, что достичь ремиссии воспалительного процесса в культе не удалось, проктэктомия выполнена в обоих наблюдениях.

Из 19 пациентов перенесших БАР прямой кишки с низведением ободочной кишки в анальный канал в трех наблюдениях во время операции были выявлены признаки нежизнеспособности низводимого сегмента - темная окраска стенки кишки, отсутствие артериального кровотечения из сосудов брыжейки. Кишка была расценена как нежизнеспособная, что потребовало ее дополнительной мобилизации и ренизведения. Во всех трех случаях, а так же в двух наблюдениях, когда визуальные признаки нежизнеспособности низведенного сегмента ободочной кишки были сомнительны, интраоперационная ЛАФС выявила:

1. Смещение максимума аутофлюоресценции слизистой оболочки в коротковолновую область на 5-10 нм ($468 \pm 0,57$ нм) ($p < 0,05$). Для серозно-мышечной оболочки положение максимума аутофлюоресценции не отличался от жизнеспособной кишки $474 \pm 0,54$ нм ($p > 0,05$)

2. Достоверное снижение интенсивности аутофлюоресценции слизистой и серозно-мышечной оболочек ниже 10 отн.ед. ($8,0 \pm 0,57$ нм и $7,7 \pm 0,44$ нм, соответственно)

3. Изменение формы графиков с уменьшением коэффициента R ниже 0,3 ($0,26 \pm 0,01$ нм и $0,27 \pm 0,01$ нм, соответственно) ($p < 0,05$) (Рис.3, Таб. 2)

Данные показатели соответствовали показателям аутофлюоресценции препаратов ободочной кишки спустя 40-50 минут после резекции, т.е. отражали необратимые изменения в тканях органа.

У одного пациента через 16 - 18 часов после операции констатировали протяженный некроз низведенного сегмента кишки, что потребовало релапаротомии. В связи с невозможностью (из-за коротких сосудов брыжейки) выполнения ренизведения проксимальных отделов ободочной кишки произведена резекция низведенного сегмента с наложением концевой колостомы. В другом наблюдении констатирован краевой некроз избытка низведенной кишки, не распространяющийся на уровень анального канала, соответственно ренизведение не понадобилось. При этом уровень некроза низведенного сегмента соответствует переходу показателей аутофлюоресценции соответствующих жизнеспособной кишке в зону, где аутофлюоресценция практически отсутствовала.

ЗАКЛЮЧЕНИЕ

Аутофлюоресцентная спектроскопия слизистой оболочки прямой кишки расширяет диагностические возможности при язвенном колите: позволяет достоверно оценить активность воспалительного процесса, контролировать его в ходе лечения, констатировать полноту ремиссии и планировать вос-

становительные операции. В ходе брюшно-анальной резекции прямой кишки с низведением аутофлюоресцентная спектроскопия позволяет определить жизнеспособность низводимого сегмента кишки, а в случае развития некроза в послеоперационном периоде - определить его уровень.

РАДИОЧАСТОТНАЯ АБЛАЦИЯ МЕТАСТАЗОВ КОЛОРЕКТАЛЬНОГО РАКА В ПЕЧЕНИ

Проф., д.м.н. Б.И. Долгушин, проф., д.м.н. В.Н Шолохов., в.н.с., к.м.н. В.Ю. Косырев, С. Рампрабанантх

ГУ РОНЦ им. Н.Н. Блохина РАМН (директор - академик РАН и РАМН М.И. Давыдов), Академик Г.И. Воробьев, проф., д.м.н. Ю.А. Шелыгин, проф. Л.П. Орлова, в.н.с., к.м.н. В.Н. Кашников, Д.Ю. Пикунов

ФГУ ГНЦ колопроктологии Росмедтехнологий (директор - академик РАМН Г.И. Воробьев)

ВВЕДЕНИЕ

Колоректальный рак (КРР) занимает четвертое место в мире по частоте выявления среди злокачественных новообразований и находится на 3-м месте среди причин смертности в онкологии. Среди заболевших колоректальным раком более, чем у 50% пациентов выявляются метастазы в печени, которые в дальнейшем (без специфического лечения) приводят к летальному исходу.

Известно, что продолжительность жизни больных КРР с метастазами в печени при отсутствии противоопухолевого лечения не превышает 7-11 месяцев. Лишь небольшая группа пациентов (13-20% от общего количества заболевших) может рассчитывать на потенциально радикальное лечение, включающее в себя как удаление первичного опухолевого очага, так и резекцию печени. Данный метод лечения является единственным в настоящее время, позволяющим достичь 37-45%, а при комбинированном воздействии даже свыше 50% 5-летней выживаемости [1]. Однако, как отмечено выше, резектабельность у рассматриваемой категории больных невысока, и более 80% пациентов КРР с метастазами в печени подлежат различным методам нехирургического лечения [2, 5]. К применяемым в клинической практике методам нехирургического лечения злокачественных новообразований печени относится системная химиотерапия и ряд технологий местного направленного воздействия (регионарная химиотерапия; химиоэмболизация; радиоэмболизация; лучевая терапия; фотодинамическая терапия; аблация). Методы локальной деструкции (аблации) опухолей за последние годы более широко внедряются в онкологию, так как при минимальном количестве осложнений демонстрируют обнадеживающие результаты лечения.

Современные системы для аблации позволяют создать зону деструктивного воздействия до 7 см в диаметре одномоментно (т.е. в ходе одной аппликации). А при использовании аппарата для электрохимического лизиса площадь воздействия практически не ограничена и зависит только от характеристик и количества применяе-

мых электродов [3].

Среди аппаратов для гипертермической деструкции наибольшее распространение получила система радиочастотной аблации (РЧА). Источником тепла в этой системе является не электрод, а ткань, разогреваемая под воздействием проходящего через нее электротока. По сравнению с термоапликатором, который сам излучает тепловую энергию, радиочастотный электрод обеспечивает большую глубину и однородность коагуляционного воздействия.

Радиочастота - это электромагнитная волна в диапазоне $10^4 - 10^9$ Гц. Рабочий ток выше 300-400 кГц, создаваемый генератором и проходящий через тело пациента, исключает стимуляцию мышц и болевой эффект. В системах для РЧА используются генераторы с частотой 400-500 кГц, что соответствует средней длине волны и достаточно для образования молекулярного трения и тепла, не вызывая нейро-мышечной стимуляции и электротравмы.

Используя тонкие электроды (1,5-2 мм), можно нагревать ткань до 100 °С в радиусе 3,5см. Зона теплового воздействия в достаточной степени подконтрольна хирургу. Таким образом, с учетом принципов радикальной операции на печени (линия резекции проходит не ближе 1 см от визуально неизменной ткани) при методически правильном исполнении можно ожидать результатов лечения, в ряде случаев сопоставимых с хирургическим.

Являясь малоинвазивной, РЧА имеет обычный для всех пункционных методик спектр осложнений. Наиболее тяжелые - внутрибрюшное кровотечение, перитонит встречаются редко. Общая частота осложнений по сводным литературным данным не превышает 7-10%, уровень летальности составляет 0,5%.

Для проведения РЧА опухолей на мировом рынке медоборудования сегодня представлено несколько серийно выпускаемых систем. Для достижения указанных характеристик в системах используются три основных конструкции элект-

тродов: с внутренним охлаждением (Radionics®, Гент, Бельгия; Invatec®, Roncadelle, Италия); многозубцовые электроды (Boston Scientific, Natick, MA, USA (прежде Radiotherapeutics®); RITA® Medical Systems, Mountain View, CA, USA) и электроды, при работе которых тре-

буется введение в зону воздействия солевого раствора для увеличения зоны некроза (HiTT®, Berchtold Medizintechnik, Tuttlingen, Германия). Кроме того, разрабатываются комбинированные электроды, в которых реализуются различные принципы работы.

МЕТОДЫ И МАТЕРИАЛЫ

В ГУ РОНЦ им. Н.Н. Блохина РАМН радиочастотная абляция опухолей печени проводится с ноября 2002г. Данный вид лечения выполнен 46 пациентам по поводу метастазов метастазов колоректального рака в печень. В ФГУ ГНЦ колопроктологии Росздрава методика РЧА применяется с марта 2005г. Интраоперационно РЧА выполнена 14 пациентам по поводу синхронных метастазов колоректального рака. В работе были использованы две системы: Cool-Tip Radionics® и RITA®.

Игольчатый электрод Radionics® представляет собой коаксиальную систему микротрубочек с наружным диаметром 17,5 G. Используя одиночный охлаждаемый электрод Radionics®, можно достигать диаметра коагулята 3,3 - 4,1 см. Генератор Radionics® имеет максимальную мощность 200 W с частотой 480 кГц и систему управления по импедансу. Мощность увеличивается до максимальной постепенно в течение приблизительно одной минуты. Максимальная мощность поддерживается до увеличения импеданса или в течение 1-2 минут.

Система RITA® Medical комплектуется тремя моделями многозубцовых электродов: Starburst XL, Starburst XLi, and Starburst Flex. Starburst XL состоит из канюли 14 G, в которую помещены 9 зубчатых электродов. Когда зубчатые электроды полностью выдвинуты, они принимают конфигурацию "Рождественской елки" с максимальным диаметром 5 см. Зубцы могут также быть выдвинуты частично для абляции меньшего объема ткани. В 5 из 9 электродов интегрированы термодатчики, все из которых активны. RITA® Medical 1500x генератор имеет максимальную мощность 250 W, частоту 460 кГц; это - терморегулируемая система.

При опухолях малого диаметра (до 1-1,5см), а также расположенных рядом со стенкой желчного пузыря, либо в случаях, когда на пути трассы электрода встречается крупный сосуд, желчный проток, предпочтение отдавали системе Radionics®, как менее травматичной. В то же время, при опухолях большого диаметра и при соответствующей локализации очагов удобнее бывает работать системой RITA®.

Результаты лечения больных с метастазами колоректального рака в печени, применяя РЧА, (равно

как и при резекции печени) зависят от ряда факторов (факторов прогноза), главные из которых - это период выявления метастазов (синхронный/метастазный), количество и размеры опухолевых узлов. По данным L.Solbiati et al. (2005), медиана выживаемости (при чрескожном доступе) в рассматриваемой группе больных составляет 33 мес, а 1-, 2-, 3-, 4- и 5-летняя продолжительность жизни - 96,2; 64,2; 45,7; 36,9 и 22,1 % соответственно. Автор особо подчеркивает важное значение размера опухолей. Так частота полных некрозов при узлах до 2,5 см составила 78 %, от 2,5 до 4 см - 47 %, а при диаметре опухоли более 4 см - 32 % [7]. Очевидно, что с уменьшением диаметра опухоли повышается вероятность ее полной деструкции, и, соответственно, улучшаются отдаленные результаты лечения.

По нашему мнению, основным критерием эффективности РЧА следует считать частоту полных некрозов, так как улучшение выживаемости (по аналогии с резекцией) можно ожидать лишь в том случае, когда выполнена полная деструкция опухоли в пределах 1 см визуальной неизменной ткани.

Будучи малоинвазивным и сравнительно безопасным методом лечения, РЧА является в высшей степени ответственным вмешательством, которое требует от хирурга большого клинического опыта и глубоких знаний анатомии, биофизических особенностей РЧ воздействия. Несмотря на относительно низкую частоту летальных осложнений - 0,5-1%, данные литературы свидетельствуют о встречающихся тяжелых осложнениях, требующих в ряде случаев экстренных оперативных мероприятий. Спектр осложнений достаточно широк. Наиболее часто (литературные данные) наблюдаются абсцесс печени (0,9%); внутрибрюшное кровотечение (0,7%); субкапсулярная гематома (0,5%); повреждение билиарного тракта (в виде развития билиарных стриктур (0,5%), биллом (0,2%), желчеистечения в брюшную полость (0,2%)); развитие печеночной недостаточности (0,8%); легочные осложнения (0,8%); ожоги в области отводящих электродов (0,6%). В среднем, частота осложнений составляет 7,2%, 9,5% и 9,9% при чрескожном, лапароскопическом и лапаротомном доступе соответственно [8].

РЕЗУЛЬТАТЫ

В отделении рентгенохирургических методов диагностики и лечения ГУ РОНЦ им.Н.Н. Блохина РАМН в период с ноября 2002 по октябрь 2006 года чрескожная РЧА опухолей печени по поводу метастазов колоректального рака проведена 46 больным. Возможным проводить абляцию чрескожно является одним из достоинств метода, так как по-

зволяет применять эту технологию у соматически ослабленных больных и при необходимости осуществлять повторные воздействия. Для проведения РЧА метастазов в печени руководствовались следующими показаниями:

1. Предшествующее радикальное хирургическое лечение первичной опухоли.

2. Отсутствие внепеченочных проявлений заболевания.
3. Наличие в печени 5 и менее опухолевых узлов.
4. Диаметр узлов не более 4 см каждый (допустимо подвергать воздействию узлы исходно большего диаметра, но регрессировавшие в объеме под воздействием химиотерапии и других методов лечения).
5. Остаточная опухоль после ранее проведенной РЧА либо другого метода лечения.
6. Местный рецидив после ранее проведенной РЧА, резекции печени либо другого метода лечения.
7. Метахронные метастазы после ранее проведенной РЧА, резекции печени либо другого метода лечения.
8. Опухоли, визуализируемые при УЗКТ, РКТ.
9. Возможность безопасного доступа к опухоли (расположение узлов не ближе 1 см от воротной либо печеночных вен, долевых желчных протоков).
10. Согласие больного на проведение лечения.

Противопоказаниями для проведения РЧА опухолей печени являлись:

1. Наличие у пациента искусственного водителя ритма.
2. Цирроз печени класса "С" (по Чайлду).
3. Некорригируемая коагулопатия.
4. Опухоли, прилежащие к желчному пузырю, петле кишки, стенке желудка.

Анестезия в этих случаях, как правило, была местная с внутривенной седацией (в/в 50-100 мкг фентанила, 20 мг пропофола; далее пропофол вводится в/в в дозе 2-3 мг/кг/ч).

С целью навигации для проведения РЧА использовали УЗИ (38 больных) и РКТ (8 больных).

При адекватном выполнении РЧА ультразвуковая картина представлена формированием гиперэхогенной зоны в месте расположения опухолевого очага, вызванной образованием пузырьков газа в зоне гипертермии (рис. 1).

Это обстоятельство в нескольких случаях явилось препятствием при необходимости многократного одновременного воздействия, несмотря на предварительное планирование процедуры, из-за отсутствия четкой визуализации рабочей части электрода. В связи с этим, повторные воздействия выполнялись через несколько дней, когда восстанавливаются условия для надежной визуализации

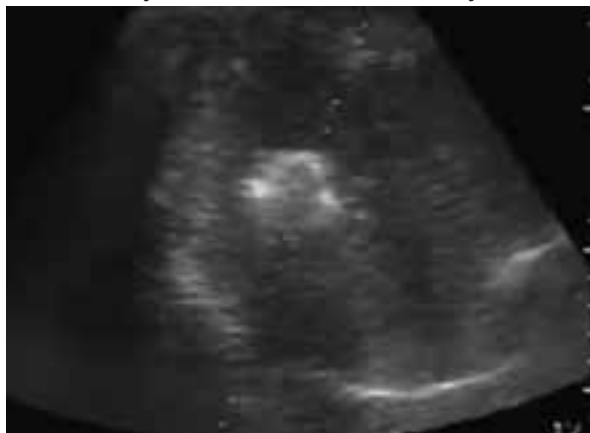


Рисунок 1. Ультразвуковой контроль за процессом РЧА.

зоны воздействия. Этот феномен необходимо учитывать и при планировании одновременной РЧА нескольких очагов, располагающихся на разной глубине. В этих случаях РЧА начинали с обработки очагов, расположенных на большей глубине, для того, чтобы избежать образования артефактов, препятствующих прохождению ультразвука и получению четкого изображения инструмента. Ультразвуковое наведение всегда применяется в ходе интраоперационной абляции.

В случаях недостаточной визуализации опухоли при УЗИ абляция выполнялась под РКТ-контролем по следующей методике: до введения инструмента проводили детальное РКТ исследование интересующей области. Пациента размещали в наиболее удобном для доступа к опухоли положении. Стол устанавливали на уровень среза, выбранного для доступа, и по лазерному маркеру отмечали эту плоскость. Далее, используя металлический маркер, определяли точку(и) вкола. Как только эти параметры были определены, производили местную анестезию, делали небольшой надрез кожи в месте вкола и начинали введение иглы-электрода. По мере продвижения иглы периодически выполняли сканирование (в реальном времени в режиме флюоро-КТ) для того, чтобы проверить направление и глубину вводимого инструмента. Кончик электрода хорошо различим на сканах. Для уверенности, что кончик не перешел уровень желаемого среза, необходимо отображать срез выше и ниже кончика электрода.

Из 46 больных, перенесших РЧА, 27 мужчин и 19 женщин в возрасте от 34 до 74 лет (средний возраст - 57 лет). Всего метастазов: 62. Размеры опухолевых узлов: от 0,9 до 4,3 см (в одном случае - 6,5 см D) средний диаметр - $3,2 \pm 0,12$ см. Максимальное количество метастазов у одного пациента - 4.

Двадцать один пациент (46%) до РЧА перенес резекцию печени различного объема и получал адьювантную регионарную химиотерапию. Показанием к РЧА явились вновь выявленные метастазы в оставшейся части печени. 33% больных (15) до РЧА получали неoadьювантную химиотерапию по поводу множественных либо единичных метастазов в печень. Показанием к РЧА явилось уменьшение количества и размеров метастазов при отсутствии внепеченочных проявлений заболевания.

Из 46 пациентов, перенесших РЧА в РОНЦ, у 3 больных (6,5%) отмечены тяжелые осложнения в виде ожога кожи бедер II-III ст. в области отводящих электродов (производилась некрэктомия), субкапсулярной гематомы (лечение консервативное), перфорации тонкой кишки (экстренная операция: ушивание дефекта кишки).

Следует отметить, что, в целом, переносимость процедуры хорошая. Две трети больных отмечают умеренную болезненность на 1-2 сутки после РЧА в области вкола электрода. При субкапсулярном расположении узлов болезненность наблюдается до 5-7 дней, что связано с термическим повреждением брюшины. Для купирования болей, как правило, достаточно приема ненаркотических анальгетиков. Приблизительно у половины больных наблюдается гипертермия до 39°C и умеренный лейкоцитоз с небольшим увеличением палочко-ядерных

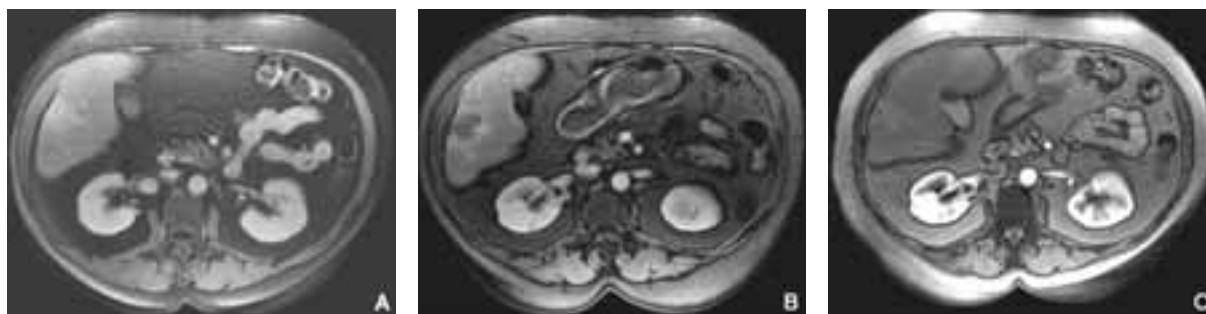

Рисунок 2. МРТ зоны печени с в/в контрастированием (Омнискан).

А - До РЧА. Накопление контрастного препарата в области метастаза в печени.

В - Через 1 мес. после РЧА воздействия. Зона низкоинтенсивного сигнала в области ранее определяемой опухоли.

С - Через 14 месяцев после РЧА. Зона ранее определяемой опухоли не накапливает контрастный препарат и визуализируется в виде рубцовой ткани.

нейтрофилов. При этом отмечается некоторое увеличение "С" - реактивного белка. Лихорадка в большинстве случаев продолжается 2 - 3 дня и носит резорбтивный характер. Прием нестероидных противовоспалительных препаратов бывает эффективным. При более длительном ее течении, лейкоцитозе целесообразно назначение антибактериальных препаратов широкого спектра действия.

Период наблюдения составил от 1 до 37 месяцев (медиана 14 месяцев). За время наблюдения у 15 (32,6%) пациентов по данным комплексного обследования, включающего МРТ/КТ с внутривенным усилением, УЗИ, пункционную цитобиопсию (в 4 случаях), уровень РЭА, ПЭТ (в 3 случаях) признаков рецидива не выявлено. Во всех 13 случаях диаметр узлов не превышал 1,9 см. Максимальный безрецидивный период - 25 месяцев наблюдается у пациента с солитарным метастазом (умереннодифференцированная аденокарцинома - верифицирован путем пункционной тонкоигольной аспирационной биопсии) рака сигмовидной кишки. Размеры метастаза 1,4x1,2 см. Доступ - чрескожный.

Только локальный рецидив (в зоне РЧА) отмечен у 13 больных, что составило 28,3%. В 8 случаях проведена повторная РЧА. Остальным больным (5) выполнена резекция печени. У 18 (39,1%) больных помимо локального рецидива выявлены новые внутриорганные (в печени) метастазы. Из данной группы больных четверым выполнена повторная РЧА, трое были оперированы в объеме резекции печени. Остальные пациенты получали системную химиотерапию.

Клиническое наблюдение:

Больная Н., 1937 г/р., Диагноз: рак прямой кишки, состояние после хирургического лечения (окт. 2002), метастазы в печени. Состояние после полихимиотерапии (ноябрь 2004 - сентябрь 2005), метастазы в печени.

Из анамнеза:

- Октябрь 2002г - брюшно-промежностная экстирпация прямой кишки, формирование сигмостомы. Гистологическое заключение № 18157/02 - умеренно- и низкодифференцированная аденокарцинома, прорастающая все слои органа.

- Сентябрь 2004г - выявлен солитарный метастаз

опухоли в S-VI печени. (Цитологическое заключение - аденокарцинома метастатическая. Метастаз рака кишки).

- Ноябрь 2004г - сентябрь 2005г - 14 курсов полихимиотерапии по схеме XELOX. На фоне лечения наблюдалось уменьшение размеров метастаза, однако после 14 курса вновь отмечено его увеличение (до 3,0 см D) (рис.2).

- 06.10.05 под УЗКТ-контролем произведена чрескожная РЧА метастатической опухоли в S VI печени.

- Декабрь 2005г - август 2006 - проводилась полихимиотерапия по поводу метастазов по плевре правого легкого.

За время наблюдения (14 месяцев) - в печени без признаков прогрессирования (рис.2 В, С).

Совместно с ФГУ ГНЦ колопроктологии Росздрава в период с марта 2005г. по декабрь 2006г. 14 больным выполнена интраоперационная РЧА метастазов колоректального рака в печень (у 13 больных синхронные, у 1 - метасинхронные метастазы в печень) с использованием системы RITA®. Показания и противопоказания к выполнению интраоперационной РЧА не отличались от таковых при проведении чрескожной РЧА, основным критерием являлось R0 удаление первичной опухоли.

Среди оперированных пациентов было 8 мужчин и 6 женщин, средний возраст составил 59 лет (52-70). У 4 пациентов первичная опухоль располагалась в ободочной кишке, у 10 - в прямой кишке. Все операции проводились из срединного доступа, верхней границей которого являлся мечевидный отросток. У 9 пациентов наличие метастатического поражения печени было диагностировано дооперационно и подтверждено на КТ, у 5 - явилось интраоперационной находкой. После удаления первичной опухоли производили интраоперационное УЗИ печени с целью визуализации всех патологических очагов и пункционную биопсию со срочным цитологическим исследованием.

Максимальная зона термического воздействия составила 5см. Общее количество узлов, подвергшихся РЧА абляции, составило 28, для чего потребовалось 34 аппликации. У 6 пациентов - солитарные метастазы, у 5 пациентов выявлено по 2 метастаза, у 2 - 3 узла, у одной пациентки произведена РЧА аб-



Рисунок 3. РЧА субкапсулярного метастаза во 2-й сегмент печени.

лазия 5 метастазов, располагавшихся билобарно. Диаметр узлов - от 0,4см до 3,0см (средний - $1,6 \pm 0,15$ см). Во всех случаях электроды были позиционированы таким образом, что планируемая зона воздействия перекрывала область метастаза + 1см (рис. 3).

После проведения РЧА выполняли контрольное УЗИ печени с целью уточнения локализации и площади абляции для дальнейшего динамического наблюдения. Далее дополнительно дренировали подпеченочное пространство на 2-3дня. Интраопера-

ционных осложнений отмечено не было. У всех пациентов послеоперационный период протекал гладко. Послеоперационное ведение больных не отличалось от такового у пациентов, перенесших стандартное вмешательство на толстой кишке. У одной пациентки через 4 месяца после операции при контрольном КТ выявлено объемное образование в зоне абляции до 8см в Д, при пункции которого под УЗ-наведением данных за опухолевый рост не получено. В течение 6 последующих месяцев динамики не отмечено, показатели РЭА в пределах нормы. Выполнена лапаротомия, при ревизии и пункции указанного образования получено до 100мл гнойвидного отделяемого, не давшего рост микроорганизмов при посеве. Образование расценено как "холодный" абсцесс печени в области РЧА.

Период наблюдения составил от 4 до 22 месяцев. Всем пациентам в послеоперационном периоде проводилась системная химиотерапия. При динамическом обследовании, включающем УЗИ, КТ с внутривенным контрастированием, у двух больных через 6 месяцев после операции отмечено прогрессирование заболевания в виде генерализации опухолевого процесса с появлением множественных метастазов в печени и легких (у одного первоначально имелось билобарное поражение печени - 4 метастаза от 0,8см до 2,5см в диаметре - выполнена РЧА всех очагов, у другого пациента - 3 очага в правой доле от 1,5см до 3см в диаметре - также выполнена абляция всех обнаруженных образований).

ВЫВОДЫ

Таким образом, метод радиочастотной абляции опухолей печени является сравнительно безопасным как при чрескожном, так и при интраоперационном проведении в специализированном стационаре. Потенциал методики еще предстоит раскрыть, о чем свидетельствует наблюдаемая нами безрецидивная выживаемость у больных с метастазами колоректального рака в печень, перенесших РЧА, которая несколько ниже, чем приводится в большинстве публикаций [9, 10]. Очевидно, что

наилучшие результаты достигаются при воздействии на опухоли малого диаметра (менее 2 см). Однако, для корректной оценки отдаленных результатов необходимо рандомизированное кооперированное исследование.

Пути улучшения результатов лечения мы видим в совершенствовании методологии проведения РЧА (увеличение количества аппликаций, прецизионное позиционирование электродов, проведение РЧА в условиях редуцированного кровотока).

ЛИТЕРАТУРА

- Сагайдак И.В. Хирургическое и комбинированное лечение больных с метастазами рака толстой кишки в печень // Автореферат диссертации на соискание ученой степени доктора медицинских наук. Москва 2003.
- Steele G., Ravikumar T. Resection of hepatic metastases from colorectal cancer // *Ann. Surg.*. 1989, 210, p.127-138.
- Wemyss-Holden S.A., A.R.Dennison, G.J. Finch, de la M. Hall, G.J.Maddern. Electrolytic ablation as an adjunct to liver resection: experimental studies of predictability and safety // *British Journal of Surgery*. 2002, 89, p.579-585.
- Yeh K.A., Fortunato L., Hoffman J.P., Eisenberg B.L. Cryosurgical ablation of hepatic metastases from colorectal carcinomas // *Am. Surg.*. 1997, 63, p.63-68.
- Holm A., Bradley E., Aldrete J.S. Hepatic resection of metastases from colorectal carcinoma. Morbidity,

- mortality and patterns of recurrence // *Ann. Surg.*. 1989, 209, p.428-434.
- Hill C.R., ter Haar G.R. Review article: high intensity focused ultrasound - potential for cancer treatment // *Br. J. Radiol.*. 1995, 68, p.1296-1303
- Van Sonnenberg E., McMullen W., Solbiati L. Tumor ablation // Springer Science + Business Media, Inc. 2005. 543 p.
- Mulier S. et al. Complications of radiofrequency coagulation of liver tumours // *British Journal of Surgery*. 2002, 89, p.1206-1222.
- Berber E., Pelley R., Allan E. Siperstein. Predictors of survival after radiofrequency thermal ablation of colorectal cancer metastases to the liver: a prospective study // *J. Clin. Oncol.*. 2003, 23, p.1358-1364.
- Gillams A.R. The use of radiofrequency in cancer // *British Journal of Cancer*. 2005, 92, 1825-1829.

ЭФФЕКТИВНОСТЬ МЕХАНИЧЕСКОГО ШВА ПРИ НИЗКОЙ ПЕРЕДНЕЙ РЕЗЕКЦИИ ПРЯМОЙ КИШКИ

К.м.н. Д.А. Хубезов, А.Ю. Огорельцев

Рязанский государственный медицинский университет им. И.П. Павлова, Областная клиническая больница, г. Рязань.

Передняя резекция прямой кишки является наиболее выгодной в функциональном отношении операцией на прямой кишке. Впервые ее выполнил в 1739 г. J. Faget пациенту с опухолью прямой кишки, осложненной перфорацией и формированием абсцесса. Первая успешная резекция датируется 1826 годом и связывается с именем J. Lisfranc. В нашей стране приоритет в разработке и внедрении в клиниках передних резекций прямой кишки принадлежит Б.А. Петрову (1937 г). Историческое название эта операция получила в связи с передним (лапаротомным чрезбрюшинным) доступом.

Передние резекции прямой кишки выполняются, как правило, при локализации опухоли на высоте 10-15 см от ануса [2,4]. Однако ряд специалистов используют данные вмешательства при расположении карциномы на высоте 4-7 см от зубчатой линии, т.е. являются сторонниками низких и ультранизких передних резекций [8,9].

В целом, анализируя данные литературы, становится очевидным, что специалисты, выполнявшие переднюю резекцию, описывали технику, медицинскую тактику, ведение больных, послеоперационные осложнения и летальность при совершении разных вмешательствах [3]. Так, внебрюшинное наложение анастомозов в малом тазу на расстоянии 9 или 3 см от края ануса принципиально отличаются друг от друга по технике выполнения, возможным осложнениям, послеоперационному ве-

нию и прогнозу [3,8,10].

В нашей клинике принято разделять передние резекции на 2 группы: передние резекции - при локализации опухоли выше 10 см от уровня перианальной кожи, и низкие передние резекции (НПР) - при раке дистальнее 10 см. Такое разделение проведено исходя из различной техники мобилизации, анастомозирования и разного объема лимфодиссекции. При локализации опухоли выше 10 см от ануса прямая кишка выделяется до намеченного уровня, при более дистальном расположении - всегда до мышц тазового дна.

Большое внимание многие специалисты уделяют технике формирования анастомоза. Наложение колоректального соустья при передней резекции прямой кишки с помощью сшивающих аппаратов повсеместно признано оптимальным методом, снижающим частоту осложнений и сохраняющих функцию анального сфинктера. Наибольшее распространение получили скрепочные сшивающие аппараты [8,9]. Вместе с тем, при низкой передней резекции наибольшие трудности вызывает подготовка короткой ректальной культы для анастомозирования. Существует несколько способов: прошивание культы линейными степлерами, а также формирование ручного и аппаратного кисетных швов. Цель исследования: определить эффективность различных способов формирования низкого колоректального анастомоза.

МАТЕРИАЛЫ И МЕТОДЫ

С января 2003 до апреля 2007 г.г. проведено исследование, включающее 100 пациентов в возрасте 25-78 лет, которым выполнялась низкая передняя резекция в Рязанской ОКБ. Всем пациентам анастомоз формировался циркулярными степлерами СЕЕА и ЕЕА "AUTO SUTURE" и "ETHICON". Пациенты были разделены на 3 группы, исходя из различных способов обработки культы прямой кишки. Все этапы до формирования анастомоза выполнялись стандартно во всех группах. Первую исследуемую группу составили 40 пациентов, которым культя ушивалась линейными степлерами ТА и "Roticator", накладываемыми 2 рядный шов. Затем трансанально вводилась базовая часть циркулярного степлера, стилетом перфорировался линейный шов в средней трети, аппарат адаптировался с головкой, выполнялось прошивание и извлечение аппарата (рис. 1 а, б).

Во вторую исследуемую группы включены 20 пациентов, которым культя прошивалась новейшим аппаратом "CONTOUR" (рис. 2). Аппарат прошивает с

двух сторон и одновременно пересекает ткани подобно эндоскопическому линейному степлеру. Затем анастомоз формируется идентично с техникой, используемой в первой группе (рис. 3 а, б).

Группу сравнения составили 40 пациентов у которых культя ушивалась ручным кисетным швом с последующим затягиванием на стилете циркулярного степлера и формированием анастомоза (рис. 4 а, б). Группы были полностью сопоставимы по половому и возрастному признакам.

У 94 (94%) имелся рак прямой кишки, 5 (5%) страдали эндометриозом и в 1 (1%) наблюдении имелась дивертикулярная болезнь толстой кишки. У большинства больных имел место рак 2-3 стадии по TNM. У 15 (15%) пациентов выполнялась аорто-подвздошная и у 25 (25%) - аорто-подвздошно-тазовая лимфодиссекция. Выполнено 7 комбинированных и 4 сочетанных операций: резекция мочевого пузыря - 2, ампутация матки - 3, экстирпация матки -2, холецистэктомия-1, аднексэктомия-1, прочие-2.

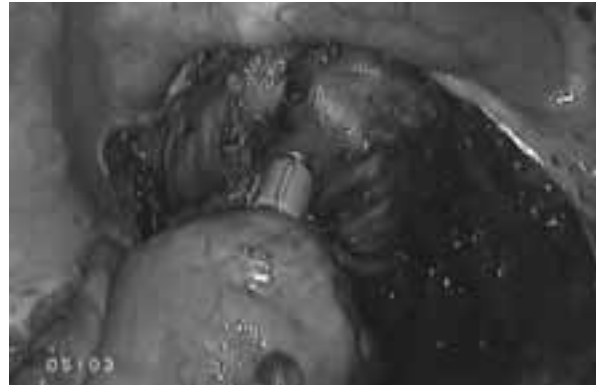
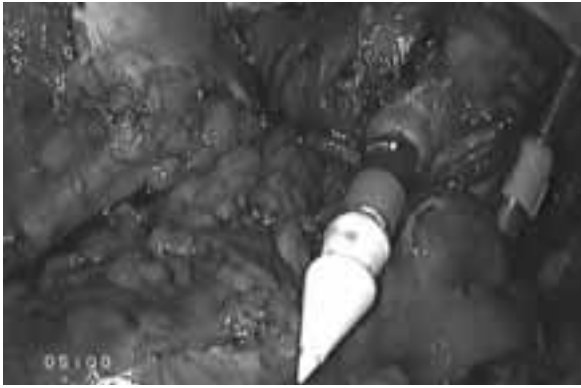
Рисунок 1. Двухаппаратная техника (первая исследуемая группа). а - перфорация линейного шва стилетом, б - формирование анастомоза.

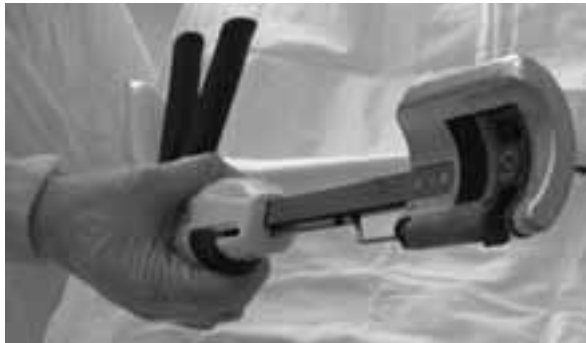

Рисунок 2. Аппарат "CONTOUR".

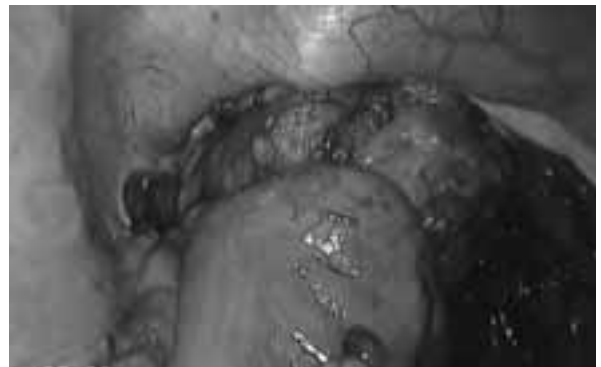
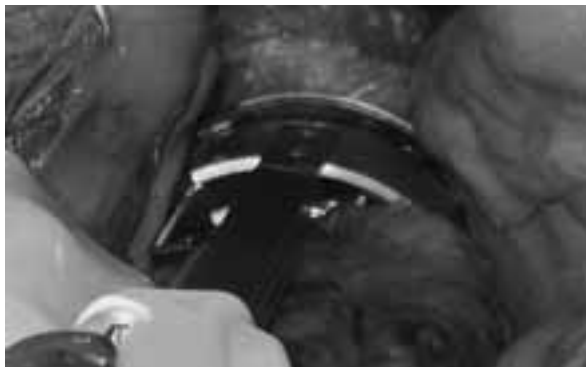
Рисунок 3. Двухаппаратная техника (вторая исследуемая группа). а - прошивание культи линейным степлером "CONTOUR", б - формирование анастомоза.

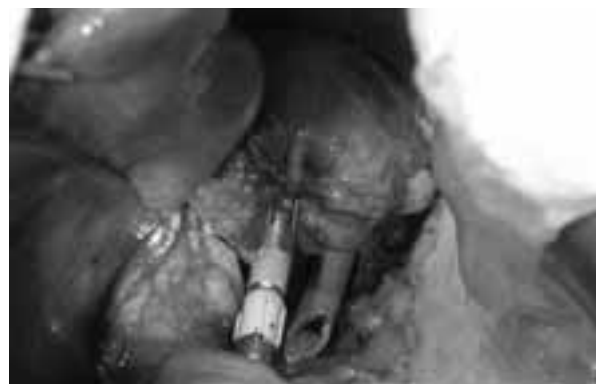
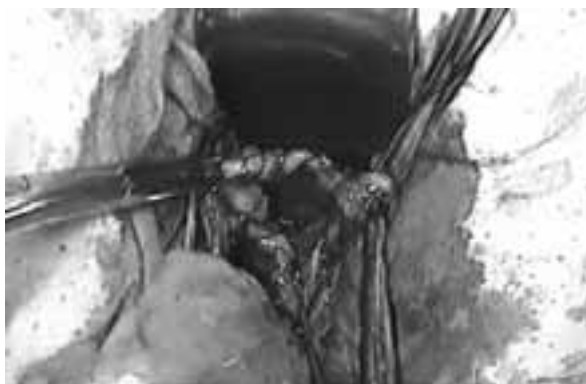
Рисунок 4. Техника НПР с прошиванием культи прямой кишки ручным кисетным швом (группа сравнения). а - прошивание культи ручным кисетным швом, б - формирование анастомоза.

РЕЗУЛЬТАТЫ

Летальных исходов не было. Зарегистрировано шесть ранних послеоперационных осложнений - несостоятельность швов анастомоза (таблица 1). Таким образом, общее количество послеоперационных осложнений составило 6 %. Превентивная стома накладывалась в 7 (7%) наблюдениях первой группы, в 2 (2%) - второй исследуемой группы и в 10 (10%) - группы сравнения и в большинстве случаев были связаны с техническими сложностями формирования анастомоза или с наличием хронической кишечной непроходимости.

Средняя продолжительность операций составила 168,7+18,6 минут. Средний послеоперационный койко-день составил 13,1+2,6 сут. Подробнее результаты лечения представлены в таблице 1. Послеоперационные осложнения (несостоятельность анастомоза) развилась у 4 больных (10,0%) группы сравнения, и у 2(5%) - первой исследуемой группы. При использовании аппарата "CONTOUR" несостоятельности анастомоза не отмечено. Во всех шести случаях выполнены повторные вмешательства.

Осложнения при формировании анастомоза возникли в 2 (2%) случаях в первой группе (прорезывание степлерных швов при введении циркулярного степлера) и в 4 (4%) случаях в группе сравнения (отсутствие целостности срезанного аппаратом нижнего "кольца анастомоза"). Во всех 6 наблюдениях сформирована превентивная трансверзостома.

Максимальное время формирования анастомоза зарегистрировано в группе сравнения (30 мин), что связано с техническими трудностями формирования низкого ручного кисетного шва. Требовалось дополнительное время на более тщательное отмывание культи прямой кишки. В среднем 20 минут требовало формирование анастомоза в первой исследуемой группе, что также связано с техническими трудностями прошивания культи обычными линейными степлерами, особенно в узком тазу. Минимальное время (10 минут) требовало формирование анастомоза с использованием "CONTOUR", обладающего неоспоримыми преимуществами над своими аналогами. Аппарат очень удобно использовать даже в узком тазу. Кроме того, аппарат подобно эндоскопическому степлеру прошивает с двух сторон и одновременно пересекает ткани.

Достоверных отличий в продолжительности операций, величине кровопотери не обнаружено. У всех больных отмечены хорошие функциональ-

ные результаты. Средняя величина дистального уровня резекции составила 2,7 см. Достоверных данных о влиянии методики передней резекции на количество рецидивов и результаты 1-3 летней выживаемости на настоящий момент не получено. Отдаленные результаты прослежены у 75 процентов пациентов. Процент 3-х летней выживаемости составил 86,4, что существенно выше среднестатистического.

ОБСУЖДЕНИЕ РЕЗУЛЬТАТОВ.

Для выполнения низкой передней резекции можно использовать любую из описанных методик. Достоверных данных о влиянии методики передней резекции на дистальный уровень резекции, послеоперационный койко-день, количество рецидивов не получено.

Достоверно большее число послеоперационных осложнений в группе сравнения характеризует ручной кисетный шов как наименее надежную методику НПР. Бóльшее число осложнений формирования анастомоза в группе сравнения способствовало увеличению числа превентивных колостом в данной группе, 4 стомы выведены как раз по этой причине. В 5 наблюдениях отмечен обрыв нити при затягивании кисета на стилете циркулярного степлера, что потребовало повторных прошиваний и, естественно, способствовало дополнительной травматизации стенки кишки. Не в пользу ручного шва говорит и большее время необходимое для анастомозирования в группе сравнения по сравнению с исследуемыми группами. Единственным преимуществом данной методики является ее дешевизна (примерно 400\$).

Более предпочтительными, по отношению к группе сравнения, выглядят результаты, полученные в первой исследуемой группе: в 2 раза реже отмечено возникновение несостоятельности анастомоза и осложнений при формировании анастомоза. 2 осложнения при формировании анастомоза в первой группе (прорезывание степлерных швов при введении циркулярного степлера) мы связываем с бóльшими техническими трудностями прошивания культи обычным линейным степлером в узком тазу, особенно при заведении прямой кишки между браншами аппарата. Образование так называемых "ушей" анастомоза, которые неизбежно возникают при 2-х аппаратной методики НПР, не влияют на частоту осложнений, и не требуют дополнительной герметизации. Более того,

Таблица 1. Результаты выполнения передней резекции прямой кишки.

РЕЗУЛЬТАТЫ ЛЕЧЕНИЯ	1(n=40)	2 (n=20)	(n=40)
П/о осложнения	2 (5%)	-	4(10%)
Осложнения формирования анастомоза	2 (5%)	-	4(10%)
Продолжит. операции (мин)	166+18,4	152+15,9	170+19,0
Продолжит. анастомозирования	20+8,4	10+2,4	30+11,6
Дистальный уровень резекции (см)	2.6 +1,0	2.8+0,8	2.7+0,9
П/о койко - день	13,2+3,4	12,8+4,0	12.9+2,8

попытки погрузить "уши" анастомоза могут привести к прорезыванию степлерных швов при натяжении кишки и, возможно, к последующей несостоятельности. Однако данная методика дороже первой (600-650\$).

Хорошие результаты получены во второй исследуемой группе. Не было ни одного случая интра-, и послеоперационных осложнений формирования анастомоза. Минимальное время занимало формирование кишечного соустья. Ни разу не возникало технических сложностей при заведе-

нии прямой кишки между бранш аппарата даже в условиях анатомически узкого и глубокого таза. Кроме того, аппарат подобно эндоскопическому степлеру прошивает с двух сторон и одновременно пересекает ткани, что существенно снижает контаминацию микрофлоры кишечника. Данная методика самая дорогостоящая (700-800\$). Однако, учитывая возможность многократного использования аппарата (до 10 раз), меняя кассеты, то цена сопоставима с обычными линейными степлерами.

ЗАКЛЮЧЕНИЕ

1. Использование ручного кيسетного шва при НПР чаще всего сопровождается послеоперационными осложнениями, большей продолжительностью и техническими трудностями исполнения.

2. Двухаппаратная техника с обычными линейными степлерами улучшает непосредственные результаты операции, однако отмечены значительные техниче-

ские трудностями прошивания культи прямой кишки в узком тазу.

3. Использование "CONTOUR" для НПР является самой удобной и надежной методикой (реже всего сопровождается осложнениями), меньше всего требует времени, является методикой выбора в условиях анатомически узкого и глубокого таза.

ЛИТЕРАТУРА

1. Александров К.Р., Александров В.Б., Туманов А.Б. и др. Расширенные лапароскопические операции на толстой кишке. // Тез. докл. V Всерос. конф. "Актуальные проблемы колопроктологии". - Ростов-на-Дону. - 10-12 октября. - 2001. - С.99.

2. Воробьев Г.И., Шельгин Ю.А., Фролов С.А. Передняя резекция прямой кишки. Эндоск. хирургия. - 1998. - №1. - С.10.

3. Ищенко В.Н., Токарчук В.В., Григорьев М.Н. О классификаций передних резекций прямой кишки. // Тихоокеанский медицинский журнал. - 2003. - №1. - С.85-87.

4. Клейн К.В., Лахин А.В., Латышев Ю.П., Кривошеев К.В. Лапароскопические технологии в лечении колоректального рака. // Тез. докл. V Всерос. конф. "Актуальные проблемы колопроктологии". - Ростов-на-Дону. - 10-12 октября. - 2001. - С.167.

5. Сажин В.П., Бубликов И.Д., Герасин Ю.Н. Видеолапароскопические операции при опухолях толстого кишечника. // "Реконструкция - основа современной хирургии"; конф. молодых ученых, 8-9 июня 1999. - М.; Аир-Арт, 1999. - С.103-106.

6. Сажин В.П., Куликов Е.П., Бубликов И.Д. Лапароскопические операции при опухолях толстой кишки. // Тез. докл. V Всерос. конф. "Актуальные проблемы колопроктологии". - Ростов-на-Дону. - 10-12 октября. - 2001. - С.167.

7. Ferrara A., Ruggiero R., Boccia G. Ultra-low laparoscopic rectal resection and colo-anal anastomosis. // Ann Ital Chir. - 1996. - Vol.67, №3. - P. 425-433.

8. Franklin M.E. Лапароскопическая резекция сигмовидной кишки, низкая передняя резекция и брюшно-промежностная экстирпация прямой кишки // "Малоинвазивная колопроктология" под ред. Аррегви М.А., М.; Медицина.-1999.- С.212-225.

9. Franklin M.E., Diaz A., Norem R. et al. Prospective comparison of open vs. laparoscopic colon surgery for carcinoma. Five years results. // Dis Colon Rectum. - 1997. - Vol.39, №10. - P. 135-146.

10. Goh Y.C., Eu K.W., Seon-Choen F. Early postoperative results of prospective series of laparoscopic vs. open anterior resection for rectosigmoid cancers. // Dis Colon Rectum. - 1997. - Vol.40, №7. - P. 776-780.

ЛЕЧЕНИЕ БОЛЬНЫХ С МЕТАСТАЗАМИ КОЛОРЕКТАЛЬНОГО РАКА В ПЕЧЕНЬ

Проф. Т.С. Одарюк, к.м.н. В.Н. Кашников, к.м.н. Е.Г. Рыбаков, Д.Ю. Пикунов, А.М. Соловей.

В структуре заболеваемости и смертности населения большинства стран мира доля злокачественных новообразований органов пищеварения составляет более 50%. В России ежегодно регистрируется 126,5 тысяч новых случаев рака ЖКТ, что составляет около 30% в структуре онкологической заболеваемости [3]. В 2000 году в России выявлено 47,6 тысяч новых случаев колоректального рака, что на 11,6 тысяч (24%) превысило заболевших в 1989 году. Ежегодно в мире регистрируется около 800 тысяч больных раком ободочной кишки и 440 тысяч смертей от него. В структуре онкозаболеваемости колоректальный рак составляет от 9 до 14% во всех экономически развитых странах Европы и Америки. В России доля КРР достигла в 2000 году 9,6% у мужчин и 11,4% у женщин. Средний возраст заболевших КРР в 85 % случаев 55 лет [3]. По сравнению со злокачественными опухолями другой локализации, при КРР особенности кровоснабжения обуславливают частое поражение печени, так у 20-50% больных уже при первичном обращении, а также у 40-50% больных при выполнении предположительно радикальных операций имеются метастазы в печени [3, 5]. По данным этих авторов, метастазирование в правую долю печени было отмечено в 54,8% случаев, левую - в 14,2% , у 31% больных имело место вовлечение обеих долей. У 70 (72,2%) больных метастазирование в печень было синхронным, у 27 (27,8%) - метасинхронным. Средняя продолжительность жизни больных с неудаленными метастазами колоректального рака менее 1 года, а при синхронных метастазах 4,5 месяца с момента установления диагноза. Тем не менее, даже по литературным сведениям известно, что комбинирование хирургического лечения и химиотерапии позволяет продлить жизнь пациентов и достичь 5-летней выживаемости до 50 %. Учитывая высокую частоту поражения печени именно метастазами колоректальной этиологии, лечение этой группы пациентов требует внедрения новых подходов.

На сегодняшний день основным методом лечения, дающим шанс на продление жизни, при метастатическом поражении печени является резекция печени. Впервые попытку резекции печени предпринял итальянский хирург В.С. Верте в 1716 году. Лишь в 1870 г. после этого первую успешную резекцию печени произвел известный немецкий военный хирург Victor von Bruns, который резецировал небольшой участок печени в связи с огнестрельным ранением. Carl Langenbuch в январе 1887 г. выполнил первую успешную резекцию левой доли печени после предварительной перевязки левой печеночной „ножки“. В России первую резекцию печени выполнил Н.В. Склифосовский в 1889г., первую анатомическую

резекцию левой доли печени - С.С. Юдин в 1929 г., правостороннюю гемигепатэктомию - в 1955 г. А.М. Дыхно. Большой вклад на первых этапах развития хирургии печени был сделан М.М. Кузнецовым и Ю.Р. Пенским, предложившим в 1894 г. гемостатические швы печени. Дальнейшее развитие резекционной хирургии печени в значительной степени связано с разработкой учения о ее сегментарном строении (А.В. Мельников 1924 г., В.С. Шапкин 1964 г., Couinaud 1955г., Goldsmith и Woodbume 1957г., Ton That Tung 1967 г.). Healey, Shroy и Hjorstjo провели исследования, уточняющие строение внутривенных желчных протоков. В 1952 г. Lortat-Jacob выполнил первую анатомическую расширенную правостороннюю гемигепатэктомию, а левосторонняя расширенная гемигепатэктомию была выполнена только в 1980 г. Т.Е. Starzl и S. Iwatsuki (США).

За более чем столетнюю историю развития хирургии печени было предложено большое количество методов резекции. В настоящее время большинство хирургов выделяют анатомические (син.: типичные, центральные, управляемые, контролируемые) и атипичные (син.: периферические, краевые, клиновидные, гильотинные) методы резекции печени (РП) [1,4].

Анатомической принято считать РП, при которой удаляется автономный по сосудисто-секреторному снабжению сегмент, доля или половина печени, а паренхима иссекается по межсегментарным или междолевым фиссурам.

Атипичные резекции - это РП, выполненные без предварительной обработки сосудисто-секреторной ножки удаляемой части печени. Резекция паренхимы производится не по междолевым или не по межсегментарным фиссурам. Оба вида резекций имеют свои положительные и отрицательные стороны. Атипичные резекции позволяют сохранять непораженную часть печени, но при этом чаще наблюдаются геморрагические и билиарные осложнения, а также некроз паренхимы, развивающийся в результате вовлечения в шов сосудисто-секреторных элементов остающейся части печени. Для большей „анатомичности“ Т. Tung предложил метод дигитоклазии - разделение рыхлой печеночной ткани пальцами. При этом трубчатые структуры органа захватывают, затем пересекают и изолировано перевязывают. По А.А. Ашрафову [24], существуют три основных метода резекции печени - наложение гемостатических швов, методы коагуляции и сепарации. Сам автор отдает предпочтение методу сепарации (рассечение ткани печени) с помощью современных технологических средств, который позволяет выделять сосудисто-секреторные элементы печени в плоскости

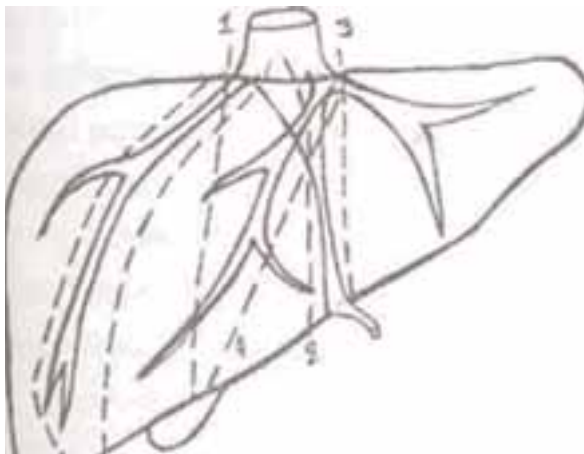


Рисунок 1. Схема плоскостей для выполнения различных вариантов резекции печени.

разреза органа и лигировать их изолировано. Специалисты СГМУ г. Томска [11] придерживаются принципиального мнения, что резекция печени не может осуществляться без учета анатомических структур органа, поэтому деление резекций на анатомические и атипичные бессмысленно. Все резекции печени следует разделять на типичные и атипичные. Типичные представляют собой те вмешательства, когда осуществляется типичная перевязка сосудисто-секреторных элементов доли или половины печени в ее воротах и месте впадения печеночных вен в нижнюю полую вену. Атипичные - это вмешательства, при которых резекция осуществляется также в пределах анатомических структур печени, но сочетает в себе элементы первых вмешательств и атипичные действия.

Выбор метода РП определяется локализацией и объемом образования, взаимоотношением его с сосудисто-секреторными элементами. В.С. Шапкин в 1986 году предложил различать 3 способа выполнения анатомических РП: воротный, фиссуральный, транспеченочный. Воротный способ заключается в предварительной перевязке сосудисто-секреторных элементов и применяется в тех случаях, когда ее ворота не вовлечены в патологический процесс. Фиссуральный способ применяется при наличии неблагоприятных условий в воротах, когда предварительная перевязка сосудисто-секреторных элементов невозможна: при внутрипеченочном расположении сосудистого пучка, локализации опухоли непосредственно в воротах печени, вовлечении в патологический процесс глиссоновых триад печени. Транспаренхиматозный способ резекции выполняется путем отдельной перевязки в плоскости печени без предварительной перевязки сосудисто-секреторных элементов.

В Институте хирургии им. А.В. Вишневского РАМН при выполнении оперативных вмешательств на печени пользуются европейской классификацией резекций, основанной на сегментарной анатомии печени по Quinuld [20].

Плоскость разделения ткани печени должна проходить в 5 мм кнутри или кнаружи от соответствующей печеночной вены. Так, по линии 1 (рис. 1) выполняется правосторонняя гемигепатэктомия, 2 -

правосторонняя расширенная гемигепатэктомия, 3 - левосторонняя лобэктомия, 4 - левосторонняя гемигепатэктомия, 5 - левосторонняя расширенная гемигепатэктомия, 6 - резекция правого заднего сектора (SVI+SVII).

При формировании показаний к операции большое значение имеет количество метастазов, их размер, динамика роста. Поэтому важным представляется выработка единой классификации метастазов в печени. Впервые клиническая классификация метастазов в печени была представлена Pettavel, Taylor и Gennari с соавторами.

1 стадия метастатического поражения - единичный метастаз, занимающий не более 25% объема печени. 11 стадия метастатического поражения - множественные и билобарные метастазы объемом не более 25%, а также единичный метастаз объемом от 25 до 50%.

111 стадия метастатического поражения - множественные и билобарные метастазы объемом 25-50%, а также метастаз общим объемом более 50%. В настоящее время критериями резектабельности считаются:

- ограниченное количество метастазов,
- поражение менее половины печени,
- расположение метастазов вне портальных и кавадных ворот,
- адекватная функция печени, позволяющая перенести удаление более половины ее объема,
- общее состояние больного.

Критерии нерезектабельности:

- множественные метастазы,
- поражение двух долей,
- расположение метастазов вблизи крупных сосудов,
- ограниченные функциональные резервы,
- тяжелое состояние больного.

Объем резекции печени определяется степенью ее вовлечения в опухолевый процесс. Краевую резекцию выполняют при поверхностном расположении метастаза размером не более 5 см или при наличии дополнительного одиночного метастаза в остающейся доле печени (билатеральные метастазы). При глубоко расположенных метастазах размером более 5 см рекомендуется выполнение больших резекций печени. Изолированные сегментэктомии ввиду их сложности выполняются только при циррозе печени.

Успех резекции во многом зависит от правильно выбранного хирургического доступа. Срединная лапаротомия является наименее травматичным доступом, позволяет производить все виды операций на левой доле и атипичные резекции передних сегментов правой доли. При наличии широкого угла между реберными дугами и при небольших очаговых поражениях из косого разреза в правом подреберье по Кохеру или по Федорову возможно выполнение операций на обеих долях печени. Трансабдоминальные разрезы брюшной стенки по Рио-Бланко и типа „Мерседес" в полной мере отвечают всем требованиям, предъявляемым к хирургическому доступу ко всем отделам печени [11, 15, 20].

После выполнения РП возможно развитие таких осложнений, как: подпеченочные абсцессы, раневая инфекция, желчные наружные свищи, почеч-

ная и печеночная недостаточность, коагулопатия. Частота послеоперационных осложнений составляет от 19 до 43 %, а послеоперационная летальность колеблется в пределах 4-7%.

Не менее важным является определение сроков выполнения хирургического вмешательства после выявления метастазов в печени.

С одной стороны, операцию нужно проводить как можно скорее после установления диагноза с целью профилактики возможного лимфо- и гематогенного распространения процесса. Lambert A. с соавторами предлагает дифференцированный подход к решению этой проблемы (Lambert A. et al., 2000). По его данным, выполнение резекции печени в сроки от 2 до 6 мес. ("test time") после выявления печеночных метастазов не оказывает неблагоприятного влияния на прогноз. Резекцию выполняют только тем пациентам, у которых не возникают новые метастатические узлы. Так как за время наблюдения крупные метастазы могут стать нерезектабельными (например, вследствие прорастания опухоли в основные сосудистые структуры или распространения на соседние области), то крупные узлы (более 4 см) необходимо резецировать без промедления. С другой стороны, мелкие метастазы (менее 1см), особенно если они расположены в нескольких сегментах и требуют выполнения большой резекции, следует оперировать через 3 месяца после контрольной компьютерной томографии. По мнению Lambert A. с соавторами такая тактика позволит исключить пациентов со стремительным прогрессированием заболевания, имеющих неблагоприятный прогноз. Аналогичной точки зрения придерживается Scheele J. с соавторами (Scheele J., 2003). Другие авторы предлагают оперировать колоректальные метастазы сразу после установления диагноза, так как имеющиеся опухоли могут стать источником дальнейшего метастазирования (Ekberg et al., 1986; Fortner et al., 1994).

В настоящее время в хирургическую практику внедряется новый подход в лечении пациентов с метастазами колоректального рака в печень - это выполнение до- или послеоперационной химиотерапии, что позволяет повысить резектабельность и предупредить рецидивирование метастазов, как в самой печени, так и в другие органы. Однако, способ введения химиопрепарата для достижения хорошего результата еще до конца не ясен, так как, например, результаты, полученные при введении его в печеночную артерию, признаны сомнительными из-за того:

- во-первых, метастазы колоректального рака аваскулярны, что не приводит к желательному циторедуктивному эффекту;
- во-вторых, возможны осложнения - постэмболический синдром и др.;
- в-третьих, не отмечено улучшение показателей отдаленной выживаемости пациентов.

Таким образом, вопрос о целесообразности проведения дооперационной химиотерапии остается открытым.

Средняя продолжительность жизни больных после операций по поводу метастазов КРР: 1 год-90%, 2 года - 69%, 3 года - 52%, 4 года - 40%, 5 лет - 37%.

При 1 стадии 3 года живут 73%, при 2 стадии - 60%, при 3 стадии - 29%. Существует также ряд факторов, оказывающих влияние на общую выживаемость и безрецидивный период у пациентов с метастатическим поражением печени (таб.1).

Важно отметить, что рецидив заболевания возникает в 21,6% случаев, причем частота рецидива после анатомических резекций печени составляет 7,7%, а при атипичных - 25,9%

Учитывая, что возможность радикальных операций при множественном метастатическом поражении печени крайне низка нередко из-за билобарного поражения печени, а выполнение оперативных вмешательств пациентам, которым заранее не планируется удаление всех определяемых метастазов, не оправдано из-за неудовлетворительных отдаленных результатов, поиск методов, увеличивающих радикализм операции у больных данной группы, является важной задачей.

В последние десятилетия ведутся активные разработки в области внедрения в клиническую практику целого ряда методов локальной деструкции: алкоголизации, криодеструкции, электрохимического лизиса, микроволновой и лазерной деструкции, фокусированного ультразвука, РЧА и др. [24].

На современном этапе хорошая методика деструкции должна удовлетворять следующим требованиям:

- 1) обеспечивать разрушение опухоли в пределах здоровых тканей (1 см) - требование, предъявляемое к резекциям печени,
- 2) вызывать минимальное системное токсическое воздействие (т.е. предпочтительнее методы, приводящие к коагуляционному, а не колликвационному некрозу),
- 3) быть малотравматичной, не вызывающей серьезного операционного стресса,
- 4) обладать возможностью неоднократного применения.

Разрушение опухолевых узлов этанолом.

В настоящее время накоплен опыт успешного применения метода деструкции гепатоцеллюлярного рака и метастазов в печени путем чрезкожной инъекции в них 95-99,5% этилового спирта (этанол) под контролем УЗИ (впервые данная методика была использована N. Sigiura et al. в 1983 году).

Влияние спирта на опухолевый узел заключается в сочетанном действии следующих факторов, вызывающих некроз опухоли:

1. дегидратация опухолевой ткани;
2. дегенерация ее белковой структуры;
3. облитерация сосудов, окружающих опухоль, за счет частичного проникновения в них этанола (так называемый частичный тромбоэмболический эффект).

Следует отметить, однако, что ЧИЭ проводится как при больших образованиях (d до 5 см), так и при множественном их характере (в таком случае алкоголь вводится в 1-2 крупных узла).

Главные условия для выполнения ЧИЭ - уровень протромбинового индекса не менее 40%, число тромбоцитов не менее 40.000 в 1 мл. Выполнение ЧИЭ не оправдано у больных с выраженной генерализацией опухолевого процесса (наличие метастазов в других органах, кроме печени), не показанной

ЧИЭ считается при выраженном асците.

Перед выполнением ЧИЭ нужно рассчитать количество вводимого этанола, необходимого на курс лечения для конкретного пациента, расчет производится по формуле:

$$V=4/3 \pi (r+0,5)Z$$

V- объем спирта (в мл).

r- радиус опухолевого узла (в см).

коэффициент 0,5 вводится для большей радикальности процедуры - в ходе алкоголизации очага небольшая часть неизменной печеночной ткани вокруг него также должна подвергаться некрозу. Оптимальным считается введение от 2 до 8 мл этанола, однако для некроза крупного опухолевого узла необходимо около 40 мл этанола, введение постепенное, курс длится в среднем 3 недели.

Для выполнения ЧИЭ используются иглы F 18-22, длиной 15-20 см, имеющие несколько отверстий на конце для лучшего контакта спирта с опухолевой тканью. Для уменьшения токсичности воздействия инъецируемого алкоголя используется инъекция горячего физиологического раствора, это позволяет уменьшить продолжительность курса лечения, так как однократно позволяет использовать большие объемы вводимого препарата (до 30 мл, в среднем 18,9 мл)

Признаки эффективности:

При КТ - опухолевый узел визуализируется как гомогенная высокоаттенуированная тень с гипоаттенуированным венчиком.

МРТ - пониженная экзогенность по сравнению с нормальной тканью печени.

На УЗИ - тень исчезает или уменьшается в размере.

Осложнения: наиболее часто встречается повышение температуры, проходящая боль в зоне манипуляции, несколько реже внутрибрюшное кровотечение (0,2%), асцит (7,5%), ограниченный плевноторакс (3,8%), желтуха, проходящая гипотензия (1,9%), миоглобинурия (1,9%). В некоторых случаях возможно метастазирование опухоли за счет обсеменения раневого канала опухолевыми клетками. Чрескожная инъекция этанола является одной из предпочтительных методик при неоперабельных метастазах и опухолях печени у пациентов с циррозом печени.

В последние годы появились сообщения о более выраженном воздействии на метастазы и опухоли печени 50 % раствора уксусной кислоты (Ohnishi K. et al, 1998 г.). Показания и техника применения внутриопухолевого введения уксусной кислоты такие же, как при использовании этанола.

Метод криодеструкции.

Метод криодеструкции предполагает воздействие на патологическое образование сверхнизкими температурами с целью его разрушения. Впервые этот метод был предложен в 1963 году Cooper L.S. В России родоначальниками криохирургии были клиницист профессор Э.И. Кандель и крупнейший физик академик А.И. Шальников (1962-1974 гг.).

Механизм действия сверхнизких температур на живые ткани объясняется по-разному, но все исследователи сходятся во мнении, что существенную роль в этих процессах играет вне- и внутрипеченочное образование кристаллов льда. Повреждающий эффект криовоздействия можно

объяснить следующими механизмами:

1. повреждение клеточных мембран и структурных компонентов клетки вследствие резко возникающих в результате вне- и внутрипеченочной дегидратации осмотических нарушений.

2. денатурационными изменениями макромолекул, субклеточных структур и других компонентов клетки вследствие повышения концентрации электролитов и pH.

3. токсическим воздействием мезосомальных протеаз, освобождающихся при разрушении мембранных клеточных структур.

4. механическим повреждением структурных компонентов клетки за счет внутри- и внеклеточной кристаллизации воды и роста кристаллов.

5. прекращением кровообращения в замороженной ткани и образованием вследствие этого очага ишемического некроза.

По данным разных авторов, допустимые размеры метастазов для выполнения криодеструкции, колеблются в пределах 3-13 см. Криодеструкция метастазов большого размера требует увеличения продолжительности вмешательства, холодовой нагрузки на организм пациента. В свою очередь большое количество продуктов распада, образующихся в результате колликвационного (влажного) некроза, и Cracking феномен, возникающий в зоне криовоздействия, обуславливают, как следствие, высокую частоту осложнений - 15-50% и летальность - до 7% [9].

Чаще всего криодеструкцию проводят из лапаротомного доступа, это позволяет провести адекватную ревизию органов брюшной полости с целью исключения диссеминации процесса и определения объема поражения. Одним из значительных преимуществ криовоздействия перед другими методами деструкции является возможность визуального контроля за установкой криозондов и термоиндикаторов, мониторинг процесса замораживания и оттаивания в режиме реального времени с использованием УЗИ.

Радиочастотная термоабляция.

Метод радиочастотной термоабляции (РЧА) метастазов заключается в местном повышении температуры под воздействием высокочастотного радиоизлучения.

При типичной радиочастотной абляции температура ткани обычно не превышает 100 °С, что приводит к формированию зоны коагуляционного некроза [66]. При этом микрососудистые структуры ткани полностью разрушаются, а ветви печеночной артерии, воротной и печеночных вен менее 3 мм в диаметре тромбируются.

На сегодняшний день распространены два принципиальных типа электродов: раскрывающиеся (expandable) - зонтичные, LeVein, Christmas tree - и охлаждаемые (cool-tip).

Первый тип представляет собой подводимую к опухоли тонкую каниюлю, из кончика которой в ткань опухоли выдвигается несколько (до 12) тонких электродов разной степени изогнутости. При работе генератора вокруг каждого из них формируется зона некроза, которая, перекрываясь с аналогичными зонами вокруг других электродов, формирует единый очаг деструкции. Последние

модели таких электродов позволяют создать зону некроза до 7 см в диаметре [34].

В охлаждаемых электродах реализован принцип предотвращения карбонизации иглы за счет циркуляции охлаждающей жидкости по внутренним полостям электрода. Одиночный охлаждаемый электрод способен создать зону некроза до 3 см в диаметре [57, 81]. Параллельно объединенные в кластерный электрод три одиночных позволяют добиться 5-6 сантиметровой зоны деструкции.

Основным недостатком раскрывающихся электродов является то, что тонкие зонды могут распределяться равномерно (т.е. на одинаковом расстоянии друг от друга) только в паренхиме печени или мягких по консистенции опухолях, а в плотных, чаще всего метастатических очагах, это невозможно. Только для электродов этого типа описан особый вид локального рецидива - "overall enlargement" - общее увеличение размеров зоны РЧА при динамическом наблюдении за счет гнезд резидуальной опухоли между неперекрывшимися зонами некроза. Для электродов других типов характерны рецидивы по узловому или ореольному типу, когда резидуальная опухоль оставлена на периферии [42]. Еще одним недостатком, на который обращают внимание исследователи, является сложность извлечения таких электродов в конце вмешательства из-за прилипших коагулированных тканей. Одиночные охлаждаемые электроды лишены этих недостатков, но дают меньшую зону деструкции (до 3 см в диаметре).

Еще одной разновидностью электродов являются перфузируемые (wet) устройства. Они могут быть как охлаждаемыми, так и раскрывающимися [47, 64].

Чем больше содержание диполей в ткани, тем большей температуры в ней можно достигнуть под воздействием радиочастотных волн и тем большую зону некроза получить. В перфузируемых устройствах в ткань по ходу электрода с помощью специального насоса подается физиологический или гипертонический раствор. Однако, Gillams A.R. (2005), проводя РЧА с помощью таких электродов под контролем КТ и добавляя к вводимому физиологическому раствору в небольшом количестве контрастный препарат, отметил, что приходится сталкиваться с проблемой "неправильности" формы зон РЧА за счет затекания перфузируемого раствора вдоль сосудисто-секреторных элементов печени и фиброзных прослоек опухоли. Ваеге Т. с соавт. (2001), сравнивая кластерные охлаждаемые электроды с раскрывающимися в эксперименте, пришел к выводу, что кластерный электрод позволяет создать зону некроза большего диаметра.

Вопрос о количестве и размерах очагов, при которых целесообразно выполнять РЧА, остается открытым. По данным, полученными рядом авторов, РЧА целесообразно выполнять при обнаружении 5 очагов до 5 см в д., однако существуют данные об удовлетворительных результатах после выполнения РЧА при наличии не более 10 метастазов до 4 см [48].

Существует три доступа для выполнения РЧА первичных и метастатических образований печени: чрескожно, с использованием лапароскопической техники или как часть традиционного "открытого" вмешательства.

Наиболее широко применяется чрескожный метод в силу его малой инвазивности. В клиниках с большим опытом при неосложненном течении пациенты выписываются домой уже на следующие сутки после проведения подобных вмешательств. Кроме того, этот доступ в наибольшей степени соответствует как специфике вмешательства, так и естественному течению онкологического процесса. Полная деструкция с первой попытки достигается в зависимости от вида опухоли по данным разных авторов в 63-89,4% образований [63, 72]. У 44% - 50% пациентов, перенесших РЧА метастазов печени, наблюдается появление новых внутривенных очагов [29, 42, 48]. Это диктует необходимость проведения повторных сеансов РЧА, часто через небольшие промежутки времени, что возможно лишь при чрескожных вмешательствах. В то же время некоторые авторы считают, что при особых локализациях метастазов - подкапсульно, а также в 1, 2, 4 и 8 сегментах - от чрескожного доступа лучше отказаться в пользу лапароскопического из-за высокого риска развития осложнений или неполной деструкции опухолевого узла [76].

Достоинством лапароскопической РЧА является возможность осуществления визуального контроля деструкции при подкапсульно расположенных опухолях и выполнения лапароскопического УЗИ, превосходящего по чувствительности чрескожное, для выявления "скрытых" очагов.

В большинстве случаев открытая РЧА осуществляется в сочетании с резекцией печени или каким-либо другим открытым оперативным вмешательством. Комбинация резекции печени и РЧА позволяет в значительной степени повысить резектабельность при множественном полисегментарном поражении [71].

Основными факторами, определяющими успешность РЧА, является техника пункции и интраоперационный мониторинг процесса формирования зоны деструкции.

В подавляющем большинстве случаев установка электрода производится под контролем УЗИ. Полнота деструкции опухолевого узла определяется точным позиционированием электрода, поэтому устанавливать его должен оператор, имеющий значительный опыт ультразвуковых исследований и вмешательств под контролем УЗИ и обладающий превосходной визуально-моторной координацией и пространственным мышлением. По требованиям к точности пункции РЧА значительно превосходит все существовавшие до нее манипуляции на печени. Для успешной толстоигльной биопсии необходимо, чтобы оператор попал в любую часть опухоли хотя бы однажды (из нескольких попыток), для успешной РЧА требуется попасть точно в центр опухоли, причем так, чтобы опухоль и зона термического повреждения оказались совершенно гомоцентричными [46]. Использование пункционных адаптеров повышает точность позиционирования электрода. Кроме того, с 2002 года в литературе стали появляться сообщения о применении навигационных систем для усовершенствования техники пункций при РЧА, основанных как на построении 3D-изобра-

жений при УЗИ, так и на совмещении технологий УЗИ и КТ [31, 79, 82].

Мониторинг за процессом РЧА может осуществляться с помощью УЗИ, КТ или МРТ. Чаще всего используется УЗ-мониторинг. В процессе работы генератора температура в тканях повышается, что приводит к уменьшению растворимости газов в тканевой жидкости и плазме крови, и выделению газовых микропузырьков, регистрируемых при УЗИ в виде растущей гиперэхогенной структуры в области работающего электрода. Этому явлению в литературе присвоено много названий - "ультразвуковое облако", "газовая вуаль", "снегопад" и др. [80, 74, 58]. В 2003 году группа ведущих интервенционных радиологов, занимающихся РЧА, опубликовала в журнале "Radiology" предложение по стандартизации терминов, относящихся к этому вмешательству [50]. Они рекомендуют называть УЗ-картину в области электрода при РЧА транзиторной гиперэхогенной зоной. Но каким бы термином не пользовался исследователь, очевидно, что это явление не позволяет четко дифференцировать зону деструктурированной ткани от жизнеспособной опухоли при УЗИ в момент проведения сеанса РЧА [46]. Размеры транзиторной гиперэхогенной зоны дают относительное представление о размерах зоны деструкции, но они обычно сильно завышены, и, кроме того, скрывают заднюю по отношению к датчику границу в силу феномена дорзального усиления. Еще одной причиной, по которой сложно ориентироваться на УЗ-картину (в большей степени относящейся к множественным очагам), является изменение условий визуализации после того, как один из очагов подвергся РЧА. Зачастую мелкие очаги на этом фоне просто "теряются", что требует проведения повторных сеансов РЧА после того, как условия визуализации вернуться к исходным. Поэтому хирург вынужден оценивать свою работу *post factum*, во время проведения контрольной КТ или МРТ [50]. По данным ряда авторов, несколько упрощает оценку интраоперационной УЗ-картины применение микропузырьковых контрастных препаратов, но в России они используются ограниченно [41, 49, 80].

Для более адекватной РЧА, ее выполняют под контролем КТ или МРТ-мониторингом, причем последний способ представляется гораздо более перспективным. МРТ-мониторинг обладает высокой чувствительностью и специфичностью при дифференциальной диагностике некротических и рубцовых изменений печени, а также резидуальных и рецидивных опухолях. Попытки интервенционных вмешательств под контролем МРТ проводились с конца 1980-х годов [65]. Однако несовершенство оборудования, и, главное, крайне высокая стоимость наиболее часто выполняемых в то время вмешательств (пункций кист, абсцессов, биопсия образований) в сравнении с аналогичными под УЗ-контролем сдерживало распространение методики [61]. Все изменилось, когда возникла необходимость в четкой дифференцировке жизнеспособной ткани от некротической при неизвазивном исследовании. Первые данные о значительной корреляции результатов МРТ и патоморфологических исследований ятрогенных

некротических очагов в печени относились к криодеструкции [63]. Позднее это было подтверждено и для РЧА, причем разница в размерах зон деструкции, определяемых при морфологическом исследовании и МРТ, не превышала 1-2 мм [33, 37, 56]. Усовершенствование оборудования, прежде всего появление низкопольных (0,2-0,3Тл) открытых МР-томографов, МР-совместимых электродов и быстрых последовательностей позволило осуществлять не только мониторинг за процессом РЧА, но и контролировать позиционирование электрода в режиме реального времени. [61, 44, 52, 30, 38, 90, 36, 35, 68]. Появившаяся недавно возможность неизвазивного контроля температуры в любой точке очага в ходе вмешательства делает МРТ самым полноценным на сегодняшний день способом мониторинга РЧА [70, 32]. Это в первую очередь отражается на результатах вмешательств. Частота полных некрозов с первой попытки при МРТ-мониторингуемом вмешательстве составляет при метастатическом поражении печени 93% в сравнении с 59-65% при УЗ-мониторингуемом [51]. Отмечается также редкое возникновение локальных рецидивов в зонах РЧА, полученных под МР-контролем, при последующем динамическом наблюдении [68]. Необходимо отметить, что интервенционное МРТ, сделавшее переворот в нейрохирургии, в области хирургической гепатологии находятся в стадии разработки и внедрения.

Микроволновая деструкция.

В основе микроволновой деструкции лежит нагревание биологической ткани под воздействием радиоволн свыше 900 кГц. Диаметр электрода для микроволновой деструкции сходен с таковым для РЧА, зона некроза диаметром 1 см образуется примерно за минуту, есть возможность коагуляции пункционного канала [77]. Основным недостатком метода - малые (1-1,5 см) зоны деструкции, что требует частой репозиции электрода [53].

Лазерная деструкция.

При лазерной деструкции нагревание ткани происходит при воздействии фотонов на естественные хромофоры (гемоглобин, миоглобин, липофусцин, родопсин, цитохромы митохондрий), а чаще на накопленный в ткани заранее введенный фотосенсибилизатор [53, 59]. Диаметр световодов варьирует от 0,5 до 2,5 мм, что превышает диаметр электродов для РЧА. Основным недостатком метода - небольшая проникающая способность светового излучения (до 2 см). В 1990-х годах по размеру зон некроза лазерная деструкция была сравнима и даже превосходила РЧА [43, 69, 84]. Однако, с появлением охлаждаемых и раскрывающихся электродов для РЧА этот метод, прекрасно зарекомендовавший себя при лечении поверхностных опухолей (рак шейки матки, мочевого пузыря, опухоли кожи и ранний рак желудка), при лечении опухолей печени на время уступил свои позиции. В настоящее время получены удовлетворительные результаты использования лазерной техники последнего поколения, которая позволяет с высокой степенью эффективности и абластичности удалять метастазы в печени, независимо от их количества и размеров [10].

Фокусированный ультразвук.

Деструкция с помощью фокусированного ультразвука также имеет под собой термическую основу. Ультразвуковые волны высокой интенсивности проходят сквозь ткани организма, не повреждая их, и только в районе опухоли за счет фокусировки волн происходит локальный нагрев до 55-90°C. Этот метод был предложен для лечения опухолей Буровым А.К. еще в 1956 году, однако дальнейшего развития работа не получила вплоть до 1980-х годов, когда в клинику стали активно внедряться визуализационные технологии. Он стал широко применяться в лечении злокачественных новообразований прежде всего предстательной железы, мягких тканей, молочной железы, а также миом матки [54]. В 1989 году ter Haar G. с соавт. сообщили о возможности применения фокусированного ультразвука при лечении опухолей печени. 1990-е годы характеризовались целой серией разнопла-

новых экспериментальных исследований физических характеристик метода, морфологии локального ответа тканей, системной реакции, а также способов интраоперационного мониторинга [83, 39, 45, 78, 73, 40]. С 1997 года фокусированный ультразвук начал применяться в клинике. Опубликованные результаты первых клинических исследований впечатляют [87, 62, 55]. Это полностью неинвазивная методика, при которой воздействие оказывается чрескожно без введения каких-либо устройств в паренхиму печени. Некроз носит коагуляционный характер. При сочетании с МРТ-мониторингом техническая эффективность может достигать 100%. Не имеет значения размер опухоли: в работе Li С.Х. с соавт. (2004) из 142 подвергнутых деструкции опухолевых узлов только 36 были менее 5 см в диаметре, 76 - размерами от 5 до 10 см, а 30 - свыше 10 см. Kennedy J.E. и соавт. (2004) в качестве осложне-

Таблица 1. Факторы, влияющие на общую выживаемость и продолжительность жизни у пациентов, оперированных по поводу метастазов колоректального рака в печень.

Автор	Возраст пациента	Локализация первичной опухоли	Стадия первичной опухоли	Уровень РЭА до операции	Число метастазов	Размер наибольшего метастаза	Край резекции, свободный от опухолевых клеток	Интервал между резекцией кишки и резекцией метастазов печени	Наличие внепеченочных метастазов
1. Scheel, 1995 (1960-1992) n=350.		т.к-ка : п\к БП: 38%:29% Puv=0,04	1-2 : 3-4 БП: 38%: 29% Puv=0,02	<5ng\ml : 5,1-50,0: >50,0 БП: 50% : 40%:21% Puv=0,008	1-3 : >3 БП: 34%: 34% Puv=0,64	< 5 см : > 5 см БП: 36%: 29% Puv=0,015	1-9 мм : > 10 мм БП: 31%: 37% Puv=0,03 1-4 мм : 5-9 мм БП: 33%: 29% Puv=0,68	Синхронно: мета-хронно БП: 27%:38% Puv=0.004 <12:12-23:>24мес. БП: 35%:38%:43% Puv=ns	БП: 34% : 27% Puv=0,09
2. Iwatsuki, 1999 (1981-1996) n=305	<60 лет: >60 лет ОВ: 36,5%:28,2 % Puv=ns		Dukes A+B: C+D ОВ: 44,9%:28,1 % Puv=0,053		1-2: 3 и более ОВ: 40,2% : 14,6% Puv=0,0001	< 8 см : > 8 см ОВ: 34,6%: 19,3% Puv=<0,03	< 1см : > 1 см ОВ: 38,4%:21,4% Puv=0,003		ОВ: 34,6%:5,5% Puv<0,0001
3. Fong, 1999 (1985-1998) n=1001	<70 лет:>70лет ОВ:36%:30 % Puv=ns	т.к-ка : п\к ОВ: 35%: 35% Puv=ns	Наличие: отсутствия метастазов в л\у ОВ: 41%: 32% Puv=0.05 Pmv=0.02	<200ng\ml :>200 ОВ: 38%: 24% Puv=0.003 Pmv=0.01	1: >1 P=0,001 ОВ: 44% : 28% Pmv=0,0004 Puv=0,001	< 5 см : > 5 см P=0,004 ОВ: 40%: 31% Pmv=0,01 Puv=0,0004	Отриц.: полож. ОВ: 37%: 20% Pmv=0,004 Puv=0,00001	<12:>12 мес ОВ: 30%: 41% Puv=0.01 Pmv=0.03	ОВ: 38%: 18% Puv=0.0001 Pmv<0,003
4. Jamison, 1997 (1960-1987) n=280			Dukes A+B: C ОВ: 54%: 33% Puv=0,0006		1 : 2-3 : > 4 ОВ: 31% : 29%: 9% Puv<0,09				
5. Minagawa, 2000 (1980-1997) n=235					Единичный: множественные ОВ: 46% : 30% Puv=0,003	< 2 см : >2 см ОВ: 35% : 33% Puv=ns	< 1 см : > 1 см ОВ: 45%: 24% Puv=ns	0-3: 4-24 ОВ:30%:44% 4-24:>24мес ОВ:44%:46% Puv=0,03 Pmv=0.04	ОВ: 39%:21% Puv=ns

ОВ- общая выживаемость, БП- безрецидивный период.

uv-
mv-

ний вмешательства отмечают преходящие болевые ощущения и ожоги кожи легкой степени. Однако, как для любой методики, для фокусированного ультразвука имеются свои ограничения, в данном случае звукопроводящие среды - ребра, край легкого. Фокусированный ультразвук по ряду параметров превосходит РЧА, и, в комбинации с МРТ-мониторингом, безусловно, может быть самым перспективным методом локальной деструкции на сегодняшний день. Однако, оборудование для этого вмешательства дорогостоящее, находится в стадии клинических испытаний во многих странах и проходит сертификацию в России.

Электрохимический лизис.

Электрохимический лизис основан на принципах непосредственного воздействия постоянного тока на опухоль, приводящего к асептическому некрозу, и отсроченного химического разрушения раковых клеток продуктами электролиза в виде щелочи, кислоты и соединений платины [25, 75, 86]. В экспериментах на свиньях было показано, что в процессе электролиза повышение температуры в тканях не превышает 4,2 °С, следовательно термическая составляющая минимальна, и главная роль принадлежит химическому повреждению клетки (Вахтер P.S. et al., 1998). К недостаткам метода относятся необходимость вводить несколько довольно толстых электродов (0,5 - 2,5 мм), большая продолжительность воздействия (25 - 40 минут сеанс), малый в сравнении с другими методами процент полных некрозов (33,5 - 37%), а также явления токсического гепатита, которыми сопровождается вмешательство [83]. Считается, что эта методика может найти применение при очагах, локализующихся вблизи крупных сосудов, где сложно достигнуть полного термического разрушения, но, по всей ве-

роятности, низкая техническая эффективность будет препятствовать ее распространению [85].

В настоящее время методикой, отвечающей всем требованиям, предъявляемым к методам неоперативного лечения метастазов колоректального рака в печень, является РЧА. Как более дешевый метод деструкции, РЧА будет сохранять свои позиции еще значительный период времени.

Анализ данных показал, что существует ряд факторов, оказывающих влияние на общую продолжительность жизни и безрецидивный период у больных, оперированных по поводу метастазов колоректального рака в печень. Так, при сравнении продолжительности жизни в зависимости от стадии первичной опухоли была выявлена достоверная разница между 1-2 и 3-4 стадиями, а также А+В и С+Д по Дюку, общая выживаемость больных с А+В в среднем составляет 49,45%, а при С+Д - 30,55%. Получены достоверные данные зависимости безрецидивного периода от локализации первичной опухоли у пациентов с раком толстой кишки, безрецидивный период составляет 38%, а у пациентов с опухолью прямой кишки удается достичь безрецидивный период в 29% случаев. В результате проведенного исследования установлена достоверная разница между показателями уровня РЭА крови до оперативного вмешательства, при показателях <math><50\text{ng/ml}>50\text{ng/ml}</math> безрецидивный период составляет около 50%:21% соответственно. Достоверными следует считать показатели ОВ и БП, полученные при сравнении количества метастазов, размерами наибольшего и интервалом между резекцией кишки и резекцией метастазов печени. Однако, не выявлена зависимость между ОВ и возрастом пациентов, у лиц младше 60 лет и старше 60 лет она составляет 36,5%: 28,2% (Puv=ns).

ЛИТЕРАТУРА

1. М.А. Алиев, Т.А. Султаналиев, А.Д. Джоробеков. Современные аспекты резекции печени. Научно-практический журнал Хирургия Казахстана. июль 1996 г. №3-4. 67-72 с.
2. В.А. Вишневикий, А.В. Чжао, М. Мухаммад. Хирургическая тактика при метастатическом поражении печени. Хирургия 1998 г. №4 57-61 с.
3. Е.М. Аксель, М.И. Давыдов, Т.И. Ушакова. Злокачественные новообразования желудочно-кишечного тракта: основные статистические показатели и тенденции. Современная онкология 2001 г. Т№3, №4 141-145 с.
4. В.А. Овчинников, В.А. Гагушин, В.А. Соловьев. Пятнадцатилетний опыт резекции печени. Нижегородский медицинский журнал 2000 г. №4 32-36 с.
5. Ю.И. Патютко, Е.С. Черчуев, А.Г. Котельников. Синхронные операции при метастатическом раке печени. Хирургия 2006 г. №5 14-17 с.
6. Ю.И. Патютко, И.В. Сагайдак, А.Л. Пылев. Хирургическое и комбинированное лечение при множественном и билобарном метастатическом поражении печени. Хирургия 2005 г. №6 15-19 с.
7. А.А. Мовчун, С.В. Гутье, А.Г. Абдуллаев. Способ лечения объемных образований печени. Хирургия 1997 г. №8.
8. Гепатоцеллюлярный рак, метастазы злокачественных опухолей в печень: методы терапии и уменьшения риска лечения. Хирургия 1998 г. №2 61-65 с.
9. Ю.Г. Старков, К.В. Шишин. Криохирургия очаговых поражений печени. Хирургия 2000 г. №7 53-57 с.
10. Т.М. Тимербилатов, Н.Р. Нагаев. Лазерная аблазия

метастазов колоректального рака в печень. Колопроктология №1(15) 2006 г. 34-37 с.

11. Б.И. Альперович. Бюллетень сибирской медицины 2002 г. №1.
12. Р. Золингер, Р. Золингер-младший. Атлас хирургических операций. Москва 2002 г.
13. А.Д. Тимошин, А.Л. Шестаков, А.В. Юрасов, А.В. Голлод. Резекция печени по поводу метастазов колоректального рака. Актуальные проблемы хирургии. г. Ростов-на-Дону 1998 г.
14. В.П. Бахтин, А.Е. Колосов, А.А. Головицин, С.П. Ашихилин, П.Г. Распутин. Резекция печени при метастатическом раке. Актуальные вопросы хирургии. г. Челябинск 1996 г.
15. В.И. Бульнин, А.А. Плухов, Н.В. Солод, А.Н. Яншин. Применение новых технологий при резекциях печени. Сборник научных статей- Специализированная помощь 1996 г., с 334-339.
16. А.И. Заикин. Хирургическое лечение метастазов печени при колоректальном раке. Неотложная медицинская помощь. Москва ГВКГ им Н.Н. Бурденко 1998 г., с 48.
17. Г.Е. Тур, З.Э. Гедевич, Ю.Г. Цемахов. Синхронная резекция печени в хирургическом лечении метастазов колоректального рака. Клиническая онкология. г. Минск 1999 г.
18. Ю.И. Патютко, И.В. Сагайдак, А.Г. Котельников. Непосредственные и отдаленные результаты хирургического и комбинированного лечения метастазов колорек-

- тального рака в печень. *Анналы хирургической гепатологии* 1999 г., т 4 №2, с7-9.
19. Г.И. Воробьев, З.С. Завенян, П.В. Царьков, Н.Н. Баглит, В.Н. Кашников, А.Л. Баджаниян, А.А. Троицкий, О.Г. Скипенко. Лечение метастазов колоректальной этиологии (с обзором современной литературы). *Анналы хирургической гепатологии* 2004 г., т 9 №1 с 95-103.
 20. А.В. Чжао. Опухоли печени и проксимальных желчных протоков. Диссертация. г. Москва 1999 г.
 21. О.Н. Сергеева. Радиочастотная абляция в лечении очаговых образований печени. Диссертация. г. Москва 2005 г.
 22. В.А. Вишневецкий, В.А. Кубышкин, Т.С. Одарюк, А.В. Чжао, П.В. Еропкин, Н.М. Мухаммад. Хирургическое лечение метастазов колоректального рака в печень. *Анналы хирургической гепатологии* 1998 г., т 3 № 1, с 13-18.
 23. В.А. Тарасов, Е.С. Побегалов, М.В. Виноградова, В.В. Ставровнецкий, Ю.К. Шаров, А.Ю. Литвинов. Хирургическое лечение больших метастатических колоректальным раком. *Практическая онкология* т 6, № 2-2005 г.
 24. Шеммер П., Фрисс Х., Бюхлер М.В. Последние разработки в хирургическом лечении первичного и метастатического рака печени. *Анналы хирургической гепатологии*. -2002.-Т. 7, № 2.- С. 124-133.
 25. Борсуков А.В., Бельков А.В., Алибеков Р.А., Гассинев А.И. Электрохимический лизис метастазов в печени: однодочные результаты. *Российский журнал гастроэнтерологии, гепатологии, колопроктологии*. № 5, 2003г. Т.13. Приложение № 21.- С. 151.
 26. Thieme; New York.-1989.
 27. Lygidakis N.J., Tytgat G.N.J./eds/ *Hepatobiliary and Pancreatic Malignancies*.
 28. Ч. 161-Scheele J. Segment orientated resection of the liver: rationale and technique. In:
 29. Abdalla EK, Vauthey JN, Ellis LM, Ellis V, Pollock R, Broglio KR, Hess K, Curley SA Recurrence and outcomes following hepatic resection, radiofrequency ablation, and combined resection/ablation for colorectal liver metastases. *Ann Surg*. 2004;239: 818-825.
 30. Aschoff AJ, Rafie N, Jesberger JA, Duerk JL, Lewin JS. Thermal lesion conspicuity following interstitial radiofrequency thermal tumor ablation in humans: a comparison of STIR, turbo spin-echo T2-weighted, and contrast-enhanced T1-weighted MR images at 0.2 T // *J Magn Reson Imaging*. 2000 Oct;12(4):584-9.
 31. Banovac F, Tang J, Xu S, Lindisch D, Chung HY, Levy EB, Chang T, McCullough MF, Yaniv Z, Wood BJ, Cleary K. Precision targeting of liver lesions using a novel electromagnetic navigation device in physiologic phantom and swine // *Med Phys*. 2005 Aug;32(8):2698-705
 32. Barkauskas KJ, Lewin JS, Duerk JL. Variation correction algorithm: analysis of phase suppression and thermal profile fidelity for proton resonance frequency magnetic resonance thermometry at 0.2 T // *J Magn Reson Imaging*. 2003 Feb;17(2):227-40
 33. Bartolozzi C, Cioni D, Donati F, Lencioni R. Focal liver lesions: MR imaging-pathologic correlation. *Eur Radiol*. 2001;11(8):1374-88.
 34. Berber E., Flesher N.L., Siperstein A.E., et al Initial clinical evaluation of the RITA 5-centimeter radiofrequency thermal ablation catheter in the treatment of liver tumors // *Cancer J*. 2000. V.6. P.319-329.
 35. Boll DT, Lewin JS, Duerk JL, Aschoff AJ, Merkle EM. Comparison of MR imaging sequences for liver and head and neck interventions: is there a single optimal sequence for all purposes? *Acad Radiol*. 2004 May;11(5):506-15.
 36. Breen MS, Lancaster TL, Lazebnik RS, Nour SG, Lewin JS, Wilson DL. Three-dimensional method for comparing in vivo interventional MR images of thermally ablated tissue with tissue response // *J Magn Reson Imaging*. 2003 Jul;18(1):90-102
 37. Breen MS, Lazebnik RS, Fitzmaurice M, Nour SG, Lewin JS, Wilson DL. Radiofrequency thermal ablation: correlation of hyperacute MR lesion images with tissue response // *J Magn Reson Imaging*. 2004 Sep;20(3):475-86
 38. Carrillo A, Duerk JL, Lewin JS, Wilson DL. Semiautomatic 3-D image registration as applied to interventional MRI liver cancer treatment // *IEEE Trans Med Imaging*. 2000 Mar;19(3):175-85.
 39. Chen L, Rivens I, ter Haar G, Riddler S, Hill CR, Bensted JP. Histological changes in rat liver tumours treated with high-intensity focused ultrasound *Ultrasound Med Biol*. 1993;19(1):67-74.
 40. Chen L, ter Haar G, Robertson D, Bensted JP, Hill CR. Histological study of normal and tumor-bearing liver treated with focused ultrasound. *Ultrasound Med Biol*. 1999 Jun;25(5):847-56
 41. Choi D, Lim HK, Kim SH, et al. Hepatocellular carcinoma treated with percutaneous radiofrequency ablation: usefulness of power Doppler US with a microbubble contrast agent in evaluating therapeutic response preliminary results. *Radiology*. 2000;217:558-563.
 42. Chopra S, Dodd GD 3rd, Chintapalli KN, Leyendecker JR, Karahan OI, Rhim H. Tumor recurrence after radiofrequency thermal ablation of hepatic tumors: spectrum of findings on dual-phase contrast-enhanced CT. *AJR Am J Roentgenol*. 2001 Aug;177(2):381-7
 43. Christophi C, Nikfarjam M, Malcontenti-Wilson C, Muraidharan V. Long-term survival of patients with unresectable colorectal liver metastases treated by percutaneous interstitial laser thermotherapy. *World J Surg*. 2004 Oct;28(10):987-94. Epub 2004 Sep 29.
 44. Chung YC, Merkle EM, Lewin JS, Shonk JR, Duerk JL. Fast T(2)-weighted imaging by PSIF at 0.2 T for interventional MRI // *Magn Reson Med*. 1999 Aug;42(2):335-44.
 45. Darzi A, Goldin R, Guillou RJ, Monson JR. High-energy shock waves pyrotherapy. A new concept in extracorporeal tumour therapy. *Surg Oncol*. 1993;2(3):197-203.
 46. Fornage B.D., Ellis L.M. Sonographic guidance for radiofrequency ablation. In: Ellis L.M., Curley S.A., Tanabe K.K. *Radiofrequency ablation for cancer: current indications, technique and outcomes*. 2004.- p. 227-253.
 47. Gillams AR, Lees WR. CT mapping of the distribution of saline during radiofrequency ablation with perfusion electrodes. *Cardiovasc Intervent Radiol*. 2005 Jul-Aug;28(4):476-80.
 48. Gillams AR, Lees WR. Radio-frequency ablation of colorectal liver metastases in 167 patients. *Eur Radiol*. 2004 Dec;14(12):2261-7.
 49. Goldberg SN, Walovitch R, Halpern EF, Gazelle GS. Immediate detection of radiofrequency induced coagulation necrosis using a novel ultrasound contrast agent. *Radiology*. 1999;213:438-444.
 50. Goldberg SN, Charboneau JW, Dodd GD 3rd, Dupuy DE, Gervais DA, Gillams AR, Kane RA, Lee FT Jr, Livraghi T, McGahan JP, Rhim H, Silverman SG, Solbiati L, Vogl TJ, Wood BJ. Image-guided tumor ablation: proposal for standardization of terms and reporting criteria. *Radiology*. 2003 Aug;228(2):335-45
 51. Huppert PE, Trubenbach J, Schick F, Pereira P, Konig C, Claussen CD. MRI-guided percutaneous radiofrequency ablation of hepatic neoplasms-first technical and clinical experiences // *Rofo*. 2000 Aug;172(8):692-700.
 52. Hwang KP, Lim J, Wendt M, Merkle E, Lewin JS, Duerk JL. Improved device definition in interventional magnetic resonance imaging using a rotated stripes keyhole acquisition // *Magn Reson Med*. 1999 Sep;42(3):554-60.
 53. Izzo F. Other thermal ablation techniques: microwave and interstitial laser ablation of liver tumors // *Ann Surg Oncol*. 2003 10(5):491-497
 54. Jolesz FA, Hynynen K, McDannold N, Freundlich D, Kopelman D. Noninvasive thermal ablation of hepatocellular carcinoma by using magnetic resonance imaging-guided focused ultrasound. *Gastroenterology*. 2004 Nov;127(5 Suppl 1):S242-7
 55. Kennedy JE, Wu F, ter Haar GR, Gleeson FV, Phillips RR, Middleton MR, Cranston D. High-intensity focused ultrasound for the treatment of liver tumours. *Ultrasonics*. 2004 Apr;42(1-9):931-5.

56. Lazebnik RS, Weinberg BD, Breen MS, Lewin JS, Wilson DL. Automatic model-based evaluation of magnetic resonance-guided radio frequency ablation lesions with histological correlation // *J Magn Reson Imaging*. 2004 Feb;19(2):245-54
57. Lencioni R, Donati F, Cioni D, Paolicchi A, Cicorelli A, Bartolozzi C. Detection of colorectal liver metastases: prospective comparison of unenhanced and ferumoxides-enhanced magnetic resonance imaging at 1.5 T, dual-phase spiral CT, and spiral CT during arterial portography. *MAGMA*. 1998 Dec;7(2):76-87.
58. Lencioni R., Cioni D., Bartolozzi C. Percutaneous radiofrequency thermal ablation of liver malignancies: techniques, indication, imaging's findings, and clinical results // *Abdom Imaging*. 2001. V.26. P.345-360.
59. LeVeen R.F. Laser hyperthermia and radiofrequency ablation of hepatic lesions// *Sem Interven Radiol*. 1997.V.14. P.313-324.
60. Lewin JS, Connell CF, Duerk JL, Chung YC, Clampitt ME, Spisak J, Gazelle GS, Haaga JR. Interactive MRI-guided radiofrequency interstitial thermal ablation of abdominal tumors: clinical trial for evaluation of safety and feasibility // *J Magn Reson Imaging*. 1998 Jan-Feb;8(1):40-7.
61. Lewin JS. MR guides intervention and keeps costs down // *Diagn Imaging (San Franc)*. 1998 Oct;Suppl Open Mri:MR22-4.
62. Li CX, Xu GL, Li JJ, Luo GY. High intensity focused ultrasound for liver cancer *Zhonghua Zhong Liu Za Zhi*. 2003 Jan;25(1):94-6.
63. Livraghi T. Radiofrequency ablation, PEIT, and TACE for hepatocellular carcinoma. *J Hepatobiliary Pancreat Surg*. 2003;10(1):67-76.
64. Livraghi T, Goldberg SN, Monti F, Bizzini A, Lazzaroni S, Meloni F, Pellicano S, Solbiati L, Gazelle GS. Saline-enhanced radiofrequency tissue ablation in the treatment of liver metastases // *Radiology*. 1997. V.202. P.205-210.
65. Matsumoto R, Selig AM, Colucci VM, Jolesz FA. MR monitoring during cryotherapy in the liver: predictability of histologic outcome // *J Magn Reson Imaging*. 1993 Sep-Oct;3(5):770-6.
66. McGahan JP, Brock JM, Tesluk H, Gu WZ, Schneider P, Browning PD. Hepatic ablation with use of radio-frequency electrocautery in the animal model// *J Vasc Interv Radiol*. 1992. V.3. P.291-297.
67. Merkle EM, Boll DT, Boaz T, Duerk JL, Chung YC, Jacobs GH, Varnes ME, Lewin JS. MRI-guided radiofrequency thermal ablation of implanted VX2 liver tumors in a rabbit model: demonstration of feasibility at 0.2 T // *Magn Reson Med*. 1999 Jul;42(1):141-9.
68. Merkle EM, Lewin JS, Liebenthal R, Lorenz CH. The interventional MR imaging suite: magnet designs and equipment requirements // *Magn Reson Imaging Clin N Am*. 2005 Aug;13(3):401-13
69. Nolsoe C.P., Torp-Pedersen S., Burcharth F. et al. Interstitial hyperthermia of colorectal liver metastases with a US-guided Nd-YAG laser with a diffuser tip: a pilot clinical study// *Radiology*. 1993. V.187. P.333-337.
70. Patel KC, Duerk JL, Zhang Q, Chung YC, Williams M, Kaczynski K, Wendt M, Lewin JS. Methods for providing probe position and temperature information on MR images during interventional procedures // *IEEE Trans Med Imaging*. 1998 Oct;17(5):794-802.
71. Pawlik TM, Izzo F, Cohen DS, Morris JS, Curley SA. Combined resection and radiofrequency ablation for advanced hepatic malignancies: results in 172 patients. *Ann Surg Oncol*. 2003 Nov;10(9):1059-69.
72. Poon RT, Ng KK, Lam CM, Ai V, Yuen J, Fan ST. Radiofrequency ablation for subcapsular hepatocellular carcinoma. *Ann Surg Oncol*. 2004 Mar;11(3):281-9.
73. Prat F, Centarti M, Sibille A, Abou el Fadil FA, Henry L, Chapelon JY, Cathignol D. Extracorporeal high-intensity focused ultrasound for VX2 liver tumors in the rabbit. *Hepatology*. 1995 Mar;21(3):832-6.
74. Raman SS, Lu DS, Vodopich DJ, Sayre J and Lassman C: Creation of radiofrequency lesions in a porcine model: correlation with sonography, CT, and histopathology // *AJR Am J Roentgenol* 175: 1253-1258, 2000.
75. Robertson GS, Wemyss-Holden SA, Dennison AR, Hall PM, Baxter P, Maddern GJ. Experimental study of electrolysis-induced hepatic necrosis *Br J Surg*. 1998 Sep;85(9):1212-6.
76. Roh M. Deciding when to use resection or radiofrequency ablation in treatment of hepatic malignancies. In: Ellis L.M., Curley S.A., Tanabe K.K. Radiofrequency ablation for cancer: current indications, technique and outcomes, 2004.- p. 67-77.
77. Shibata T., Ninobu T., Ogata N. Comparison of the effects of in-vivo thermal ablation of pig liver by microwave and radiofrequency coagulation // *J Hepatobiliary Pancreat Surg*. 2000. V.7. P.592-598.
78. Sibille A, Prat F, Chapelon JY, Abou el Fadil F, Henry L, Theilliere Y, Ponchon T, Cathignol D. Characterization of extracorporeal ablation of normal and tumor-bearing liver tissue by high intensity focused ultrasound. *Ultrasound Med Biol*. 1993;19(9):803-13.
79. Sjolie E, Lango T, Ystgaard B, Tangen GA, Nagelhus Hernes TA, Marvik R. 3D ultrasound-based navigation for radiofrequency thermal ablation in the treatment of liver malignancies // *Surg Endosc*. 2003 Jun;17(6):933-8.
80. Solbiati L, Goldberg SN, Ierace T, et al. Radiofrequency ablation of hepatic metastases: post procedural assessment with a US microbubble contrast agent early experience. *Radiology*. 1999;211:643-649.
81. Solbiati L, Goldberg SN, Ierace T, Livraghi T, Meloni F, Dellanoce M, Sironi S, Gazelle GS. Hepatic metastases: percutaneous radio-frequency ablation with cooled-tip electrodes // *Radiology*. 1997. V.205. P.367-373.
82. Stippel DL, Bohm S, Beckurts KT, Brochhagen HG, Holscher AH. Intraoperative radiofrequency ablation using a 3D navigation tool for treatment of colorectal liver metastases // *Onkologie*. 2002 Aug;25(4):346-50.
83. Turler A, Schaefer H, Schaefer N, Wagner M, Maintz D, Qiao JC, Hoelscher AH. Experimental low-level direct current therapy in liver metastases: influence of polarity and current dose. *Bioelectromagnetics*. 2000 Jul;21(5):395-401.
84. Vogl TJ, Straub R, Eichler K, Weitaschek D, Mack MG. Modern alternatives to resection of metastases - MR-guided laser-induced thermotherapy (LITT) and other local ablative techniques // *Ther Umsch*. 2001 Dec;58(12):718-25.
85. Wemyss-Holden SA, Dennison AR, Berry DP, Maddern GJ. Local ablation for unresectable liver tumors: is thermal best? *J Hepatobiliary Pancreat Surg*. 2004;11(2):97-106.
86. Wemyss-Holden SA, Robertson GS, Dennison AR, Vanderzon PS, Hall PM, Maddern GJ. A new treatment for unresectable liver tumours: long-term studies of electrolytic lesions in the pig liver. *Clin Sci (Lond)*. 2000 May;98(5):561-7
87. Wu F, Wang Z, Chen W. Pathological study of extracorporeally ablated hepatocellular carcinoma with high-intensity focused ultrasound // *Zhonghua Zhong Liu Za Zhi*. 2001 May;23(3):237-9.
88. Wu F, Wang ZB, Chen WZ, Zou JZ, Bai J, Zhu H, Li KQ, Xie FL, Jin CB, Su HB, Gao GW. Extracorporeal focused ultrasound surgery for treatment of human solid carcinomas: early Chinese clinical experience. *Ultrasound Med Biol*. 2004 Feb;30(2):245-60.
89. Yang R, Reilly CR, Rescorla FJ, Faught PR, Sanghvi NT, Fry FJ, Franklin TD Jr, Lumeng L, Grosfeld JL. High-intensity focused ultrasound in the treatment of experimental liver cancer. *Arch Surg*. 1991 Aug;126(8):1002-9; discussion 1009-
90. Zhang Q, Wendt M, Aschoff AJ, Zheng L, Lewin JS, Duerk JL. Active MR guidance of interventional devices with target-navigation // *Magn Reson Med*. 2000 Jul;44(1):56-65
91. Siperstein A.E., Rogers S.J., Hansen P.D. et al. Laparoscopic thermal ablation of hepatic neuroendocrine tumor metastases// *Surgery*. 1997. V.122. P.1147-1155.

РЕЗОЛЮЦИЯ 2-ГО ВСЕРОССИЙСКОГО СЪЕЗДА КОЛОПРОКТОЛОГОВ

Уфа 30 мая-1 июня 2007 года

В работе 2-го съезда колопроктологов России, состоявшегося 30 мая - 1 июня 2007 года в г. Уфа, посвященного памяти одного из основоположников колопроктологии в России профессору А.Н. Рыжих, приняли участие свыше 950 специалистов из 87 регионов России и др. стран (Армении, Белоруссии, Киргизии, Польши, Таджикистана, Украины, Узбекистана, Чехии и др.). Среди них были представители различных медицинских профессий - колопроктологи, хирурги, онкологи, гастроэнтерологи, рентгенологи, эндоскописты, специалисты УЗИ, патофизиологи, морфологи и др.

В программу Съезда были включены актуальные проблемы современной колопроктологии: организация колопроктологической службы, диагностика и лечение наиболее социальнозначимых колопроктологических заболеваний (геморрой, острый и хронический парапроктит, недостаточность анального жома, выпадение прямой кишки, дивертикулярная болезнь толстой кишки, язвенный колит, болезнь Крона и др.). Тщательному обсуждению были подвергнуты проблемы колоректального рака и других опухолей толстой кишки. Важное место в программе съезда заняли вопросы реабилитации стомированных больных, в частности, создание в регионах кабинетов реабилитации и организация ассоциаций стомированных больных. При этом особое внимание было обращено на необходимость дальнейшего совершенствования хирургической реабилитации, пластических, реконструктивных и восстановительных операций на толстой кишке и анальном канале.

На съезде были представлены 59 докладов, 16 выступлений в прениях, прочитаны две лекции: проф. В.Б. Александров - "Профессор А.Н. Рыжих - основоположник Российской колопроктологии", член-корр. РАМН, проф. В.М. Тимербулатов - "Дивертикулярная болезнь толстой кишки".

По данным на 1.01.07 в России с учётом ведомственных учреждений, функционировало 107 отделений колопроктологии и 4 находятся в стадии организации. Внебольничную помощь оказывают более чем в 850 специализированных городских центрах и отделениях амбулаторной колопроктологии.

Отмечается устойчивая тенденция к дальнейшему расширению объёма и повышению качества амбулаторной колопроктологической помощи. В настоящее время в каждом пятом амбулаторном кабинете выполняются различные операции, что ведёт к более эффективному использованию коечного фонда колопроктологической службы и улучшению процессов лечения больных.

В последние годы достаточно интенсивно развивается сеть региональных служб реабилитации стомированных больных. Наиболее успешно она функционирует в Москве, Брянске, Калуге, Липецке, Рязани, Санкт-Петербурге, Улан-Удэ, Уфе, Перми и других городах. Для дальнейшего развития и совершенствова-

ния колопроктологической помощи важную роль призван сыграть приказ Минсоцразвития №265 от 13.04.07 года "О мерах по совершенствованию организации колопроктологической помощи населению Российской Федерации". Приказ поможет решить многие организационные аспекты специализированной службы и опосредованно выйти на повышение качества и эффективности оказания помощи при болезнях толстой кишки и промежности. Этому также способствует введение 10-ти федеральных стандартов высокотехнологичных видов помощи при наиболее сложных и тяжело протекающих заболеваниях (язвенный колит, болезнь Крона, дивертикулярная болезнь, болезнь Гиршпрунга и др.)

Продолжает совершенствоваться и углубляться система последилового образования колопроктологов, которая осуществляется на кафедре колопроктологии РМАПО, в Ростовском, Самарском, Санкт-Петербургском, Башкирском медицинских университетах, Амурской медицинской академии. С 2002 года издаётся научно-практический журнал "Колопроктология". Колопроктологи из разных регионов России приняли участие в международных конференциях и съездах:

В ноябре 2003 года в Киеве на первом учредительном съезде колопроктологов Украины с международным участием, в июне 2003 г. в Будапеште (Венгрия) на 20-м Конгрессе международного общества университетских колоректальных хирургов, 7-10 октября 2004 года в Белграде (Сербия и Черногория) на 9-м Центрально-европейском конгрессе колопроктологов, в сентябре 2005 года в Монреале (Канада) на Всемирном конгрессе по гастроэнтерологии, 9-10 июня 2005 года на Фальк-симпозиуме "Воспалительные заболевания кишечника - диагностические и терапевтические стратегии", который прошел в г. Москве, в мае 2006 г. в г. Грац (Австрия) на Европейском конгрессе колопроктологов, 1-2 ноября 2006 г. во Львове (Украина) на 2-м съезде колопроктологов Украины с международным участием. Вместе с тем, съезд отмечает, что в процессе реформирования здравоохранения были допущены серьезные погрешности и дефекты в планировании и организации специализированной помощи колопроктологическим больным на многих административных территориях. В Ульяновской, Курганской и Тамбовской областях были ликвидированы единственные отделения колопроктологии.

В Калмыкии вместо колопроктологического отделения стало функционировать смешанное отделение колопроктологии и урологии. В настоящее время существенно снижена организующая роль ведущих учреждений по проблеме, в том числе в колопроктологии.

Заболевания анального канала и перианальной зоны. Геморрой продолжает оставаться самым массовым колопроктологическим заболеванием. В последние годы при выполнении геморроидэктомии широко используются высокотехнологичные методы

лечения с применением ультразвукового скальпеля и высокочастотной электрокоагуляции, которые позволяют существенно уменьшить послеоперационный болевой синдром, частоту дизурических расстройств и сократить сроки пребывания больных в стационаре. Внедрение в клиническую практику склерозирующих препаратов последних поколений приводит к заметному увеличению эффективности склеротерапии геморроя, включая больных с острым кровоточащим геморроем, сопровождающимся выраженной анемией. При лечении анальных трещин стали применяться нехирургические методы ликвидации спазма внутреннего сфинктера (пневмодивульсия и т.д.), что исключает риск развития анальной инконтиненции.

При экстрасфинктерных свищах прямой кишки более широко используются пластические методы ликвидации внутреннего свищевого отверстия и несколько реже применяется лигатурный метод

Заболевания толстой (прямой и ободочной) кишки. Совершенствование методов лечения ректоцеле не потеряло своей актуальности, что обусловлено частотой и разнообразием форм заболевания. Признано необходимым, наряду с леваторопластикой, шире использовать применение различных синтетических материалов для пластики ректовагинальной перегородки.

У больных выпадением прямой кишки наиболее эффективны различные методы ректопексии. Существенному снижению операционной травмы способствуют лапароскопические технологии. При необратимых изменениях эвакуаторной функции толстой кишки, выполнение резекции пораженных отделов ободочной кишки, наряду с ректопексией, оказывает более стойкий клинический эффект. У пожилых пациентов с высокой степенью операционного риска возможно применение трансанальных методов хирургического лечения (операция Делорма, трансанальная резекция прямой кишки).

Продолжается рост числа больных с осложнениями дивертикулярной болезни толстой кишки. Недостаточное знакомство с этим заболеванием, прежде всего хирургов, приводит к частым диагностическим и тактическим ошибкам. Единодушно было высказано мнение, что при экстренных операциях следует отдавать предпочтение многоэтапному лечению. Неосложненный дивертикулез подлечит консервативному лечению.

Синдром раздраженной толстой кишки (СРК) является одной из самых частых причин обращения пациентов к врачам. Установление диагноза должно основываться на критериях, разработанных в 1999 году международной рабочей группой (Римские критерии СРК II) после исключения органических заболеваний толстой кишки.

Хирургическое лечение хронического толстокишечного стаза должно проводиться только в специализированных клиниках при наличии объективных доказательств неэффективности консервативной терапии.

Требуется широкое внедрение в практику стандартов обследования и лечения пациентов с язвенным колитом и болезнью Крона, разработанных Российской группой по изучению воспалительных заболеваний кишечника (ВЗК). Принципиальным является разработка новой "биологической" лечебной стратегии, основанной на применении антицитокининовой терапии.

Исключительно важное значение имеет совместное наблюдение больных язвенным колитом и болезнью Крона гастроэнтерологами и колопроктологами, особенно для своевременного решения вопроса о необходимости хирургического лечения.

Хирургическое лечение больных язвенным колитом и болезнью Крона должно проводиться исключительно в специализированных колопроктологических отделениях, имеющих подготовленных специалистов.

Опухоли толстой кишки.

Семейный аденоматоз толстой кишки. Лечение больных данным заболеванием должно проводиться только в специализированных колопроктологических отделениях. В настоящее время чаще всего у больных семейным аденоматозом толстой кишки производится удаление ободочной и прямой кишки. Вместе с тем при атenuированных формах заболевания оправдано оставление непораженных отделов толстой кишки. Необходимо создание Всероссийского регистра семейного аденоматоза, в котором должны принять участие все колопроктологические отделения России.

Рак толстой кишки. По-прежнему продолжается рост числа больных колоректальным раком, подавляющее большинство которых поступает в стационары с запущенными стадиями болезни, что, прежде всего, обусловлено отсутствием программ раннего выявления доброкачественных и злокачественных заболеваний толстой кишки.

Для определения лечебной тактики в комплекс обследования больных помимо стандартных методов должны включаться трансректальная и трансвагинальная ультрасонография, необходимо шире использовать компьютерную и магнитно-резонансную томографию. Основным методом лечения колоректального рака остается хирургический. Существенному снижению операционной травмы при локализации опухоли в ободочной кишке способствует применение лапароскопических технологий. Лапароскопические методы позволяют соблюдать все принципы абластики и обеспечивают адекватную трех- и пятилетнюю выживаемость.

При распространенных формах колоректального рака оправдано применение комбинированных операций, включая аорто-подвздошно-тазовую лимфаденэктомию, резекцию вовлеченных в опухолевый процесс смежных органов, резекцию печени с использованием метода Хабиба. При наличии неудаляемых отдаленных метастазов показаны циторедуктивные операции, интраоперационная внутрибрюшная и внутритазовая химиотерапия с гипертермией, применение радиочастотной деструкции метастазов.

Выход опухоли за пределы висцеральной фасции прямой кишки является прямым показанием к предоперационной лучевой терапии. При поражении регионарных лимфатических узлов предоперационная лучевая терапия должна быть дополнена послеоперационной химиотерапией. В составе колопроктологических отделений должны быть подготовленные специалисты по применению противоопухолевой лекарственной терапии.

При локализации опухоли прямой кишки в пределах висцеральной фасции на расстоянии 2-х и выше см от аноректальной (зубчатой) линии оправдано выполнение сфинктеросохраняющих операций, т.е. с сохранением наружного сфинктера.

Для обеспечения латеральной границы резекции при раке прямой кишки необходимо удаление мезоректум без повреждения вегетативных нервов таза (гипогастральных, сакральных нервов и тазового сплетения). Удаление опухолей средне- и нижнеампулярного отдела прямой кишки должно сопровождаться тотальной мезоректумэктомией, тогда как при раке верхнеампулярного отдела достаточно ограничиться резекцией мезоректум на протяжении 5 см дистальнее опухоли.

Лечение рака анального канала должно начинаться с лучевой терапии в сочетании с химиотерапией. При неэффективности химио-лучевой терапии (наличие раковых комплексов в биоптате) показана экстирпация прямой кишки. Хирургическое лечение показано также при рецидивном раке анального канала и метастатическом поражении паховых лимфатических узлов.

При ворсинчатых и других доброкачественных опухолях прямой кишки рекомендуется применение метода трансанальной эндомиохирургической резекции.

Реконструктивно-восстановительная колопроктология. Улучшение функциональных результатов является одним из важнейших направлений колопроктологии. При удалении прямой кишки и сохранении запирающего аппарата оправдано создание тазовых толстокишечных резервуаров. При экстирпации прямой кишки наряду с резервуарами положительные результаты дает формирование гладкомышечной манжетки. При посттравматической или врожденной недостаточности анального жома перспективным является создание неосфинктера (грацилопластика) с последующим проведением кинетотерапии и систематической электростимуляции перемещенных мышечных структур индивидуальными портативными приборами. Улучшению функции держания способствует моделирование пубо-ректальной петли аллотрансплантатами.

При диагностике и лечении большинства заболеваний толстой кишки обязательно должны использоваться функциональные методы - рентгенологические, патофизиологические и др. Колопроктологические кабинеты и отделения должны иметь соответствующее оборудование.

Заслушав и обсудив наиболее актуальные проблемы колопроктологии, съезд постановил:

- обратиться к руководству Минздравсоцразвития с просьбой рассмотреть вопрос о воссоздании института главных специалистов, Главных учреждений по проблеме и целесообразности сохранения номенклатуры главных экспертов Федеральной службы по надзору в сфере здравоохранения и социального развития (приказ Росздравнадзора №766/2р/05 от 12.04.05 года.)

- в соответствии с приказом Минздравсоцразвития России №265 от 13.04.2007 года основными задачами колопроктологической службы являются не только диагностика и лечение больных с заболеваниями толстой кишки, анального канала и промежности, включая вторичные злокачественные новообразования ободочной и прямой кишок, забрюшинного пространства и промежности, но по-

стихирургическая и медико-социальная реабилитация, в том числе больных с кишечными стомами.

- важнейшим направлением в организации колопроктологической службы в субъектах по-прежнему остаётся изучение заболеваемости и обращаемости населения при болезнях толстой кишки, анального канала и перианальной зоны, расширение объёма специализированной помощи во внебольничных условиях, внедрение скрининговых методов для раннего выявления новообразований толстой кишки.

- одной из первоочередных задач следует считать дальнейшее развёртывание кабинетов реабилитации колопроктологических больных, тесное взаимодействие с ассоциациями стомированных больных, проведение циклов по уходу за больными с кишечными стомами, разработка и внедрение более эффективного механизма финансирования и контроля за использованием денежных средств для медико-социальной реабилитации больных кишечными стомами.

Правлению и Генеральной дирекции Ассоциации колопроктологов России рекомендовать:

- принять самое активное участие в решении организационно-тактических аспектов оказания колопроктологической помощи, своевременном повышении квалификации колопроктологов, членов ассоциации, шире привлекать руководителей региональных отделений к подготовке документов по различным вопросам помощи колопроктологическим больным,

- резолюцию съезда довести до сведения руководителей федеральных и региональных органов управления здравоохранения.

Перспективные научные направления развития колопроктологии:

- разработка и совершенствование малоинвазивных методов диагностики и лечения заболеваний толстой кишки, анального канала и промежности;

- широкое внедрение новых хирургических технологий (ультразвуковой скальпель, высокочастотная электрокоагуляция, лапароскопические и микрохирургические технологии, лазерные методы и др.) при операциях на толстой кишке;

- расширенное применение хирургических методов в амбулаторных условиях для лечения проктологических заболеваний. Использование однократных стационаров или стационаров с укороченными сроками пребывания для лечения колопроктологических больных;

- дальнейшее совершенствование первичных и вторичных пластических и реконструктивно-восстановительных методов хирургического лечения колопроктологических больных, коррекции недостаточности анального сфинктера, в том числе создание неосфинктера.

Ассоциация колопроктологов России должна:

- принять активное участие в разработке протоколов диагностики и лечения больных с заболеваниями толстой кишки, анального канала и промежности;

- активно участвовать в организации непрерывного повышения квалификации ее членов и других колопроктологов;

- способствовать внедрению курса по колопроктологии в практику работы кафедр госпитальной хирургии медицинских университетов и академий.

ХІІ ЦЕНТРАЛЬНО-ЕВРОПЕЙСКИЙ КОНГРЕСС КОЛОПРОКТОЛОГОВ, МОСКВА 6-8 МАЯ 2008 ГОДА

Дорогие коллеги!



Приглашаю вас принять участие в XII Центрально-европейском Конгрессе колопроктологов, который будет проходить в Москве 6 - 8 мая 2008 года. Конгресс проводят Клуб Центрально- и Восточно-европейских колопроктологов (СЕЕСС) и Ассоциация колопроктологов России.

В течение последнего десятилетия СЕЕСС стала авторитетной организацией, объединяющей ведущих европейских специалистов в области заболеваний толстой кишки.

Научная программа предполагает обсуждение широкого круга актуальных проблем современной колопроктологии. Одной из основных задач форума является широкое освещение высокотехнологичных методов диагностики и лечения.

Конгресс будет проводиться на английском и русском языках.

Научная и социальная программы, условия подачи тезисов, вопросы размещения участников XII конгресса колопроктологов будут изложены на странице www.ceecc2008.ultranet.ru и www.coloproctology.ru.

Крайний срок подачи тезисов на английском языке - 31 декабря 2007 года.

Адрес для подачи тезисов:

abstracts2008@mail.ru.

Выражаю уверенность в плодотворной работе на заседаниях и в дискуссиях.

До встречи в Москве!
Президент Конгресса
Академик РАМН, профессор
Г.И. Воробьев

Новая продукция ConvaTec

Объединяя ВОЗМОЖНОСТИ

Система "два в одном", сочетающая комфорт и простоту применения однокомпонентных калоприемников, безопасность и универсальность применения двухкомпонентных.

Новая система ESTEEM Synergy® отвечает разнообразным пожеланиям пациентов.

- Надежность, обеспеченная новой современной системой бесфланцевого соединения мешка с пластиной.
- Универсальность благодаря возможности простой и быстрой адаптации системы к требованиям, возникающим в зависимости от образа жизни пациентов.
- Комфорт гибкой низкопрофильной системы.
- Дружественный коже адгезив, обеспечивающий надежную фиксацию пластины во время многократной замены мешков.

Теперь мы можем предложить Вашим пациентам, вне зависимости от того какие калоприемники они использовали ранее, новую систему ESTEEM Synergy®, объединяющую лучшее из "обоих миров"

Телефон всероссийской бесплатной линии ConvaTec 8 800 200 80 99
понедельник - пятница 9.00-17.00 время московское
Bristol-Myers Squibb, 123001, Россия, г. Москва,
Трехпрудный пер., д. 9, стр. 15.
тел.: (495)7559267, факс: (495) 755 9262.

Esteem
synergy™

Лучшее из обоих миров

 **ConvaTec**
A Bristol-Myers Squibb Company

ESTEEM Synergy® - зарегистрированный торговый знак E.R. Squibb & Sons, L.L.C., ConvaTec имеет право использования.
©2007 E.R. Squibb & Sons, L.L.C.

ДЕТРАЛЕКС®

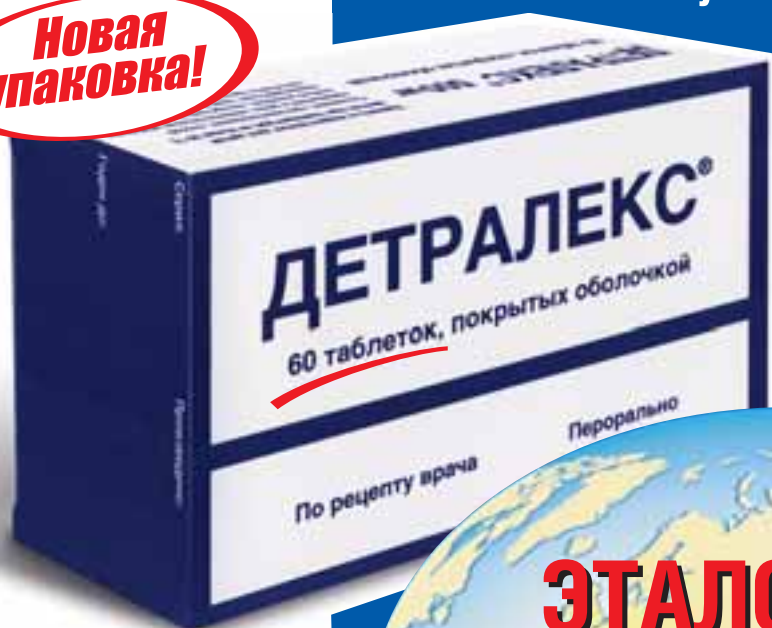Микронизированная очищенная флавоноидная фракция

Микронизированный

Высокая клиническая эффективность
благодаря

- ✓ микронизированной форме
- ✓ комплексному механизму действия

**Новая
упаковка!**



ЭТАЛОННЫЙ ФЛЕБОТРОПНЫЙ ПРЕПАРАТ

ДЕТРАЛЕКС®

Регистрационный номер: П № 011469/01

Лекарственная форма: таблетки, покрытые оболочкой.

Состав: одна таблетка, покрытая оболочкой, содержит 500 мг микронизированной флавоноидной фракции, состоящей из диосмина (90%) – 450 мг и флавоноидов, выраженных как гесперидин (10%) – 50 мг.

Фармакотерапевтическая группа: ангиопротектор.

Фармакодинамика: ДЕТРАЛЕКС® обладает венотонизирующим и ангиопротективным свойствами. На венозном уровне – уменьшает растяжимость вен и венозную застой. На уровне микроциркуляции – снижает проницаемость, ломкость капилляров и повышает их резистентность.

Показания к применению:

Терапия симптомов венозно-лимфатической недостаточности:

- ощущение тяжести в ногах;
- боль;
- «утренняя усталость» ног, судороги;
- трофические нарушения.

Симптоматическая терапия обострения геморроя.

Противопоказания: известная повышенная чувствительность к препарату.

Беременность и период кормления грудью: Беременность: Эксперименты на животных не показали тератогенных эффектов. До настоящего времени не было сообщений о каких-либо побочных эффектах при применении препарата у беременных женщин. Кормление грудью: Из-за отсутствия данных относительно экскреции препарата в молоко кормящим матерям не рекомендуется прием препарата.

Способ применения и дозы: Внутрь. Рекомендуемая доза – 2 таблетки в день: 1 таблетка – в середине дня и 1 таблетка – вечером во время приема пищи. В период обострения геморроя – 6 таблеток в день в течение 4 дней, затем 4 таблетки в день в течение последующих 3 дней.

Побочное действие: Крайне редко: желудочно-кишечные и невроvegetативные расстройства. Серьезных побочных эффектов, требующих отмены препарата, не наблюдалось.

Взаимодействие с другими лекарственными средствами: Не отмечалось.

Регистрационное удостоверение выдано фирме «Лаборатории Сервье».

Произведено «Лаборатории Сервье Индастри», Франция.

115054, Москва, Павелецкая пл., д. 2, стр. 3
Тел.: (495) 937-07-00, факс: (495) 937-07-01



Хроническая венозная недостаточность

2 таблетки в день

Острый геморрой

до 6 таблеток в день