На правах рукописи

Архипова Ольга Владиславовна

ЭНДОСКОПИЧЕСКАЯ ДИАГНОСТИКА ДИСПЛАЗИИ СЛИЗИСТОЙ ОБОЛОЧКИ ТОЛСТОЙ КИШКИ У ПАЦИЕНТОВ С ДЛИТЕЛЬНЫМ АНАМНЕЗОМ ЯЗВЕННОГО КОЛИТА

3.1.9. Хирургия

АВТОРЕФЕРАТ
диссертации на соискание ученой
степени кандидата медицинских наук

Москва – 2026

Работа выполнена в федеральном государственном бюджетном учреждении «Национальный медицинский исследовательский центр колопроктологии имени А.Н. Рыжих» Министерства здравоохранения Российской Федерации

Научные руководители:
доктор медицинских наук **Пономаренко Алексей Алексеевич**

Официальные оппоненты:

Коржева Ирина Юрьевна – доктор медицинских наук, профессор, руководитель эндоскопического центра Государственного бюджетного учреждения здравоохранения города Москвы «ММНКЦ имени С.П. Боткина» Департамента здравоохранения города Москвы, заведующий кафедрой эндоскопии Федерального государственного бюджетного образовательного учреждения дополнительного профессионального образования “Российская медицинская академия непрерывного профессионального образования” Министерства здравоохранения Российской Федерации

Коротких Николай Николаевич, доктор медицинских наук, заместитель главного врача по хирургии бюджетного учреждения здравоохранения Воронежской области «Воронежская областная клиническая больница №1», доцент кафедры специализированных клинических дисциплин Федерального государственного бюджетного образовательного учреждения высшего образования «Воронежский государственный медицинский университет имени Н.Н. Бурденко» Министерства здравоохранения Российской Федерации.

Ведущая организация: государственное бюджетное учреждение здравоохранения города Москвы «Московский клинический научно-практический центр имени А.С. Логинова Департамента здравоохранения города Москвы»

Защита диссертации состоится «_24_» __декабря_ 2026 года в 12:00 часов на заседании диссертационного совета 21.1.030.01 на базе федерального государственного бюджетного учреждения «Национальный медицинский исследовательский центр колопроктологии имени А.Н. Рыжих» Министерства здравоохранения Российской Федерации по адресу: 123423, Москва, ул. Саляма Адиля, дом 2

С диссертацией можно ознакомиться в библиотеке ФГБУ «НМИЦ колопроктологии имени А.Н. Рыжих» Минздрава России (123423, Москва, ул. Саляма Адиля, дом 2) и на сайте http://www.new.gnck.ru/

Автореферат разослан «__»_____2026 г.

Ученый секретарь диссертационного совета
кандидат медицинских наук Суровегин Евгений Сергеевич

ОБЩАЯ ХАРАКТЕРИСТИКА РАБОТЫ

Актуальность темы исследования и степень ее разработанности

Пациенты с язвенным колитом (ЯК) имеют высокий риск развития колоректального рака (КРР) (Архипова О.В., 2020; Федорченко Д.А. и др., 2017; Magro F. и др., 2017). Считается, что риск увеличивается в зависимости от продолжительности заболевания (Архипова О.В., 2020; Ивашкин В.Т. и др., 2017). Наиболее известный метаанализ, проведенный в 2001 году показал, что кумулятивный риск КРР для любого пациента с ЯК составляет 2% – после 10 лет от начала заболеваемости, 8% – после 20 лет и 18% – после 30 лет, соответственно (Eaden J. и др., 2001). В связи с чем, долгое время колоноскопия с уточняющими эндоскопическими методами для диагностики предраковых изменений слизистой оболочки у пациентов с ЯК назначалась после 10 лет от начала заболевания. Однако, данные ряда исследований свидетельствует о том, что пациенты с ЯК подвержены риску развития рака толстой кишки в более ранние сроки, в связи с чем рекомендуется начинать скрининг после 6-8 лет от начала заболевания (Ивашкин В.Т. и др., 2017; Bisschops R. и др., 2019).

Колит-ассоциированная дисплазия слизистой оболочки (КАД СО) толстой кишки у пациентов с ЯК считается достоверным маркером или предшественником КРР (Архипова О.В. и др., 2020; Архипова О.В. и др., 2024). Последовательность «воспаление-дисплазия-карцинома» считается основным путем канцерогенеза при ЯК (Архипова О.В., 2020; Архипова О.В. и др., 2020). Следует отметить, что мутации генов и молекулярные пути, обнаруженные при развитии колит-ассоциированного рака такие же, что и при спорадическом КРР. Однако, отличительной чертой является время возникновения мутации генов (Horvath B. и др., 2015; Huang L. и др., 2017; Kobayashi K. и др., 2017; Lu X. и др., 2017). Особенности канцерогенеза рака толстой кишки на фоне хронического воспаления, по-видимому, в дальнейшем станут дополнительными вспомогательными маркерами в диагностике КРР у пациентов с ЯК.

Подходы к диагностике участков КАД СО менялись вместе с совершенствованием эндоскопических технологий. Исторически сложилось, что эпителиальные образования толстой кишки у пациентов с ЯК плохо визуализировались с помощью фиброколоноскопов, поэтому были даны рекомендации выполнять случайную (поисковую) биопсию слизистой оболочки толстой кишки (Gallinger Z. и др., 2017; Mooiweer E. и др., 2015). Впоследствии в ретроспективных исследованиях было показано, что при использовании видеоколоноскопов стандартного разрешения большую часть эпителиальных образований толстой кишки у пациентов с ЯК было возможно обнаружить эндоскопически (Gallinger Z. и др., 2017). Внедрение хромоэндоскопии с использованием в качестве распыляемого красителя метиленового синего или индигокармина, привело к улучшению диагностики участков КАД СО у пациентов с ЯК

(Архипова О.В. и др., 2024; Iacucci M. и др., 2018). Многочисленные исследования показали, что использование хромоэндоскопии с распылением красителя по сравнению с колоноскопией в белом свете позволило выявлять большее количество участков КАД СО толстой кишки (Iacucci M. и др., 2018; Marion J. и др., 2016). Это привело к публикации международного консенсуса, рекомендующего хромоэндоскопию с распылением красителя вместо колоноскопии стандартного разрешения в белом свете для наблюдения пациентов с ЯК (Laine L. и др., 2015).

Впоследствии появление эндоскопов высокой четкости изображения привело к тому, что стала возможна визуализация ямочного рисунка слизистой оболочки толстой кишки, и необходимость применения хромоэндоскопии с красителем при ЯК была поставлена под сомнение (Bisschops R. и др., 2018; Bisschops R. и др., 2017).

Метод узкоспектральной визуализации (виртуальная хромоэндоскопия), улучшающий видимость эпителиальной поверхности, а также усиливающий контраст микрососудов слизистой оболочки, в настоящее время является альтернативой классическому методу хромоэндоскопии с применением красителя (Архипова О.В. и др., 2024; Bisschops R. и др., 2018; Bisschops R. и др., 2017; Gallinger Z. и др., 2017). Одно из недавних проспективных рандомизированных исследований показало сходную частоту обнаружения эпителиальных образований толстой кишки у пациентов с ЯК при использовании колоноскопии высокой четкости с применением узкоспектрального режима (HD-NBI) и распылением красителя (HD-CE) (Iacucci M. и др., 2018). Учитывая разнородные данные мировой литературы, исследования, направленные на сравнительную оценку уточняющих методов эндоскопической диагностики в обнаружении эпителиальных образований толстой кишки у пациентов с ЯК, остаются актуальными.

Цель исследования

Улучшить диагностику участков колит-ассоциированной дисплазии слизистой оболочки толстой кишки у пациентов с ЯК.

Для реализации цели исследования были поставлены следующие **задачи:**

1. Оценить согласованность хромоэндоскопии с красителем и виртуальной хромоэндоскопии в диагностике участков КАД СО и других эпителиальных образований толстой кишки у пациентов с ЯК.
2. Оценить диагностическую ценность нового эндоскопического признака – закрытые сосудистые петли в виде «капель» – в выявлении участков КАД СО толстой кишки при использовании хромоэндоскопии с красителем и виртуальной хромоэндоскопии.
3. Установить диагностическую ценность и согласованность хромоэндоскопии с красителем и виртуальной хромоэндоскопии в сравнении с результатами патоморфологических исследований тканей, полученных при проведении прицельной биопсии, в выявлении участков КАД СО и других эпителиальных образований толстой кишки у пациентов с ЯК.

4. Оценить диагностическую ценность и согласованность патоморфологического исследования тканей, полученных при проведении прицельной биопсии, и патоморфологического исследования операционных препаратов в выявлении участков КАД СО и других эпителиальных образований толстой кишки у пациентов с ЯК.

5. Установить диагностическую ценность и согласованность хромоэндоскопии с красителем и виртуальной хромоэндоскопии в сравнении с результатами патоморфологических исследований операционных препаратов в диагностике участков КАД СО и других эпителиальных образований толстой кишки у пациентов с ЯК.

6. Оценить факторы риска наличия участков КАД СО толстой кишки у пациентов с ЯК и определить значимость маркера p53 для их определения.

Научная новизна

Впервые в Российской Федерации проведено проспективное парное сравнительное исследование, направленное на изучение и сравнение хромоэндоскопии с красителем и виртуальной хромоэндоскопии в диагностике участков КАД СО и других эпителиальных образований толстой кишки у пациентов с длительным анамнезом ЯК.

Впервые проведен анализ мировой литературы, посвященной сравнению результатов эндоскопической диагностики эпителиальных образований толстой кишки у пациентов с ЯК при проведении двух уточняющих методов с использованием современных эндоскопических классификаций. На основании полученных данных проанализированы диагностическая ценность и согласованность двух эндоскопических методов в сравнении с результатами патоморфологического исследования тканей, полученных при проведении прицельной биопсии, и операционных препаратов.

В процессе исследования впервые выявлен и описан новый эндоскопический признак «закрытые сосудистые петли в виде капель», характерный для участков КАД СО толстой кишки. Дополнительно проанализированы факторы риска наличия участков КАД СО толстой кишки, изучено значение гиперэкспрессии белка p53 в биоптатах выявленных эпителиальных образований толстой кишки в качестве дополнительного маркера КАД СО толстой кишки.

Теоретическая и практическая значимость работы

Впервые проведена оценка диагностической ценности и согласованности хромоэндоскопии с применением красителя и виртуальной хромоэндоскопии в диагностике участков КАД СО и частоты обнаружения других типов эпителиальных образований толстой кишки у пациентов с ЯК, описан новый эндоскопический признак, характерный для участков КАД СО толстой кишки, проанализирована значимость выполнения прицельной биопсии и факторов риска наличия участков КАД СО, проведена оценка ИГХ-анализа гиперэкспрессии белка p53 в качестве дополнительного маркера участков КАД СО слизистой оболочки толстой

кишки. Указанные разработки могут быть приняты для широкого применения в клинической практике.

Положения, выносимые на защиту

1. Хромоэндоскопия с красителем и виртуальная хромоэндоскопия обладают отличной согласованностью в идентификации участков КАД СО толстой кишки.
2. Хромоэндоскопия с красителем и виртуальная хромоэндоскопия сопоставимы по диагностической ценности в выявлении участков КАД СО толстой кишки у пациентов с ЯК при сопоставлении с результатами патоморфологических исследований тканей, полученных при выполнении прицельной биопсии.
3. Хромоэндоскопия с красителем и виртуальная хромоэндоскопия сопоставимы по диагностической ценности в выявлении участков КАД СО толстой кишки у пациентов с ЯК при сопоставлении с результатами патоморфологических исследований операционных препаратов.
4. Патоморфологические исследования тканей, полученных при проведении прицельной биопсии, и операционных препаратов имеют хорошую согласованность в определении участков КАД СО толстой кишки.
5. Новый эндоскопический признак «закрытые сосудистые петли в виде капель» имеет высокую диагностическую ценность в обнаружении участков КАД СО толстой кишки.
6. Первичный склерозирующий холангит является фактором, повышающим вероятность обнаружения участков КАД СО толстой кишки у пациентов с ЯК.
7. Вероятность гиперэкспрессии белка p53 выше в образцах тканей КАД СО толстой кишки, чем в спорадических аденомах и аденокарциномах толстой кишки.

Степень достоверности и апробация результатов

Высокая степень достоверности полученных результатов проведенного исследования обеспечивается применением современных методов статистического анализа, достаточной численностью выборки и многоуровневой оценкой клинических исходов.

Основные материалы диссертации представлены в виде устных и постерных докладов на следующих мероприятиях:

1. 45-я сессия Московского клинического научного центра / Центрального научно-исследовательского института гастроэнтерологии «Эндоскопическая диагностика и удаление эпителиальных образований желудочно-кишечного тракта» (г. Москва, 27 февраля 2019 г.).
2. Постерная сессия X Научно-практической конференции «Актуальные вопросы эндоскопии 2019» (г. Санкт-Петербург, 28–30 марта 2019 г.). Награда: «Приз зрительских симпатий».
3. Всероссийская научно-практическая конференция с международным участием

«Современные эндоскопические технологии в колопроктологии» (г. Москва, 19–20 июня 2019 г.).

4. Всероссийская научно-практическая конференция с международным участием «Российский колопроктологический форум» (г. Самара, 10–12 октября 2019 г.).
5. Всероссийская научно-практическая конференция с международным участием «Левитановские чтения» (г. Москва, 22–23 ноября 2019 г.).
6. Постерная сессия 2-го Всемирного конгресса по эндоскопии желудочно-кишечного тракта «ENDO 2020» (г. Рио-де-Жанейро, Бразилия, 7–10 марта 2020 г.).
7. III Международный форум онкологии и радиологии «ENDOONCO 2020» (г. Москва, 21–25 сентября 2020 г.).

Апробация работы состоялась 16 июля 2026 года на расширенном заседании ученого совета ФГБУ «НМИЦ колопроктологии имени А.Н. Рыжих» Минздрава России.

Диссертационное исследование одобрено локальным независимым этическим комитетом ФГБУ ГНЦК имени А.Н. Рыжих Минздрава России (ФГБУ «НМИЦ колопроктологии имени А.Н. Рыжих» Минздрава России) от 03.11.2017 г.

Внедрение результатов исследования в практику

Научные положения, выводы, практические рекомендации, содержащиеся в работе, нашли применение в практической деятельности отдела эндоскопической диагностики и хирургии ФГБУ «НМИЦ Колопроктологии имени А.Н. Рыжих» Минздрава России.

Личный вклад автора

В процессе работы над диссертацией автором лично проведен анализ отечественной и зарубежной литературы по изучаемой проблеме, сформулированы цели и задачи научной работы. Автором проведен отбор пациентов с длительным анамнезом ЯК для эндоскопического исследования, согласно критериям включения и не включения. Автор лично проводил эндоскопические исследования с применением двух уточняющих методов в сочетании с прицельной биопсией выявленных эпителиальных образований толстой кишки. На основании полученных данных автором проведена статистическая обработка результатов, подготовлены публикации по выполненной работе, сформулированы основные положения и выводы, предложен ряд практических рекомендаций.

Публикации по теме диссертации

По теме диссертации опубликованы 3 научные работы в ведущих отечественных журналах, рекомендованных ВАК для публикации материалов кандидатских и докторских диссертаций.

Структура и объем диссертации

Диссертация изложена на 119 страницах машинописного текста и состоит из введения, 3 глав, заключения, выводов, практических рекомендаций, списка сокращений и условных обозначений, списка литературы. Работа иллюстрирована 31 рисунком и 19 таблицами. Список литературы включает 110 источников, в том числе 15 отечественных.

ОСНОВНОЕ СОДЕРЖАНИЕ РАБОТЫ

Материалы и методы

В период с ноября 2017 года по июнь 2019 года на базе отдела эндоскопической диагностики и хирургии ФГБУ «НМИЦ Колопроктологии имени А.Н. Рыжих» Минздрава России проведено одноцентровое проспективное парное сравнительное диагностическое исследование (рисунок 1). Исследование одобрено на заседании локального независимого этического комитета ФГБУ «НМИЦ Колопроктологии имени А.Н. Рыжих» Минздрава России, протокол №81 от 07.12.2017 г.

Гипотеза исследования: хромоэндоскопия с красителем и виртуальная хромоэндоскопия обладают одинаковой диагностической ценностью (специфичность, чувствительность, прогностические ценности и общая точность) в выявлении участков колит-ассоциированной дисплазии слизистой оболочки (КАД СО) толстой кишки у пациентов с длительным анамнезом язвенного колита (ЯК).



Рисунок 1 – Дизайн исследования

В исследование включено 150 пациентов с длительным анамнезом ЯК.

Критерии включения:

1. возраст от 18 лет;
2. длительность анамнеза ЯК более 6 лет;
3. пациенты с ЯК в период эндоскопической ремиссии (0 баллов по классификации Schroeder K.);
4. информированное добровольное согласие пациента на исследование.

Критерии невключения:

1. поражение только прямой кишки (форма проктита, согласно Монреальской классификации).

Всем пациентам проводилась тотальная колоноскопия с илеоскопией (осмотр 10–15 см терминального отдела подвздошной кишки) с использованием видеоколоноскопов компаний Olympus (Япония) и Fujifilm (Япония) с высокой четкостью изображения и возможностью узкоспектральной визуализации.

Проводился последовательный осмотр каждого отдела толстой кишки в два этапа:

- **1 этап: Виртуальная хромоэндоскопия** (режим HD-NBI).
- **2 этап: Хромоэндоскопия с использованием контрастного красителя** – 0,4% раствора индигокармина, вводимого с помощью специального спрей-катетера через инструментальный канал эндоскопа с десуффляцией воздуха.

При выполнении обоих методов оценивались следующие эндоскопические признаки выявленных эпителиальных образований толстой кишки:

- размеры;
- макроскопический тип роста согласно Парижской и Прагматической классификациям;
- ямочный рисунок согласно классификации Kudo S.;
- сосудистый рисунок согласно классификации Sano Y.;
- наличие эндоскопического признака «закрытые сосудистые петли в виде «капель»».

При выявлении эпителиальных изменений с эндоскопическими признаками КАД СО выполнялась прицельная биопсия с предварительным картированием выявленных образований по каждому отделу толстой кишки.

Патоморфологические исследования проводились по классификации ВОЗ опухолей желудочно-кишечного тракта (2010 г.) и классификации Riddell R., включающей три категории: отсутствие дисплазии, изменения, неопределенные по дисплазии, наличие дисплазии (низкой степени/low grade или высокой степени/high grade).

Иммуногистохимический (ИГХ) анализ экспрессии белка p53 выполнялся с использованием моноклонального антитела к белку p53 (клон DO7 Cell Marque, разведение 1:100) на иммуногистостейнере Ventana BenchMark Ultra с системой визуализации Ultra-View Universal

DAB Detection Kit. Оценка экспрессии проводилась визуально: очаговая (единичные крипты или группа крипт, составляющая не более 20% всего количества крипт) и диффузная (при окрашивании более 20% крипт).

Статистическая обработка данных проведена в RStudio (R v. 4.4.1) с применением библиотек base, RODBC, dplyr, gtsummary, GenBinomApps и vcd. Количественные величины представлены медианой, нижним и верхним квартилями (Me (Q1; Q3)) и размахом (Min–Max); качественные – абсолютными и относительными значениями (n (%) или n/N (%)). Сравнение двух групп проводили критерием суммы рангов Уилкоксона для непрерывных величин; χ^2 Пирсона для четырехпольных таблиц при ожидаемых значениях > 10 и > 5 для не менее чем 20% ячеек в многопольных, в остальных случаях применяли двусторонний точный критерий Фишера. Унивариантный анализ проводили путем вычисления отношения шансов (ОШ) и его 95% доверительного интервала (95% ДИ). Статистически значимыми считались различия при $p < 0,05$.

Для оценки диагностической ценности рассчитывали чувствительность, специфичность, прогностические ценности положительного (ПЦПР) и отрицательного (ПЦОР) результатов, их 95% ДИ (методом Клоппера–Пирсона). Согласованность методов оценивали путем расчета каппы Коэна (к).

РЕЗУЛЬТАТЫ ИССЛЕДОВАНИЯ

Общие результаты проведения хромоэндоскопии с красителем и виртуальной хромоэндоскопии

Всем 150 пациентам в рамках одного эндоскопического исследования последовательно выполнялась виртуальная хромоэндоскопия и хромоэндоскопия с красителем. Оба метода проводились одним врачом-эндоскопистом.

При выполнении виртуальной хромоэндоскопии у 90 пациентов было выявлено 187 эпителиальных образований толстой кишки, при хромоэндоскопии с красителем – у 91 пациента обнаружено 203 образования. Различия в количестве выявленных изменений статистически незначимы ($p = 0,959$).

Наиболее часто выявленные эпителиальные образования носили одиночный характер или у одного пациента было диагностировано по два образования – как при использовании узкого спектра света, так и при использовании контрастного красителя (таблица 1). Только у одного пациента из всех исследуемых было выявлено 6 эпителиальных образований различного морфологического типа.

Таблица 1 – Количество выявленных эпителиальных образований толстой кишки методами хромоэндоскопии с красителем и виртуальной хромоэндоскопии

Показатель	Хромоэндоскопия с красителем n=91/150	Виртуальная хромоэндоскопия n=90/150	p-value
Количество выявленных эпителиальных образований толстой кишки у пациентов с ЯК			
1	30 (33,0%)	33 (36,7%)	0,959
2	33 (36,3%)	34 (37,8%)	
3	12 (13,2%)	10 (11,1%)	
4	10 (11,0%)	9 (10,0%)	
5	5 (5,5%)	4 (4,4%)	
6	1 (1,1%)	0	

Различия в количестве выявленных эпителиальных образований были обусловлены визуализацией с помощью контрастного красителя: все 16 эпителиальных образований, выявленных исключительно при хромоэндоскопии с красителем, имели эндоскопические признаки доброкачественных гиперпластических изменений слизистой оболочки: ямочный рисунок, соответствующий II типу по Kudo, отсутствие сосудистого рисунка, отсутствие признака закрытых сосудистых петель. Макроскопический тип выявленных гиперпластических изменений соответствовал плоско-приподнятому (0-IIa) типу согласно Парижской классификации. Размеры данных гиперпластических изменений варьировали от 0,3 до 1 см с медианой 0,3 (0,3; 0,5) см. Наибольшее их количество локализовалось в левых отделах толстой кишки: в сигмовидной кишке – 6/16 (37,5%), в прямой кишке – 7/16 (43,8%).

Характеристика эпителиальных образований толстой кишки, выявленных при использовании обоих методов, представлена в таблице 2.

Таблица 2 – Характеристика эпителиальных образований толстой кишки, выявленных с помощью уточняющих методов эндоскопической диагностики

Показатели	Хромоэндоскопия с красителем	Виртуальная хромоэндоскопия
	Эпителиальные образования N=203	Эпителиальные образования N=187
Отдел толстой кишки, n (%)		
Слепая	7 (3,4%)	7 (3,7%)
Восходящая	19 (9,4%)	19 (10,2%)
Поперечно-ободочная	28 (13,8%)	25 (13,4%)
Нисходящая	16 (7,9%)	16 (8,6%)
Сигмовидная	84 (41,4%)	78 (41,7%)
Прямая	49 (24,1%)	42 (22,5%)
Эндоскопические признаки выявленных эпителиальных образований, n (%)		
Участки КАД СО низкой степени	45 (22,2%)	51 (27,3%)

Продолжение таблицы 2

Спорадические аденомы с низкой степенью дисплазии	21 (10,3%)	21 (11,2%)
Спорадические аденомы с высокой степенью дисплазии	3 (1,5%)	3 (1,6%)
Воспалительные полипы	38 (18,7%)	38 (20,3%)
Гиперпластичсекие изменения	81 (39,9%)	59 (31,6%)
Аденокарцинома	11 (5,4%)	11 (5,9%)
Зубчатые образования	4 (2,0%)	4 (2,1%)
Размер, см	0,8 (0,4; 2,0) 0,2 – 12,0	0,8 (0,4; 2,0) 0,2 – 12,0
Макроскопический тип согласно Парижской/Прагматической классификации, n (%)		
0-1s	62 (30,5%)	62 (33,2%)
0-IIa	88 (43,3%)	72 (38,5%)
0-IIa+IIc	1 (0,5%)	1 (0,5%)
0-p	7 (3,4%)	7 (3,7%)
LST-G	10 (4,9%)	11 (5,9%)
LST-G-M	2 (1,0%)	2 (1,1%)
LST-NG	33 (16,3%)	32 (17,1%)
Ямочный рисунок по классификации Kudo S., n (%)		
II	86/165 (52,1%)	65/149 (43,6%)
IIIS	2/165 (1,2%)	2/149 (1,3%)
IIIL	16/165 (9,7%)	16/149 (10,7%)
IV	47/165 (28,5%)	52/149 (34,9%)
Vi	4/165(2,4%)	3/149 (2,0%)
Vn	10/165 (6,1%)	11/149 (7,4%)
Сосудистый рисунок по классификации Sano Y., n (%)		
I	87/165 (52,7%)	65/149 (43,6%)
II	64/165 (38,8%)	70/149 (47,0%)
IIIa	4/165 (2,4%)	3/149 (2,0%)
IIIb	10/165 (6,1%)	11/149 (7,4%)
Закрытые сосудистые петли в виде «капель»	27/150 (18,0%)	32/133 (24,1%)

Частота выявления участков КАД СО низкой степени толстой кишки составила 22,3% (45/203) при применении хромоэндоскопии с красителем и 27,3% (51/187) при виртуальной хромоэндоскопии. Наиболее часто эпителиальные образования выявлялись в левых отделах толстой кишки: в сигмовидной кишке – 41,4% (84/203) и 41,7% (78/187), соответственно, и в прямой кишке – 24,1% (49/203) и 22,5% (42/187), соответственно.

Согласно Парижской/Прагматической классификации макроскопический тип роста совпал в 186 из 187 наблюдений (99,5%; 95% ДИ: 97,1–100). Расхождение отмечено в одном случае: при хромоэндоскопии с красителем эпителиальное образование было расценено как латерально стелющееся негранулярного типа роста (LST-NG), в то время как при виртуальной хромоэндоскопии – гранулярного типа роста (LST-G).

Сравнение результатов хромоэндоскопии с красителем и виртуальной

хромоэндоскопии на основании современных эндоскопических классификаций

При оценке макроскопического типа роста выявленных эпителиальных образований толстой кишки согласно Парижской/Прагматической классификациям образования были идентифицированы и одинаково классифицированы в 186/203 (91,6%; 95% ДИ: 86,9–95,0) наблюдениях. Расхождение возникло в 1/203 (0,4%) случае. Помимо этого, 16/203 (7,9%) образований, не визуализируемых при виртуальной хромоэндоскопии, принадлежали к 0-IIa типу при использовании красителя. Была получена отличная согласованность методов (к = 0,88; 95% ДИ: 0,83–0,94; p < 0,0001).

Ямочный рисунок по Kudo S. одинаково визуализировался двумя рассматриваемыми эндоскопическими методами в 143/165 (86,7%; 95% ДИ: 80,5–91,5) случаях. В 5/165 (3,0%) наблюдениях при проведении хромоэндоскопии с красителем диагностировали II тип по классификации Kudo S., при этом при виртуальной хромоэндоскопии – IV тип по Kudo S., в 1/165 (0,6%) случае – Vi тип и Vn тип, соответственно. В 16/165 (9,7%) случаях эпителиальные образования не визуализировались виртуальной хромоэндоскопией, а при добавлении красителя были выявлены образования с ямочным рисунком II типа по Kudo S. Была получена хорошая согласованность методов (к = 0,80; 95% ДИ: 0,73–0,88; p < 0,0001).

Количество совпадений градаций сосудистого рисунка по Sano Y. составило 142/165 (86,1%; 95% ДИ: 79,8–91,0) случаев. Расхождения отмечались в 6/165 (3,6%) наблюдениях, когда при проведении хромоэндоскопии с красителем выявлялся I тип сосудистого рисунка по Sano Y., а при виртуальной хромоэндоскопии – II тип по Sano Y., и в 1/165 (0,6%) случае – IIIa и IIIb. Не визуализируемые на первом этапе 16/165 (9,7%) образований при добавлении красителя были отнесены к I типу сосудистого рисунка по Sano Y., что также свидетельствует о хорошей согласованности (к = 0,78; 95% ДИ: 0,70–0,86; p < 0,0001.

Были верифицированы типы эпителиальных образований на основании Парижской/Прагматической классификации и классификаций Kudo S., Sano Y. КАД СО низкой степени была классифицирована обоими эндоскопическими методами в 45/51 (88,2%; 95% ДИ: 76,1–95,6) случаях. Другие эпителиальные образования толстой кишки были представлены следующими типами: спорадическая аденома с высокой степенью дисплазии – в 3/3 (100%; 95% ДИ: 29,2–100) случаях; спорадическая аденома с низкой степенью дисплазии – в 21/21 (100%; 95% ДИ: 83,9–100); воспалительные полипы – в 38/38 (100%; 95% ДИ: 90,7–100); гиперпластические полипы – в 59/81 (72,8%; 95% ДИ: 61,8–82,1); зубчатые образования – в 4/4 (100%; 95% ДИ: 39,8–100) и аденокарцинома – в 11/11 (100%; 95% ДИ: 71,5–100).

Совпадения были получены в 181/203 (89,2%; 95% ДИ: 84,1–93,1) случае. Несоответствие отмечалось в 22/203 (10,8%) случаях: в 6/203 (3,0%), когда методом хромоэндоскопии с красителем выявленные эпителиальные образования определялись как гиперпластические, в то время как при

осмотре в узком спектре света те же образования принимались за участки КАД СО, и в 16/203 (7,9%), когда гиперпластические изменения, видимые при хромоэндоскопии с красителем, не визуализировались при виртуальной хромоэндоскопии. Наблюдалось отличное согласие по идентификации участков КАД СО (к = 0,92; 95% ДИ: 0,85–0,98; p < 0,0001) и всех эпителиальных образований (к = 0,86; 95% ДИ: 0,81–0,91; p < 0,0001).

Значение выявленного эндоскопического признака (закрытые сосудистые петли в виде «капель») в диагностике колит-ассоциированной дисплазии слизистой оболочки толстой кишки

Из 45 эпителиальных образований толстой кишки с эндоскопическими признаками КАД СО низкой степени, видимых при хромоэндоскопии с красителем, в 27 (60,0%) были обнаружены закрытые сосудистые петли, и в 26/27 образованиях получено морфологическое подтверждение КАД СО низкой степени, что демонстрирует ПЦПР 96,3% (95% ДИ: 81,0–99,9). Из 18 образований с эндоскопическими признаками КАД СО низкой степени, в которых сосудистые петли не визуализировались, в 7 (38,9%) было морфологическое подтверждение КАД СО низкой степени. Таким образом, чувствительность рассматриваемого признака составила 78,8% (95% ДИ: 61,1–91,0), специфичность – 91,7% (95% ДИ: 61,5–99,8), ПЦОР – 61,1% (95% ДИ: 35,7–82,7) и общая точность – 82,2% (95% ДИ: 68,0–92,0) (рисунок 2).

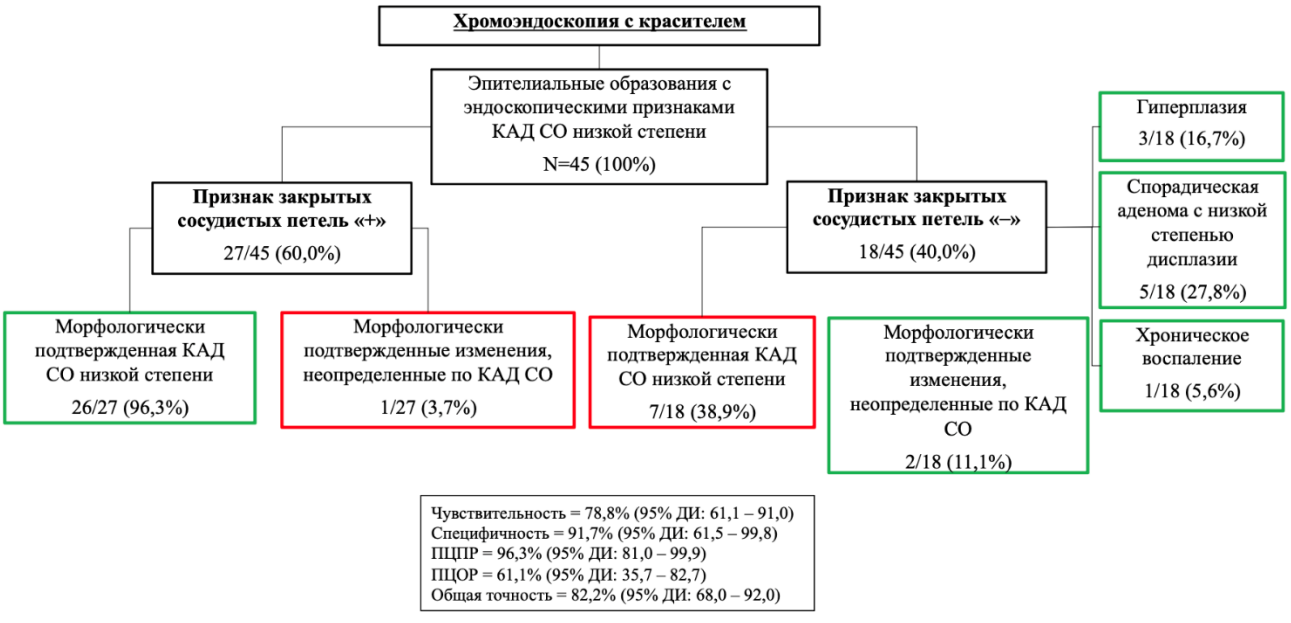

Рисунок 2 – Частота морфологического подтверждения КАД СО низкой степени, диагностированной при хромоэндоскопии с красителем, в зависимости от наличия или отсутствия признака закрытых сосудистых петель в виде «капель»

В случае виртуальной хромоэндоскопии в 32/51 (62,7%) эпителиальных образованиях был отмечен признак закрытых сосудистых петель, а морфологическое подтверждение КАД СО низкой

степени было в 26/32 (81,3%; 95% ДИ: 63,6–92,8) случаях, что свидетельствует о снижении ПЦПР на 15% по сравнению с таковыми значениями при проведении хромоэндоскопии с красителем (p = 0,112). Из 19 образований, в которых признак закрытых сосудистых петель по результатам виртуальной хромоэндоскопии отсутствовал, в 7 (36,8%) получено морфологическое подтверждение КАД СО низкой степени: чувствительность составила 78,8% (95% ДИ: 61,1–91,0), специфичность – 66,7% (95% ДИ: 41,0–86,7), ПЦОР – 63,2% (95% ДИ: 38,4–83,7) и общая точность – 74,5% (95% ДИ: 60,4–85,7) (рисунок 3).

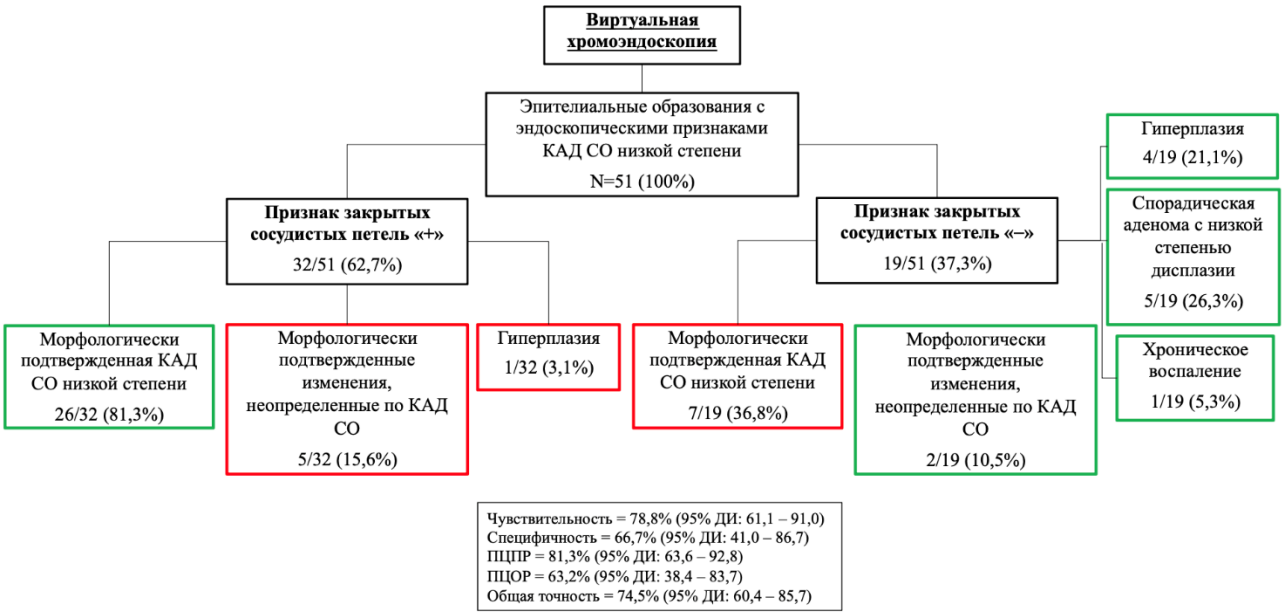

Рисунок 3 – Частота морфологического подтверждения КАД СО низкой степени, диагностированной при виртуальной хромоэндоскопии, в зависимости от наличия или отсутствия признака закрытых сосудистых петель в виде «капель»

Результаты эндоскопической диагностики эпителиальных образований толстой кишки при проведении хромоэндоскопии с красителем / виртуальной хромоэндоскопии в сравнении с патоморфологическими исследованиями тканей, полученных при проведении прицельной биопсии

Для оценки совпадений эндоскопических признаков эпителиальных образований толстой кишки методом хромоэндоскопии с красителем и результатов патоморфологических исследований, полученных при проведении прицельной биопсии, было доступно 159 образцов.

При проведении хромоэндоскопии с контрастным красителем 45 эпителиальных образований толстой кишки были определены как участки КАД СО низкой степени, при этом по результатам патоморфологического исследования тканей, полученных при прицельной биопсии, КАД СО низкой степени была подтверждена в 33/45 образованиях, что свидетельствует о хорошей согласованности двух методов в диагностике участков КАД СО (κ = 0,81; 95% ДИ: 0,70–0,91; p <

0,0001): чувствительность составила 100% (95% ДИ: 89,4–100) и ПЦОР – 100% (95% ДИ: 96,8–100). В 3/45 (6,7%) случаях по результатам патоморфологических исследований тканей, полученных при прицельной биопсии, отмечались изменения эпителия, неопределенные по дисплазии, в 5/45 (11,1%) образцах были диагностированы тубулярные и тубуло-ворсинчатые аденомы с низкой степенью дисплазии, в 3/45 (6,7%) образцах – гиперпластические изменения и в 1/45 (2,2%) образце – изменения эпителия, характерные для хронического воспаления: специфичность составила 90,5% (95% ДИ: 84,0–95,0), ПЦПР – 73,3% (95% ДИ: 58,1–85,4) и общая точность – 92,5% (95% ДИ: 87,1–96,0).

Одинаковая оценка отмечалась в 141/159 (88,7%; 95% ДИ: 82,7–93,2) наблюдении, что говорит о хорошей согласованности в классификации всех выявленных эпителиальных образований (κ = 0,85; 95% ДИ: 0,79–0,91; p < 0,0001) при проведении хромоэндоскопии с красителем в сравнении с результатами патоморфологических исследований тканей, полученных при прицельной биопсии.

Аналогичным образом был проведен анализ виртуальной хромоэндоскопии с использованием эндоскопических классификаций в сравнении с результатами патоморфологических исследований тканей, полученных при прицельной биопсии, 159 образцов.

С помощью виртуальной хромоэндоскопии участки КАД СО низкой степени были визуализированы в 51 наблюдении, а патоморфологически подтверждены в 33 случаях, что в целом свидетельствует о хорошей согласованности двух методов (κ = 0,71; 95% ДИ: 0,59–0,83; p < 0,0001). Чувствительность осталась равной 100% (95% ДИ: 89,4–100) (p = 1,0), так же как и ПЦОР – 100% (95% ДИ: 96,6–100) (p = 1,0), однако было отмечено незначительное ухудшение специфичности до 85,7% (95% ДИ: 76,4–90,5) (p = 0,243), ПЦПР до 64,7% (95% ДИ: 50,1–77,6) (p = 0,387) и общей точности – до 88,7% (95% ДИ: 82,7–93,1) (p = 0,250) за счет возрастания частоты неверной идентификации гиперпластических изменений с 3/45 (6,7%) до 5/51 (9,8%) случаев и изменений слизистой оболочки, неопределенных по дисплазии с 3/45 (6,7%) до 7/51 (13,7%) случаев.

В результате верная идентификация была получена для 128/159 (80,5%; 95% ДИ: 73,5–86,4) эпителиальных образований толстой кишки, что говорит о хорошей согласованности в классификации всех образований (κ = 0,76; 95% ДИ: 0,68–0,83; p < 0,0001) при применении виртуальной хромоэндоскопии у пациентов с ЯК.

Сравнение результатов патоморфологических исследований тканей, полученных при проведении прицельной биопсии, и операционных препаратов

Проведено сопоставление результатов патоморфологических исследований тканей, полученных при проведении прицельной биопсии, и операционных препаратов 52 удаленных эпителиальных образований толстой кишки.

По результатам патоморфологического исследования операционных препаратов для КАД

СО низкой степени удалось достичь 100% (95% ДИ: 80,5–100) чувствительности и 100% (95% ДИ: 88,8–100) ПЦОР. Однако выявлено 4/52 (7,7%) ложноположительных заключения по результатам патоморфологических исследований тканей, полученных при прицельной биопсии, для участков КАД СО низкой степени: в 1/52 (1,9%) случае – спорадическая аденома с низкой степенью дисплазии, в 2/52 (3,8%) случаях – аденокарцинома и в 1/52 (1,9%) – КАД СО высокой степени. Специфичность в определении КАД СО низкой степени составила 88,6% (95% ДИ: 73,3–96,8) и ПЦПР – 81,0% (95% ДИ: 58,1–94,6), что свидетельствует о хорошей согласованности в определении КАД СО низкой степени ($\kappa = 0,84$; 95% ДИ: 0,68–0,99; $p < 0,0001$)

В 2/52 (3,8%) случаях была выявлена спорадическая аденома с высокой степенью дисплазии по результатам патоморфологического исследования операционных препаратов, при этом при выполнении прицельной биопсии в обоих случаях определялась спорадическая аденома с низкой степенью дисплазии, в связи с чем чувствительность предоперационной биопсии составила 0% (95% ДИ: 0–84,2). Наибольшее количество ошибочных заключений при выполнении прицельной биопсии было отмечено в случаях, когда после изучения удаленного операционного препарата была выявлена аденокарцинома, в то время как по результатам предоперационной биопсии диагностировалась спорадическая аденома с высокой степенью дисплазии – в 4/52 (7,7%) случаях, а также в 1/52 (1,9%) случае – тубуло-ворсинчатая аденома с низкой степенью дисплазии и в 2/52 (3,8%) – КАД СО низкой степени, вследствие чего чувствительность в определении аденокарциномы оказалась равной 56,3% (95% ДИ: 29,9–80,3); при этом ПЦОР – 83,7% (95% ДИ: 69,3–93,2), а специфичность достигла 100% (95% ДИ: 90,3–100), так же как и ПЦПР – 100% (95% ДИ: 66,4–100).

Было получено 2/52 (3,8%) ложноотрицательных результата в выявлении спорадической аденомы с низкой степенью дисплазии: в 1/52 (1,9%) наблюдении – аденома с высокой степенью дисплазии и в 1/52 (1,9%) – КАД СО низкой степени (результаты прицельной биопсии), а также 3/52 (5,8%) ложноположительных случая: в 2/52 (3,8%) случаях – аденома с высокой степенью дисплазии и в 1/52 (1,9%) – аденокарцинома (после исследования удаленного образования). Истинно положительных было 13/52 (25,0%) случаев, остальные 34/52 (65,4%) случая трактовались как истинно отрицательные. В связи с чем были получены следующие значения характеристик для определения спорадической аденомы с низкой степенью дисплазии: чувствительность – 86,7% (95% ДИ: 69,5–98,3), специфичность – 91,9% (95% ДИ: 78,1–98,3), ПЦПР – 81,3% (95% ДИ: 54,4–96,0), ПЦОР – 94,4% (95% ДИ: 81,3–99,3).

Совпадения патоморфологических заключений при исследовании тканей, полученных при прицельной биопсии выявленных эпителиальных образований толстой кишки, и после их удаления были получены в 40/52 (76,9%; 95% ДИ: 63,2–87,5) случаях, что демонстрирует среднюю степень согласованности прицельной биопсии ($\kappa = 0,68$; 95% ДИ: 0,53–0,83; $p < 0,0001$).

Сравнительный анализ эндоскопических методов уточняющей диагностики и результатов патоморфологического исследования операционных препаратов

Проведено сопоставление 62 результатов патоморфологического исследования операционных препаратов и эндоскопических методов уточняющей диагностики. Учитывая идентичные классификационные матрицы для операционных препаратов и хромоэндоскопии с красителем, операционных препаратов и виртуальной хромоэндоскопии, было принято решение объединить результаты двух эндоскопических методов уточняющей диагностики (таблица 3).

Таблица 3 – Матрица классификации по оценке сопоставимости результатов патоморфологического исследования операционных препаратов (горизонталь) и эндоскопических признаков выявленных эпителиальных образований при выполнении хромоэндоскопии с красителем/виртуальной хромоэндоскопии (вертикаль)

Методы	Хромоэндоскопия с красителем/виртуальная хромоэндоскопия						
Патоморфологическое исследование операционных препаратов	Эпителиальные образования толстой кишки	*КАД СО низкой степени*	Спорадическая аденома с низкой степенью дисплазии	Спорадическая аденома с высокой степенью дисплазии	Воспалительные полипы	Аденокарцинома	Зубчатые образования
	КАД СО низкой степени	17	0	0	0	0	0
	КАД СО высокой степени	1	0	0	0	0	0
	Спорадическая аденома с низкой степенью дисплазии	4	15	1	0	0	0
	Спорадическая аденома с высокой степенью дисплазии	0	2	0	0	0	0
	Воспалительные полипы	0	0	0	2	0	0
	Аденокарцинома	3	0	2	0	11	0
	Зубчатые образования	0	0	0	0	0	4

При сопоставлении КАД СО низкой степени было выявлено 8/62 (12,9%) ложноположительных значений, что отразилось на низком значении ПЦПР: 68,0% (95% ДИ: 46,5–85,1) и средней согласованности в определении этих образований ($\kappa = 0,71$; 95% ДИ: 0,54–0,89; $p < 0,0001$); при этом чувствительность составила 100% (95% ДИ: 80,5–100), специфичность – 82,2% (95% ДИ: 67,9–92,0), ПЦОР – 100% (95% ДИ: 90,5–100) и общая точность – 87,1% (95% ДИ: 76,2–94,3). Спорадические аденомы с высокой степенью дисплазии патоморфологически подтверждены в 2/62 (3,2%) наблюдениях, однако при проведении эндоскопической диагностики определялись

признаки спорадической аденомы с низкой степенью дисплазии.

По результатам патоморфологического исследования операционных препаратов спорадические аденомы с низкой степенью дисплазии после их удаления были выявлены в 20/62 (32,3%) случаях: 15/20 (75,0%) заключений совпали с результатами эндоскопической диагностики; в 1/20 (5,0%) наблюдений – выявленное образование эндоскопически расценено как аденома с высокой степенью дисплазии и в 4/20 (20,0%) наблюдениях – КАД СО низкой степени. Для выявления спорадических аденом с низкой степенью дисплазии получены следующие характеристики: чувствительность – 75,0% (95% ДИ: 50,9–91,1), специфичность – 95,2% (95% ДИ: 83,8–99,4), ПЦПР – 88,2% (95% ДИ: 63,6–98,5) и ПЦОР – 88,9% (95% ДИ: 75,9–96,3).

В определении рака толстой кишки (аденокарциномы), напротив, отмечалось 5/62 (8,1%) ложноотрицательных заключений: в 2/5 (40,0%) случаях определялась спорадическая аденома с высокой степенью дисплазии, в 3/5 (60,0%) случаях – КАД СО низкой степени, что отразилось на показателях чувствительности: 68,8% (95% ДИ: 41,3–89,0).

В итоге совпадение эндоскопических и морфологических заключений отмечалось в 49/62 (79,03%; 95% ДИ: 66,8–88,3) случаях, что свидетельствует о средней точности эндоскопических методов в выявлении и дифференцировке выявленных эпителиальных образований толстой кишки ($\kappa = 0,63$; 95% ДИ: 0,49–0,77; $p < 0,0001$).

Анализ факторов, влияющих на вероятность эндоскопического выявления колит-ассоциированной дисплазии слизистой оболочки толстой кишки у пациентов с ЯК

По результатам проведенного унивариантного анализа статистически значимым фактором, предположительно ассоциированным с выявлением КАД СО низкой степени по результатам патоморфологического исследования прицельной биопсии, оказался первичный склерозирующий холангит (ПСХ). Данное сопутствующее заболевание повышает вероятность развития КАД СО в 25,1 раз (ОШ = 25,07; 95% ДИ: 2,97–211,51; p = 0,003). Остальные факторы, такие как псевдополипоз, семейный анамнез КРР, прием аминосалициловой кислоты и биологическая терапии, статистически значимой связи с выявлением участков КАД СО не продемонстрировали (таблица 4).

Таблица 4 – Факторы, ассоциированные с веротяностью эндоскопического выявления КАД СО толстой кишки у пациентов с ЯК по результатам патоморфологического исследования тканей, полученных при проведении прицельной биопсии

Параметры	ОШ (95% ДИ)	p-value
Первичный склерозирующий холангит	25,07 (2,97 – 211,51)	0,003
Псевдополипоз	0,79 (0,31 – 2,00)	0,6
Семейный анамнез КРР	2,97 (0,18 – 48,73)	0,4
Прием аминосалициловой кислоты	0,32 (0,063 – 1,68)	0,18
Прием иммунодепрессантов	0,57 (0,12 – 2,71)	0,5
Биологическая терапия	0,98 (0,25 – 3,83)	1,0

Роль гиперэкспрессии белка p53 в качестве биомаркера колит-ассоциированной дисплазии слизистой оболочки толстой кишки

Был проведен ИГХ анализ биопсийного материала 59 эндоскопически выявленных эпителиальных образований толстой кишки. Все обнаруженные эпителиальные образования были морфологически верифицированы: в 28 (47,5%) случаях выявлена КАД СО низкой степени, в 15 (25,4%) – спорадические аденомы (тубулярные или тубуло-ворсинчатые аденомы с различной степенью дисплазии), в 7 (11,9%) – изменения слизистой оболочки, неопределенные по дисплазии, в 9 (15,2%) – аденокарцинома толстой кишки.

Положительный результат в отношении экспрессии белка p53 был получен в 31/59 (52,5%) образце: в 1/31 (3,2%) случае – в спорадической аденоме, в 23/31 (74,2%) – в тканях из участков КАД СО низкой степени, в 7/31 (22,6%) – в аденокарциномах толстой кишки. Отрицательный результат был получен в 28/59 (47,5%) образцах: в 14/28 (50,0%) случаях – в спорадических аденомах, в 5/28 (17,9%) – в тканях из участков КАД СО низкой степени, в 2/28 (7,1%) – в аденокарциноме. Экспрессия белка p53 не наблюдалась ни в одном образце тканей, полученных из измененных участков слизистой оболочки, неопределенных по дисплазии.

Для дальнейшего сравнения результатов ИГХ анализа были взяты те образцы эпителиальных образований, которые были верифицированы с помощью патоморфологических исследований операционных препаратов после их удаления. В 42/59 случаях была проведена верификация эндоскопически обнаруженных эпителиальных образований с помощью патоморфологического исследования операционных препаратов. В 16/42 (38,1%) случаях морфологически была подтверждена КАД СО толстой кишки, в 11/42 (26,2%) – спорадическая аденома и в 15/42 (35,7%) – аденокарцинома (таблица 5).

Таблица 5 – Результаты ИГХ анализа гиперэкспрессии белка p53 в образцах тканей эндоскопически выявленных эпителиальных образований, полученных при выполнении прицельной биопсии, после сопоставления их верификации с результатами патоморфологических исследований операционных препаратов

Показатель	Гиперэкспрессия белка p53		Всего, n
	Положительный результат	Отрицательный результат	
Эпителиальные образования толстой кишки			
КАД СО	15 (65,2%)	1 (5,3%)	16
Спорадические аденомы	0	11 (57,9%)	11
Аденокарцинома	8 (34,8%)	7 (36,8%)	15
Всего, n	23	19	42

Положительные результаты гиперэкспрессии белка p53 в образцах тканей, полученных при проведении прицельной биопсии, зафиксированы в 23/42 (54,8%), из них: в 15/23 (65,2%) – в тканях

из участков КАД СО толстой кишки, в 8/23 (34,8%) – в аденокарциноме и ни в одном случае – в спорадических аденомах; отрицательные результаты зафиксированы в 19/42 (45,2%) образцах, из них: в 1/19 (5,3%) – в тканях из участков КАД СО толстой кишки, в 11/19 (57,8%) – в спорадических аденомах и в 7/19 (36,8%) – в аденокарциноме.

Было установлено, что вероятность выявления гиперэкспрессии белка p53 возрастает в участках КАД СО в сравнении со спорадическими аденомами (ОШ = 237,7; 95% ДИ: 8,85–6381,7; p = 0,0011); выше в участках КАД СО в сравнении с аденокарциномами (ОШ = 13,1; 95% ДИ: 1,36–126,3; p = 0,026), а также выше в аденокарциномах по сравнению со спорадическими аденомами (ОШ = 26,1; 95% ДИ: 1,37–521,9; p = 0,033)

ВЫВОДЫ

1. Хромоэндоскопия с красителем и виртуальная хромоэндоскопия обладают отличной согласованностью в идентификации участков КАД СО (к=0,92; 95% ДИ: 0,85 – 0,98; p <0,0001) и всех выявленных эпителиальных образований толстой кишки (к=0,86; 95% ДИ: 0,81 – 0,91; p<0,0001).

2. При сопоставлении результатов патоморфологического исследования тканей, полученных при проведении прицельной биопсии, с эндоскопическими методами исследования, новый эндоскопический признак – закрытые сосудистые петли в виде «капель», имеет высокую диагностическую ценность при хромоэндоскопии с красителем (чувствительность – 78,8% (95% ДИ: 61,1 – 91,0), специфичность – 91,7% (95% ДИ: 61,5 – 99,8), ПЦПР – 96,3% (95% ДИ: 81,0 – 99,9%), ПЦОР – 61,1% (95% ДИ: 35,7 – 82,7) и общая точность – 82,2% (95% ДИ: 68,0 – 92,0)) однако, при использовании виртуальной хромоскопии показатели оказались ниже (чувствительность – 78,8% (95% ДИ: 61,1 – 91,0), специфичность – 66,7% (95% ДИ: 41,0 – 86,7), ПЦПР – 81,3% (95% ДИ: 63,6 – 92,8), ПЦОР – 63,2% (95% ДИ: 38,4 – 83,7) и общая точность – 74,5% (95% ДИ: 60,4 – 85,7)).

3. Получены сопоставимые результаты диагностической ценности для хромоэндоскопии с красителем и виртуальной хромоэндоскопии в выявлении участков КАД СО низкой степени при сопоставлении с заключениями патоморфологических исследований тканей, полученных при прицельной биопсии: чувствительность – 100% (95% ДИ: 89,4 – 100) для обоих методов (p=1,0); специфичность – 90,5% (95% ДИ: 84,0 – 95,0) для хромоэндоскопии с красителем и 85,7% (95% ДИ: 76,4 – 90,5) для виртуальной хромоэндоскопии (p=0,243); ПЦПР – 73,3% (95% ДИ: 58,1 – 85,4) и 64,7% (95% ДИ: 50,1 – 77,6); ПЦОР – 100% (95% ДИ: 96,8 – 100) и 100% (95% ДИ: 96,6 – 100) (p=1,0); общая точность – 92,5% (95% ДИ: 87,1 – 96,0) и 88,7% (95% ДИ: 82,7 – 93,1) (p=0,250). Оба метода обладают хорошей согласованностью в определении участков КАД СО низкой степени: к=0,81 (95% ДИ: 0,70 – 0,91; p<0,0001) для хромоэндоскопии

с красителем и κ=0,71 (95% ДИ: 0,59 – 0,83; p<0,0001) для виртуальной хромоэндоскопии, а также в определении всех типов эпителиальных образований толстой кишки: κ=0,85 (95% ДИ: 0,79 – 0,91; p<0,0001) и κ=0,76 (95% ДИ: 0,68 – 0,83; p<0,0001).

4. В определении КАД СО низкой степени патоморфологическое исследованияе тканей, полученных при прицельной биопсии, при сопоставлении с результатами изучения операционных препаратов были получены хорошие результаты с общей точностью – 92,3% (95% ДИ: 81,5 – 97,9), чувствительностью – 100% (95% ДИ: 80,5 – 100) и ПЦОР – 100% (95% ДИ: 88,8 – 100), но более низкие значения специфичности – 88,6% (95% ДИ: 73,3 – 96,8) и ПЦПР – 81,0% (95% ДИ: 58,1 – 94,6), что, в целом, демонстрирует хорошую согласованность в определении КАД СО низкой степени: κ=0,84 (95% ДИ: 0,68 – 0,99; p<0,0001), однако для всех эпителиальных образований толстой кишки была получена средняя степень согласованности данных методов: κ=0,68 (95% ДИ: 0,53 – 0,83; p<0,0001).

5. Получены идентичные результаты диагностической ценности и согласованности для хромоэндоскопии с красителем и виртуальной хромоэндоскопии в определении КАД СО низкой степени у пациентов с ЯК при сопоставлении с заключениями патоморфологических исследований операционных препаратов, которые показали отличную чувствительность – 100% (95% ДИ: 80,5 – 100) и ПЦОР – 100% (95% ДИ: 90,5 – 100), хорошую общую точность – 87,1% (95% ДИ: 76,2 – 94,3) и специфичность – 82,2% (95% ДИ: 67,9 – 92,0), но низкую ПЦПР – 68,0% (95% ДИ: 46,5 – 85,1) и среднюю степень согласованности – κ=0,71 (95% ДИ: 0,54 – 0,89; p<0,0001). В выявлении всех эпителиальных образований также была отмечена средняя согласованность методов (κ=0,63; 95% ДИ: 0,49 – 0,77; p<0,0001).

6. Первичный склерозирующий холангит является фактором, повышающим вероятность эндоскопического обнаружения участков КАД СО при сопоставлении заключений патоморфологических исследований тканей, полученных при прицельной биопсии у пациентов с ЯК (ОШ=25,07; 95% ДИ: 2,97 – 211,51; p=0,003), а вероятность гиперэкспрессии белка p53 в биоптатах возрастает в случае обнаружения КАД СО в сравнении со спорадическими аденомами (ОШ=237,7; 95% ДИ: 8,85 – 6381,7; p=0,0011) и с аденокарциномами толстой кишки (ОШ=13,1; 95% ДИ: 1,36 – 126,3; p=0,026).

ПРАКТИЧЕСКИЕ РЕКОМЕНДАЦИИ

На основании результатов проведенного исследования для оптимизации эндоскопической диагностики участков КАД СО толстой кишки у пациентов с длительным анамнезом ЯК рекомендуется:

1. При наличии видеоколоноскопов высокого разрешения с функцией узкоспектральной визуализации возможно использование виртуальной хромоэндоскопии в качестве альтернативы

хромоэндоскопии с красителем. Данный подход сокращает время процедуры, не требует расходных материалов (красители, спрей-катетеры) и обеспечивает сопоставимую диагностическую точность (чувствительность – 100%, специфичность 85–90%).

2. Выявленные эпителиальные образования толстой кишки, в том числе участки КАД СО, у пациентов с ЯК должны быть описаны согласно современным эндоскопическим классификациям:

- макроскопический тип роста согласно Парижской/Прагматической классификации;
- ямочный рисунок согласно классификации S.Kudo;
- сосудистый рисунок согласно классификации Y.Sano.

Также необходима оценка признака закрытых сосудистых петель в виде «капель».

3. При эндоскопической диагностике эпителиальных образований толстой кишки должна быть оценена возможность их эндоскопического удаления. При планировании эндоскопического удаления выявленных образований толстой кишки предварительное выполнение прицельной биопсии не требуется, так как эндоскопическое удаление может рассматриваться в качестве тотальной биопсии.

4. Прицельная биопсия показана в следующих случаях:

- эндоскопически нерезектабельные эпителиальные образования толстой кишки (большие размеры, мультифокальность, высокий риск перфорации при эндоскопическом удалении);
- верификация диагноза перед принятием решения о хирургическом лечении (колпроктэктомии);
- сомнительные случаи, при которых эндоскопическая картина не позволяет точно дифференцировать неопластические и регенеративные изменения слизистой оболочки толстой кишки.

5. Пациенты с ПСХ независимо от длительности анамнеза ЯК должны проходить видеоколоноскопию с уточняющими эндоскопическими методами ежегодно.

6. Для пациентов без ПСХ, но с тотальным или левосторонним поражением толстой кишки и длительностью заболевания более 6–8 лет, интервал эндоскопического наблюдения определяется индивидуально (с учетом всех факторов риска развития КРР у данного пациента).

7. В случае выявления признаков КАД СО толстой кишки при эндоскопическом исследовании, но морфологически неопределенных по дисплазии, рекомендуется проведение эндоскопического и морфологического контроля для подтверждения наличия/отсутствия дисплазии слизистой оболочки толстой кишки с последующим решением вопроса о тактике ведения пациента.

8. ИГХ анализ экспрессии белка p53 может рассматриваться в качестве дополнительного маркера КАД СО и признака высокого риска развития КРР, однако, на основании только результатов ИГХ окончательное решение по поводу тактики ведения пациентов не рекомендуется.

СПИСОК РАБОТ, ОПУБЛИКОВАННЫХ ПО ТЕМЕ ДИССЕРТАЦИИ

1. Эндоскопическая диагностика дисплазии эпителия толстой кишки у пациентов с длительным анамнезом язвенного колита / **О. В. Архипова**, С. Н. Скридлевский, В. В. Веселов, О. А. Майновская // Колопроктология. – 2020. – № 1 (19). – С. 37–50. – DOI: 10.33878/2073-7556-2020-19-1-37-50.

2. Эффективность хромоскопии с красителем и виртуальной хромоскопии в эндоскопической диагностике колит-ассоциированной дисплазии (систематический обзор и метаанализ) / **О. В. Архипова**, А. А. Ликутов, А. А. Пономаренко, Б. А. Выкова // Колопроктология. – 2020. – № 2 (23). – С. 143–150. – DOI: 10.33878/2073-7556-2024-23-2-143-150.

3. Архипова, О. В. Эндоскопическая диагностика дисплазии слизистой оболочки толстой кишки у пациентов с язвенным колитом (обзор литературы) / **О. В. Архипова** // Доказательная гастроэнтерология. – 2020. – № 1 (9). – С. 68–76. – DOI: 10.17116/dokgastro2020901168.

СПИСОК СОКРАЩЕНИЙ И УСЛОВНЫХ ОБОЗНАЧЕНИЙ

ДИ – доверительный интервал

ИГХ – иммуногистохимический анализ

КАД СО – колит-ассоциированная дисплазия слизистой оболочки

КРР – колоректальный рак

ОШ – отношение шансов

ПЦОР – прогностическая ценность отрицательного результата

ПЦПР – прогностическая ценность положительного результата

ПСХ – первичный склерозирующий холангит

ЯК – язвенный колит

HD-NBI (англ. high-definition endoscopy narrow band imaging) – осмотр в узком спектре света видеоколоноскопами высокого разрешения

LST (англ. laterally spreading tumor) – латерально стелящиеся опухоли

NBI (англ. narrow band imaging) – режим узкоспектральной визуализации