Федеральное государственное бюджетное учреждение
«Национальный медицинский исследовательский центр колопроктологии имени А.Н. Рыжих» Министерства здравоохранения Российской Федерации

На правах рукописи

Серебрий Алёна Борисовна

ЭВАГИНАЦИОННЫЙ МЕТОД ЛИКВИДАЦИИ РЕКТОВАГИНАЛЬНЫХ СВИЩЕЙ С СОПУТСТВУЮЩЕЙ НЕДОСТАТОЧНОСТЬЮ АНАЛЬНОГО СФИНКТЕРА

3.1.9. Хирургия

Диссертация
на соискание ученой степени
кандидата медицинских наук

Научный руководитель:
доктор медицинских наук,
доцент Мудров А.А.

Москва – 2024

ОГЛАВЛЕНИЕ

ВВЕДЕНИЕ 4
ГЛАВА 1. ОБЗОР ЛИТЕРАТУРЫ 12
ГЛАВА 2. МАТЕРИАЛЫ И МЕТОДЫ 40
2.1 Дизайн исследования 40
2.2 Клиническая характеристика пациенток, включенных в исследование 43
2.3 Клинико-инструментальные методы обследования 49
2.3.1 Функциональное исследование запирательного аппарата прямой кишки (сфинктерометрия) 51
2.3.2 Трансректальное ультразвуковое исследование (ТРУЗИ) 53
2.3.3 Эндоскопические методы исследования 56
2.4 Статистические методы обработки результатов 56
2.5 Периоперационный период и техника операции 57
2.5.1 Предоперационный период 57
2.5.2 Техника операции 58
2.5.3 Послеоперационный период 66
ГЛАВА 3. РЕЗУЛЬТАТЫ ПРИМЕНЕНИЯ ЭВАГИНАЦИОННОГО МЕТОДА ЛИКВИДАЦИИ РЕКТОВАГИНАЛЬНОГО СВИЩА 68
3.1 Непосредственные результаты ликвидации ректовагинальных свищей эвагинационным методом 68
3.1.1 Периоперационные осложнения 68
3.1.2 Послеоперационный болевой синдром 74
3.1.3 Пребывание в стационаре 76
3.2 Отдаленные результаты лечения ректовагинальных свищей эвагинационным методом 76
3.3 Функциональное состояние запирательного аппарата прямой кишки после применения эвагинационного метода 83
3.4 Анализ факторов риска, влияющих на рецидив заболевания 84
3.5 Оценка качества жизни пациенток 86

3.6 Кривая обучения хирурга 88
ЗАКЛЮЧЕНИЕ 91
ВЫВОДЫ 98
ПРАКТИЧЕСКИЕ РЕКОМЕНДАЦИИ 99
СПИСОК СОКРАЩЕНИЙ И УСЛОВНЫХ ОБОЗНАЧЕНИЙ 100
СПИСОК ЛИТЕРАТУРЫ 102
ПРИЛОЖЕНИЕ А 117
ПРИЛОЖЕНИЕ Б 118
ПРИЛОЖЕНИЕ В 119
ПРИЛОЖЕНИЕ Г 120

ВВЕДЕНИЕ

Актуальность темы исследования

Ректовагинальный свищ (РВС) – заболевание, обусловленное наличием патологического соустья между прямой кишкой и влагалищем. Распространенность РВС составляет приблизительно 5% от всех свищей аноректальной области [85], однако точные данные о распространенности заболевания в России и за рубежом, учитывая лечение этой категории пациенток у различных специалистов (колопроктолог, гинеколог, хирург), точно неизвестны. Предполагается, что, по меньшей мере, три миллиона женщин по всему миру страдают РВС [24]. Это число продолжает неуклонно увеличиваться за счет роста частоты заболеваемости болезнью Крона с перианальными проявлениями в виде ректовагинальных свищей, а также числа пациенток, нуждающихся в хирургических вмешательствах на органах малого таза.

Однако ведущей причиной образования РВС остаются осложненные роды. Так при наличии разрывов III и IV степени во время родов через естественные родовые пути изучаемое заболевание развивается в 1% наблюдений, а после эпизиотомии – в 0,05% случаев [53]. Не менее важной проблемой при акушерской травме является повреждение анального сфинктера по передней полуокружности, что, в последующем, приводит к развитию явлений недостаточности анального сфинктера (НАС) различной степени выраженности. По данным литературы частота таких травм достигает 19,3% [20]. Учитывая вышеизложенное, проблема хирургического лечения ректовагинальных свищей, в том числе в сочетании с НАС, привлекает все больше внимания со стороны исследователей всего мира.

В настоящий момент для лечения РВС в международную клиническую практику внедрено более ста различных хирургических методов и их модификаций, однако рецидив заболевания после хирургического лечения ректовагинальных свищей по-прежнему достигает 80% случаев [49, 135]. Подавляющее большинство оперативных вмешательств предназначены для ликвидации дефектов ректовагинальной перегородки (РВП) не более 16-18 мм в

диаметре и не подразумевают возможность одномоментного осуществления пластики наружного анального сфинктера [82, 88, 90, 125]. Как показало исследование Мудрова А.А., при диаметре свищевого отверстия более 16 мм (а именно дефекты РВП такого размера могут считаться свищами большого диаметра), практически все применяемые в настоящее время хирургические методы коррекции РВС либо неэффективны, либо технически некорректны. В настоящее время методом выбора при ректовагинальных свищах большого диаметра является раздельное ушивание стенок прямой кишки и влагалища [10]. При этом, часть авторов указывает на то, что раздельное ушивание не должно являться рутинной операцией при РВС, так как данный метод требует крайне тщательной мобилизации стенок прямой кишки и влагалища для их ушивания, что не только повышает риск развития рецидива заболевания, но и, в случае неудачи, может привести к увеличению размеров дефекта ректовагинальной перегородки и, следовательно, к прогрессированию симптомов РВС. Одномоментное выполнение сфинктеропластики при раздельном ушивании дефектов прямой кишки и влагалища при лечении изучаемого заболевания технически возможно, но связано с высокими рисками развития гнойно-септических осложнений из-за невозможности репозиции линий швов в кишке и на наружном анальном сфинктере [90, 125].

В связи с вышеизложенным, в 2019 году в ФГБУ «НМИЦ колопроктологии имени А.Н. Рыжих» Минздрава России разработан и внедрен эвагинационный метод лечения ректовагинальных свищей (патент № 2739133 от 04.06.2020 г.), позволяющий одномоментно не только ликвидировать соустье большого диаметра, но и осуществить пластику мышечных структур запирательного аппарата прямой кишки (ЗАПК) по передней полуокружности.

Степень разработанности темы исследования

Систематический обзор литературы, проведенный в рамках диссертационной работы, показал низкое качество исследований по теме хирургического лечения ректовагинальных свищей. Анализ найденных нами публикаций показал, что:

сравнительные и рандомизированные исследования по данной теме не проводили; исследуемые группы крайне малочисленны; в большинстве работ не изучены ключевые факторы, которые могут оказывать влияние на результат лечения, в том числе и наличие колостомы; не проведена оценка функционального состояния запирательного аппарата прямой кишки до и после хирургического лечения. Также обращает на себя внимание практически полное отсутствие хирургических способов, позволяющих ликвидировать РВС большого диаметра, осуществить одномоментно коррекцию сопутствующих явлений недостаточности анального сфинктера. Учитывая вышеизложенное, проведение настоящего исследования, позволяющего оценить эффективность (частота заживления соустья, улучшение функции мышц ЗАПК) и безопасность (частота послеоперационных осложнений) новой методики, направленной на хирургическую коррекцию РВС большого диаметра одномоментно с ликвидацией недостаточности анального сфинктера, крайне актуально.

Цель исследования

Улучшение результатов лечения пациенток с ректовагинальными свищами большого диаметра в сочетании с недостаточностью анального сфинктера.

Задачи исследования

1. Оценить эффективность эвагинационного метода ликвидации ректовагинальных свищей большого диаметра и недостаточности анального сфинктера, обусловленной дефектом мышц запирательного аппарата прямой кишки по передней полуокружности.
2. Провести сравнительную оценку функционального состояния запирательного аппарата прямой кишки до и после применения эвагинационного метода ликвидации ректовагинального свища и недостаточности анального сфинктера.
3. Оценить непосредственные результаты ликвидации ректовагинальных свищей и сопутствующей недостаточности анального сфинктера

(интенсивность болевого синдрома в послеоперационном периоде, характер и частоту развития осложнений).

4. Выявить факторы, влияющие на частоту развития рецидива заболевания после применения эвагинационного метода.

5. Разработать показания к применению эвагинационного метода ликвидации ректовагинальных свищей большого диаметра и недостаточности анального сфинктера, обусловленной дефектом мышц запирательного аппарата прямой кишки по передней полуокружности.

Научная новизна

Внедрен в клиническую практику метод одномоментной ликвидации ректовагинальных свищей большого диаметра и сопутствующей недостаточности анального сфинктера, обусловленной дефектом мышц по передней полуокружности (получен патент на изобретение № 2739133 от 04.06.2020 г.). Доказана эффективность и безопасность эвагинационного метода, подтверждено улучшение функции наружного анального сфинктера.

Определены показания (ректовагинальный свищ диаметром ≥ 16 мм и наличие недостаточности анального сфинктера) к применению методики, определено, что наличие соустья между влагалищем и прямой кишкой менее 16 мм увеличивает риск развития рецидива.

Теоретическая и практическая значимость работы

Разработан новый метод, позволяющий одномоментно ликвидировать ректовагинальные свищи большого диаметра и сопутствующую недостаточность анального сфинктера, обусловленную дефектом мышц запирательного аппарата прямой кишки (ЗАПК) по передней полуокружности.

Применение эвагинационного метода позволяет ликвидировать ректовагинальные свищи большого диаметра у 80% пациенток. Сфинктеролеваторопластика, являясь при применении эвагинационного метода обязательным хирургическим этапом, направленным на фиксацию проксимальных

нескомпрометированных отделов прямой кишки, позволяет одномоментно ликвидировать дефект анального сфинктера по передней полуокружности. Также получены данные об отсутствии статистически значимого влияния колостомы на эффективность эвагинационного метода лечения при коррекции РВС большого диаметра и сопутствующей недостаточности анального сфинктера.

Проведенное исследование продемонстрировало, что эвагинационный метод эффективен и безопасен, и может быть рекомендован к широкому применению в специализированных колопроктологических стационарах для ликвидации ректовагинальных свищей большого диаметра и одномоментной коррекции НАС.

Методология и методы исследования

Представленная нами работа является клиническим одноцентровым одногрупповым проспективным исследованием, в ходе которого применены современные способы сбора и обработки информации, объективные методы инструментального обследования и диагностики.

Данные о пациентках были внесены в электронную таблицу Microsoft Excel 2019 for Windows. Статистический анализ данных выполнен в программе Statistica 13.3 (TIBCO Sofrware Inc., США). Количественные данные представлены медианой (Me) и квартилями (Q1; Q3), (min-max). При сравнении показателей сфинктерометрии до и после операции применен критерий Вилкоксона для связанных выборок. Уровень значимости различий при $p<0,05$. Для выявления факторов риска возникновения рецидива заболевания методом логистической регрессии был проведен однофакторный анализ клинико–анамнестических параметров, полученные результаты представлены отношением шансов (ОШ) и доверительным интервалом (95% ДИ). ROC-анализ проведен в программе GraphPad Prism. Для выполнения одногруппового метанализа использовали программу OpenMetaAnalyst.

Положения, выносимые на защиту

1. Применение эвагинационного метода позволяет ликвидировать ректовагинальные свищи большого диаметра у 80% пациенток.

2. Применение эвагинационного метода в сочетании со сфинктеролеватoропластикой статистически значимо приводит к улучшению функции мышц ЗАПК.

3. При унивариантном анализе определен фактор риска развития рецидива заболевания после применения эвагинационного метода − диаметр свищевого отверстия менее 16 мм.

Соответствие диссертации паспорту научной специальности

Диссертационная работа «Хирургическое лечение ректовагинальных свищей эвагинационным методом» посвящена оценке результатов применения эвагинационного метода и факторов риска развития рецидива ректовагинальных свищей после разработанного оригинального способа, что соответствует п. 1 (изучение причин, механизмов развития и распространенности хирургических заболеваний) и п. 4 (экспериментальная и клиническая разработка методов лечения хирургических болезней и их внедрение в клиническую практику) паспорта научной специальности 3.1.9. Хирургия.

Степень достоверности и апробация результатов

Высокая достоверность проведенного исследования обеспечивается количеством пациенток, включенных в исследование, наличием объективных методов дооперационного исследования и послеоперационного контроля, продолжительностью наблюдения и статистическим анализом результатов лечения.

Локальный независимый этический комитет ФГБУ «НМИЦ колопроктологии имени А.Н. Рыжих» Минздрава России одобрил проведение диссертационной работы (Протокол № 31/21 от 23.12.2021 г.).

Апробация диссертационной работы состоялась 02.08.2024 года на совместной конференции отделов общей и реконструктивной колопроктологии, общей колопроктологии, малоинвазивной проктологии и тазовой хирургии ФГБУ «НМИЦ колопроктологии имени А.Н. Рыжих» Минздрава России.

Внедрение результатов исследования в практику

Диссертационная работа является комплексным исследованием, включающим в себя как теоретические аспекты, так и практические рекомендации. Разработанные рекомендации внедрены в клиническую практику отделений ФГБУ «НМИЦ колопроктологии имени А.Н. Рыжих» Минздрава России, а также колопроктологического отделения ГБУЗ «ГКБ № 67 Департамента Здравоохранения г. Москвы».

Результаты и практические рекомендации данной работы могут быть использованы для дальнейшего совершенствования методов лечения и реабилитации пациенток с ректовагинальными свищами.

Личный вклад автора

Соискателем проведен систематический обзор литературы по изучаемой теме, сформулированы цели и задачи исследования. Автор внес свой вклад в диссертационную работу, изучив анамнез и демографию пациенток, клинические проявления болезни, а также проанализировав данные, полученные с помощью инструментальных методов исследования. Соискатель принимал участие в большинстве операций с применением изучаемой методики, а также проводил сбор данных после проведенного лечения с последующей статистической обработкой полученной информации.

Публикации

По теме диссертационного исследования опубликованы 3 научные работы в журналах, рецензируемых и рекомендованных ВАК Российской Федерации для публикаций материалов докторских и кандидатских диссертаций.

Структура и объем диссертации

Диссертационная работа изложена на 124 страницах машинописного текста и состоит из введения, трех глав, заключения, выводов, практических рекомендаций, списка сокращений и условных обозначений, списка литературы и 4 приложений. Работа иллюстрирована 43 рисунками и 25 таблицами, клиническими примерами. Список литературы содержит 139 источников, в том числе 14 русскоязычных и 125 иностранных.

ГЛАВА 1. ОБЗОР ЛИТЕРАТУРЫ

Ректовагинальный свищ (РВС) – заболевание, обусловленное наличием патологического соустья между прямой кишкой и влагалищем. РВС снижает качество жизни пациенток, проявляясь как физическими симптомами (выделение различных компонентов кишечного содержимого и/или гноя через влагалище, диспареуния), так и вторичными нарушениями психического спектра (изменение отношения к своей внешности, сексуальные проблемы, замкнутость, асоциальное поведение и т.п.) [70]. Распространенность данной нозологии составляет 5% от всех свищей аноректальной области [64, 86].

Согласно существующим представлениям, ведущей причиной образования РВС являются осложненные роды. Частота акушерской травмы варьирует от 0,2 до 4 на 1000 родов через естественные родовые пути, а распространенность достигает 81 на 1000 женщин [31]. Наиболее вероятным механизмом повреждения ректовагинальной перегородки и формирования, соответственно, ректовагинального свища в данной ситуации является то, что продолжительный безводный период и давление головки плода приводит к ишемии тканей ректовагинальной перегородки с последующим ее некрозом и формированием патологического соустья [16].

Разрывы промежности во время естественных родов могут возникать спонтанно или в результате оперативного влагалищного родоразрешения (вакуум-экстракция, наложение акушерских щипцов и т.п.). Согласно принятым в настоящее время клиническим рекомендациям, разрывы промежности делятся на 4 степени [4]:

- I – повреждение кожи;
- II – повреждение промежности, включающее повреждение мышц, но не включает в себя повреждение анального сфинктера;
- III – повреждение промежности, включающее в себя повреждение комплекса анального сфинктера;

- IV – повреждение промежности, которое включает в себя повреждение комплекса анального сфинктера (наружного и внутреннего) и слизистой оболочки прямой кишки.

До 79% женщин сталкиваются с какой-либо формой разрыва промежности во время физиологических родов, при этом акушерской травмой считаются травмы 3 – 4 степени [82]. РВС развиваются у 0,05% пациенток после эпизиотомии, в 1% наблюдений – при разрывах промежности третьей и четвертой степени [53].

Кроме того, тяжесть состояния этой категории пациенток может быть связана не только с дефектом ректовагинальной перегородки, но и с повреждением анального сфинктера по передней полуокружности, вследствие чего в послеродовом периоде может развиться недостаточность анального сфинктера (НАС) – неконтролируемое выделение кишечного содержимого (газов / жидкого / твердого) [3, 121].

Согласно международным данным частота травм анального сфинктера во время естественных родов достигает 19,3% [20]. В Российской Федерации травмы III – IV степени фиксируются в 0,15-1,78 случаях на 1000 родов [4].

Sideris M. с соавторами проанализировали 103 статьи, материалом которых послужил анализ истории родов через естественные родовые пути в 16110 наблюдениях. Авторы систематического обзора разделили все публикации на 3 группы: в 1 группу (n=33) вошли исследования, где лишь у части пациенток имелись клинические проявления НАС, но всем было выполнено после родов трансректальное ультразвуковое исследование (ТРУЗИ); во 2 группу (n=28) вошли работы, где ни у кого после родов не было никаких клинических проявлений травмы сфинктера; в 3 (n=55) − публикации, где всем пациенткам, учитывая повреждение анального сфинктера во время родов, выполнена первичная сфинктеропластика. При анализе данных первой группы публикаций у 26% пациенток по данным ТРУЗИ была диагностирована акушерская травма сфинктера, причем лишь 19% больных отмечали клинические симптомы недержания кишечного содержимого. Анализ статей второй группы показал, что общий риск повреждения сфинктера у первородящих составляет 14%. Причем риск

возникновения симптомов НАС увеличивался со временем, достигая максимальных значений 39% через 3-6 месяцев после родов. В 3 группе работ более чем у 50% пациенток сохранялся дефект мышц анального сфинктера после его первичного ушивания сразу после родов. Таким образом, авторы пришли к выводу, что наличие дефекта мышечных структур анального сфинктера после вагинальных родов, выявленного при помощи ТРУЗИ, даже при отсутствии в этот момент жалоб на недержание кишечного содержимого, в 4 раза увеличивает вероятность развития в последующем клинически значимой НАС в последующем [113].

Следует отметить, что в исследовании Heidi W. Brown с соавторами, посвященному статистическому анализу характера оперативных вмешательств по поводу ректовагинальных, пузырно-влагалищных и коловагинальных свищей в Соединенных Штатах Америки (США) с 1979 по 2006 год, была выявлена тенденция к снижению числа операций по поводу РВС (с 7,8 до 4,8 на 100 000 женщин), при неизменном количестве оперативных вмешательств, направленных на коррекцию пузырно-влагалищных и коловагинальных свищей. Авторы связывают это с улучшением качества и изменением тактики акушерской помощи, включая уменьшение числа эпизиотомий и увеличение частоты кесаревых сечений [23].

Лечение РВС, являющихся перианальным проявлением болезни Крона (БК), традиционно является сложной задачей, что обусловлено не столько техническими сложностями самого оперативного лечения ректовагинального свища, сколько необходимостью выбора правильной стратегии лечения основного заболевания (БК), где локальная хирургия, направленная на ликвидацию свища, является вторичной и должна занимать четкую «нишу» в общей концепции. Тем не менее проблема крайне актуальна, разные авторы указывают, что среди пациенток с ВЗК в 0,2–10% случаев обязательно сформируется РВС [33, 86]. Schwartz DA с соавторами в своем систематическом обзоре литературы, посвященном оценке распространенности перианальных проявлений БК в США в период с 1970 по 2017 г.г., выявили, что за это время было установлено примерно 76 600 диагнозов болезни Крона, из которых перианальные проявления в виде свищей были

выявлены в 15 700 случаев (20,5%), из них в 7 400 наблюдениях были РВС (9,7%) [110].

Ранее считалось, что хирургическое лечение РВС у пациентов с БК не только бессмысленно, но может привести к увеличению размера дефекта, что связано с перманентной компрометацией всех слоев стенки прямой кишки [112]. В настоящее время, благодаря значительному прогрессу в системном лечении БК, в том числе активному применению биологических препаратов, радикальное хирургическое лечение свищей прямой кишки у данной категории пациенток, в том числе с использованием различных пластических этапов, стало возможным при условии достижения ремиссии БК на фоне медикаментозной терапии [46].

В последнее время отмечается рост ятрогенных РВС, что, прежде всего, ассоциировано со значительным увеличением абсолютного числа оперативных вмешательств на органах малого таза, связанных с более агрессивной хирургической тактикой при лечении как злокачественных, так и доброкачественных заболеваний этой анатомической области. Так, например, вероятность возникновения ректовагинального свища после низкой передней резекции (НПР) варьирует от 0,9% до 9,9 % [79, 134], а после гинекологических операций по поводу экстрагенитального эндометриоза малого таза частота возникновения РВС может достигать 10,3% [37, 135].

Помимо того, что злокачественные новообразования органов таза (рак прямой кишки, шейки матки и др.) могут напрямую прорастать в смежные органы и приводить к формированию РВС, лучевая терапия, направленная на их лечение, также может приводить к образованию патологических соустий между прямой кишкой и влагалищем в 20-80% случаев [4]. Кроме того, хирургическое лечение любых новообразований прямой кишки, даже доброкачественных, с использованием малоинвазивных технологий, может приводить к ухудшению функции запирательного аппарата прямой кишки. Так, Хомяков Е.А. и соавт., ретроспективно оценивая качество жизни 63 пациентов после трансанального эндомикрохирургического удаления опухоли при помощи опросника Wexner, через

3 месяца после операции выявили явления недержания кишечного содержимого в 17,5% случаев [14].

Еще одной возможной причиной формирования РВС являются острые гнойные заболевания клетчаточных пространств таза (парапроктит, бартолинит и т.п.). Такие свищи возникают в 5-10% случаев после вскрытия абсцесса в просвет незаинтересованного органа и характеризуются извитым свищевым ходом с наличием гнойных затеков [125].

Врожденные ректовагинальные свищи являются одной из наиболее редких причин РВС, встречаясь менее чем в 1% случаев [118]. Коррекция таких свищей чаще всего выполняется в детском возрасте.

Вне зависимости от этиологии ректовагинального свища, его локализации, протяженности свищевого хода и диаметра свищевых отверстий в прямой кишке и влагалище единственной возможностью ликвидировать РВС является хирургическое лечение.

Следует отметить, что, несмотря на огромное число разработанных к настоящему времени хирургических методов коррекции РВС, какие-либо критерии выбора хирургической тактики практически отсутствуют, а выбор метода зависит полностью лишь от субъективных предпочтений оперирующего хирурга. Все это приводит к тому, что, несмотря на несомненный технологический прогресс в медицине, частота рецидивов ректовагинальных свищей после их хирургического лечения не снижается, то есть для лечения одной пациентки, в среднем, требуется две и более операции [137].

Так, Fu J и соавторы провели ретроспективный анализ различных методов лечения 63 пациенток с ректовагинальными свищами. У 35 (55,5%) пациенток удалось достичь ликвидации свища после первой операции, а после повторной – излечения удалось добиться в 45 (71,2%) наблюдениях [42].

Pinto RA и соавторы, выполнив 184 операции 125 пациенткам с РВС, отмечают, что общий процент успеха хирургического лечения составляет 60%, причем характер выбранного оперативного метода и последовательность их применения не оказывает никакого влияния на конечный результат [94].

По мнению многих исследователей, занимающихся проблемой хирургического лечения РВС, многообразие существующих хирургических способов позволяет обеспечить индивидуальный подход к каждой пациентке. Однако отсутствие однозначных критериев выбора конкретного метода (хирургической тактики) из этого широкого спектра может являться одним из тех факторов, которые обуславливают столь плачевные результаты – рецидив РВС после их хирургической ликвидации может возникать в 80% наблюдений, независимо от оперативного способа [49, 136].

В рамках нашей диссертационной работы мы провели систематический обзор литературы с целью анализа эффективности основных хирургических методов, применяемых в настоящее время для ликвидации ректовагинальных свищей.

Поиск статей проводился в электронных базах медицинской литературы PubMed, Google Scholar, Elibrary по следующим ключевым словам: «rectovaginal fistula», «obstetric trauma», «fistula», «graciloplasty», «advancement flap», «Martius flap», «stem cells», «ректовагинальный свищ», «стволовые клетки», «акушерская травма».

Наиболее часто применяемым и изученным методом хирургического лечения изучаемого заболевания является ликвидация РВС различными лоскутами, для формирования которых используются «местные» ткани − стенки влагалища и прямой кишки, располагающиеся непосредственно проксимальнее, или дистальнее, или латеральнее дефекта ректовагинальной перегородки. Данное направление хирургии РВС включает много различных модификаций, отличающихся друг от друга характером, направлением смещения, структурой и формой лоскутов. Так ряд исследователей рекомендует применение либо только прямокишечного, либо исключительно влагалищного лоскута, другие авторы описывают методики, позволяющие «закрыть» свищевой ход с двух сторон, то есть одновременно использовать влагалищный и прямокишечный лоскуты. Также отличия различных способов ликвидации соустья могут заключаться как в структуре лоскута (от слизистого до полностенного), так и в его форме (ромбовидные, V-, Y-образные и т.д.).

Прямокишечный лоскут

Применение прямокишечного лоскута впервые было предложено для ликвидации ректовагинальных свищей, и лишь потом данный метод стал активно применяться при лечении криптогландулярных прямокишечных свищей [5]. Ликвидация РВС проксимальным прямокишечным лоскутом является, несомненно, наиболее распространенным и, следовательно, изученным способом хирургической коррекции ректовагинальных свищей. Но, следует отметить, что даже в тех 24 исследованиях, посвященных только прямокишечному лоскуту и наиболее адекватно, на наш взгляд, демонстрирующих преимущества и недостатки метода, выборка пациентов невелика (максимальная – 81 пациент), а результаты крайне противоречивы (таблица 1).

При анализе результатов применения прямокишечного лоскута для ликвидации ректовагинального свища у 637 пациенток, вошедших в 24 изученных нами работы, установлено, что лишь в 13 (54,2%) публикациях авторы описывают более 20 наблюдений; только в 11 работах (42%) указано распределение больных по этиологии; лишь в 6 (23%) – освещен вопрос о числе пациенток, имеющих кишечную стому. По результатам проведенного одногруппового метанализа частота заживления после применения проксимального прямокишечного лоскута при ликвидации ректовагинальных свищей составила − 66,3% (рисунок 1).

Таблица 1 – Характеристика исследований, посвященных применению прямокишечного лоскута для ликвидации РВС

Автор, год	Страна	Кол-во пациенток, n	Характер исследования	Этиология	Стома, n (%)	Осложнения, n (%)	Ликвидация свища, n (%)	Период наблюдения, (мес.)
Rothenberg, 1982 [103]	США	35	Ретроспективное	БК, Р, Т, др	1 (2,85)	3 (8,6)	30 (86)	24
Jones, 1987 [60]	США	23	Ретроспективное	Р, Т, др	-	-	16 (69,6)	25
Lowry, 1988 [74]	США	81	Ретроспективное	Р, Т, др	-	10 (12,4)	67 (83)	25
Wise, 1991 [132]	США	40	Ретроспективное	Р, Т, др	с.н.	7 (17,5)	38 (95)	5-103
Kodner, 1993 [65]	США	42	Ретроспективное	Р,К,Т	0	-	35 (84)	-
Hesterberg, 1993 [51]	Германия	10	Ретроспективное	БК	7 (70)	-	7 (70)	18
Makowiec, 1995 [77]	Германия	12	Ретроспективное	БК	с.н.	-	5 (41,7)	19,5
MacRae, 1995 [76]	Канада	17	Ретроспективное	Р, БК, др	11 (64,7)	-	5 (29)	11,8
Watson, 1995 [128]	Великобритания	12	Ретроспективное	Р, др	3 (25)	-	7 (58)	15
Hull, 1997 [54]	США	35	Ретроспективное	БК	9 (25,7)	-	19 (54,3)	35
Joo, 1998 [61]	США	20	Ретроспективное	БК	с.н.	с.н.	15 (75)	17
Hyman, 1999 [58]	США	12	Ретроспективное	БК	-	с.н.	11 (91,7)	39
Milito, 1999 [81]	Италия	21	Ретроспективное	-	-	-	18 (85,7)	-
Willis, 2000 [131]	Германия	15	Ретроспективное	БК, Р, др	0	-	13 (85)	29

Продолжение таблицы 1

Zimmerman, 2002 [138]	Нидерланды	9	Ретроспективное	Р, К	-	-	4 (44)	15
Sonoda, 2002 [115]	США	37	Ретроспективное	Все	-	-	16 (43,2)	17
Athanasiadis, 2007 [19]	Германия	7	Ретроспективное	БК	с.н.	-	4 (57,1)	90
Ellis, 2008 [39]	США	44	Ретроспективное	БК	-	-	28 (63)	10
Rodriguez-Wong, 2009 [102]	Мексика	16	Ретроспективное	Р	0	-	15 (93,7)	6
De Parade, 2010 [34]	Франция	23	Ретроспективное	Р, К, БК	0	-	10 (43,5)	14
Jarrar, 2011 [58]	США	15	Ретроспективное	БК, К	с.н.	с.н.	7 (46,7)	-
Hull, 2011 [55]	США	37	Ретроспективное	Р, К	19 (54,3)	-	23 (62,2)	39
Ryoo, 2019 [106]	Корея	25	Ретроспективное	Все	с.н.	-	19 (76)	17
Venara, 2022 [126]	Франция	49	Ретроспективное	Р, БК, ПТ	с.н.	-	11 (22,5)	12
Примечание: БК – болезнь Крона; Р – роды; К – криптогландулярные; ПТ – посттравматические; др. – этиология не известна; с.н. – сведения неполные; – нет данных.								

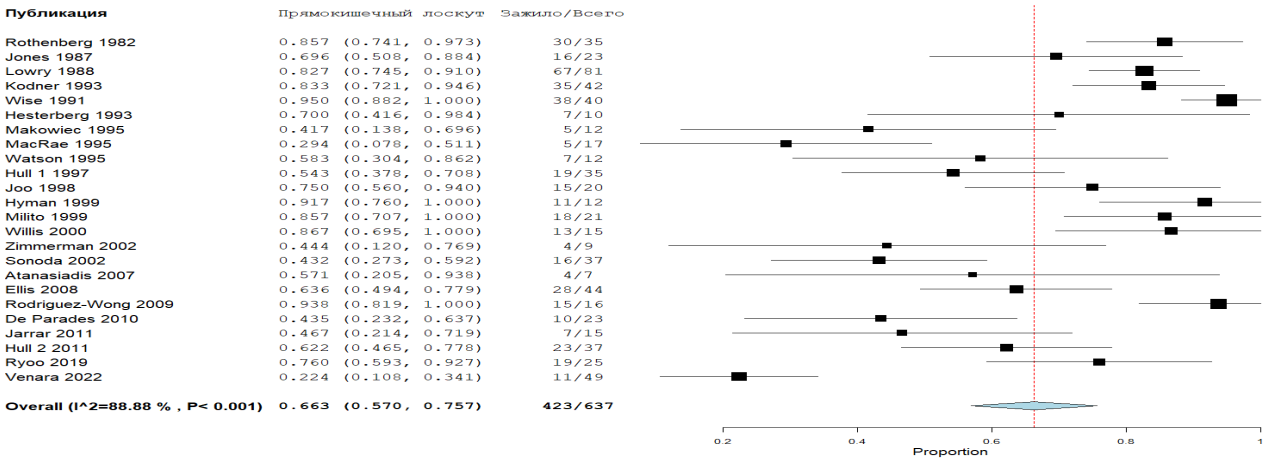

Рисунок 1 – Эффективность применения проксимального прямокишечного лоскута (одногрупповой метанализ)

Большинство авторов, в том числе и широко пропагандирующих метод, согласны с тем, что применение прямокишечного лоскута, как минимум не улучшает функцию анального сфинктера, а, скорее, может влиять на нее отрицательно [7, 19, 34, 42, 74, 132, 136, 137], хотя в изученных нами работах состояние функции ЗАПК практически не исследовано как до, так и после оперативного вмешательства. Только в одной работе есть описание сочетания сфинктеропластики и проксимального прямокишечного лоскута [121].

Влагалищный лоскут

Ликвидация РВС вагинальным лоскутом без трансанального этапа описано только в 4 работах, при этом количество пациентов в данных исследованиях крайне невелико. Сторонники данного способа в качестве основных его преимуществ акцентируют внимание на лучшей васкуляризации влагалищного лоскута по сравнению с прямокишечным и актуальности его применения при скомпроментированной прямокишечной стенке как, например, при БК (таблица 2).

Результат одногруппового метанализа показал, что частота заживления РВС после применения влагалищного лоскута составила − 67,5 % (рисунок 2).

Таблица 2 – Характеристика исследований, посвященных применению влагалищного лоскута для ликвидации РВС

Автор, год	Страна	Количество пациенток, n	Характер исследования	Этиология	Стома, n (%)	Осложнения, n (%)	Ликвидация свища, n (%)	Период наблюдения, (мес.)
Sher, 1991 [112]	США	14	Ретроспективное	БК	14 (100)	2 (14,3)	13 (92,9)	55
Queralto, 2012 [97]	Франция	5	Ретроспективное	БК	-	-	3 (60)	30,3
Bhom, 2018 [22]	Великобритания	15	Ретроспективное	Р, ПТ, БК, К	7 (47)	4 (26,7)	10 (67)	48
Venara, 2022 [126]	Франция	8	Ретроспективное	Р, БК, ПТ	с.н.	-	3 (37,5)	12
Примечание: БК – болезнь Крона; Р – роды; К – криптогландулярные; ПТ – посттравматические; с.н. – сведения неполные; – нет данных.								



Рисунок 2 – Эффективность применения влагалищного лоскута (одногрупповой метанализ)

Некоторые исследователи сообщают о возможности одномоментного применения влагалищного и прямокишечного лоскутов (расщепленный влагалищно-прямокишечный лоскут), что, по их мнению, может благоприятно

повлиять на результаты лечения. Так, в исследовании Мудрова А.А. и соавт. применение расщепленного влагалищно-прямокишечного лоскута у пациентов с РВС позволило добиться ликвидации патологического соустья в 70% наблюдений [9].

Операция Мартиуса

Для ликвидации патологических соустий между прямой кишкой и другими тазовыми органами разработаны и достаточно широко применяются различные методики, где в качестве материала для закрытия дефекта ректовагинальной перегородки используются мышечные структуры таза, имеющие несомненное преимущество в части хорошего кровоснабжения и подвижности. Одним из наиболее распространенных способов является операция Мартиуса. Впервые данный метод, суть которого заключается в перемещении бульбокавернозной мышцы, был применен для лечения ректоуретральных свищей. В последствии, модификацию метода, заключающуюся в том, что помимо самой мышцы перемещали еще и подкожную клетчатку паховой складки, стали применять для лечения ректовагинальных свищей. Мы обнаружили и проанализировали 14 работ, где суммарно описано 152 наблюдения использования операции Мартиуса для ликвидации РВС. Следует отметить, низкое качество исследований: лишь 1/14 исследование проспективное; только в 2/14 – выборка составляет 20 и более пациенток (таблица 3).

Таблица 3 – Характеристика исследований, посвященных операции Мартиуса для ликвидации РВС

Автор, год	Страна	Количество пациенток, n	Характер исследования	Этиология	Стома, n (%)	Осложнения, n (%)	Ликвидация свища, n (%)	Период наблюдения, (мес.)
White, 1982 [130]	Германия	12	Ретроспективное	ПЛ	12 (100)	0	9 (75)	-
Aartsen, 1988 [15]	Нидерланды	14	Ретроспективное	ПЛ	14 (100)	с.н.	13 (93)	120
Elkins, 1990 [38]	США	6	Ретроспективное	Р, БК	0	-	3 (50)	-
Pinedo, 1998 [93]	Великобритания	6	Ретроспективное	Р,ПТ, БК, К	6 (100)	-	5 (75)	23
Songne, 2006 [115]	Франция	14	Ретроспективное	Все	14 (100)	с.н.	13 (93)	40
McNevin, 2007 [80]	США	16	Ретроспективное	К, ПТ, БК	6 (37,5)	6 (37,5)	15 (94)	17
Cui, 2009 [29]	Китай	9	Ретроспективное	Врожд, ПТ, Р, ПЛ	6 (66,6)	с.н.	6 (66,6)	14
Reisenauer, 2009 [99]	Германия	2	Ретроспективное	БК, ПЛ	0	0	2 (100)	15
Pitel, 2011 [95]	Франция	20	Ретроспективное	К, ПТ, БК	14 (70)	0	13 (65)	29
Kin, 2012 [63]	США	5	Ретроспективное	Все	3 (60)	0	5 (100)	25,6
Trompetto, 2019 [120]	Италия	24	Проспективное	Все	24 (100)	1 (4,2)	20 (83,3)	42
Ryoo, 2019 [106]	Корея	3	Ретроспективное	Все	с.н.	-	1 (33,3)	17
Venara, 2022 [126]	Франция	16	Ретроспективное	Р, БК, ПТ	с.н.	-	8 (50)	12
Dobrovodsky, 2022 [35]	Словакия	5	Ретроспективное	ПТ, др	1 (16,7)	-	4 (80)	3

Примечание: БК – болезнь Крона; Р – роды; К – криптогландулярные; ПТ – посттравматические; ПЛ – постлучевые; Врожд. – врожденные; др. – этиология не известна; с.н. – сведения неполные; – нет данных.

Показатель частоты заживления после применения операции Мартиуса достигает 79,2% (рисунок 3).

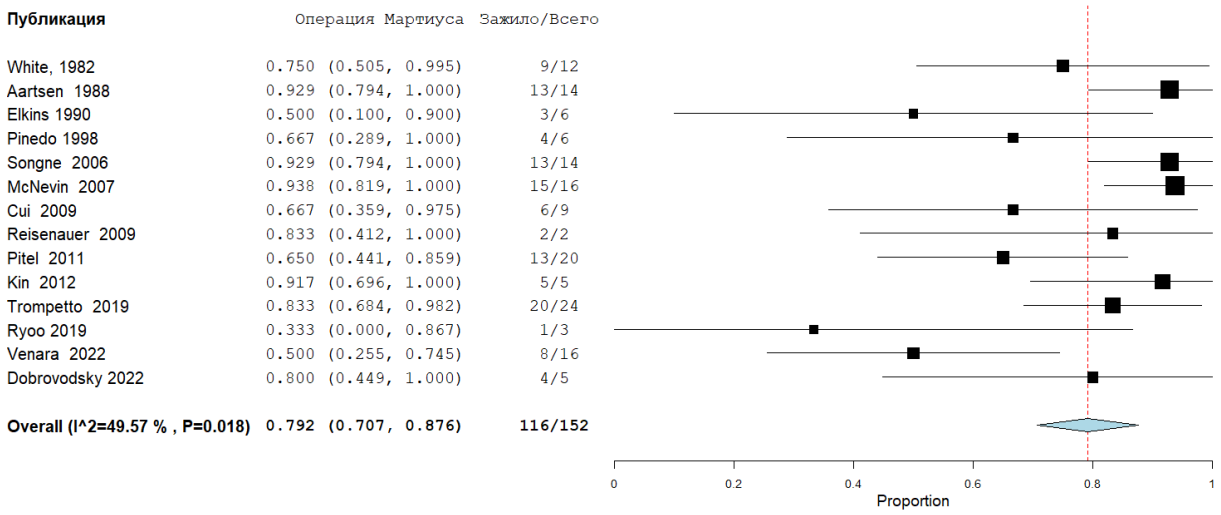

Рисунок 3 – Эффективность применения операции Мартиуса (одногрупповой метанализ)

В 12/14 публикациях операция Мартиуса была применена в условиях отключения пассажа кишечного содержимого по прямой кишке у 100 пациентов (65,8%), в 2/14 работах данная информация отсутствует.

Грацилопластика

Для ликвидации ректовагинальных свищей себя зарекомендовало использование нежной мышцы бедра. Преимущества грацилопластики обусловлены поверхностным расположением нежной мышцы, ее подвижностью и хорошим кровоснабжением. Суть метода в перемещении нежной мышцы в ректовагинальную перегородку с раздельным ушиванием полых органов. Данные об эффективности грацилопластики при ликвидации РВС противоречивы (33 – 100%) (таблица 4).

Таблица 4 – Характеристика исследований, посвященных грацилопластике для ликвидации РВС

Автор, год	Страна	Количество пациенток, n	Характер исследования	Этиология	Стома, n (%)	Осложнения, n (%)	Ликвидация свища, n (%)	Период наблюдения, (мес.)
Obrink, 1978 [87]	Швеция	16	Ретроспективное	ПЛ	-	-	7 (43)	-
Zmora, 2003 [139]	США	5	Ретроспективное	БК, ПЛ	5 (100)	с.н.	4 (80)	18,2
Rabau, 2006 [98]	Израиль	6	Ретроспективное	К, БК, ПЛ	6 (100)	-	5 (90)	26
Fürst, 2008 [44]	Германия	12	Проспективное	БК	12 (100)	0	11 (91,6)	40
Wexner, 2008 [129]	США	17	Ретроспективное	К, ПЛ, ПТ	17 (100)	-	15 (88)	-
Ulrich, 2009 [122]	Германия	35	Ретроспективное	К, ПЛ	35 (100)	0	33 (94)	28
Lefevre, 2009 [69]	Франция	8	Ретроспективное	БК, Р, ПТ	8 (100)	-	6 (75)	28
Pinto, 2010 [94]	США	25	Ретроспективное	Р, БК, ПТ, ЯК, др	-	-	19 (79)	16,3
Nassar, 2011 [85]	Египет	11	Ретроспективное	ПЛ, ПТ	11 (100)	6 (54,5)	11 (100)	35
Chen, 2013 [26]	Китай	19	Проспективное	ПТ, Р	-	4 (21)	14 (73,7)	17
Troja, 2013 [119]	Германия	10	Ретроспективное	ПТ, ПЛ, БК	10 (100)	2 (20)	6 (60)	46
Corte, 2015 [28]	Франция	32	Ретроспективное	ПТ, ПЛ, БК	31 (97)	-	16 (50)	22±45
Park, 2017 [91]	Корея	11	Ретроспективное	ПТ, БК	7 (63,6)	1 (9)	8 (72,7)	47
Rottoli, 2018 [104]	Италия	21	Проспективное	БК, К, Р, ПТ	-	-	БК: 6 (75); др: 9 (69)	81

Продолжение таблицы 4

Korsun, 2019 [66]	Германия	21	Ретроспективное	БК	20 (95)	с.н.	15 (71)	47
Kersting, 2019 [62]	Германия	19	Ретроспективное	ПТ, БК, ПЛ	19 (100)	5 (24)	10 (53)	23
Picciariello, 2020 [92]	Италия	14	Ретроспективное	БК, ПТ	3 (21)	3 (21)	7 (50)	12
Higashino, 2021 [52]	Япония	17	Ретроспективное	-	с.н.	5 (29)	13 (76)	17,5
Frontali, 2021 [41]	Италия	51	Ретроспективное	БК, Р, ПЛ	24 (47)	21 (41)	30 (59)	56
Grott, 2021 [47]	Германия	46 (всего) 29 (РВС)	Ретроспективное	Все	с.н.	с.н.	(53)	73,4
Hull, 2021 [56]	США	22	Ретроспективное	Все	22 (100)	8 (36)	13 (59)	22
Schoene, 2023 [108]	Германия	60 (всего) 35 (РВС)	Ретроспективное	Р, ПТ, ПЛ	35 (100)	15 (25)	(33)	35,9

Примечание: БК – болезнь Крона; ЯК – язвенный колит; Р – роды; К – криптогландулярные; ПТ – посттравматические; ПЛ – постлучевые; др. – этиология не известна; с.н. – сведения неполные; – нет данных.

Нами было найдено 22 публикации с описанием 436 наблюдений применения грацилопластики для лечения РВС. Можно отметить отличительную особенность методики – 18 (82%) авторов указывают на наличие превентивной стомы у 265 (71,2%) пациентов перед применением грацилопластики.

Следует отметить, что из-за невозможности четко проанализировать эффективность применения метода конкретно для ликвидации РВС (предоставлена общая информация для ректовагинальных и ректоуретральных свищей), из одногруппового метанализа были исключены 2 публикации. Показатель частоты заживления после применения грацилопластики составил 72,3% (рисунок 4).

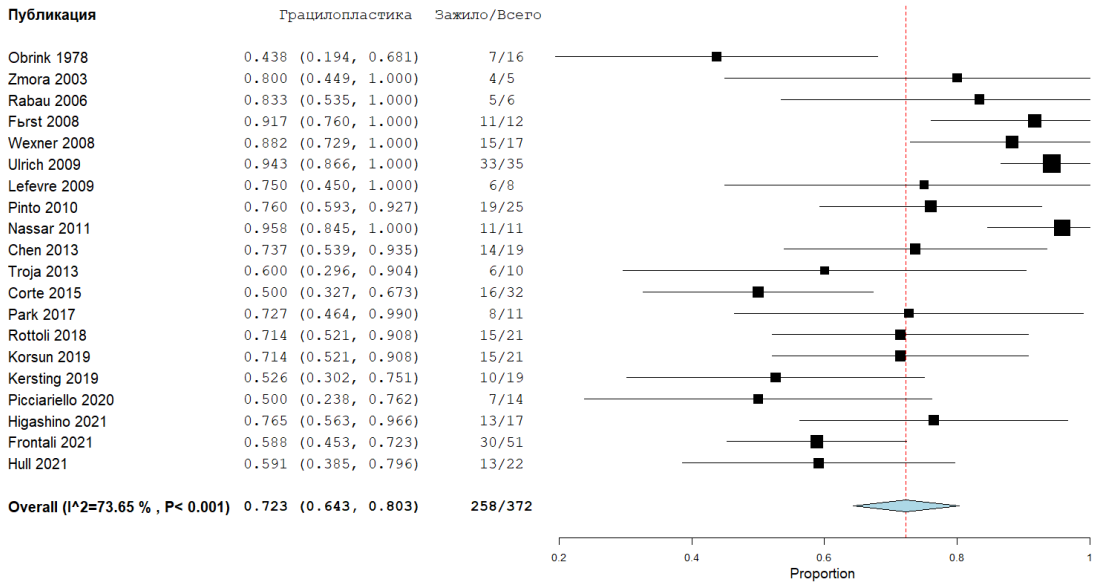

Рисунок 4 – Эффективность применения грацилопластики (одногрупповой метанализ)

Инвагинационный метод

Применение инвагинационного метода, суть которого заключается в выделении свищевого хода цельной «трубкой» с последующим ее «выворачиванием» (инвагинацией) в просвет кишки, для ликвидации РВС было впервые описано и представлено в 1918г. [43]. В последующем, практически на протяжении всего 20 века, упоминание метода в литературе встречается крайне

редко, и то лишь в виде описания единичных клинических наблюдений. Только в 2010 году Агаев Б.А. опубликовал данные о применении инвагинационного метода у 18 пациенток [1]. В 2022 году Соколова Ю.А. в своем исследовании продемонстрировала эффективность инвагинационного метода в 63,2% наблюдениях, отмечая его технические ограничения при диаметре РВС более 18-20 мм [12].

Раздельное ушивание дефектов прямой кишки и влагалища трансперинеальным доступом

Данный метод является операцией выбора при протяженных дефектах ректовагинальной перегородки, сложных рецидивных свищах, выраженных фиброзных изменениях стенок прямой кишки и влагалища.

Athanasiadis S с соавт., исследовавшие различные методики хирургической коррекции РВС, эффективность метода раздельного ушивания дефектов прямой кишки и влагалища составила 64,7-70% [17, 18]. Число пациентов с кишечной стомой авторами в их работах четко не отражено.

Wiskind AK с соавторами в своей работе приводят оценку эффективности раздельного ушивания дефектов прямой кишки и влагалища у 21 пациентки с РВС, при этом группа была неоднородна по этиологии заболевания и локальному статусу (размер свища варьировал от «крошечного» до 10 мм [133]. Срок наблюдения составил 18 месяцев, лишь одной пациентке была сформирована кишечная стома. Авторы заявили о ликвидации свища после применения данного метода в 100% наблюдений.

Найденные нами публикации, посвященные раздельному ушиванию, включают от 6 до 24 пациенток и только 1 исследование было проспективным (таблица 5).

Показатель частоты заживления после применения метода раздельного ушивания стенки прямой кишки и влагалища составил 81,3% (рисунок 5).

Таблица 5 – Характеристика исследований, посвященных применению метода раздельного ушивания дефектов кишки и влагалища для ликвидации РВС

Автор, год	Страна	Количество пациенток, n	Характер исследования	Этиология	Стома, n (%)	Осложнения, n (%)	Ликвидация свища, n (%)	Период наблюдения, (мес.)
Russell, 1977 [105]	США	21	Ретроспективное	БК, К, ПТ	-	-	-	120
Wiskind, 1992 [133]	США	21	Ретроспективное	БК, К	1 (4,8)	-	21 (100)	18
Athanasiadis, 1995 [17]	Германия	12	Проспективное	БК, К, ПТ	-	2 (16,7)	8 (64,7)	3-108
Athanasiadis, 1996 [18]	Германия	11	Ретроспективное	БК, К, ПТ	-	-	-	3-108
Chew, 2004 [27]	Австралия	7	Ретроспективное	ПТ	-	-	7 (100)	24
Athanasiadis, 2007 [19]	Германия	20	Ретроспективное	БК	с.н.	-	14 (70)	90
Pinto, 2010 [94]	США	16	Ретроспективное	Р, БК, ЯК	-	-	10 (66,7)	16,3
Gaertner, 2011 [45]	Великобритания	6	Ретроспективное	БК	с.н.	-	5 (83,3)	38,6
Oakley, 2015 [88]	США	24	Ретроспективное	Р, К, ПТ, ПЛ, др	с.н.	-	с.н.	3

Примечание: БК – болезнь Крона; Р – роды; ЯК – язвенный колит; К – криптогландулярные; ПТ – посттравматические; ПЛ – постлучевые; др. – этиология не известна; с.н. – сведения неполные; – нет данных

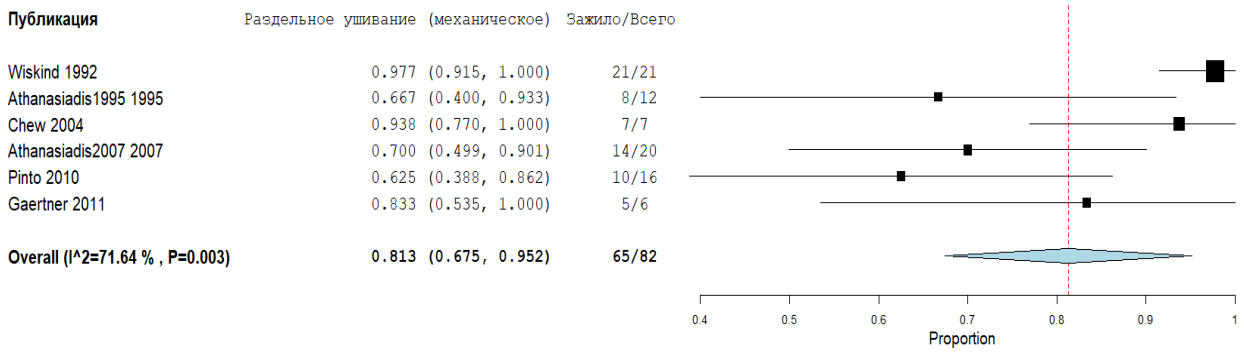

Рисунок 5 – Эффективность применения метода раздельного ушивания трансперениальным способом (одногрупповой метанализ)

Лишь в одной публикации Russell TR и соавторы применили раздельное ушивание дефектов прямой кишки и влагалища трансперинеальным доступом у 21 пациентки с низкими ректовагинальными свищами одномоментно со сфинктеропластикой [105]. Следует отметить, что диаметр свищевых отверстий в работе не описан, число и характер предыдущих и последующих операций в статье не отражены, остается не ясным точное число рецидивов после применения метода.

Модифицированный метод раздельного ушивания дефектов влагалища и прямой кишки включает использование степлерного аппарата. Авторы утверждают, что степлерный шов выдерживает большее кишечное давление и, следовательно, его применение снижает число рецидивов РВС. Так, Zhou Q и соавт. в своем исследовании разделили 82 пациента на две группы. В первой группе они выполняли операцию с формированием «классического» ручного шва (n=37), а во второй – модифицированную со степлерным швом (n=45) [136]. Кишечная стома была у 70 пациенток: в 1 группе в 17 (73,9%) наблюдениях; во 2 − в 53 (89,8%) случаях. Средний диаметр свища в обеих группах составил 0,69 ± 0,46 см, период наблюдения − 13,7 месяцев. Степлерный шов продемонстрировал меньшую частоту рецидивов – 6 (13,3%) против 17 (45,9%) у ручного шва, p = 0,001.

В своем сравнительном исследовании Min-Yi Luo и соавт., включавшем 99 пациенток, в первой группе всем пациенткам выполняли хирургическое лечение с использованием прямокишечного лоскута (n=22), а во второй группе больным выполняли трансперинеальную степлерную пластику (n=77) [75]. Средний диаметр свища в обеих группах составил 0,5 см, средний период наблюдения − 20 месяцев. В группе «лоскута» у 6 пациенток (27,3%) имелась кишечная стома, в группе раздельного ушивания − в 12 наблюдениях (15,6%). Частота эффективности после первого хирургического вмешательства методом прямокишечного лоскута составила 45,4% (n=10), после применения степлера − 79,2% (n=61).

Выборка пациентов в исследованиях эффективности раздельного ушивания дефектов прямой кишки и влагалища с использованием степлерных аппаратов составляет от 7 до 82 человек, а частота заживления − 79,8% (таблица 6, рисунок 6). При сравнении показателей частоты заживления при применении ручного и степлерного шва статистически значимых различий не достигнуто (p>0,05).

Таблица 6 – Характеристика исследований, посвященных применению метода раздельного ушивания дефектов кишки и влагалища с использованием степлерного аппарата для ликвидации РВС

Автор, год	Страна	Кол-во пациенток, n	Характер исследования	Этиология	Стома, n (%)	Осложнения, n (%)	Ликвидация свища, n (%)	Период наблюдения, (мес.)
Lin, 2018 [72]	Китай	7	Ретроспективное	Врожд., ПТ, Р	2 (28,6)	-	7 (100)	6
Zhou, 2021 [136]	Китай	82	Ретроспективное	Р, К, ПТ	70 (85,4)	-	59 (72)	13,7
Min-Yi Luo, 2024 [75]	Китай	77	Ретроспективное	Р, К, ПЛ, ПТ, др	12 (15,6)	18 (23,4)	61 (79,2)	20
Примечание: Р – роды; Врожд. – врожденные; К – криптогландулярные; ПТ – посттравматические; ПЛ – постлучевые; др. – этиология не известна; с.н. – сведения неполные; – нет данных								



Рисунок 6 − Эффективность применения метода раздельного ушивания дефектов кишки и влагалища с использованием степлерного аппарата (одногрупповой метанализ)

Мудров А.А. с соавт. в своем исследовании, сравнивая различные хирургические методы ликвидации РВС, приводит данные, что частота рецидивов заболевания при использовании раздельного ушивания дефектов прямой кишки и влагалища достигает 55,3% (при инвагинационном методе − 33,9%; при расщепленном влагалищно-прямокишечном лоскуте − 25,4%). Вместе с тем, в своей работе он указывает, что метод раздельного ушивания дефектов остается операцией выбора у самых сложных пациентов этой группы, там, где ни «традиционные», ни «инновационные» методы не применимы [10].

Одним из преимуществ применения метода раздельного ушивания дефектов прямой кишки и влагалища перед другими методиками можно считать возможность одномоментного выполнения сфинктеропластики, что обусловлено хирургическими особенностями доступа и методикой операции. Ведь для адекватного применения метода необходима крайне тщательная и протяженная мобилизация стенок прямой кишки и влагалища для их ушивания без натяжения. Часто этот этап автоматически дает возможность хирургу выделить концы анального сфинктера и выполнить сфинктеропластику, практически не увеличивая время операции. По данным литературы сфинктеропластика остается наиболее актуальной операцией при дефекте анального сфинктера, не превышающем 1/4 окружности, ее эффективность при ликвидации недостаточности анального сфинктера в разных источниках варьирует от 71 до 86% [21, 40, 59, 78].

Кроме того, ряд авторов указывает на то, что мышечная пластика направлена не только на коррекцию дефекта мышц по передней полуокружности, но и обеспечивает «защиту» шва со стороны прямой кишки, в которой постоянно фиксируется высокое давление. В тоже время, многие исследователи отмечают, что любая несостоятельность кишечного шва, с большой вероятностью может привести к несостоятельности швов в области мышечной пластики и выраженному гнойно-воспалительному процессу в этой зоне, что может крайне затруднить дальнейшую реабилитацию этой категории пациенток [10, 121, 136].

Резекция сегмента прямой кишки, несущего свищевое отверстие, абдоминальным доступом и с помощью эндоскопических методов

Резекция сегмента прямой кишки, несущего свищевое отверстие, абдоминальным доступом и эндоскопические методы целесообразны и описаны у свищей с локацией патологического соустья в средне- и верхнеампулярном отделах прямой кишки [32, 67, 107, 123].

Kux M, ликвидировал свищ у 7 пациенток, резецировав сегмент прямой кишки со свищевым отверстием с формированием первичного межкишечного анастамоза и переместив большой сальник между прямой кишкой и влагалищем [67].

Наиболее репрезентативно исследование Schloericke E, куда вошло 58 пациенток. Ликвидации свища удалось достигнуть в 54 (93,1%) случаях [107].

В литературе имеются публикации, посвященные ликвидации РВС трансанальным эндоскопическим микрохирургическим (ТЭМ) методом, однако число пациентов в исследованиях эффективности ТЭМ при РВС крайне невелико. В работе D’Ambrosio G продемонстрирована высокая эффективность применения метода у 13 пациенток (92,3%, n=12) [30]. В тоже время, Van Vledder MG с соавторами, применив метод у 5 пациенток, добились ликвидации свища лишь у 2 (40%) больных [124].

Аутотрансплантация жировой ткани (липофилинг, липографтинг)

Липофилинг – метод, основанный на введении в ректовагинальную перегородку в парасвищевой области стволовых клеток, полученных из жировой

ткани или костного мозга самих пациенток (аутотрансплантация) и способствующих регенерации тканей. Наиболее часто данный метод используют при постлучевых РВС, а также у пациенток с перианальными проявленями БК.

Терюшкова Ж.И. и соавт. проанализировали применение липографтинга у 24 пациенток с постлучевой этиологией РВС [13]. Каждой пациентке было выполнено от 1 до 5 введений стволовых клеток. Через 1 год у 15 (62,5%) пациенток наблюдалось полное отсутствие любых проявлений РВС, в том числе и инструментальных, при 2-летнем наблюдении РВС был ликвидирован у всех больных. Следует отметить, что у всех пациенток был отключен пассаж кишечного содержимого по прямой кишке.

Norderval S, описывает 27 клинических наблюдений применения методики липографтинга при РВС различной природы. После однократного применения эффективность составила 30%, а после повторных процедур полностью ликвидировать свищ удалось в 21 (77%) случае [87].

Кроме того, часть авторов приводят результаты исследования с применением мезенхимальных стволовых клеток, полученных из костного мозга. Lightner AL с соавторами, провели рандомизированное исследование, куда вошло 19 пациенток с перианальными проявлениями болезни Крона в виде ректовагинальных свищей [71]. В пятнадцати случаях пациенты получили полный объем комбинированного лечения (консервативное лечение и мезенхимальные клетки), в 4 наблюдениях, составивших контрольную группу, проводилась лишь консервативная терапия. Через 12 месяцев в основной группе было отмечено заживление соустья у 37,5%. В группе контроля ликвидации свища не удалось добиться ни у одной пациентки.

Таким образом, вне зависимости от способа получения мезенхиальных клеток, липофилинг является перспективным методом лечения РВС различной этиологии, не только как самостоятельный способ, но и как один из этапов лечения.

Фибриновый клей, биоинженерные трансплантаты, свищевые тампоны и др.

В последние годы при лечении РВС увеличивается частота применения малоинвазивных технологий (фибриновый клей, биоинженерные трансплантаты,

лазерные технологии), направленных на снижение операционной травмы и, соответственно, частоты осложнений, болевого синдрома, послеоперационного койко-дня.

Фибриновый клей давно применяется для ликвидации криптогландулярных свищей, однако, его использование при лечении РВС не получило широкого распространения. Как отмечает один из исследователей, скорее всего это связано с малой протяженностью свищевого хода [100]. Так, если Studniarek A с соавторами указывают на излечение лишь 1 (18,2%) из 5 пациентов, которым был применен фибриновый клей для ликвидации РВС [116], то Gaertner WB., применив фибриновой клей в 8 наблюдениях, не добился ликвидации свища ни в одном случае [45].

В ретроспективное исследование Loungnarath R и соавт. по применению фибринового клея были включены пациенты с перианальными свищами, в том числе 3 больные с РВС [73]. Через 26 месяцев лишь у 1/3 пациентки (33%) было зарегистрировано закрытие свищевого хода.

Venkatesh KS с соавторами в своем исследовании фиксируют наилучший результат при применении фибринового клея для лечения РВС [127]. Спустя 26 месяцев отсутствие РВС было зарегистрировано у 5/8 человек (60%).

Результаты применения свищевых тампонов (plugs) для ликвидации ректовагинальных свищей отражены всего в 4 публикациях [39, 47, 48, 117]. При этом наибольшее количество пациентов (n=20) представлено в исследовании Gajsek U и соавт., однако после 29,5 месяцев наблюдения РВС зажил лишь в 4 (20%) случаях [47].

Наилучший результат представлен в публикации Ellis CN и соавторов, которые, применив свищевые тампоны в 7 случаях, спустя 22 месяца отметили ликвидацию РВС в 85,7% (n=6) наблюдениях [39].

Moore RD и соавторы впервые описали применение Pelvicol (свиной кожный трансплантат) при лечении 2 пациенток с РВС [83]. В 1 публикации они же описали применение AlloDerm (человеческий матрикс) у 2 пациенток с РВС [111]. В 2 исследованиях описано применение Surgisis (подслизистая оболочка тонкой кишки

свиньи) при лечении РВС, эффективность метода варьировала от 71 до 81,5% [96, 109].

Лазерная термооблитерация ректовагинального свища с пластикой вагинальным лоскутом

Лазерные технологии в последнее время получили широкое применение при лечении криптогландулярных свищей. Однако при РВС метод оказался не столь эффективным, что, по нашему мнению, также связано с небольшой протяженностью свищевого хода. В литературе встречаются единичные описания успешной лазерной термооблитерации РВС в комбинации с вагинальным лоскутом, что отражает возможность персонализированного применения способа. Так, Мудров А.А. приводит данные использования диодного лазера в комбинации с вагинальным лоскутом при узких РВС (не более 3 мм) в 2 наблюдениях, причем рецидив заболевания отмечен у 1 (50%) пациентки через месяц после операции [10].

Drumond DG с соавторами использовали CO^2 лазер 5-ю фракциями у 15 пациенток с РВС. Контрольное обследование включало клинический осмотр и магнитно-резонансную томографию (МРТ) между 20 и 24 неделями. Субъективное улучшение состояния было достигнуто у 10 (67,7%) пациенток, а рентгенологическое отсутствие сообщения между кишкой и влагалищем отмечено в 7 (47%) случаях [36].

Роль кишечной стомы при хирургическом лечении ректовагинальных свищей

Вопрос о необходимости отключения пассажа кишечного содержимого по прямой кишке при хирургическом лечении пациенток с РВС остается спорным и в наше время. Некоторые авторы утверждают, что отключение кишечного пассажа может благоприятно сказаться на результатах хирургического лечения РВС, что связано с уменьшением воспалительной реакции в ректовагинальной перегородке в условиях уменьшения контаминации кишечным содержимым и отсутствия растяжения кишечного шва в результате акта дефекации [11, 15, 28]. Так, Corte H с

соавт., проведя анализ результатов лечения 79 больных с РВС, пришли к выводу о позитивном влиянии кишечной стомы на вероятность заживления свища [28].

Другие авторы в своих работах отмечают отсутствие корреляции между отключением пассажа кишечного содержимого и частотой заживления РВС [42, 47, 68, 94]. Так, Lambertz A, (в 42 наблюдениях – пассаж кишечного содержимого по прямой кишке был отключен, в 39 случаях – без кишечной стомы) утверждают об отсутствии влияния отключения кишечного пассажа на частоту развития рецидивов РВС [68]. Эффективность хирургического лечения в группах составила 49% и 38%, соответственно (p = 0,603).

Многие исследователи подчеркивают, что, при хирургическом лечении РВС, делая выбор в пользу отключения кишечного пассажа по прямой кишке, необходимо учитывать возможные хирургические риски, связанные как с формированием кишечной стомы, так и с реконструктивно-восстановительной операцией: парастомальная грыжа (1,7–22%); ретракция стомы (0,3–24%); пролапс стомы (0,7–75%) и т.д. [2, 25, 42, 101].

Так, Fu J и соавт., проведя ретроспективный анализ результатов хирургического лечения РВС у 63 пациенток, также пытались определить роль кишечной стомы у данной категории больных [42]. Среди 27 (42,8%) пациенток с отключенным пассажем кишечного содержимого по прямой кишке ликвидация патологического соустья отмечена в 21/27 (77,8%) наблюдении, в группе без кишечной стомы − в 24/36 (66,7%) случаях (p = 0,49). Однако, авторы описывают возникновение воспалительной реакции в области кожного шва на передней брюшной стенке и его диастаз у 3 пациенток (11,1%) после реконструктивной операции, в 2 (7,4%) наблюдениях − кишечную непроходимость. Авторы пришли к выводу о необходимости выведения стомы только у пациентов с рецидивными РВС или с обширными дефектами ректовагинальной перегородки.

Таким образом, большинство авторов, исследующих проблемы хирургического лечения РВС, сходятся на мысли о том, что формирование кишечной стомы не является рутинной операцией, а решение о ее необходимости для ликвидации РВС можно принять только индивидуально [42, 90].

Проведя анализ всей доступной мировой литературы, посвященной ректовагинальным свищам, мы, прежде всего, обратили внимание на то, что несмотря на большое число разработанных и внедренных методов хирургического лечения РВС, способы, позволяющие эффективно ликвидировать дефекты ректовагинальной перегородки более 16 мм в размерах и одномоментно осуществить коррекцию недостаточности анального сфинктера, отсутствуют. Кроме того, отмечается низкое качество найденных нами публикаций, что связано с их гетерогенностью, крайне малой выборкой, практически полным отсутствием не только рандомизированных, но и просто сравнительных исследований. Более половины работ по хирургическому лечению РВС представлены клиническими наблюдениями, а большинство – являются ретроспективными. Все вышеуказанные аспекты научного освещения проблемы хирургического лечения РВС опосредованно приводят к отсутствию «жизнеспособной» тактики лечения РВС, позволяющей выбрать оптимальный метод их хирургического лечения.

Таким образом, учитывая все вышеизложенное, исследование эффективности нового метода хирургического лечения ректовагинальных свищей большого диаметра с возможностью одномоментно осуществить пластику анального сфинктера является крайне своевременным и актуальным.

ГЛАВА 2. МАТЕРИАЛЫ И МЕТОДЫ

2.1 Дизайн исследования

В период с июля 2019 по февраль 2024 гг. в ФГБУ «НМИЦ колопроктологии имени А.Н. Рыжих» Минздрава России проведено одноцентровое, одногрупповое, проспективное исследование эффективности (частота заживления патологического соустья и улучшение функции мышц ЗАПК) и безопасности (частота послеоперационных осложнений) нового хирургического метода (эвагинационный способ), позволяющего одномоментно ликвидировать не только ректовагинальный свищ большого диаметра, но и сопутствующую недостаточность анального сфинктера, обусловленную его дефектом по передней полуокружности (патент № 2739133 от 04.06.2020 г.). В исследование, согласно **дизайну**, утвержденному на Ученом совете ФГБУ «НМИЦ колопроктологии имени А.Н. Рыжих» Минздрава России, было включено **45 пациенток** (рисунок 7).

Критерии включения пациенток в исследование:

- женщины старше 18 лет;
- подтвержденный дефект ректовагинальной перегородки по данным ТРУЗИ;
- подтвержденная недостаточность анального сфинктера по данным сфинктерометрии;
- подтвержденный дефект анального сфинктера по передней полуокружности по данным ТРУЗИ;
- подписанное пациенткой информированное добровольное согласие на участие в исследовании.

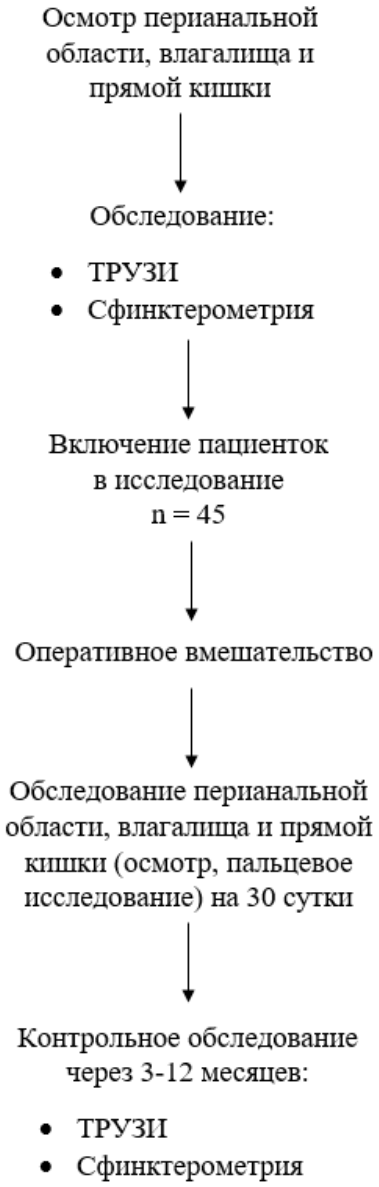

Рисунок 7 – Дизайн исследования эффективности эвагинационного метода

Критерии невключения:

- наличие гнойно-воспалительного процесса в ректовагинальной перегородке, требующего проведения дренирующей латексной лигатуры;
- лучевая этиология свища;
- воспалительные заболевания кишечника (ВЗК) в стадии обострения;
- декомпенсация сопутствующих соматических заболеваний;
- беременность и период лактации.

Критерии исключения:

- нарушение протокола исследования;
- отказ пациентки от дальнейшего участия.

Гипотеза: применение эвагинационного метода позволит одномоментно ликвидировать ректовагинальные свищи большого диаметра и дефект мышц анального сфинктера по передней полуокружности.

Первичные контрольные точки исследования:

- частота заживления дефекта у пациенток с РВС после применения эвагинационного метода;
- степень анальной инконтиненции после операции по данным сфинктерометрии.
- Вторичные контрольные точки исследования:
- длительность оперативного вмешательства;
- интенсивность болевого синдрома в послеоперационном периоде по нумерологической оценочной шкале (НОШ);
- частота и структура периоперационных осложнений (согласно классификации Clavien-Dindo (см. Приложение А);
- длительность пребывания в стационаре;
- оценка степени недостаточности анального сфинктера по шкале Wexner до и после операции.

В исследование включены 45 пациенток, у которых наличие ректовагинального свища и сопутствующей недостаточности анального сфинктера установлено на основании жалоб, анамнеза и клинического осмотра, верифицировано по данным объективных методов обследования − ТРУЗИ и сфинктерометрии.

Оценка непосредственных результатов применения эвагинационного метода проводилась в течение 1 месяца после оперативного вмешательства с помощью следующих параметров: длительность оперативного вмешательства; количество и структура периоперационных осложнений; степень выраженности и динамика болевого синдрома; количество койко-дней. В послеоперационном периоде (после

прекращения действия спинномозговой анестезии) в течение 10 дней регистрировалась интенсивность болевого синдрома пациенток по 10-балльной НОШ (см. Приложение Б). Пациентки отмечали уровень своей боли каждые 8 часов, фиксировалось наибольшее число за сутки.

Отдаленные результаты (наличие рецидива заболевания и состояние ЗАПК) оценивали через 3-12 месяцев после операции. Рецидивом мы считали возврат жалоб на выделение компонентов кишечного содержимого через влагалище после операции и подтверждение наличия ректовагинального свища по данным клинического обследования и/или контрольного ТРУЗИ. Напротив, заживлением мы считали отсутствие жалоб на выделение компонентов кишечного содержимого через влагалище, подтвержденное отсутствием свищевого хода по данным контрольного ТРУЗИ.

Всем пациенткам при контрольном обследовании, в независимости от наличия или отсутствия рецидива РВС, после применения эвагинационного метода проводилась оценка функции держания по шкале Wexner и данным сфинктерометрии.

2.2 Клиническая характеристика пациенток, включенных в исследование

Возраст 45 пациенток, вошедших в исследование, колебался от 20 до 66 лет. Преобладали больные молодого репродуктивного возраста (Me=35). Продолжительность заболевания варьировала от полугода до 29 лет (Me=1). При использовании эвагинационного метода ликвидации РВС отключение пассажа кишечного содержимого по прямой кишке не является рутинным, однако в 9 (20%) наблюдениях стома уже была при обращении в ФГБУ «НМИЦ колопроктологии имени А.Н. Рыжих» Минздрава России (таблица 7).

Таблица 7 – Клиническая характеристика пациенток с РВС

Параметр	Значение
Возраст (лет), Me (Q1; Q3), (min-max)	35 (30; 44), (20-66)
Продолжительность заболевания (лет), Me (Q1; Q3), (min-max)	1 (1; 3), (0,5-29)
Наличие стомы, n (%)	9 (20)

Во время сбора анамнеза основной жалобой было выделение различных компонентов кишечного содержимого через влагалище, чаще всего жидкого – в 37 (82,2%) случаях. Пациентки с кишечной стомой преимущественно указывали на выделение клизменных вод и слизи через влагалище (таблица 8).

Таблица 8 – Распределение пациенток, включенных в исследование, по характеру жалоб

Характер жалоб	Кол-во пациенток, n (%)
Боль/жжение во влагалище	6 (13,3)
Боль/жжение в кишке	2 (4,4)
Выделения из влагалища	
Газы	33 (73,3)
Жидкое кишечное содержимое	37 (82,2)
Твердое кишечное содержимое	14 (31,1)
Клизменные воды	41 (91,1)
Гной	5 (11,1)
Слизь	14 (31)

При изучении анамнеза болезни особое внимание уделяли этиологии свища, продолжительности заболевания и ранее перенесенным оперативным вмешательствам.

В 19 (42,2%) случаях причиной формирования РВС была травма, полученная в родах, 10 (22,2%) пациенток отметили характерные симптомы после острых гнойно-воспалительных заболеваний области промежности (парапроктит и бартолинит). Также стоит обратить внимание на заметное увеличение доли послеоперационных РВС, диагностированных у 6 (13,3%) пациенток. Как видно из

представленной ниже таблицы, травматические роды оказались наиболее часто встречающимся этиологическим фактором возникновения РВС (таблица 9).

Таблица 9 – Этиология ректовагинальных свищей у пациенток, включенных в исследование

Этиология		Кол-во пациенток, n (%)
Роды		19 (42,2)
Острые гнойно-воспалительные заболевания	Парапроктит	8 (17,8)
	Бартолинит	2 (4,4)
Послеоперационные	Иссечение переднего экстрасфинктерного свища	3 (6,7)
	Колпроктэктомия с формированием резервуаро-ректального анастамоза	1 (2,2)
	Низкая передняя резекция прямой кишки	1 (2,2)
	ТЭМ*	1 (2,2)
ВЗК	Язвенный колит	1 (2,2)
	Болезнь Крона	3 (6,7)
Другие факторы	Посттравматические	4 (8,9)
	Врожденные	2 (4,4)
Всего		45 (100,0)
Примечание: *ТЭМ − трансанальное эндомикрохирургическое удаление опухоли.		

У 35/45 (77,8%) пациенток в анамнезе были роды: одни – у 22/35 (62,9%) женщин; двое – у 12/35 (34,3%); трое родов − в 1/35 (2,9%) наблюдении. Со слов пациенток в 13/35 (37,1%) случаях роды были неосложненными, а в 22/35 (62,9%) наблюдениях во время родов произошло повреждение промежности и родовых путей той или иной степени тяжести (таблица 10).

Таблица 10 – Характер травмы промежности и родовых путей у пациенток, включенных в исследование

Особенности родов	Кол-во родов, n (%)
Разрывы 1 степени	1 (4,6)
Разрывы 2 степени	6 (27,3)
Разрывы 3 степени	8 (36,4)
Разрывы 4 степени	1 (4,6)
Эпизиотомия	1 (4,6)
Эпизиотомия+разрывы	5 (22,7)
Всего	22 (100,0)

Следует отметить, что в 25/45 (55,6%) наблюдениях больные ранее были уже оперированы по поводу ректовагинального свища, то есть свищи носили рецидивный характер. Учитывая значительное число рецидивных РВС, нами подробно изучено количество и объем перенесенных ранее операций у всех 25 пациенток (Таблица 11).

Таблица 11 – Распределение пациенток, включенных в исследование, по количеству ранее перенесенных оперативных вмешательств

Кол-во ранее перенесенных операций	Кол-во пациенток, n (%)
1	11 (44)
2	6 (24)
3	5 (20)
4	3 (12)
Всего	25 (100,0)

Наиболее часто у пациенток, включенных в исследование, для ликвидации РВС ранее применялся расщепленный влагалищно-прямокишечный лоскут (в 14 (26,9%) наблюдениях), а операция Мартиуса, в свою очередь, была проведена только в одном случае (таблица 12).

Таблица 12 – Характеристика ранее перенесенных операций по поводу РВС у пациенток, включенных в исследование*

Ранее перенесенные оперативные вмешательства	Кол-во пациенток, n (%)
Ликвидация РВС расщепленным влагалищно-прямокишечным лоскутом	14 (26,9)
Прямокишечный лоскут	12 (23,1)
Иссечение свища, проведение дренирующей лигатуры	11 (21,2)
Раздельное ушивание дефектов прямой кишки и влагалища	11 (21,2)
Пластика лоскутом с применением биоимпланта	3 (5,8)
Операция Мартиуса	1 (1,9)
Всего ранее перенесенных операций	52 (100,0)
Примечание: * Одна пациентка могла перенести 1 и более различных операций, расчет на общее количество перенесенных операций.	

Принимая во внимание риск повреждения мышечных структур анального сфинктера во время появления РВС и/или попытке его ликвидации, при сборе жалоб проводилась первичная субъективная оценка функционального состояния анального сфинктера у пациенток без колостомы при помощи шкалы Wexner (Приложение В). Учитывая «яркие» клинические проявления РВС, пациентки редко самостоятельно акцентировали внимание на наличие симптомов НАС. Так, часть больных, имея широкое свищевое отверстие во влагалище, через которое постоянно дренировалось кишечное содержимое, не предъявляли жалобы на трудности в удержании различных компонентов кишечного содержимого и оценивали свое состояние посредством шкалы на 0 баллов (таблица 13).

Таблица 13 – Количество баллов до оперативного лечения в соответствии со шкалой анальной инконтиненции Wexner у пациенток, включенных в исследование

Кол-во пациенток	Оценка по шкале Wexner, Me (Q1; Q3), (min-max)
36	11,5 (7; 14), (0-20)

Сопутствующие соматические заболевания были выявлены у 37/45 человек (82,2%) (таблица 14).

Таблица 14 – Характер сопутствующих заболеваний у пациенток, включенных в исследование*

Характер заболевания	Кол-во пациенток, n (%)
Эндометриоз	7 (15,5)
Гастродуоденит	6 (13,3)
Гипертоническая болезнь	6 (13,3)
Хронический пиелонефрит	5 (11,1)
Железодефицитная анемия (легкая степень)	4 (8,9)
Синдром поликистозных яичников	3 (6,7)
Миома матки	2 (4,4)
Гипертиреоз	2 (4,4)
Сахарный диабет II типа	2 (4,4)
Псориаз	2 (4,4)
Гепатит С	2 (4,4)
ВИЧ	2 (4,4)
Гепатит В	1 (2,2)
Гипотиреоз	1 (2,2)
Примечание: * Одна пациентка могла иметь 1 и более сопутствующих заболеваний.	

Все заболевания были в стадии компенсации и не являлись препятствием к запланированному оперативному вмешательству по поводу ректовагинального свища.

Одним из важных факторов, который, по нашему мнению, может влиять на результат хирургического лечения РВС, является индекс массы тела (ИМТ). Расчет ИМТ выполнялся согласно классификации ожирения Всемирной организации здравоохранения (ВОЗ) (International Obesity Task Force, 1997). Превалирующее количество пациенток имели нормальную массу тела (Me=22,6) (таблица 15).

Таблица 15 – Распределение пациенток, включенных в исследование, по ИМТ

Показатель	**Me (Q1; Q3), (min-max)**
ИМТ (кг/м²)	22,6 (21,2; 27,9), (18,59-34,96)
ИМТ	**Кол-во пациенток, n (%)**
Норма	26 (57,8)
Избыточная масса	13 (28,9)
Ожирение I степени	5 (11,1)
Ожирение II степени	1 (2,2)
Всего	45 (100,0)

Нами не было выявлено ни одной пациентки с дефицитом массы тела и с ожирением III степени.

2.3 Клинико-инструментальные методы обследования

Всем пациенткам проводили физикальный осмотр на гинекологическом кресле с максимально приведенным к животу ногами. Осмотр промежности включал оценку состояния перианальной кожи и наружных женских половых органов, формы ануса (деформация, зияние), наличие анального рефлекса, послеоперационных рубцов и/или воспалительных изменений.

Вагинальное исследование было направлено на оценку состояния ректовагинальной перегородки, наличия инфильтратов, гнойных затеков или рубцов в этой области, протяженности и формы свищевого отверстия во влагалище.

Во время пальцевого ректального исследования оценивали функциональное состояние мышц сфинктера, включая оценку тонуса, силы волевого сокращения, наличие мышечных дефектов и фиброзных изменений. При оценке состояния стенок анального канала и нижнеампулярного отдела прямой кишки обращали внимание на наличие и выраженность рубцовых и/или воспалительных изменений, локализация и диаметр внутреннего свищевого отверстия.

Для более точной оценки состояния ректовагинальной перегородки, в том числе выраженности воспалительного и/или рубцового процесса, выполняли бимануальное исследование.

Принимая во внимание превалирующую этиологию ректовагинальных свищей (роды, осложненные разрывами и/или эпизиотомией), а также перенесенные ранее хирургические вмешательства в данной области, в 28 (62,2%) наблюдениях были отмечены выраженные фиброзно-рубцовые изменения в парасвищевой области. Дефект мышц анального сфинктера по передней полуокружности выявлен у всех пациенток, включенных в исследование. Ректовагинальные свищи, диаметром более 16 мм, зафиксированы в 34/45 (75,6%) случаях. «Низкие» ретовагинальные свищи (свищевое отверстие в кишке располагалось ниже верхней границы анального канала) были лишь у 3/45 (6,7%) пациенток (таблица 16).

Таблица 16 – Характер изменений, выявленных при физикальном обследовании, у пациенток, включенных в исследование

Параметр	Кол-во пациенток, n (%)
Диаметр свищевого отверстия ≤ 10мм	6 (13,3)
Диаметр свищевого отверстия от 11 до 15мм	5 (11,1)
Диаметр свищевого отверстия от 16 до 20мм	12 (26,7)
Диаметр свищевого отверстия от 21 до 30мм	18 (40)
Диаметр свищевого отверстия от 31 до 40мм	4 (8,9)
«Низкий» РВС	3 (6,7)
РВС высокого уровня	42 (93,3)
Дефект мышц по передней полуокружности	45 (100,0)
Наличие рубцов по передней полуокружности анального канала	28 (62,2)
Воспалительно-инфильтративные изменения в ректовагинальной перегордке	2 (4,4)

Всем пациенткам с целью исключения сопутствующей патологии прямой и дистального отдела сигмовидной кишки выполняли ректороманоскопию.

Патологических изменений при ректороманоскопии не выявлено ни у одной пациентки.

2.3.1 Функциональное исследование запирательного аппарата прямой кишки (сфинктерометрия)

Объективная оценка функционального состояния запирательного аппарата выполнялась всем пациенткам в отделении клинической патофизиологии с помощью сфинктерометра WPM Solar MMS (Нидерланды) (рисунок 8). Данное исследование направлено на определение ключевых манометрических показателей – среднего давления в анальном канале в покое (СД АКп) и максимального давления в анальном канале при волевом сокращении (МД АКв).

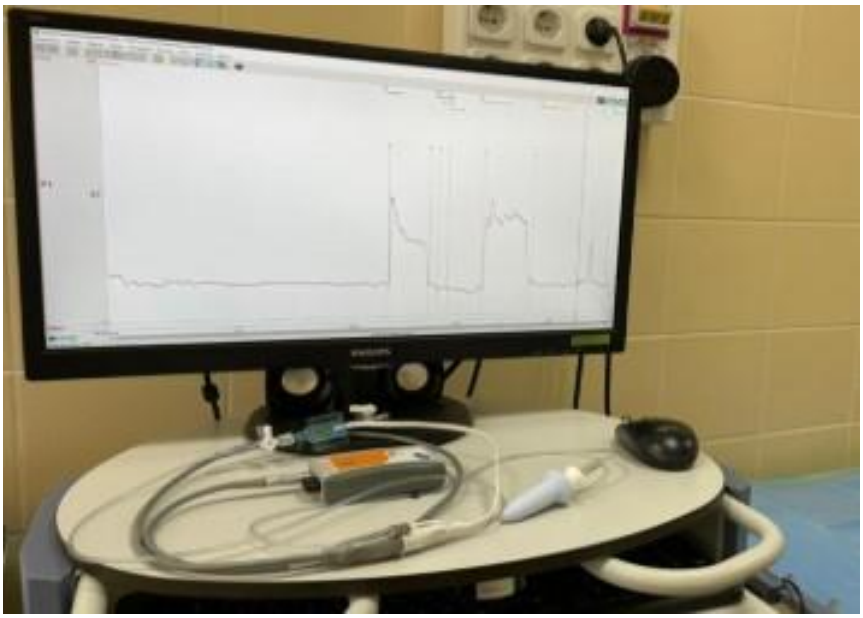

Рисунок 8 – Сфинктерометр WPM Solar MMS (Нидерланды)

Для выполнения обследования пациентки располагались на кушетке в положении на боку с приведенными ногами к животу. В прямую кишку вводили датчик на глубину до 5 см, выдерживали время адаптации пациенток и снижение анального рефлекса, равное 3-4 минутам, после чего производили запись

показателей. Расшифровка результатов и их сравнение с референсными значениями производят при помощи программного обеспечения (таблица 17).

Таблица 17 – Референсные значения показателей сфинктерометрии

Манометрические показатели	Норма	Степень недостаточности		
		1	2	3
Среднее давление в анальном канале в покое, мм рт.ст	41-63	36,3-40,0	26,9-36,2	≤26,8
Максимальное давление в анальном канале при волевом сокращении, мм рт.ст	110,0-178,0	97,4-109,0	61,9-97,3	≤61,8

При этом значения по данным субъективной и объективной оценки могли не совпадать, данные различия мы связывали с трудностью пациенток отличить выделение компонентов кишечного содержимого через широкий дефект ректовагинальной перегородки и признаками его недержания. Нами учитывались оба показателя.

Недостаточность анального сфинктера различной степени была выявлена у всех пациенток. В исследуемой группе превалировала 1 степень НАС, выявленная в 22/45 (48,9%) наблюдениях (таблица 18).

Таблица 18 – Распределение пациенток, включенных в исследование, по степеням недостаточности анального сфинктера (по данным сфинктерометрии)

Степень НАС	Кол-во, n (%)
1	22 (48,9)
2	20 (44,4)
3	3 (6,7)

При исследовании СД АКп и МД АКв отмечено снижение обоих показателей у пациенток, включенных в исследование (таблица 19).

Таблица 19 – Показатели пациенток, включенных в исследование, по данным сфинктерометрии до оперативного вмешательства

Показатель	Норма	Исследуемая группа	
		Me (Q1; Q3)	min-max
Среднее давление в анальном канале в покое, мм рт.ст	41-63	36 (32; 38)	26-51
Максимальное давление в анальном канале при волевом сокращении, мм рт.ст	110,0-178,0	104 (82; 132)	51-226

2.3.2 Трансректальное ультразвуковое исследование (ТРУЗИ)

Для инструментальной верификации РВС и определения его основных характеристик всем пациенткам проводили трансректальное ультразвуковое исследование. Ключевыми задачами ТРУЗИ являлась оценка таких параметров, как:

- диаметр свищевого отверстия со стороны влагалища;
- диаметр свищевого отверстия со стороны прямой кишки;
- протяженность свищевого хода;
- определение наличия и топографии дефекта мышечных структур ЗАПК;
- протяженность и распространенность рубцового процесса в ректовагинальной перегородке и перианальной области;
- наличие инфильтратов, гнойных затеков и воспалительных изменений в исследуемой области, а также их протяженность и распространенность.

Данное исследование было выполнено всем пациенткам на аппарате Pro Focus 2202 BK Medical (Дания) с частотой сканирования 13 МГц. Преимущество данного аппарата в наличии как вагинального, так и ректального датчиков, а также возможность выполнить трехмерную реконструкцию изображения (3D ТРУЗИ) пациенткам с извитым свищевым ходом, выраженным рубцовым процессом и/или с множественными затеками.

Позиционирование пациенток на боку с приведенными ногами к животу, позволяло облегчить введение датчика, учитывая анатомические изгибы кишки. Датчик заводили на расстояние примерно 10 см от края ануса. Ниже мы приводим пример полученных ультразвуковых эхограмм ректовагинального свища и рубцового замещения мышц анального сфинктера (рисунок 9–10).

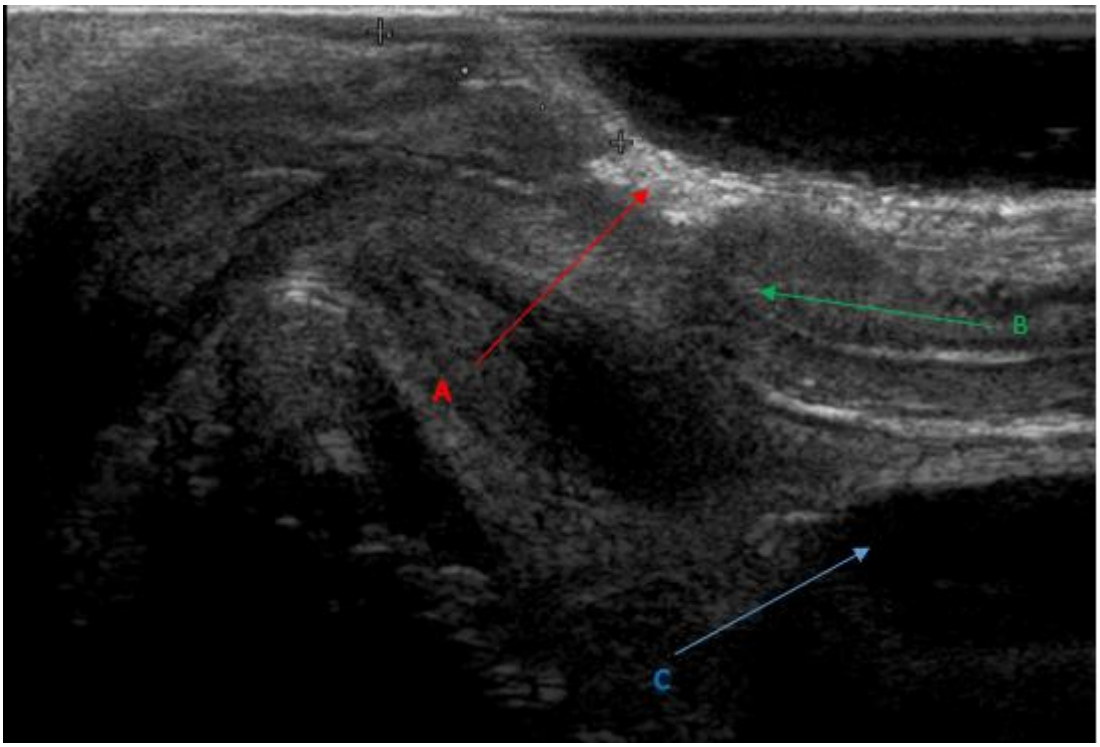

Рисунок 9 – Эхограмма пациентки А. с широким дефектом ректовагинальной перегородки. Продольное сканирование. Красная стрелка (буква «А») указывает на широкий дефект ректовагинальной перегородки, зеленая стрелка (буква «В») – просвет влагалища, синяя стрелка (буква «С») – полость мочевого пузыря

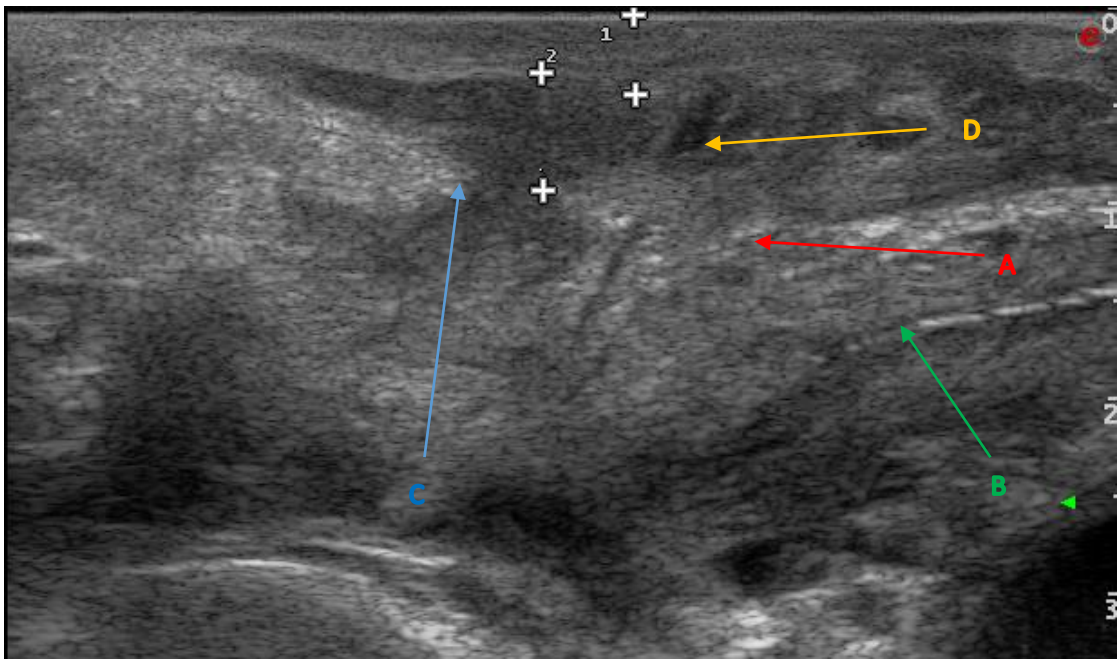

Рисунок 10 – Эхограмма пациентки Б. с рубцовым замещением мышц сфинктера (наружного и внутреннего) по передней полуокружности. Продольное сканирование. Красная стрелка (буква «А») указывает на рубцы ректовагинальной перегородки, зеленая стрелка (буква «В») – просвет влагалища, синяя стрелка (буква «С») – рубцовые изменения глубокой порции наружного сфинктера, желтая стрелка (буква «D») − рубцовые изменения внутреннего сфинктера

Согласно данным УЗ-исследования у 6/45 (13,3%) пациенток были выявлены гнойные затеки, так в 4/45 (8,8%) наблюдениях они распространялись под слизистой оболочкой прямой кишки, а в 2/45 (4,4%) − в толще ректовагинальной перегородки. Диаметр свищевых отверстий варьировал от 7 до 40мм (Me = 20) (таблица 20).

Таблица 20 – Основные параметры УЗ-исследования у пациентов с РВС

Параметр	Значение
Диаметр свищевого отверстия (мм), Me (Q1; Q3), (min-max)	20 (15; 25), (7-40)
Протяженность дефекта анального сфинктера по передней полуокружности (ч.у.ц.*), Me (Q1; Q3), (min-max)	2 (2; 4), (1-8)
Наличие затеков, n (%)	6 (13,3)

Продолжение таблицы 20

Подслизистый затек	4 (8,9)
Затек в ректовагинальной перегородке	2 (4,4)
Примечение: *ч.у.ц. – часы условного циферблата.	

В процессе исследования мы отметили, что при ультразвуковом исследовании фиксируется меньший размер дефекта ректовагинальной перегородки, чем при клиническом осмотре. По нашему мнению, это связанно с натяжением кишечной стенки на введенном датчике и, как следствие, изменением диаметра свищевого хода по результатам ТРУЗИ.

2.3.3 Эндоскопические методы исследования

Эзофагогастродуоденоскопия (ЭГДС) была выполнена 11 (24,4%) пациенткам старше 45 лет. Патологических изменений, требующих изменения тактики и проведения дополнительного обследования и/или лечения, не было выявлено ни в одном случае.

Пациенткам с РВС ректосигмоколоноскопию выполняли всем пациенткам старше 40 лет и при наличии показаний к ее проведению (подозрение на наличие ВЗК, скрининг онкологических заболеваний и т.п.). В нашем исследовании ректосигмоколоноскопия была выполнена 16 (35,6%) пациенткам. У 4 (8,8%) пациенток с ВЗК подтверждена ремиссия. Других патологических изменений, требующих изменения тактики и проведения дополнительного обследования и/или лечения, не выявлено.

2.4 Статистические методы обработки результатов

Данные о пациентках были внесены в электронную таблицу Microsoft Excel 2019 for Windows. Статистический анализ данных выполнен в программе Statistica 13.3 (TIBCO Sofrware Inc., США). Количественные данные представлены медианой

(Me) и квартилями (Q1; Q3), (min-max). При сравнении показателей сфинктерометрии до и после операции применен критерий Вилкоксона для связанных выборок. Уровень значимости различий при $p<0,05$. Для выявления факторов риска возникновения рецидива методом логистической регрессии был проведен однофакторный анализ клинико–анамнестических параметров, полученные результаты представлены отношением шансов (ОШ) и доверительным интервалом (95% ДИ). ROC-анализ проведен в программе GraphPad Prism.

2.5 Периоперационный период и техника операции

2.5.1 Предоперационный период

За сутки перед хирургическим вмешательством участники исследования без кишечной стомы принимали осмотические слабительные препараты (на основе натрия пикосульфата или макроголя) с целью лаважа желудочно-кишечного тракта. Пациенткам со стомой выполняли очистительную клизму вечером и утром перед операцией.

Пациенткам с затеком в ректовагинальной перегородке (n=5) была назначена однократная антибиотикопрофилактика (ампициллин+сульбактам) за 30 минут до начала операции.

Непосредственно перед началом операции выполняли катетеризацию мочевого пузыря. Обработку области промежности, влагалища и анального канала выполняли водным раствором хлоргексидина.

Хирургическое вмешательство проводили под спинальной анестезией с внутривенной седацией раствором пропофола, в положении на спине как для литотомии (с максимально приведенными к животу ногами).

2.5.2 Техника операции

В данном разделе представлено описание и фотографии техники ликвидации РВС эвагинационным методом. Для демонстрации основных этапов используются схемы со следующими цветовыми обозначениями:

- Линия разреза -----;
- Граница не вовлеченных в патологический (РВС) процесс тканей -----;
- Граница вовлеченных в патологический процесс тканей -----;
- Линия швов -----, **đ**.

Ректовагинальный свищ и этапы хирургических вмешательств со стороны влагалища схематично могут быть представлены как во фронтальной (рисунок 11), так и в сагиттальной (рисунок 12) плоскостях. Схемы были впервые представлены в работе Мудрова А.А [8].

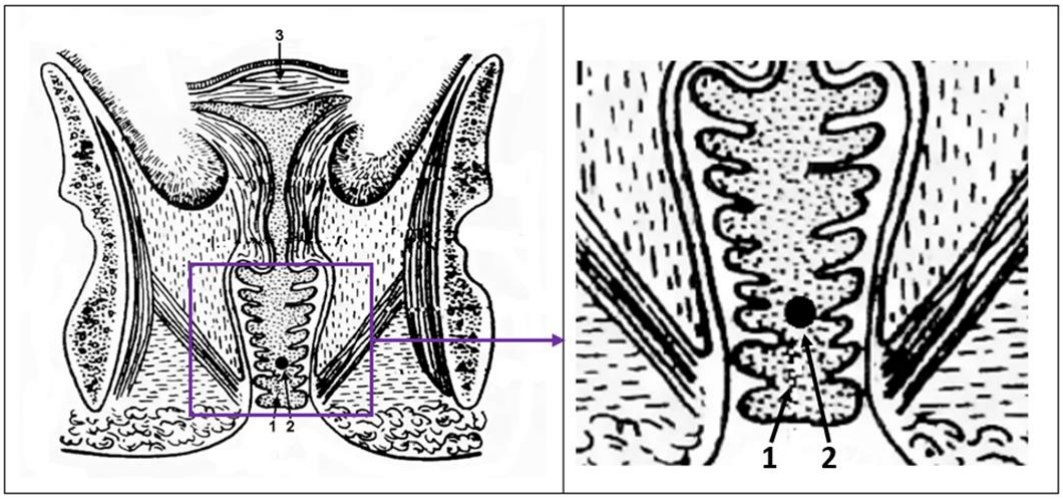

Рисунок 11 – Ректовагинальный свищ во фронтальной плоскости (схематическое изображение: 1 – влагалище; 2 – наружное свищевое отверстие РВС со стороны влагалища; 3 – матка)

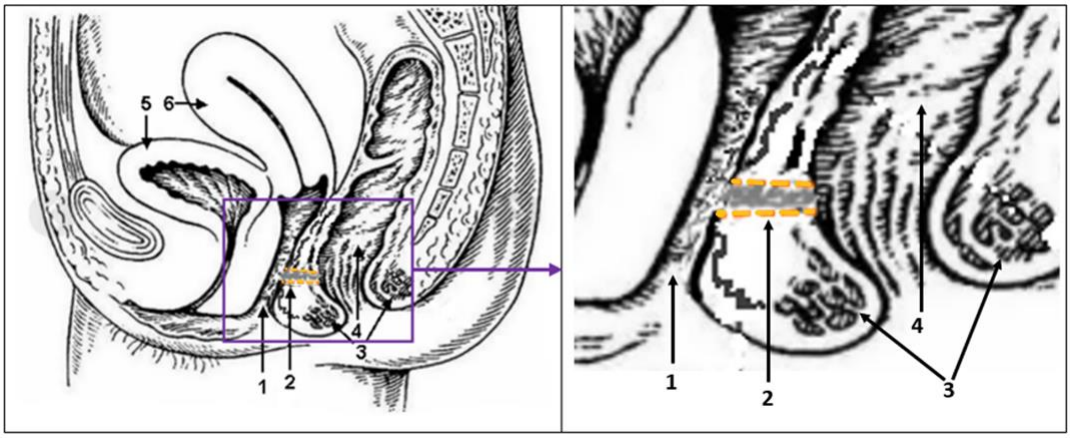

Рисунок 12 – Ректовагинальный свищ в сагиттальной плоскости (схематическое изображение: 1 – влагалище; 2 – ректовагинальный свищ; 3 – анальный сфинктер; 4 – прямая кишка; 5 – мочевой пузырь; 6 – матка)

Техника операции: После ревизии анатомической зоны операции физиологическим раствором с добавлением адреналина в разведении 0,00025 выполняют гидропрепаровку ректовагинальной перегородки и анатомических областей локации концов анального сфинктера, мышечных структур леваторов (рисунок 13–14).

Рисунок 13 – Дефект ректовагинальной перегородки со стороны влагалища

Рисунок 14 – Гидропрепаровка ректовагинальной перегородки

Трансвагинальным доступом вокруг дефекта ректовагинальной перегородки выполняют циркулярное рассечение задней стенки влагалища и выделение свищевого хода до стенки прямой кишки. Следует отметить, что расстояние от края дефекта до разреза стенки влагалища определяется индивидуально и составляет, в среднем, 3 мм (рисунок 15).

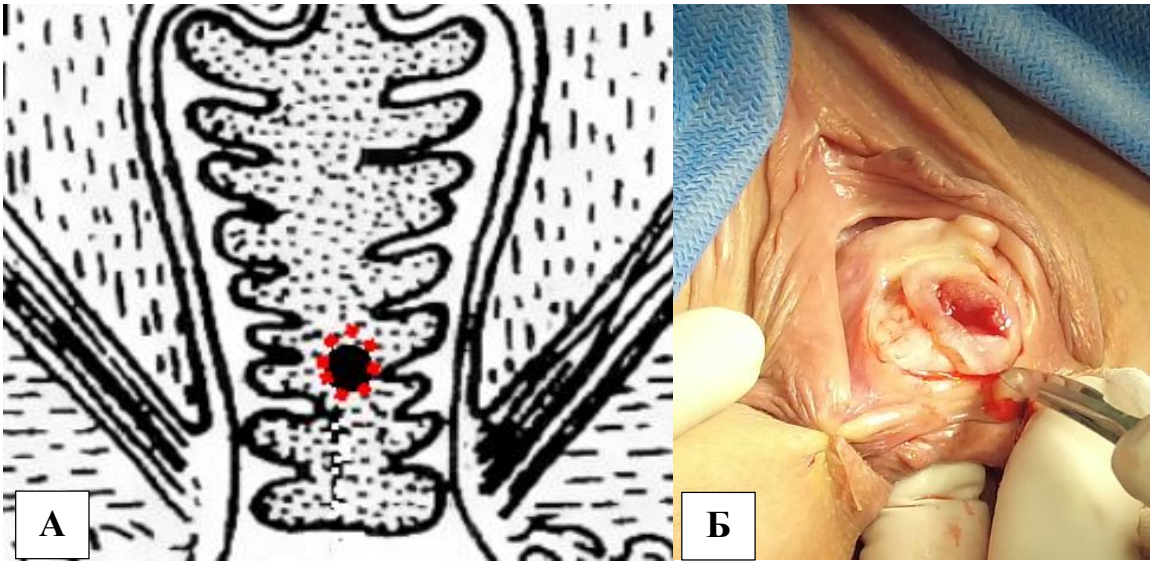

Рисунок 15 – Схема циркулярного разреза стенки влагалища вокруг свищевого отверстия (А); интраоперационное фото циркулярного разреза влагалища (Б)

Для полноценного выведения свищевого хода и скомпрометированного сегмента стенки прямой кишки (эвагината) за пределы анального канала важным и отличительным этапом операции является тщательное расщепление ректовагинальной перегородки во всех направлениях на расстояние не менее 5 см от краев дефекта (рисунок 16).

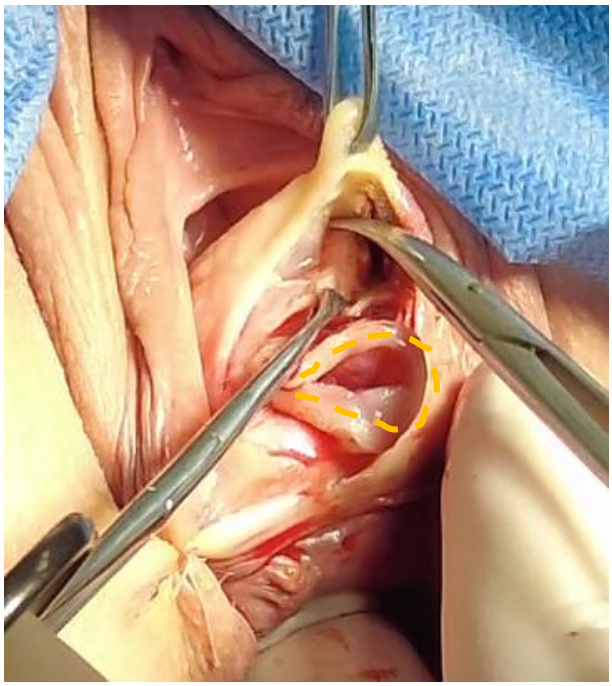

Рисунок 16 – Разделение ректовагинальной перегородки и мобилизация передней стенки прямой кишки в проксимальном направлении (желтой пунктирной линией выделены границы РВС)

Наличие дефекта мышц анального сфинктера является важным условием выполнения данной операции, так как именно это позволяет полноценно выделить стенку прямой кишки и анального канала в дистальном направлении практически до перианальной кожи (рисунок 17).

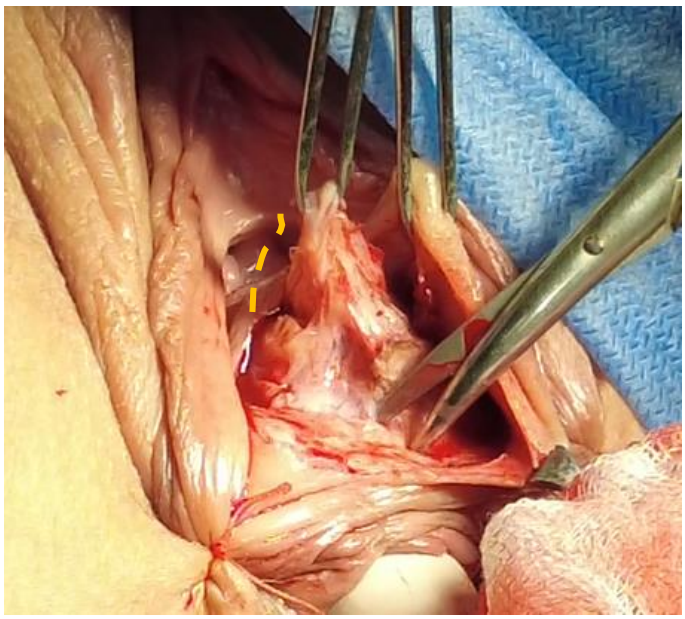

Рисунок 17 – Разделение ректовагинальной перегородки и мобилизация передней стенки прямой кишки в дистальном направлении до перианальной кожи в дистальном направлении (желтой пунктирной линией выделены границы РВС)

После адекватной мобилизации сегмента передней стенки кишки визуализируют и выделяют передние порции мышц леваторов и концы наружного анального сфинктера (рисунок 18).

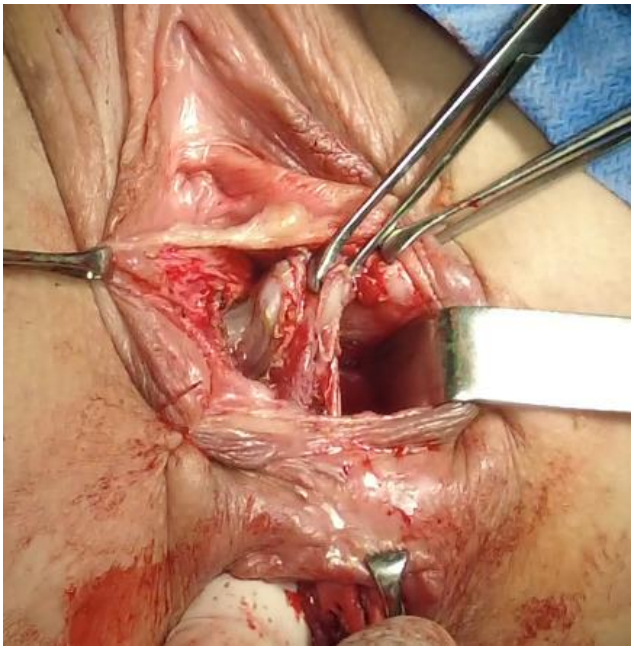

Рисунок 18 – Выделенный правый леватор

Далее на краях дефекта формируют нити-держалки (рисунок 19).

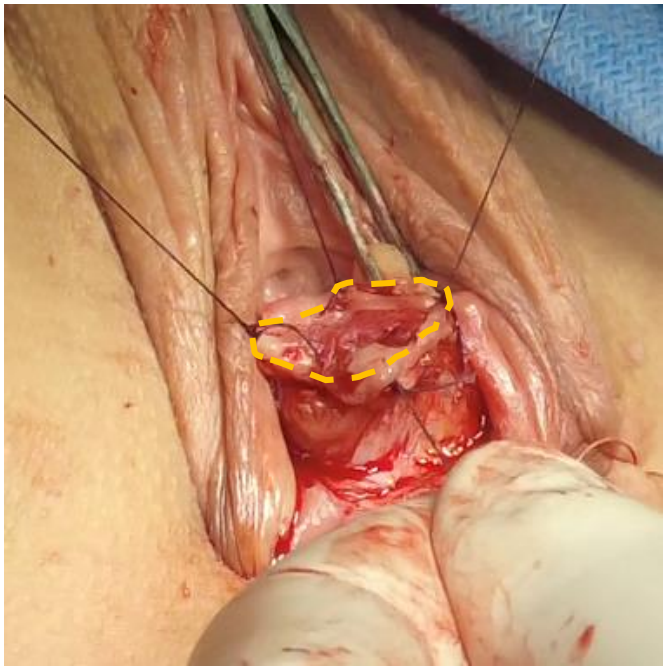

Рисунок 19 – На края дефекта кишки со стороны влагалищной раны сформированы нити-держалки (желтой пунктирной линией выделены границы РВС)

Со стороны кишки за нити-держалки проводят эвагинацию («выворачивание») свищевого хода и сегмента стенки кишки, несущего дефект, за пределы анального канала (рисунок 20).

При необходимости осуществляют дополнительную мобилизацию сегмента передней стенки прямой кишки (рисунок 21).

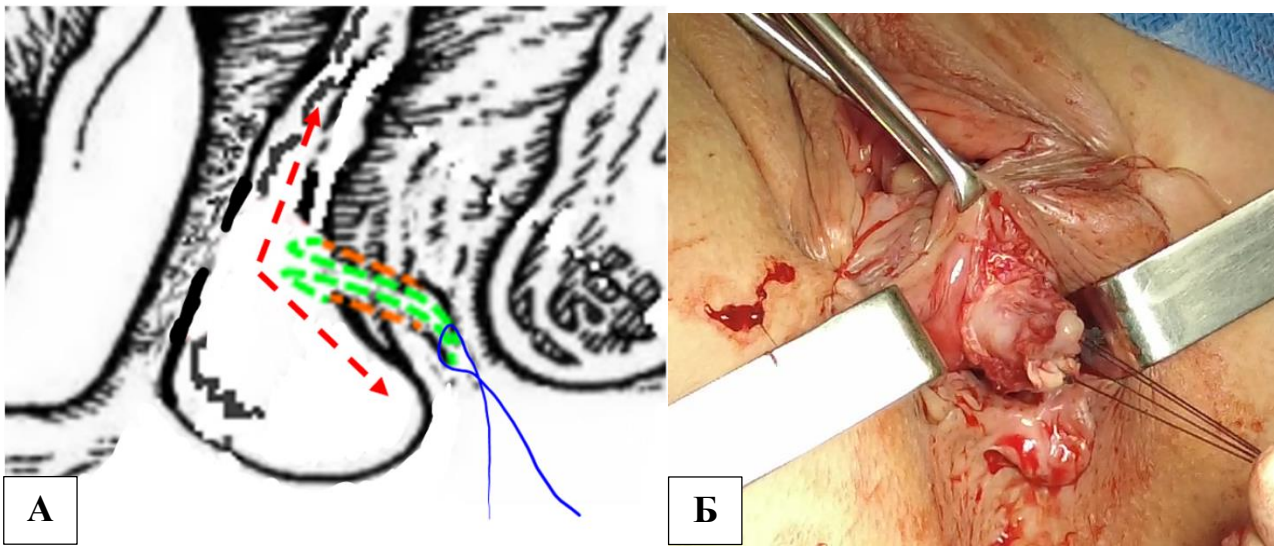

Рисунок 20 – Эвагинация скомпроментированного сегмента стенки кишки за пределы анального канала: А – схема эвагинации; Б – интраоперационная фотография вывернутого эвагината за пределы анального канала

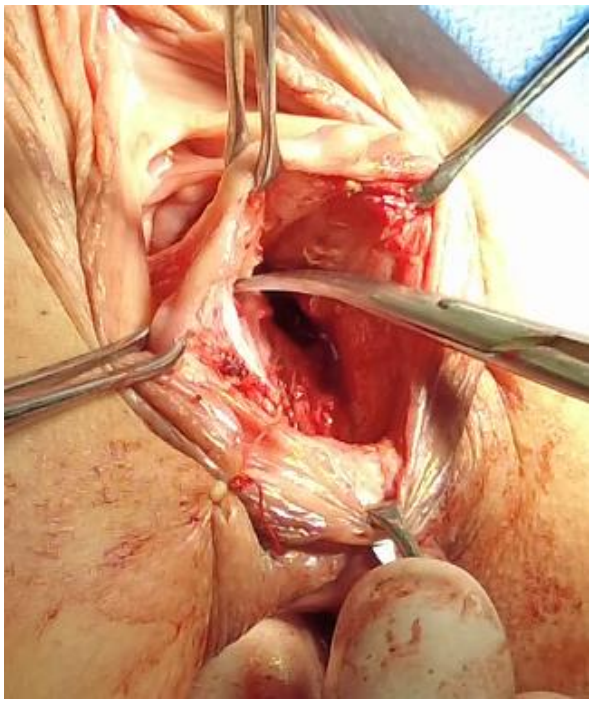

Рисунок 21 – Дополнительное расщепление ректовагинальной перегородки и мобилизация передней стенки прямой кишки после эвагинации цилиндрического сегмента

Отдельными узловыми швами выполняют сфинктеролеваторопластику с обязательным захватом в линию швов нескомпрометированных, проксимальных по отношению к дефекту отделов стенки прямой кишки (рисунок 22).

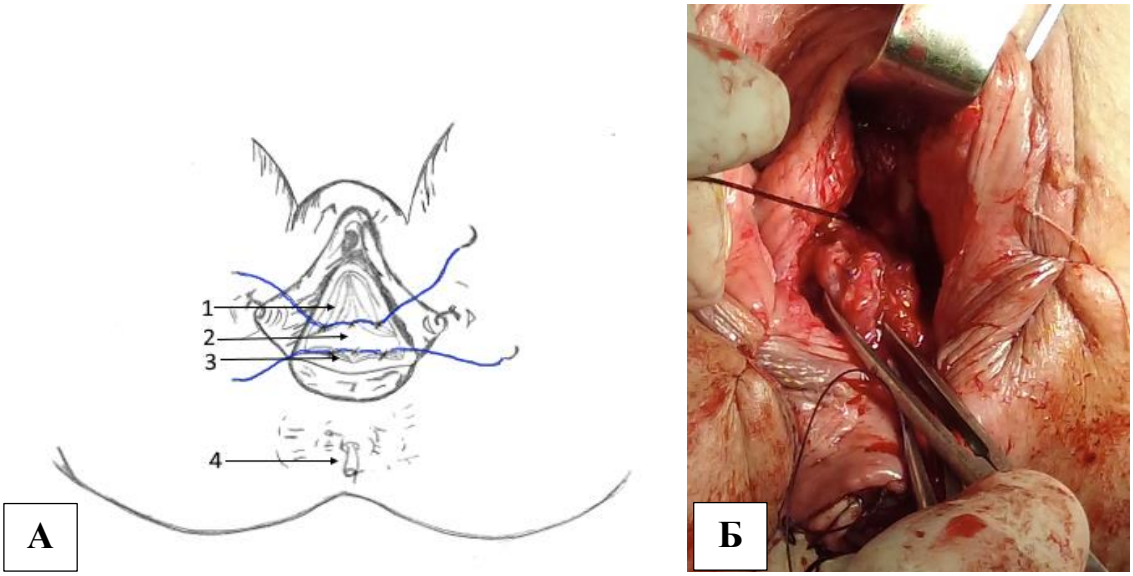

Рисунок 22 – Передняя сфинктролеваторопластика: А – схема сфинктеропластики конец-в-конец (1 – выделенные мышцы леваторов; 2 − низведенный в процессе эвагинации нескомпрометированный вышележащий отдел прямой кишки; 3 – выделенные концы анального сфинктера; 4 – выведенный за пределы); Б – интраоперационная фотография передней сфинктеропластики

Следует лишний раз подчеркнуть, что выполнение сфинктеролеватопластики является крайне важным не только для коррекции недостаточности анального сфинктера и ликвидации его дефекта, но, прежде всего, данный этап позволяет зафиксировать эвагинат за пределами анального канала. Эвагинат не отсекается (рисунок 23), а рана во влагалище ушивается отдельными узловыми швами (рисунок 24).

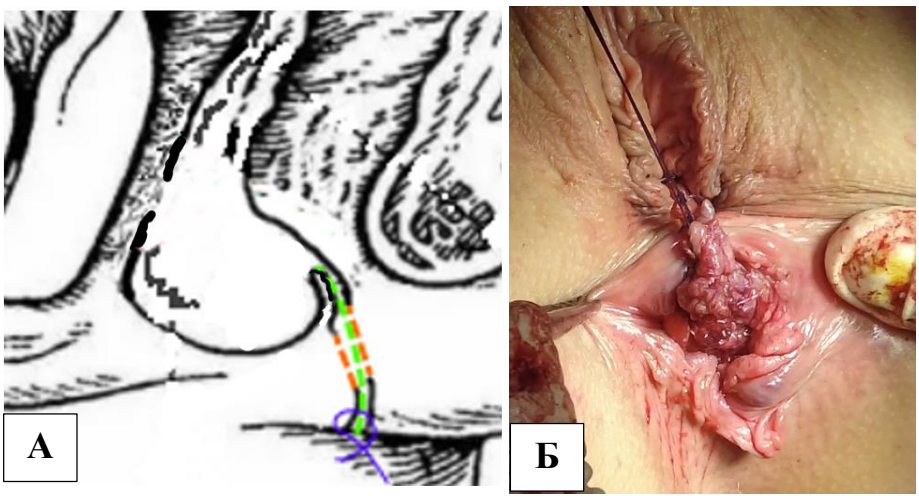

Рисунок 23 – Окончательный вид, эвагината со стороны прямой кишки: А – схематичное изображение эвагината за пределами анального канала; Б – интраоперационная фотография эвагината

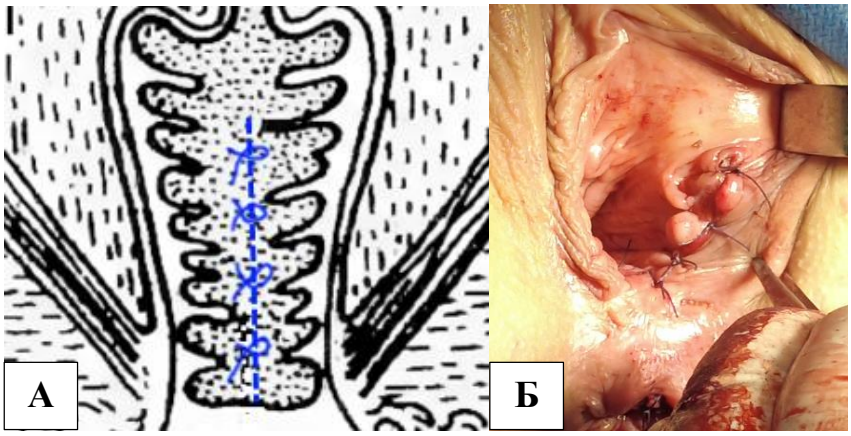

Рисунок 24 – Ушивание влагалищной раны: А – схематичное изображение; Б – интраоперационная фотография

2.5.3 Послеоперационный период

Первые двое суток после операции пациенткам рекомендовали соблюдать постельный режим, назначали стол №4 (богатый белком). На 3 сутки все пациентки переведены на общий режим, за исключением ограничений в пребывании в положении сидя и интенсивных физических нагрузок. Рекомендовано полноценное питание – стол №15, а также, пациенткам без стомы и ВЗК в анамнезе, назначали

применение дополнительных пищевых волокон на основе псиллиума с целью формирования регулярного мягкого стула.

Во время ежедневных перевязок выполняли санацию влагалища водными растворами антисептиков. Оценивали состояние раны со стороны влагалища и контроль за эвагинатом со стороны прямой кишки. В среднем эвагинат отторгался на 6-7 сутки после оперативного вмешательства (рисунок 25).

Рисунок 25 – Фотография эвагината, отторгшегося на 7 сутки после операции

В послеоперационном периоде рутинную антибактериальную терапию не применяли.

После выписки из стационара рекомендовали выполнять санацию влагалища водными растворами антисептиков 2-3 раза в день, регулировать стул алиментарной диетой и применением дополнительных пищевых волокон на основе псиллиума, ограничивать физические нагрузки и сидячее положение в течение 1 месяца после операции. Состояние раны фиксировали во время контрольных осмотров в условиях НМИЦ колопроктологии на 7, 21 и 30 сутки после операции. Ректальный пальцевой осмотр впервые проводили на 30-е сутки после операции всем пациенткам. Через 3-12 месяцев после операции пациенткам выполняли контрольное ТРУЗИ и сфинктерометрию.

ГЛАВА 3. РЕЗУЛЬТАТЫ ПРИМЕНЕНИЯ ЭВАГИНАЦИОННОГО МЕТОДА ЛИКВИДАЦИИ РЕКТОВАГИНАЛЬНОГО СВИЩА

Основными критериями оценки результатов лечения являлись – наличие/отсутствие клинико-инструментальных признаков заживления РВС и улучшение/ухудшение функции ЗАПК. Непосредственные и отдаленные результаты лечения прослежены у всех 45 пациенток, вошедших в исследование.

3.1 Непосредственные результаты ликвидации ректовагинальных свищей эвагинационным методом

3.1.1 Периоперационные осложнения

Длительность операции составила от 25 до 106 минут (Me = 60 (50; 85). В 2/45 (4%) случаях интраоперационно при мобилизации свищевого хода была травмирована вышележащая стенка прямой кишки, что, по нашему мнению, было связано с выраженным фиброзно-рубцовым процессом в ректовагинальной перегородке из-за ранее перенесенных оперативных вмешательств.

С целью иллюстрации такого интраоперационного осложнения представлено данное клиническое наблюдение.

В ФГБУ «НМИЦ колопроктологии имени А.Н. Рыжих» Минздрава России обратилась пациентка С, 62 лет, с жалобами на выделение всех компонентов кишечного содержимого через влагалище, недержание газов и жидкого стула.

Из анамнеза пациентки известно, что в 2022 году ей была выполнена лапароскопическая промонтофиксация (сакровагинопексия), осложнившаяся абсцессом Дугласова пространства. При вскрытии и санации абсцесса вагинальным доступом была травмирована прямая кишка с последующим образованием РВС. Тогда же пациентке сформирована сигмостома. Через 3 месяца предпринята попытка ликвидации дефекта ректовагинальной перегородки методом раздельного ушивания прямой кишки и влагалища с одномоментной реконструктивно-

восстановительной операцией − закрытием колостомы. На 4-ый день после операции пациентка стала отмечать выделение кишечного содержимого через влагалище.

При сборе анамнеза пациентка оценила симптомы недостаточности по шкале Wexner на 12 баллов.

При осмотре области промежности кожные покровы не изменены, эрозий и мацераций не выявлено. Наружные женские половые органы сформированы правильно, не деформированы. Половая щель зияет. Анус сомкнут. Рефлекс с перианальной кожи сохранен.

Per vaginam: стенки влагалища эластичные. Шейка матки цилиндрической формы, придатки не пальпируются. По задней стенке влагалища в ее нижней и средней трети определяется широкий дефект ректовагинальной перегородки, размерами 3х2см, свободно пропускающий палец. Стенки влагалища в парасвищевой области рубцово измененные.

Per rectum: передняя стенка анального канала рубцово изменена. По передней полуокружности в 2 см от зубчатой линии определяется дефект стенки нижнеампулярного отдела прямой кишки до 3 см в диаметре, вокруг него определяются выраженные рубцовые изменения ректовагинальной перегородки (проксимально) и тканей, расположенных в клетчаточных пространствах таза (рисунок 26).

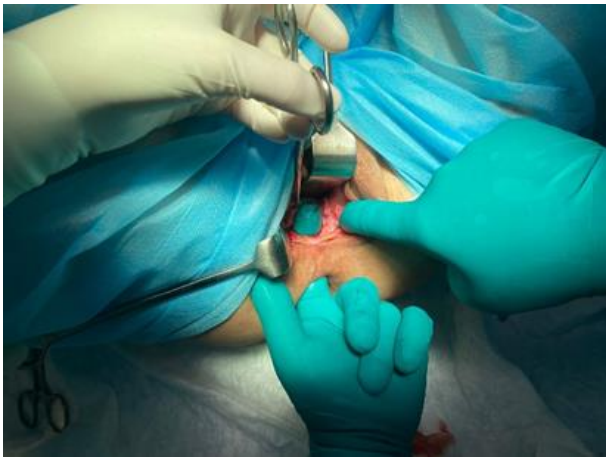

Рисунок 26 – Фотография дефекта ректовагинальной перегородки у пациентки С., 62 лет

При УЗ-исследовании выявлено, что на 12 часах, сразу за зубчатой линией, определяется широкое внутреннее свищевое отверстие диаметром 34 мм, от которого идет свищевой ход длиной 18 мм, диаметром около 25 мм, открывающийся в просвет влагалища. Отмечается дефект мышечных структур сфинктера с 10 до 2 часов (рисунок 27).

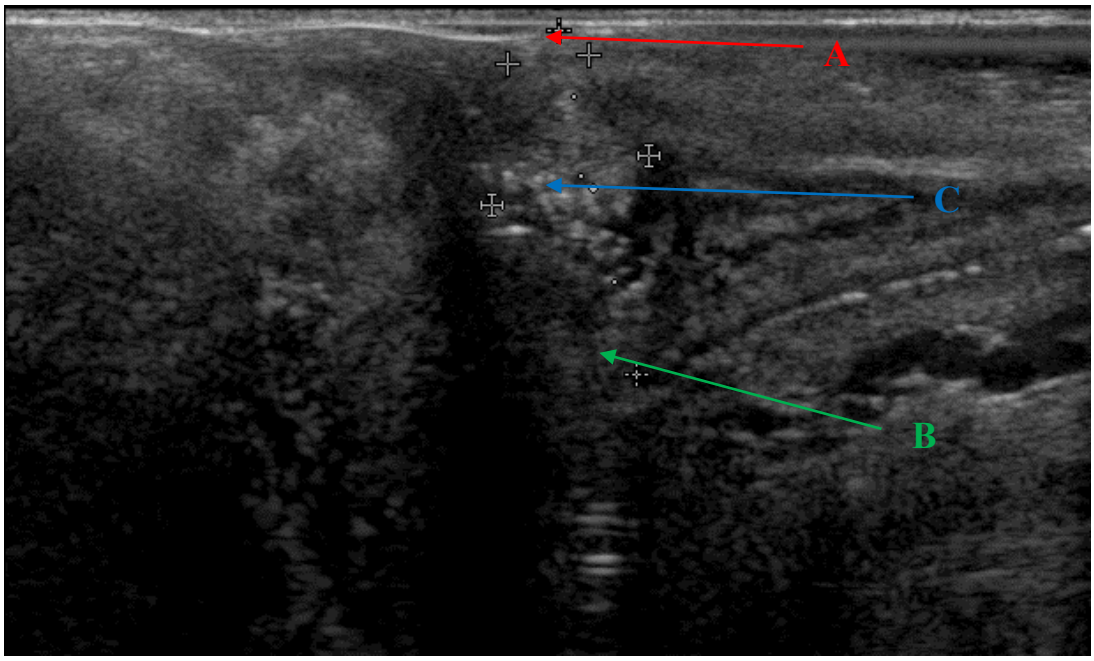

Рисунок 27 – Эхограмма пациентки С. с широким дефектом ректовагинальной перегородки. Продольное сканирование. Красная стрелка (буква «А») указывает на широкий дефект ректовагинальной перегородки, зеленая стрелка (буква «В») – внутреннее свищевое отверстие, синяя стрелка (буква «С») – свищевой ход

По данным сфинктерометрии выявлено снижение показателя среднего давления покоя до 36 мм рт. ст., а также снижение максимального давления сокращения до 89 мм рт. ст.

После комплексного обследования установлен диагноз: рецидивный ректовагинальный свищ высокого уровня. Недостаточность анального сфинктера 2 степени.

Пациентке решено выполнить оперативное вмешательство в объеме ликвидации ректовагинального свища эвагинационным методом. Во время мобилизации стенки прямой кишки нами отмечен выраженный фиброзный процесс

во всех направлениях от дефекта ректовагинальной перегородки, наиболее выраженный в проксимальном направлении, предположительно, в области перенесенного гнойного процесса. В процессе выделения и мобилизации стенки прямой кишки в проксимальном направлении перфорирована стенка прямой кишки в 1,5 см от основного дефекта. Диаметр отверстия составил 2 мм (рисунок 28).

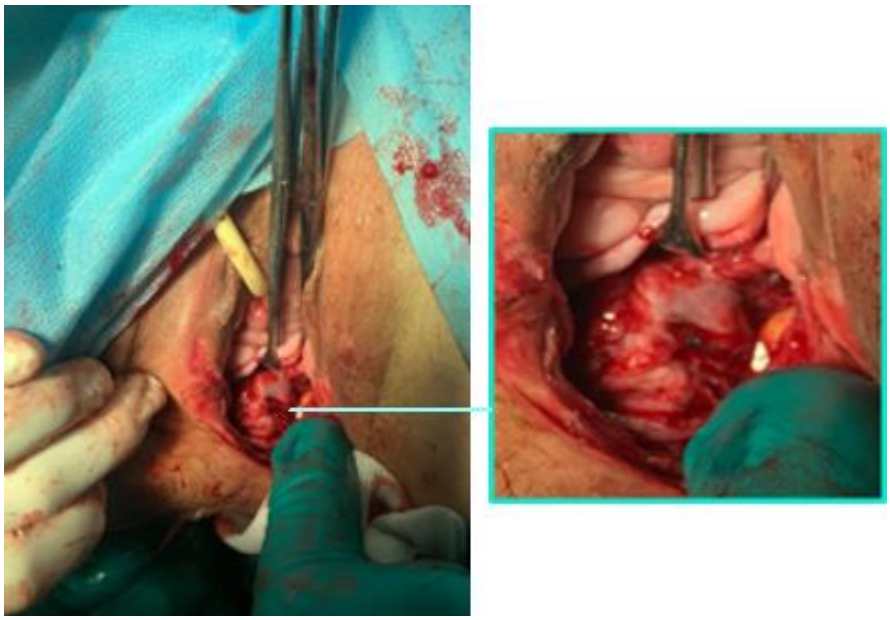

Рисунок 28 – Фотография интраоперационной перфорации вышележащего отдела кишки

Данное осложнение потребовало более «высокой» мобилизации стенки прямой кишки проксимальнее вновь образованного соустья. Следует отметить, что выраженность фиброзного процесса в проксимальном направлении только нарастала. Эти факторы, вероятнее всего, послужили причиной вскрытия Дугласова пространства (рисунок 29). При ревизии данных за повреждение каких-либо внутренних органов не выявлено. Выполнено ушивание тазовой брюшины отдельными швами со стороны влагалищной раны.

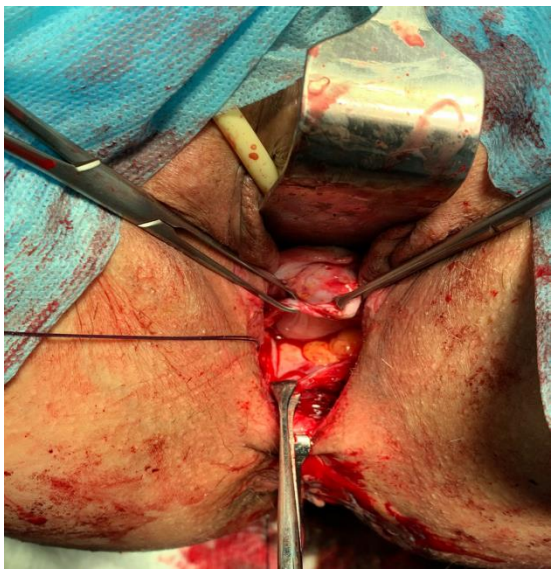

Рисунок 29 – Фотография вскрытого Дугласова пространства со стороны промежности

После чего операция выполнена в запланированном объеме, зона перфорации прямой кишки вошла в эвагинат и была выведена за пределы анального канала. Продолжительность операции составила 90 минут.

В послеоперационном периоде пациентке назначена антибактериальная терапия. Стул отмечен на 4-ые сутки. Болевой синдром не превышал 4 баллов. Осложнений в послеоперационном периоде не отмечено. Выписана из стационара на 14-ые сутки.

Через 3 месяца по данным клинического обследования и ТРУЗИ данных за наличие РВС не выявлено (рисунок 30–31). Также не было выявлено дефекта анального сфинктера по передней полуокружности. При субъективной оценке функции держания по шкале Wexner пациентка оценила его на 0 баллов. При сфинктерометрии также отмечена положительная динамика: среднее давление покоя – 38 мм рт. ст., максимальное давление сокращения – 123 мм рт. ст.

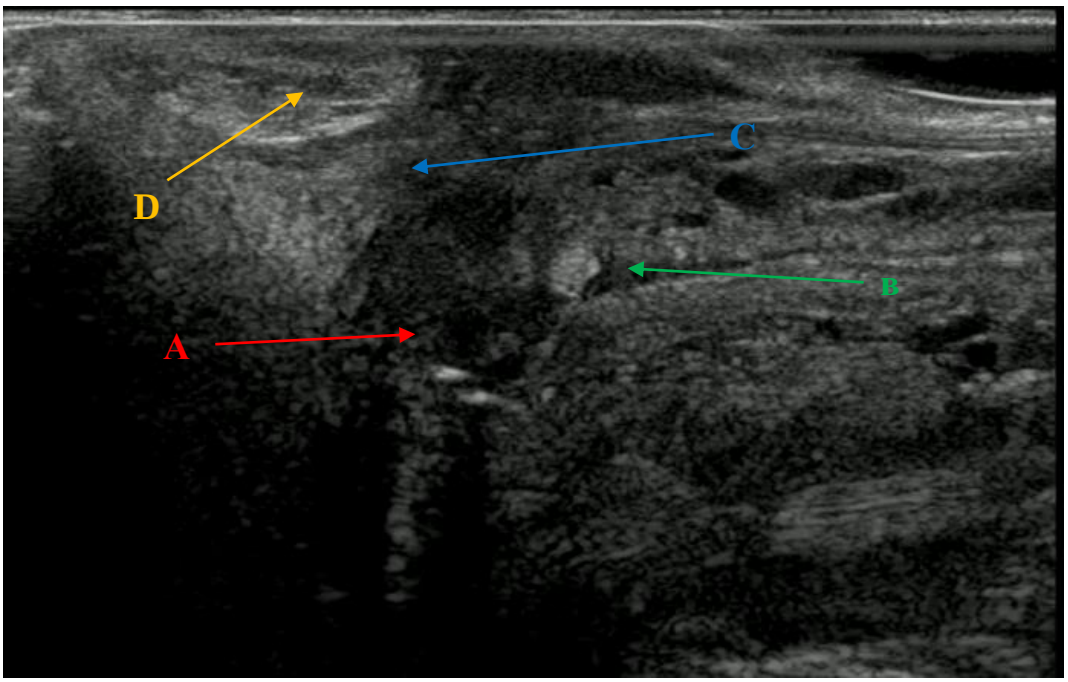

Рисунок 30 – Эхограмма пациентки С. Продольное сканирование. Красная стрелка (буква «А») указывает на рубцы задней стенки влагалища, зеленая стрелка (буква «В») – просвет влагалища, синяя стрелка (буква «С») – рубцовые изменения глубокой порции наружного сфинктера, желтая стрелка (буква «D») – рубцовые изменения внутреннего сфинктера

Рисунок 31 – Фотография промежности и влагалища у пациентки С., 62 лет, через три месяца после ликвидации дефекта ректовагинальной перегородки эвагинационным методом

Классификация послеоперационных осложнений проводилась по Clavien-Dindo (Приложение А). У 14/45 пациенток (31,1%) на 3-4 сутки после хирургического лечения выявлена гематома перианальной области (I ст. по Clavien-Dindo). При динамическом наблюдении за этими пациентками проведения дополнительного консервативного или оперативного лечения не потребовалось ни в одном наблюдении (таблица 21).

Таблица 21 – Характер осложнений, развившихся интраоперационно и в раннем послеоперационном периоде*

Осложнение	Кол-во пациенток, n (%)
Перфорация вышележащей стенки прямой кишки	2 (7,4)
Гематома перианальной области	14 (51,9)
Диастаз краев влагалищной раны	11 (40,1)
Всего	27 (100)
Примечание: *Одна пациентка могла перенести 1 и более различных осложнений, расчет на общее количество осложнений.	

В 11/45 (24,4%) случаях в раннем послеоперационном периоде отмечен диастаз краев влагалищной раны (I ст. по Clavien-Dindo). При этом, у 3/11 пациенток (27,3%) были зарегистрированы жалобы на выделение компонентов кишечного содержимого через влагалище на 30 сутки. В 8/11 (72,7%) наблюдениях при наличии диастаза краев раны во влагалище рецидива заболевания не произошло, рана во влагалище зажила вторичным натяжением. Важно подчеркнуть, что достоверной корреляции между диастазом краев влагалищной раны и рецидивом заболевания не было выявлено.

3.1.2 Послеоперационный болевой синдром

Болевой синдром во всех наблюдениях не превышал 4 баллов за все время оценки (таблица 22). Применение наркотических анальгетиков не потребовалось

ни в одном случае, болевой синдром удалось купировать при помощи нестероидных противовоспалительных средств (НПВС) в таблетированной форме.

Таблица 22 – Степень выраженности болевого синдрома в течение 10 дней после применения эвагинационного метода по НОШ

Сутки после операции	Уровень болевого синдрома, Me (Q1; Q3)
1	1 (0; 2)
2	3 (3; 4)
3	4 (3; 4)
4	4 (3; 4)
5	3 (2; 3)
6	2 (1; 2)
7	1 (1; 1)
8	1 (0; 1)
9	0 (0; 1)
10	0 (0; 1)

Пик болевого синдрома отмечался на 4 сутки, что предположительно может быть связано с первым актом дефекации после операции (рисунок 32).

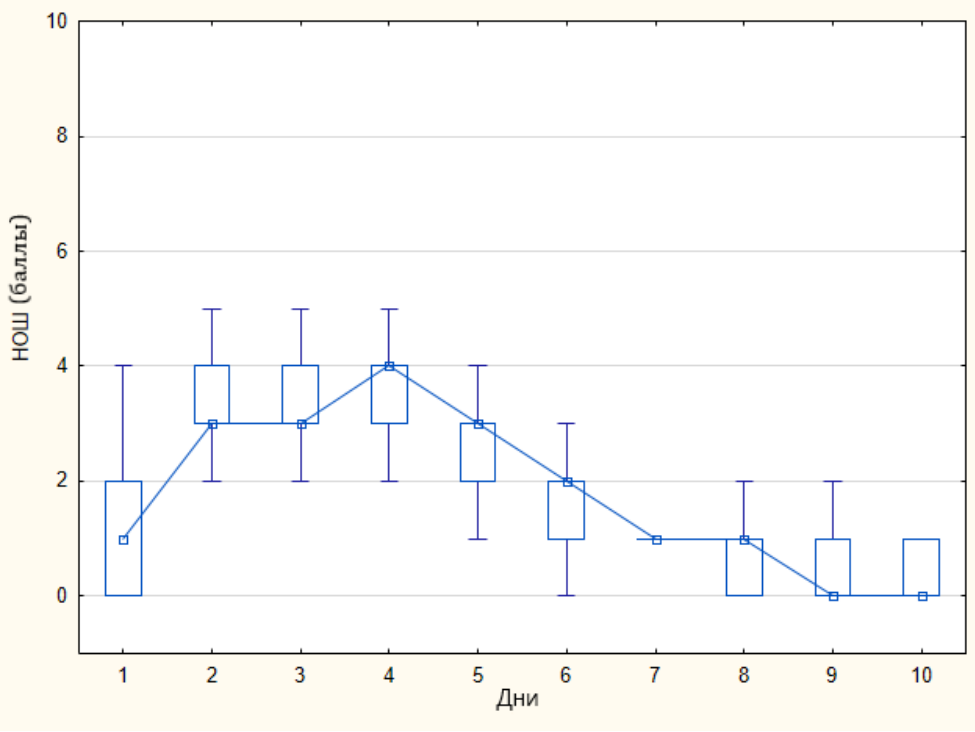

Рисунок 32 – Интенсивность болевого синдрома по НОШ в течение 10 дней

3.1.3 Пребывание в стационаре

Учитывая активизацию больных на 3 сутки, низкую интенсивность болевого синдрома на 5 сутки и отторжение эвагината на 7 сутки, выписку пациенток осуществляли не ранее, чем на 8 день. Медиана количества дней, проведенных пациентами в стационаре, составила 14 (10; 17), увеличение продолжительности госпитализации связано с проживанием основного числа пациенток, вошедших в исследование, в отдаленных регионах РФ.

3.2 Отдаленные результаты лечения ректовагинальных свищей эвагинационным методом

Период наблюдения за пациентами после применения эвагинационного метода у 45 пациенток с РВС составил 3-12 месяцев, Me = 6 (4; 8,5). По данным клинико-инструментального обследования рецидив ректовагинального свища в отдаленном послеоперационном периоде выявлен в 9/45 (20%) наблюдениях.

Следует отметить, что все 9/45 (20%) пациенток с рецидивом РВС после применения эвагинационного метода отметили значительное улучшение своего состояния, что было связано с уменьшением диаметра свищевого отверстия и нормализацией функционального состояния анального сфинктера. Учитывая практически полную регрессию клинических проявлений РВС, 2/45 (4,4%) пациентки полностью отказались от дальнейшего хирургического лечения. Повторно были оперированы в последующие 3-7 месяцев 7/45 (15,6%) больных. У 3/45 пациенток (6,7%) при использовании эвагинационного метода удалось ликвидировать дефект стенки влагалища и перевести свищ в передний неполный экстрасфинктерный, который был ликвидирован при помощи латерального прямокишечного лоскута. В 4/45 (8,9%) случаях был применен расщепленный влагалищно-прямокишечный лоскут (РВПЛ). После РВПЛ рецидив развился у одной (2,2%) пациентки, с целью ликвидации которого ей было выполнено

повторное вмешательство с использованием латерального прямокишечного лоскута. В период наблюдения данных за рецидив нет (рисунок 33).

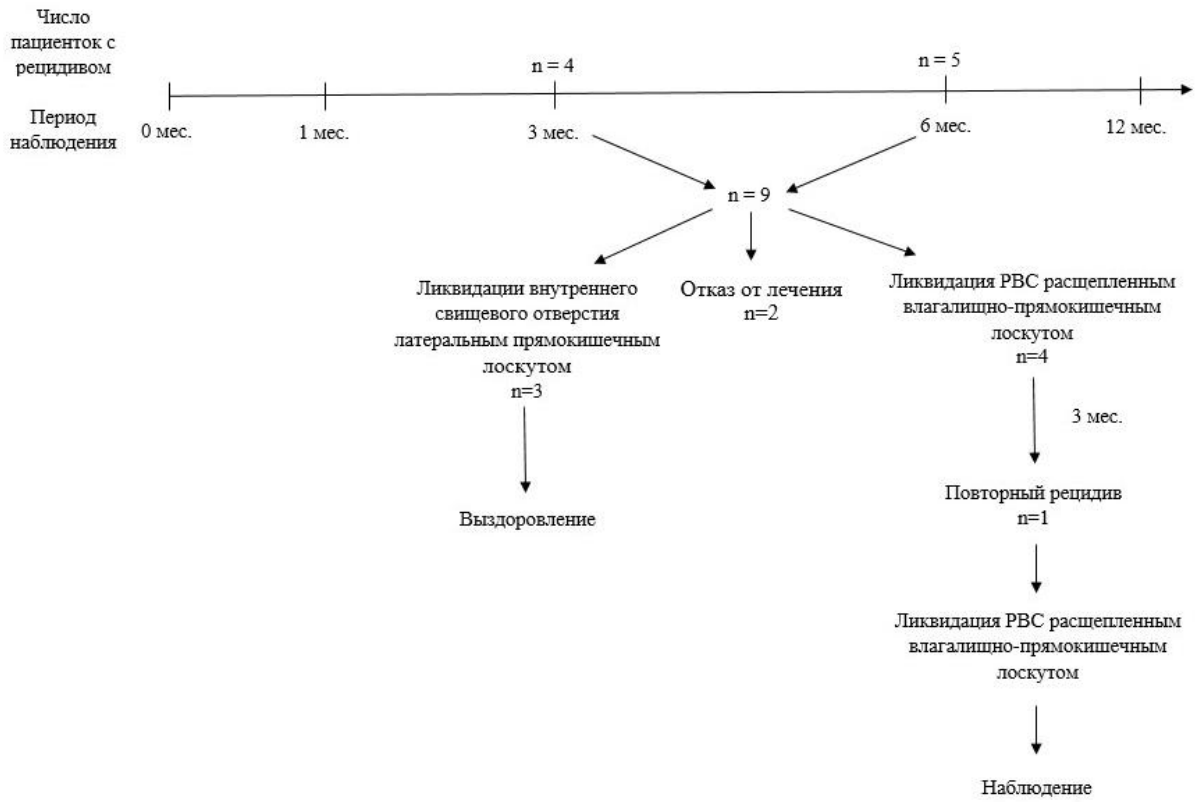

Рисунок 33 – Тактика лечения пациенток с рецидивом РВС после применения эвагинационного метода

С целью иллюстрации рецидива РВС после применения эвагинационного метода приводим клиническое наблюдение.

Пациентка К., 33 лет, обратилась в ФГБУ «НМИЦ колопроктологии имени А.Н. Рыжих» Минздрава России с жалобами на выделение из влагалища газов и жидкого кишечного содержимого, выраженную деформацию области промежности, что, по мнению пациентки, препятствовало нормальной социальной и семейной жизни.

Из анамнеза известно, что в 2015 году у пациентки были физиологические роды, которые сопровождались разрывом промежности 3 степени, с последующим первичным ушиванием мышц сфинктера и слизистой оболочки влагалища. Однако,

через 2 недели пациентка стала отмечать вышеуказанные жалобы. Также пациентка имела избыточную массу тела (ИМТ = 25,95) и наблюдалась у нефролога по поводу хронического пиелонефрита (вне обострения).

При сборе анамнеза пациентка оценила симптомы недостаточности по шкале Wexner на 9 баллов.

При осмотре области промежности кожные покровы не изменены, мацераций и эрозий не выявлено. Половая щель зияет. Промежность отсутствовала. Задняя дубликатура больших половых губ представлена кожной перемычкой по типу «чемоданной ручки» шириной 7 мм, под которой на задней стенке влагалища имеется ее дефект до 1,5 см (рисунок 34).

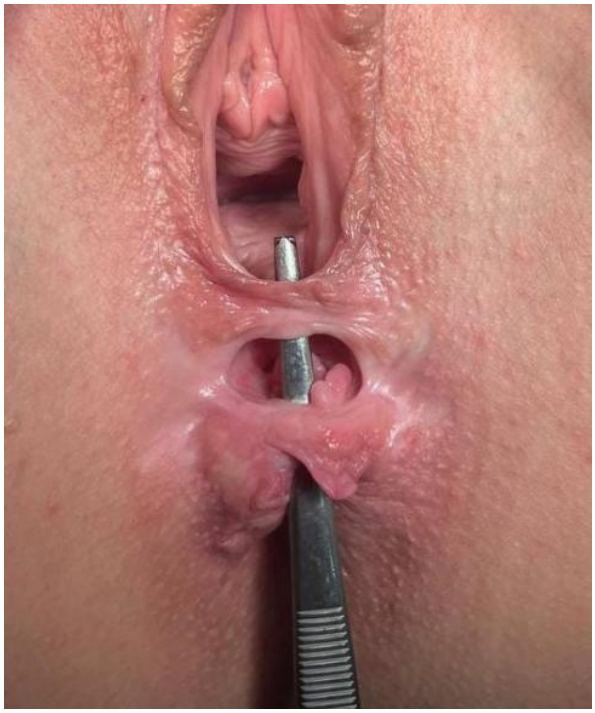

Рисунок 34 – Фотография дефекта ректовагинальной перегородки у пациентки К., 33 лет. Инструмент проведен через дефект ректовагинальной перегородки

Per vaginam: стенки влагалища эластичные. Шейка матки не изменена, придатки не пальпируются. По задней стенке влагалища в нижней и средней трети влагалища отмечается широкий дефект ректовагинальной перегородки до 1,5 см в диаметре, пропускает 1 фалангу указательного пальца.

Per rectum: стенки кишки гладкие, эластичные. По передней полуокружности на 12 часах по выше зубчатой линии на 1 см отмечается внутреннее свищевое отверстие до 1,5 см в диаметре (рисунок 35).

Рисунок 35 – Фотография дефекта ректовагинальной перегородки у пациентки К., 33 лет после рассечения дубликатуры половых губ

По данным ТРУЗИ, в проекции нижней трети анального канала на 12 часах определяется внутреннее свищевое отверстие диаметром 11 мм, от которого идет свищевой ход длинной 14 мм, диаметром 16 мм, открывающийся в просвет влагалища. Наружный анальный сфинктер рубцово замещен с 11 до 2 часов (рисунок 36).

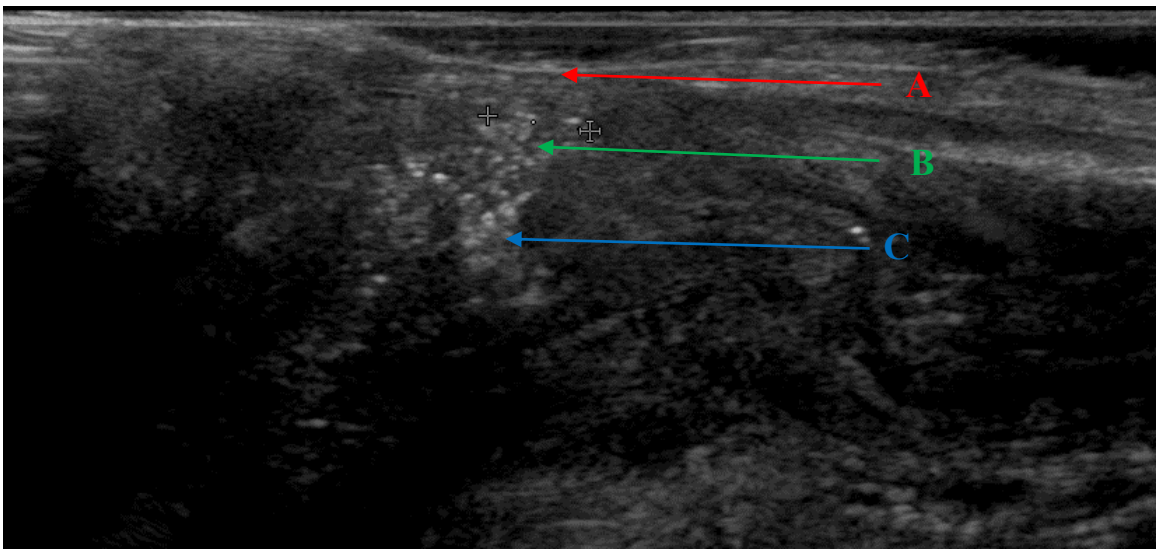

Рисунок 36 – Эхограмма пациентки К с широким дефектом ректовагинальной перегородки. Продольное сканирование. Красная стрелка (буква «А») указывает на внутреннее свищевое отверстие, зеленая стрелка (буква «В») – свищевой ход, синяя стрелка (буква «С») – наружное свищевое отверстие

При сфинктерометрии выявлено снижение функции запирательного аппарата прямой кишки: показатель среднего давления покоя – 33 мм рт. ст., максимального давления сокращения – 94 мм рт. ст.

По результатам клинико-диагностических обследований установлен диагноз: Послеродовый ректовагинальный свищ высокого уровня. Недостаточность анального сфинктера 2 степени.

Хирургическое вмешательство выполнено в объеме ликвидации РВС эвагинационным методом. Продолжительность операции составила 60 минут. Интраоперационных и ранних послеоперационных осложнений у пациентки не зафиксировано. Антибактериальная терапия не применялась. Ведение пациентки в послеоперационном периоде было стандартным, отторжение эвагината произошло на 8 сутки, больная выписана из стационара на 11 сутки.

На 21 сутки во время контрольного осмотра пациентка впервые отметила жалобы на периодическое ощущение выхода газов через влагалище.

Per vaginam: по задней стенке влагалища в нижней трети имеется послеоперационная рана в стадии краевой эпителизации, размерами 3х2 см. Диастаза краев раны не выявлено. Пальцевой ректальный осмотр не проводился.

Больной продолжено консервативное лечение.

На 90 сутки при контрольном осмотре жалобы на выделение газов из влагалища сохранились. Субъективно пациентка отмечала улучшение качества жизни и функции держания. По шкале Wexner зафиксировано 3 балла.

Per vaginam: по задней стенке влагалища в нижней трети отмечается послеоперационный рубец, в центре которого отмечается наружное свищевое отверстие до 2 мм в Д.

Per rectum: по передней полуокружности прямой кишки отмечаются рубцовые изменения, в области зубчатой линии определяется внутреннее свищевое отверстие до 2 мм в диаметре. Выполнено зондирование свищевого хода (рисунок 37).

Рисунок 37 – Фотография рецидива РВС свищевого хода у пациентки К., 33 лет, на 90 сутки после операции. Зонд проведен через РВС

При контрольном УЗ-исследовании по передней полуокружности прямой кишки на 12 часах в проекции нижней трети анального канала зафиксировано

внутреннее свищевое отверстие до 3 мм в диаметре, от которого идет свищевой ход диаметром 3 мм и открывается в просвет влагалища наружным свищевым отверстием диаметром до 2мм. Отмечено рубцовое замещение мышц наружного анального сфинктера на 12 часах (рисунок 38).

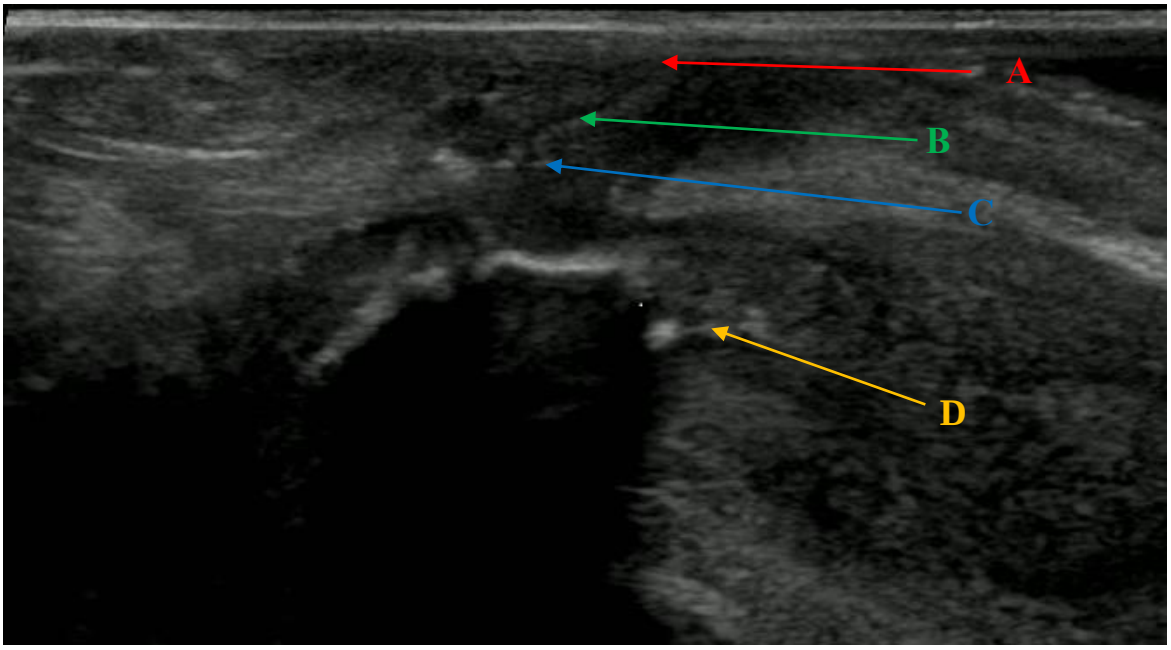

Рисунок 38 – Эхограмма пациентки К с узким ректовагинальным свищом. Продольное сканирование. Красная стрелка (буква «А») указывает на внутреннее свищевое отверстие, зеленая стрелка (буква «В») – свищевой ход, синяя стрелка (буква «С») – наружное свищевое отверстие, желтая стрелка (буква «D») – просвет влагалища

По данным сфинктерометрии выявлено улучшение показателя максимального давления сокращения до 124 мм рт.ст., при неизменном показателе среднего давления в покое − 33 мм рт.ст.

После клинико-инструментального обследования установлен диагноз: Рецидивный послеродовый ректовагинальный свищ высокого уровня. Недостаточность анального сфинктера 1-2 степени.

Пациентка повторно оперирована. Учитывая небольшой диаметр свищевого отверстия и отсутствие гнойных затеков, применен метод ликвидации ректовагинального свища расщепленным влагалищно-прямокишечным лоскутом с

положительным результатом, пациентка прослежена в течение 6 месяцев. Данных за возврат заболевания нет.

3.3 Функциональное состояние запирательного аппарата прямой кишки после применения эвагинационного метода

При субъективной оценке функции держания при помощи шкалы Wexner отмечено статистически достоверное ее улучшение после применения эвагинационного метода с 11,5 до 3,5 баллов (Me). Также значимое улучшение функционального состояния анального сфинктера отмечено при сфинктерометрии (таблица 23).

Таблица 23 – Основные параметры субъективной (шкала Wexner) и объективной (сфинктерометрия) оценки функции анального сфинктера до и после применения эвагинационного метода

Показатель, единица измерения	До операции	После операции	p
Среднее давление в анальном канале в покое (мм рт.ст), Me (Q1; Q3), (min-max)	36 (32; 38), (26-51)	38 (36; 39), (28-69)	0,004
Максимальное давление в анальном канале при волевом сокращении (мм рт.ст), Me (Q1; Q3), (min-max)	104 (82; 132), (51-226)	114 (99; 146), (70-227)	<0,0001
Оценка по шкале инконтиненции Wexner (балл), Me (Q1; Q3), (min-max)	11,5 (7; 14), (0-20)	3,5 (1; 8), (0-13)	<0,0001

Таким образом, эффективность методики в отношении улучшения функции держания подтверждена как субъективно, так и объективно.

3.4 Анализ факторов риска, влияющих на рецидив заболевания

С целью поиска факторов, влияющих предположительно на риск развития рецидива заболевания после применения эвагинационного метода, нами проведен унивариантный анализ клинико–анамнестических параметров. Такие, на первый взгляд, значимые факторы, как: наличие кишечной стомы; возраст; количество перенесенных ранее по поводу РВС операций; протяженность свищевого хода; наличие гнойных затеков, не оказывали влияния на частоту развития рецидива РВС (таблица 24).

Таблица 24 – Унивариантный анализ факторов риска развития рецидива РВС после применения эвагинационного метода

Фактор	ОШ	p
Возраст (г)	1,03 (0,96; 1,11)	0,35
ИМТ (кг/м²)	1,17 (0,99; 1,37)	0,053
Продолжительность заболевания (г)	1,02 (0,93; 1,12)	0,73
Кол-во родов	2,38 (0,83; 6,81)	0,1
Кол-во перенесенных ранее операций	1,29 (0,77; 2,17)	0,33
Диаметр свищевого отверстия (мм)	0,46 (0,26; 0,82)	0,008
Протяженность свищевого хода (мм)	0,95 (0,84; 1,08)	0,46
Сопутствующие заболевания	0,72 (0,12; 4,38)	0,73
Стома	1,38 (0,23; 8,36)	0,73
Наличие затеков	5,33 (0,86; 32,9)	0,07
Гематома перианальной области	0,84 (0,51; 1,12)	0,26
Диастаз краев влагалищной раны	1,51 (0,74; 7,06)	0,18

Единственным выявленным нами фактором, повышающим риск развития рецидива РВС, являлся диаметр свищевого отверстия. Причем, парадоксальным можно назвать тот факт, что риск развития рецидива заболевания увеличивался с уменьшением размеров свищевого отверстия в кишечной стенке. При построении ROC – кривой выявлено, что при диаметре свищевого отверстия меньше 16 мм

возрастает вероятность возврата заболевания (ОШ = 85,3 (95% ДИ 7,8; 933,2), p=0,0003) (рисунок 39).

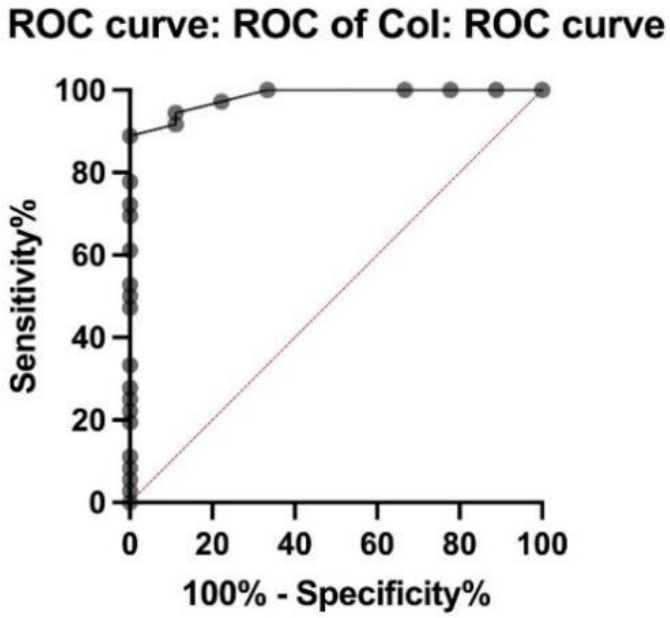

Рисунок 39 – ROC – кривая зависимости рецидива РВС от диаметра свищевого отверстия. AUC = 0,983± 0,015 (95% ДИ: 0,953 – 1,0), p < 0,01, точка отсечки соответствует 16 мм. Чувствительность = 100% (95% ДИ: 66,3-100%). Специфичность = 88,9% (95% ДИ:73,9-96,9%). ПЦПР = 69,2% (95% ДИ: 38,6-90,9%). ПЦОР = 100% (95% ДИ: 89,1-10%)

В связи с тем, что при оценке значений ИМТ наблюдалась незначительная тенденция к наличию связи с частотой возврата заболевания (p=0,053), мы также построили ROC – кривую и выявили что при ИМТ ≥ 23,38 возрастает вероятность развития рецидива (ОШ = 1,15 (95% ДИ: 0,99; 1,36), p = 0,06), при этом в данном исследовании влияние ИМТ на риск развития рецидива не было подтверждено (рисунок 40).

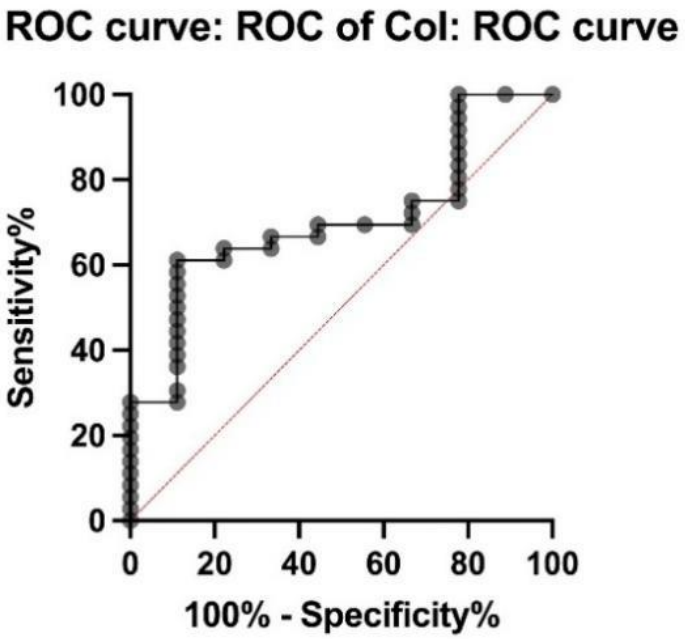

Рисунок 40 – ROC – кривая зависимости рецидива РВС от ИМТ. AUC = 0,7 0,09 (95% ДИ: 0,53 – 0,88), p = 0,061, точка отсечки соответствует 23,38. Чувствительность = 88,9% (95% ДИ: 51,8 – 99,7%). Специфичность = 61,1% (95% ДИ: 43,5 – 76,9%). ПЦПР = 36,4% (95% ДИ: 17,2 – 59,3%). ПЦОР = 95,7% (95% ДИ: 78,1 – 99,9%)

3.5 Оценка качества жизни пациенток

На догоспитальном этапе и при контрольном обследовании (через 3-6 месяцев) после хирургического лечения все пациентки, отвечая на опросник SF-36 (Quality of Life, QQL) (см. Приложение Г), оценивали качество своей жизни. Данный опросник состоит из 11 вопросов, условно разделенных на две функциональные шкалы – физическую (PF, RP, BP, GH) и психическую (VT, SF, RE, MH). У пациенток с РВС в предоперационном периоде отмечено значительное снижение показателей психического здоровья Me = 67 (таблица 25).

Таблица 25 – Результаты опросника оценки качества жизни (SF-36) до и после применения операции

Шкала	До операции, Me (Q1; Q3)	Контрольное обследование, Me (Q1; Q3)	p
PF (физическое функционирование)	76 (73; 81)	77 (74; 83)	0,0003
RP (ролевое функционирование, обусловленное физическим состоянием)	78 (74; 82)	79 (75; 83)	0,15
BP (интенсивность боли)	82 (77; 86)	82 (79; 86)	0,42
GH (общее состояние здоровья)	71 (61; 76)	71 (64; 77)	0,88
VT (жизненная активность)	74 (70; 79)	76 (72; 79)	0,65
SF (социальное функционирование)	68 (61; 73)	72 (69; 77)	0,004
RE (ролевое функционирование, обусловленное психическим состоянием)	72 (61; 81)	73 (69; 81)	0,24
MH (психическое здоровье)	67 (63; 71)	78 (72; 82)	<0,0001

При контрольном обследовании нами выявлено, что отсутствие клинических проявлений РВС благоприятно сказалось на физическом ($p = 0,0003$) и психическом ($p < 0,0001$) здоровье пациенток, а также на их социальном взаимодействии ($p = 0,004$), что вероятно связано с уменьшением чувства стыда, смущения, изменений в сексуальных контактах, отношению к собственной внешности.

3.6 Кривая обучения хирурга

С целью оценки освоения методики ликвидации ректовагинальных свищей эвагинационным методом нами было проанализировано 45 операций, выполненных двумя хирургами: хирург № 1 (n=30); хирург № 2 (n=15). Хирург № 1 имеет опыт промежностных операций более 20 лет, хирург № 2 – более 7 лет. Оба врача ранее выполняли другие хирургические вмешательства по поводу РВС и НАС, при этом никогда не использовали эвагинационный метод.

Критерием обучения выступало время оперативного вмешательства, сопоставленное с количеством проведенных операций. Мы ожидали увидеть тенденцию к сокращению длительности оперативного вмешательства по мере увеличения количества операций.

Продолжительность 30 операций у хирурга № 1 колебалась от 25 до 106 минут, Me=55 мин. (рисунок 41). Затраченное время у хирурга № 2 составило от 50 до 97 минут, Me=70 мин. (рисунок 42).

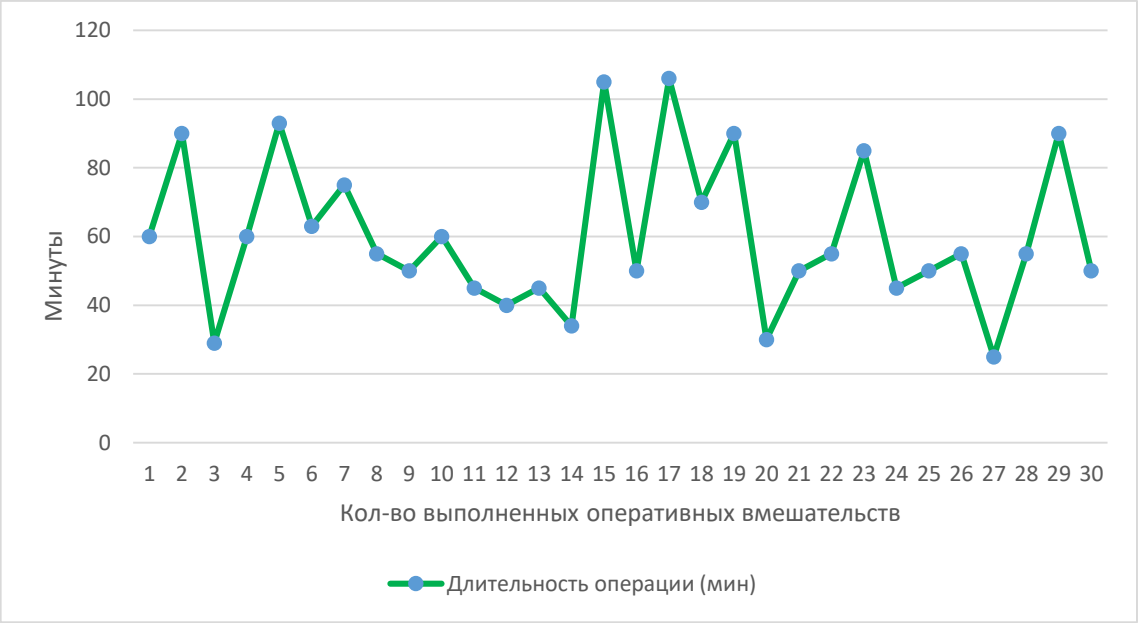

Рисунок 41 – Кривая обучения хирурга № 1

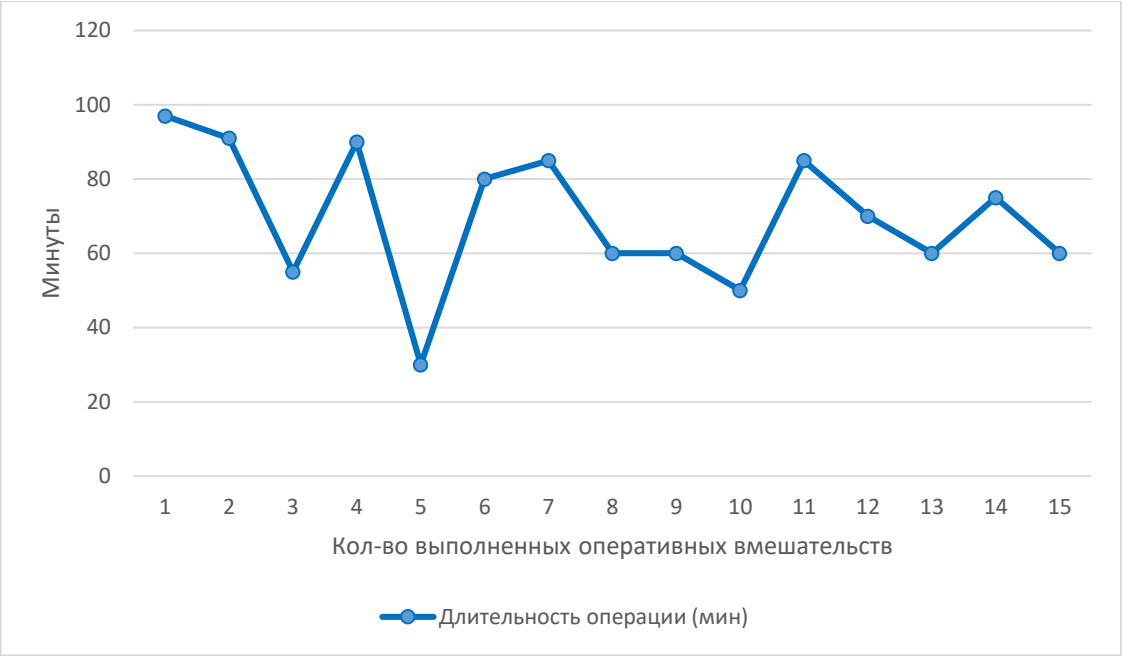

Рисунок 42 – Кривая обучения хирурга № 2

Также было отмечено, что частота рецидивов зависит от количества выполненных хирургом ранее операций (рисунок 43).

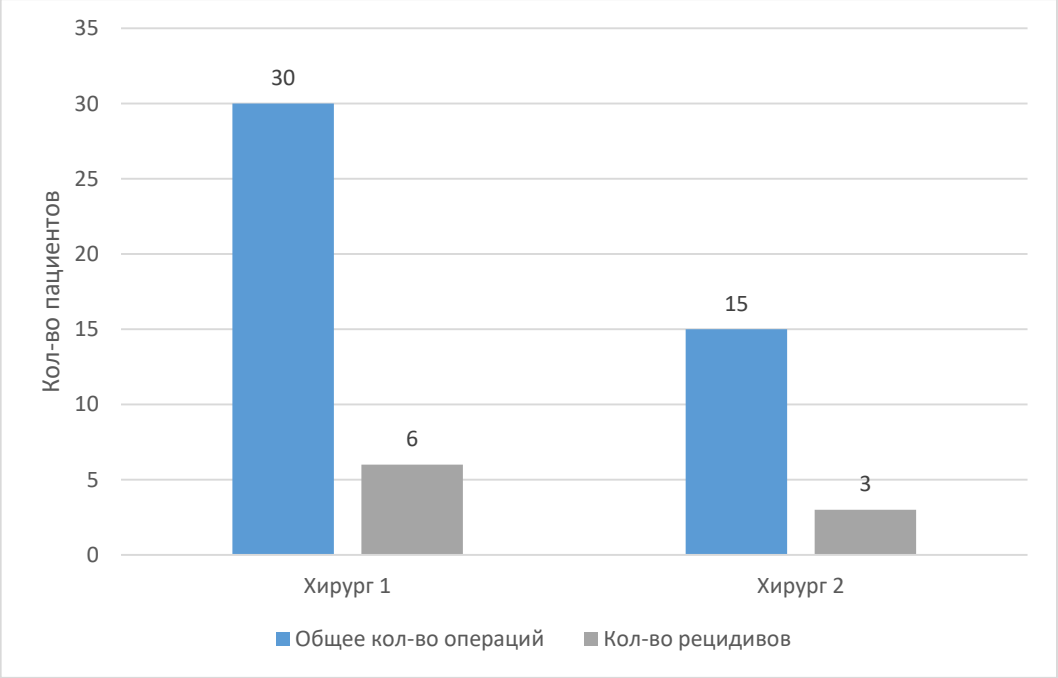

Рисунок 43 – Соотношение рецидивов РВС и числа выполненных операций

Таким образом, гипотеза о снижении времени в зависимости от числа проведенных хирургических вмешательств не была доказана. По нашему мнению,

это связано с четкой зависимостью сложности и длительности оперативного вмешательства от индивидуальных характеристик пациентки. В то же время наш опыт показывает, что методика не требует длительного времени обучения и воспроизводима хирургом-колопроктологом, имеющим опыт в промежностной хирургии.

Согласно анализу результатов проведенного исследования ликвидации ректовагинального свища и сопутствующей недостаточности анального сфинктера эвагинационным методом удается достичь 80% заживления. А при многоэтапном и индивидуальном подходе в случае развития рецидива заболевания показатель успеха увеличивается до 95,6%. При этом, статистически значимое снижение риска развития рецидива заболевания отмечается при диаметре свищевого отверстия более 16 мм.

ЗАКЛЮЧЕНИЕ

В настоящий момент для лечения ректовагинальных свищей в клиническую практику внедрено более ста различных хирургических методов и их модификаций, однако частота рецидива заболевания нередко составляет 80%. Крайне важно подчеркнуть, что подавляющее большинство методик предназначены для использования только при дефектах ректовагинальной перегородки не более 16-18 мм в диаметре и не предусматривают одномоментного осуществления пластики анального сфинктера. Как правило методом выбора лечения ректовагинальных свищах большого диаметра является раздельное ушивание стенок кишки и влагалища. По данным проведенного нами систематического обзора литературы, суммарный показатель частоты заживления при ликвидации РВС методом раздельного ушивания с наложением ручного шва составил 79,3%, при использовании степлерного шва − 76,5%. При сравнении данных двух модификаций статистически значимых различий не получено, $p>0,05$. Вместе с тем, часть авторов указывает на ограничение в применении этой методики, так как она требует иссечения рубцовых тканей, включенных в патологический процесс, что повышает риски увеличения дефекта РВП при рецидиве заболевания и, следовательно, ухудшает состояние пациента. Одномоментное выполнение сфинктеропластики при раздельном ушивании дефектов прямой кишки и влагалища при лечении РВС возможно, но также связано с высоким риском развития гнойно-септических осложнений из-за совмещения линии швов на стенке кишки и анальном сфинктере.

В связи с вышеизложенным, в 2019 году в ФГБУ «НМИЦ колопроктологии имени А.Н. Рыжих» Минздрава России разработан и внедрен в клиническую практику эвагинационный метод лечения РВС (патент № 2739133 от 04.06.2020). Перспективой его применения является одномоментная ликвидация ректовагинальных свищей большого диаметра с коррекцией сопутствующей недостаточности анального сфинктера. Стоит отметить, что при данной методике не требуется выполнение иссечения патологических тканей, самого свищевого

хода, что предупреждает вероятность расширения диаметра свища в случае развития рецидива заболевания.

В период с июля 2019 по февраль 2024 гг. в ФГБУ «НМИЦ колопроктологии имени А.Н. Рыжих» Минздрава России проведено одноцентровое, одногрупповое, проспективное исследование эффективности и безопасности нового хирургического метода (эвагинационный способ), в которое было включено 45 пациенток. Сочетание ректовагинального свища с недостаточностью анального сфинктера устанавливалось на основании жалоб, анамнеза, клинического осмотра, а также было верифицировано по данным объективных методов обследования − ТРУЗИ и сфинктерометрии.

В нашей работе преобладали пациентки молодого репродуктивного возраста Me=35 (от 20 до 66 лет), что обусловлено превалирующей причиной формирования РВС травматическими родами в 42,2% наблюдениях. Продолжительность заболевания варьировала от полугода до 29 лет (Me=1). Следует отметить, что в 25/45 (55,6%) наблюдениях больные ранее были уже оперированы по поводу ректовагинального свища, то есть свищи носили рецидивный характер. В том числе нами зафиксировано 11 ранее выполненных хирургических вмешательств в объеме раздельного ушивания стенки влагалища и прямой кишки.

Кроме того, использование эвагинационного метода ликвидации РВС не требует формирования временной колостомы, однако в 9/45 (20%) наблюдениях стома имелась уже при обращении в ФГБУ «НМИЦ колопроктологии имени А.Н. Рыжих» Минздрава России.

Принимая во внимание превалирующую послеродовую этиологию ректовагинальных свищей, а также перенесенные ранее хирургические вмешательства на промежности, при клиническом осмотре в 28/45 (62,2%) наблюдениях были отмечены выраженные фиброзно-рубцовые изменения в парасвищевой области. Дефект мышц анального сфинктера по передней полуокружности выявлен у всех пациенток, включенных в исследование. При опросе по шкале Wexner, не смотря на широкий дефект РВП, пациентки отмечали слабость мышц запирательного аппарата прямой кишки − 11,5 (7; 14) (Me (Q1; Q3).

При сфинктрометрии недостаточность анального сфинктера различной степени была выявлена у всех пациенток исследуемой группы, превалировала I степень НАС, выявленная в 22/45 (48,9%) наблюдениях. Среднее давление покоя и максимальное давление сокращения было снижено во всех наблюдениях (среднее давление покоя (мм рт. ст) − 36 (32; 38) (Me (Q1; Q3)); максимальное давление сокращения (мм рт. ст) − 104 (82; 132) (Me (Q1; Q3)).

При трансректальном УЗ-исследовании диаметр свищевых отверстий варьировал от 7 до 40 мм (Me = 20). Широкие ректовагинальные свищи, диаметром более 16 мм, зафиксированы в 34/45 (75,6%) случаях. В нашей работе гнойные затеки были выявлены у 6 (13,3%) пациенток, причем в 4 (8,8%) наблюдениях они распространялись под слизистой оболочкой прямой кишки, а в 2 (4,4%) − в толще ректовагинальной перегородки. Однако, проведенный статистический анализ показал, что наличие гнойных затеков в парасвищевой области достоверно не является риском развития рецидива при применении эвагинационного метода (p = 0,07).

После клинико-инструментального обследования всем 45 пациенткам выполнена ликвидация РВС эвагинационным методом.

Основными критериями оценки результатов лечения являлись − наличие/отсутствие клинико-инструментальных признаков заживления РВС и улучшение/ухудшение функции ЗАПК. Непосредственные и отдаленные результаты лечения прослежены у всех 45 пациенток, включенных в исследование.

Длительность операции составила от 25 до 106 минут (Me = 60 (50; 85). В 2/45 (4%) случаях при мобилизации свищевого хода во время операции была травмирована вышележащая стенка прямой кишки, однако в обоих случаях удалось эвагинировать этот дефект вместе с основным свищевым ходом. В приведенном клиническом примере нами продемонстрировано, что даже при свище большого диаметра с выраженными фиброзными изменениями и РВП, спаянной с Дугласовым пространством возможно успешное применение эвагинационного метода.

В раннем послеоперационном периоде у 14/45 (31,1%) пациенток отмечались клинически незначимые гематомы и диастаз краев влагалищной раны в 11 (24,4%) наблюдениях, что не явилось причиной дополнительных консервативных или оперативных вмешательств. У 3/11 пациенток (27,3%) при наличии диастаза краев раны во влагалище был зарегистрирован клинический рецидив заболевания на 30 сутки. В 8/11 (72,7%) наблюдениях рецидива заболевания не произошло, рана зажила вторичным натяжением. Следует отметить, что в нашем исследовании не выявлено корреляции между диастазом краев влагалищной раны и возникновением рецидива заболевания, что в свою очередь свидетельствует о безопасности метода. Однако, по нашему мнению, диастаз краев раны во влагалище в ряде случаев может являться ранним проявлением рецидива болезни.

После ликвидации РВС методом эвагинации болевой синдром во всех наблюдениях не превышал 4 баллов за все время оценки (10 суток), что указывает на его малотравматичность.

Для оценки отдаленных результатов применения эвагинационного метода через 3-12 месяцев после операции, помимо клинического исследования, пациенткам выполняли контрольное ТРУЗИ и сфинктерометрию. Рецидивом мы считали возврат жалоб на выделение компонентов кишечного содержимого через влагалище после операции с выявлением ректовагинального свища по данным клинического обследования и/или контрольного ТРУЗИ.

В рамках исследования период наблюдения за пациентками составил 3-12 месяцев, Me = 6 (4; 8,5). По данным клинико-инструментального обследования рецидив ректовагинального свища выявлен в 9/45 (20%) наблюдениях.

Следует отметить, что все 9 пациенток (20%) с рецидивом РВС после применения эвагинационного метода отметили значительное улучшение своего состояния, что было связано с уменьшением диаметра свищевого отверстия и улучшением функции анального сфинктера. Учитывая практически полную регрессию клинических проявлений РВС, 2 (4,4%) пациентки отказались от дальнейшего хирургического лечения. В последующем этим пациенткам планируется ликвидация свища методом аутотрансплантации жировой ткани

(введения мезенхимальных стволовых клеток в РВП). Повторно с рецидивом заболевания были оперированы 7/45 (15,6%) женщин в сроки 3-7 месяцев. У 3 пациенток (6,7%) при использовании эвагинационного метода удалось ликвидировать дефект стенки влагалища и перевести свищ в передний неполный экстрасфинктерный, который был ликвидирован при помощи латерального прямокишечного лоскута. В 4 (8,9%) случаях для коррекции рецидива был применен расщепленный влагалищно-прямокишечный лоскут (РВПЛ). После РВПЛ рецидив развился у одной (2,2%) пациентки, с целью ликвидации которого ей было выполнено повторное вмешательство с использованием латерального прямокишечного лоскута. Таким образом, многоэтапный подход к ликвидации РВС позволил добиться 95,6% заживления.

Всем пациенткам при контрольном обследовании после применения эвагинационного метода проводилась оценка функции держания по шкале Wexner и сфинктерометрия.

При субъективной оценке функции держания при помощи шкалы Wexner отмечено статистически достоверное ее улучшение после применения эвагинационного метода с 11,5 до 3,5 баллов (Me), $p < 0,0001$.

Также значимое улучшение функционального состояния анального сфинктера отмечено по данным контрольной сфинктерометрии. Так, СД АКп (Me (Q1; Q3) в группе до операции составило 36 (32; 38), после операции – 38 (36; 39), $p=0,004$. МД АКв (Me (Q1; Q3) – до операции 104 (82; 132), после операции – 114 (99; 146), $p<0,0001$.

С целью поиска факторов, влияющих на риск развития рецидива заболевания после применения эвагинационного метода, нами проведен унивариантный анализ клинико–анамнестических параметров. Единственным выявленным нами фактором, повышающим риск развития рецидива РВС, являлся диаметр свищевого отверстия. При построении ROC – кривой выявлено, что при диаметре свищевого отверстия меньше 16 мм возрастает вероятность возврата заболевания. Четко объяснить этот парадоксальный факт в рамках нашей работы мы не смогли. Однако, по нашему мнению скорей всего это связанно с более высоким

расположением дистального края дефекта ректовагинальной перегородки, соответственно, большей сохранностью мышечных структур промежности (пусть и замещенных рубцом), что приводит к техническим сложностям мобилизации стенки прямой кишки в дистальном направлении (что возможно связано с психологическим неприятием дополнительной травмы промежности − рассечения ее структур для полноценной эвагинации).

В связи с тем, что при оценке значений ИМТ наблюдалась тенденция к наличию связи ИМТ с частотой возврата заболевания (p=0,053), мы также построили ROC – кривую и выявили что при значении ИМТ ≥ 23,38 возрастает вероятность развития рецидива (ОШ = 1,15 (95% ДИ: 0,99; 1,36), p = 0,06).

На догоспитальном этапе и при контрольном обследовании (через 3-6 месяцев) после хирургического лечения все пациентки, отвечая на опросник SF-36 (Quality of Life, QoL), оценивали качество своей жизни. При сравнении полученных баллов до операции и после, отмечали статистически значимое улучшение физического (Me (Q1; Q3) с 76 (73; 81) до 77 (74; 83), p = 0,0003) и психического здоровья (Me (Q1; Q3) с 67 (63; 71) до 78 (72; 82), p < 0, 0001) пациенток.

Также следует отметить, что отсутствие необходимости формирования превентивной колостомы при выполнении метода эвагинации является его несомненным преимуществом. Кроме того, ранее проведенные хирургические вмешательства по поводу РВС не являются противопоказанием к выполнению этого метода.

Анализ результатов применения эвагинационного метода при хирургическом лечении ректовагинальных свищей большого диаметра и сопутствующей недостаточности анального сфинктера, демонстрирует эффективность и безопасность предлагаемого способа лечения. Кроме того, даже в случае рецидива отмечается уменьшение диаметра свища, улучшение функции мышц запирательного аппарата прямой кишки, что в последующем расширяет возможность применения других хирургических методик для ликвидации РВС.

Таким образом, результаты проведенного диссертационного исследования позволяют внедрить в арсенал лечения ректовагинальных свищей эвагинационный

метод, а также определить параметры результатов предоперационных обследований, при которых данная методика будет наиболее эффективна.

ВЫВОДЫ

1. Применение эвагинационного метода позволило добиться ликвидации соустья у 80% пациенток с ректовагинальными свищами до 40 мм в диаметре.

2. Применение эвагинационного метода позволяет не только ликвидировать ректовагинальный свищ, но и одномоментно провести полноценную коррекцию недостаточности анального сфинктера. При объективной оценке внутрианального давления, с помощью сфинктерометрии до и после операции, выявлены статистически значимые изменения функциональных показателей (СД АКп (Me (Q1; Q3) с 36 (32; 38) до 38 (36; 39) мм рт. ст., p = 0,004; МД АКв (Me (Q1; Q3) с 104 (82; 132) до 114 (99; 146) мм рт. ст., p <0,0001). Субъективная оценка пациентками функции держания по шкале Wexner, также показала её улучшение с 11,5 баллов до 3,5 балла, p <0,0001.

3. Интенсивность болевого синдрома после применения эвагинационного метода по нумерологической оценочной шкале не превышает 4 баллов, 9 суткам полностью купируется. Интраоперационно у 2/45 (4,4%) пациенток зафиксирована перфорация вышележащей стенки прямой кишки. В раннем послеоперационном периоде у 11/45 (24,4%) пациенток зафиксирован диастаз краев влагалищной раны, и в 14/45 (31,1%) наблюдениях - гематома перианальной области.

4. Единственным статистически значимым фактором риска развития рецидива РВС после применения эвагинационного метода является диаметр свищевого отверстия менее 16 мм (ОШ = 85,3 (95% ДИ 7,8; 933,2), p=0,0003).

5. Учитывая технические особенности метода и выявленные в результате исследования факторы риска развития рецидива ректовагинального свища, эвагинационный способ показан пациенткам с диаметром свищевого отверстия > 16 мм и наличием дефекта мышечных структур анального сфинктера по передней полуокружности.

ПРАКТИЧЕСКИЕ РЕКОМЕНДАЦИИ

1. Всем пациенткам с ректовагинальными свищами для определения тактики хирургического лечения необходимо выполнение трансректального ультразвукового исследования, не только для определения особенностей (гнойные затеки, топография свищевого хода), но для оценки состояния и топографии мышечных структур ЗАПК.
2. Всем пациенткам с ректовагинальными свищами необходимо объективное обследование функционального состояния запирательного аппарата прямой кишки (сфинктрометрия).
3. Эвагинационный метод наиболее эффективен у пациенток с размером дефекта более 16 мм и наличием дефекта мышечных структур анального сфинктера по передней полуокружности.
4. Применение эвагинационного метода возможно при наличии гнойных затеков в ректовагинальной перегородке и парасвищевой области.
5. Эвагинационный метод при наличии дефекта ректовагинальной перегородки большого диаметра возможно применять без формирования превентивной стомы.

СПИСОК СОКРАЩЕНИЙ И УСЛОВНЫХ ОБОЗНАЧЕНИЙ

БК – болезнь Крона

ВЗК – воспалительные заболевания кишечника

ВИЧ – вирус иммунодефицита человека

ВОЗ – Всемирная организация здравоохранения

Врожд. – врожденные свищи

ДИ – доверительный интервал

ЗАПК – запирательный аппарат прямой кишки

ИМ – инвагинационный метод

ИМТ – индекс массы тела

К – криптогландулярные свищи

МД АКв – максимальное давление в анальном канале при волевом сокращении

НАС – недостаточность анального сфинктера

НОШ – нумерологическая оценочная шкала боли

НПВС – нестероидные противовоспалительные средства

НПР – низкая передняя резекция прямой кишки

ОШ – отношение шансов

ПЛ – постлучевые свищи

ПТ – посттравматические свищи

ПЦОР – прогностическая ценность отрицательного результата

ПЦПР – прогностическая ценность положительного результата

Р – роды

РВП – ректовагинальная перегородка

РВПЛ – расщепленный влагалищно-прямокишечный лоскут

РВС – ректовагинальный свищ

с.н. – сведения неполные

СД АКп – среднее давление в анальном канале в покое

ТРУЗИ – трансректальное ультразвуковое исследование

ТЭМ – трансанальная эндомикрохирургия

ЭГДС – эзофагогастродуоденоскопия

ЯК – язвенный колит

СПИСОК ЛИТЕРАТУРЫ

1. Агаев, Б.А. Хирургическое лечение средних и нижних ректовагинальных свищей методом инвертации / Б.А. Агаев, Э.А. Джавадов, Г.А. Аббасова // Хирургия. – 2010. – № 2. – С. 44-46.

2. Калашникова, И.А. Алгоритм диагностики и лечения осложнений кишечной стомы / И.А. Калашникова, С.И. Ачкасов // Колопроктология. – 2009. – № 3(29). – С. 8-14.

3. Клинические рекомендации «Недостаточность анального сфинктера» / Общероссийская общественная организация «Ассоциация колопроктологов России». – Москва, 2021. – 62 с. – URL: https://cr.minzdrav.gov.ru/recomend/183_2

4. Клинические рекомендации «Разрывы промежности при родоразрешении и другие акушерские травмы (акушерский травматизм)» / Российское общество акушеров-гинекологов. – Москва, 2023. – 55 с. – URL: https://cr.minzdrav.gov.ru/recomend/768_1

5. Костарев, И.В. Лечение свищей прямой кишки перемещенным лоскутом: устаревший подход или современный метод? (систематический обзор литературы) / И.В. Костарев, Ю.А. Шелыгин, А.Ю. Титов // Колопроктология. – 2016. – № 1(55). – С. 6-15.

6. Мудров, А.А. Постлучевые ректовагинальные свищи / А.А. Мудров, А.Ю. Титов, И.В. Костарев [и др.] // Колопроктология. – 2015. – № 1(51). – С. 32.

7. Мудров, А.А. Клинико-функциональные особенности состояния запирательного аппарата прямой кишки у пациенток с ректовагинальными свищами до и после применения расщепленного влагалищно-прямокишечного лоскута / А.А. Мудров, М.М. Омарова, О.Ю. Фоменко [и др.] // Хирург. – 2021. – № 9-10. – С. 49-59.

8. Мудров, А.А. Результаты хирургического лечения ректовагинальных свищей высокого уровня «инвагинационным» методом / А.А. Мудров, В.И. Краснопольский, А.А. Попов [и др.] // Акушерство и гинекология. – 2021. – № 5. – С. 128-134.

9. Мудров, А.А. Хирургическое лечение ректовагинальных свищей расщепленным влагалищно-прямокишечным лоскутом / А.А. Мудров, М.М. Омарова, О.Ю. Фоменко [и др.] // Хирургия. Журнал им. Н.И. Пирогова. – 2021. – № 7. – С. 5-11.

10. Мудров, А.А. Ректовагинальные свищи : диссертация ... доктора медицинских наук : 3.1.9. / Мудров Андрей Анатольевич; [Место защиты: ФГБУ «Национальный медицинский исследовательский центр колопроктологии имени А.Н. Рыжих» Министерства здравоохранения Российской Федерации]. – Москва, 2023. – 229 с.

11. Проценко, В.М. Хирургическое лечение толстокишечно-влагалищных свищей / В.М. Проценко, А.Н. Додица, Б.Т. Мурадов. – М.: ПК НПО «Союзмединформ», 1993. – 14 с.

12. Соколова, Ю.А. Хирургическое лечение ректовагинальных свищей «инвагинационным» методом : диссертация ... кандидата медицинских наук : 3.1.9. / Соколова Юлия Алексеевна; [Место защиты: ФГБУ «Национальный медицинский исследовательский центр колопроктологии имени А.Н. Рыжих» Министерства здравоохранения Российской Федерации]. – Москва, 2022. – 134 с.

13. Терюшкова, Ж.И. Липографтинг и стромально-васкулярная фракция жировой ткани в лечении пациенток с постлучевыми ректовагинальными свищами / Ж.И. Терюшкова, В.С. Васильев, А.В. Важенин [и др.] // Онкологическая колопроктология. – 2019. – № 9(1). – С. 34-41.

14. Хомяков, Е.А. Качество жизни пациентов после трансанальной эндоскопической микрохирургии / Е.А. Хомяков, С.В. Чернышов, О.Ю. Фоменко [и др.] // Колопроктология. – 2019. – № 3(18). – С. 74.

15. Aartsen, E.J. Repair of the radiation induced rectovaginal fistulas without or with interposition of the bulbocavernosus muscle (Martius procedure) / E.J. Aartsen, I.S. Sindram // Eur. J. Surg. Oncol. – 1988. – Vol. 14. – P. 171-177.

16. Abu Gazala, M. Management of rectovaginal fistulas and patient outcome / M. Abu Gazala, S.D. Wexner // Expert Rev Gastroenterol Hepatol. – 2017. – Vol. 11(5). – P. 461-471.

17. Athanasiadis, S. Endorectal advancement flap-plasty vs. transperineal closure in surgical treatment of rectovaginal fistulas. A prospective long-term study of 88 patients / S. Athanasiadis, I. Oladeinde, A. Kuprian [et al.] // Chirurg. – 1995. – Vol. 66. – P. 493-502.

18. Athanasiadis, S. Endo-anal and transperineal continence preserving closure techniques in surgical treatment of Crohn fistulas. A prospective long-term study of 18684patients / S. Athanasiadis, A. Kuhler, G. Weyand [et al.] // Chirurg. – 1996. – № 67(1). – P. 59-71.

19. Athanasiadis, S. Recovery rates and functional results after repair for rectovaginal fistula in Crohn's disease: a comparison of different techniques / S. Athanasiadis, R. Yazigi, A. Kuhler [et al.] // Int. J. Colorectal. Dis. – 2007. – Vol. 22. – P. 1051-1060.

20. Barba, M. Risk factors for obstetric anal sphincter injury recurrence: A systematic review and meta-analysis / M. Barba, D.P. Bernasconi, S. Manodoro [et al.] // Int J Gynaecol Obstet. – 2022. – Vol. 158(1). – P. 27-34.

21. Berg, M.R. Long-term outcome of sphincteroplasty with separate suturing of the internal and the external anal sphincter / M.R. Berg, H. Gregussen, Y. Sahlin // Tech Coloproctol. – 2019. – Vol. 12. – P. 1163-1172.

22. Bhome, R. A transvaginal approach to rectovaginal fistulae for the colorectal surgeon: technical notes and case series / R. Bhome, A. Monga, K.P. Nugent // Tech. Coloproctol. – 2018. – Vol. 22(4). – P. 305-311.

23. Brown, H.W. Lower reproductive tract fistula repairs in inpatient US women, 1979-2006 / Brown HW, Wang L, Bunker CH [et al.] // Int Urogynecol J. – 2012. – Vol. 23(4). – P. 403-410.

24. Byamugisha, J. Beyond repair – family and community reintegration after obstetric fistula surgery: study protocol / J. Byamugisha, A. El Ayadi, S. Obore [et al.] // Reprod. Health. – 2015. – Vol. 18(12). – P. 115.

25. Caricato, M. Retrospective analysis of long-term defunctioning stoma complications after colorectal surgery. / M. Caricato, F. Ausania, V. Ripetti [et al.] // Colorectal Dis. – 2007. – Vol. 9(6). – P. 559-561.

26. Chen, XB. Salvage irrigation-suction in gracilis muscle repair of complex rectovaginal and rectourethral fistulas / X.B. Chen, Y.X. Wang, H. Jiang [et al.] // World J Gastroenterol. – 2013. – Vol 19. – P. 6625-6629.

27. Chew, S.S. Transperineal repair of obstetric-related anovaginal fistula / S.S. Chew, N.A. Rieger // Aust. N. Z. J. Obstet. Gynaecol. – 2004. – Vol. 44. – P. 68-71.

28. Corte, H. Rectovaginal Fistula: What Is the Optimal Strategy? An Analysis of 79 Patients Undergoing 286 Procedures / H. Corte, L. Maggiori, X. Treton [et al.] // Ann Surg. – 2015. – Vol. 262(5). – P. 855-861.

29. Cui, L. Interposition of vital bulbocavernosus graft in the treatment of both simple and recurrent rectovaginal fistulas / L. Cui, D. Chen, W. Chen [et al.] // Int. J. Colorectal. Dis. – 2009. – Vol. 24(11). – P. 1255-1259.

30. D'Ambrosio, G. Minimally invasive treatment of rectovaginal fistula / G. D'Ambrosio, A. M. Paganini, M. Guerrieri [et al.] // Surg. Endosc. – 2012. – Vol. 26. – P. 546-550.

31. Dawes, A.J. Rectovaginal Fistulas Secondary to Obstetrical Injury / A.J. Dawes, C.C. Jensen // Clin Colon Rectal Surg. – 2021. – Vol. 34(1). – P. 28-39.

32. De Bruijn, H. Combined Laparoscopic and Perineal Approach to Omental Interposition Repair of Complex Rectovaginal Fistula / H. De Bruijn, Y. Maeda, J. Murphy [et al.] // Dis. Colon. Rectum. – 2018. – Vol. 61(1). – P. 140-143.

33. De Leon, M.F. Treatment Strategies in Crohn's-Associated Rectovaginal Fistula / M.F. DeLeon, T.L. Hull // Clin Colon Rectal Surg. – 2019. – Vol. 32(4). – P. 261-267.

34. De Parades, V. Endorectal advancement flap with muscular plication: a modified technique for rectovaginal fistula repair / V. De Parades, Z. Dahmani, P. Blanchard [et al.] // Colorectal Dis. – 2011. – Vol. 13. – P. 921-925.

35. Dobrovodsky, A. Modified Martius graft – a renaissance of surgical procedure / A. Dobrovodsky, J. Pechan, M. Duffek [et al.] // Bratisl Lek Listy. – 2022. – Vol. 123(6). – P. 389-394.

36. Drumond, D.G. Combined clinical and radiological remission of rectovaginal fistulas using fractional CO2 vaginal laser: a case series and medium-term

follow-up / D.G. Drumond, C.M.S. Condé, J.M. Chebli [et al.] // BMC Res Notes. – 2023. – Vol. 16(1). – P. 371.

37. Dubernard, G. Quality of life after laparoscopic colorectal resection for endometriosis / G. Dubernard, M. Piketty, R. Rouzier [et al.] // Hum Reprod. – 2006. – Vol. 21(5). – P. 1243-1247.

38. Elkins, T.E. The use of modified Martius graft as an adjunctive technique in vesicovaginal and rectovaginalfis-tula repair / T.E. Elkins, J.O. DeLancey, E.J. McGuire // Obstet. Gynecol. – 1990. – Vol. 75. – P. 727-733.

39. Ellis, C.N. Outcomes after repair of rectovaginal fistulas using bioprosthetics / C.N. Ellis // Dis. Colon. Rectum. – 2008. – Vol. 51(7). – P. 1084-1088.

40. Engel, A.F. Anterior anal sphincter repair in patients with obstetric trauma / A.F. Engel, M.A. Kamm, A.H. Sultan [et al.] // Br J Surg. – 1994. – Vol. 8. – P. 1231-1234.

41. Frontali, A. Rectovaginal fistula: risk factors for failure after graciloplasty – a bicentric retrospective European study of 61 patients / A. Frontali, M. Rottoli, A. Chierici [et al.] // Colorectal Dis. – 2021. – Vol. 23(8). – P. 2113-2118.

42. Fu, J. Surgical repair of rectovaginal fistulas: predictors of fistula closure / J. Fu, Z. Liang, Y. Zhu [et al.] // Int Urogynecol J. – 2019. – Vol. 30(10). – P. 1659-1665.

43. Füth, H. Zur Operation der Blasen- Scheienfistel / H. Füth // Arch. f Gynak. – 1918. – Vol. 109. – P. 488-489.

44. Fürst, A. Gracilis transposition for repair of recurrent anovaginal and rectovaginal fistulas in Crohn's disease / A. Fürst, C. Schmidbauer, J. Swol-Ben [et al.] // Int J Colorectal Dis. – 2008. – Vol. 23(4). – P. 349-353.

45. Gaertner, W.B. Results of combined medical and surgical treatment of recto-vaginal fistula in Crohn's disease / W.B. Gaertner, R.D. Madoff, M.P. Spencer [et al.] // Colorectal Dis. – 2011. – Vol. 6. – P. 678-683.

46. Gaertner, W.B. The American Society of Colon and Rectal Surgeons Clinical Practice Guidelines for the Management of Anorectal Abscess, Fistula-in-Ano, and Rectovaginal Fistula / W.B. Gaertner, P.L. Burgess, J.S. Davids [et al.] // Dis Colon Rectum. – 2022. – Vol. 65(8). – P. 964-985.

47. Gajsek, U. Long-term efficacy of the button fistula plug in the treatment of Ileal pouch-vaginal and Crohn’s-related rectovaginal fistulas / U. Gajsek, D.R. McArthur, P.M. Sagar // Dis. Colon. Rectum. – 2011. – Vol. 54. – P. 999-1002.

48. Gonsalves, S. Assessment of the efficacy of the rectovaginal button fistula plug for the treatment of ileal pouch-vaginal and rectovaginal fistulas / S. Gonsalves, P. Sagar, J. Lengyel [et al.] // Dis. Colon. Rectum. – 2009. – Vol. 52(11). – P. 1877-1881.

49. Göttgens, K.W. The disappointing quality of published studies on operative techniques for rectovaginal fistulas: a blueprint for a prospective multi-institutional study / K.W. Göttgens, R.R. Smeets, L.P. Stassen [et al.] // Dis Colon Rectum. – 2014 – Vol. 57(7). – P. 888-898.

50. Grott, M. Clinical outcome and quality of life after gracilis muscle transposition for fistula closure over a 10-year period / M. Grott, A. Rickert, S. Hetjens [et al.] // Int J Colorectal Dis. – 2021. – Vol. 36(3). – P. 569-580.

51. Hesterberg, R. Treatment of anovaginal fistulas with an anocutaneous flap in patients with Crohn's disease / R. Hesterberg, W.U. Schmidt, E. Miiller [et al.] // Int. J. Colorect. Dis. – 1993. – Vol. 8. – P. 51-54.

52. Higashino, T. Surgical outcome for colorectal or urinary tract-related fistula: usefulness of vascularized tissue transfer – a retrospective study / T. Higashino, M. Sakuraba, Y. Fukunaga [et al.] // J Plast Reconstr Aesthet Surg. – 2021. – Vol. 74(5). – P. 1041-1049.

53. Homsi, R. Episiotomy: risks of dehiscence and rectovaginal fistula / R. Homsi, N.H. Daikoku, J. Littlejohn [et al.] // Obstet Gynecol Surv. – 1994. – Vol. 49(12). – P. 803-808.

54. Hull, T.L. Surgical approaches to low anovaginal fistula in Crohn’s disease / T.L. Hull, V.W. Fazio // Am. J. Surg. – 1997. – Vol. 173. – P. 95-98.

55. Hull, T.L. Surgeons should not hesitate to perform episioproctotomy for rectovaginal fistula secondary to cryptoglandular or obstetrical origin / T.L. Hull, G. El Gazzaz, B. Gurland [et al.] // Dis. Colon. Rectum. – 2011. – Vol. 54(1). – P. 54-59.

56. Hull, T.L. Gracilis flap repair for reoperative rectovaginal fistula / T.L. Hull, I. Sapci, A.L. Lightner // Dis Colon Rectum. – 2021. – Vol. 66(1). – P. 113-117.

57. Hyman, N. Endoanal advancement flap repair for complex anorectal fistulas / N. Hyman // Am. J. Surg. – 1999. – Vol. 178. – P. 337-340.

58. Jarrar, A. Advancement flap repair: a good option for complex anorectal fistulas / A. Jarrar, J. Church // Dis. Colon. Rectum. – 2011. – Vol. 54(12). – P. 1537-1541.

59. Johnson, E. Short- and long-term results of secondary anterior sphincteroplasty in 33 patients with obstetric injury / E. Johnson, E. Carlsen, T.B. Steen [et al.] //Acta Obstet Gynecol Scand. – 2010. – Vol. 89(11). – P. 1466-1472.

60. Jones, I.T. The use of transanal rectal advancement flaps in the management of fistulas involving the anorectum / I.T. Jones, V.W. Fazio, D.G. Jagelman // Dis. Colon. Rectum. – 1987. – Vol. 30. – P. 919-923.

61. Joo, J.S. Endorectal advancement flap in perianal Crohn's disease / J.S. Joo, E.G. Weiss, J.J. Nogueras [et al.] // Am. Surg. – 1998. – Vol. 64. – P. 147-150.

62. Kersting, S. Operative results, sexual function and quality of life after gracilis muscle transposition in complex rectovaginal fistulas / S. Kersting, C.J. Athanasiadis, K.P. Jung [et al.] // Colorectal Dis. – 2019. – Vol. 21. – P. 1429-1437.

63. Kin, C. Martius flap repair for complex rectovaginal fistula / C. Kin, B. Gurland, M. Zutshi [et al.] // Pol. Przegl. Chir. – 2012. – Vol. 84. – P. 601-604.

64. Kniery, K.R. Operative considerations for rectovaginal fistulas / K.R. Kniery, E.K. Johnson, S.R. Steele // World J Gastrointest Surg. – 2015. – Vol. 7(8). – P. 133-137.

65. Kodner, I.J. Endorectal advancement flap repair of rectovaginal and other complicated anorectal fistulas / I.J. Kodner, A. Mazor, E.I. Shemesh [et al.] // Surgery. – 1993. – Vol. 114. – P. 682-689.

66. Korsun, S. Gracilis muscle transposition for treatment of recurrent anovaginal, rectovaginal, rectourethral, and pouch-vaginal fistulas in patients with inflammatory bowel disease / S. Korsun, G. Liebig-Hoerl, A. Fuerst // Tech Coloproctol. – 2019. – Vol. 23. – P. 43-52.

67. Kux, M. One-stage anterior resection in the therapy of high rectovaginal fistulas / M. Kux, N. Fuchsjäger, A. Hirbawi // Chirurg. – 1986. – Vol. 57. – P. 150-154.

68. Lambertz, A. Influence of diversion stoma on surgical outcome and recurrence rates in patients with rectovaginal fistula – A retrospective cohort study / A. Lambertz, B. Lüken, T.F. Ulmer [et al.] // Int J Surg. – 2016. – Vol. 25. – P. 114-117.

69. Lefevre, J. H. Operative results and quality of life after gracilis muscle transposition for recurrent rectovaginal fistula / J. H. Lefevre, F. Bretagnol, L. Maggiori [et al.] // Dis. Colon. Rectum. – 2009. – Vol. 52. – P. 1290-1295.

70. Leroy, A. Quality of life and symptoms before and after surgical treatment of rectovaginal fistula / A. Leroy, H. Azaïs, G. Giraudet [et al.] // Prog Urol. – 2017. – Vol. 27(4). – P. 229-237.

71. Lightner, A.L. Treatment effect of ex vivo expanded allogeneic bone marrow-derived mesenchymal stem cells for the treatment of fistulizing Crohn's disease are durable at 12 months / A.L. Lightner, A.O. Pineiro, J. Reese [et al.] // Surgery. – 2024. – Vol. 4. – P. 984-990.

72. Lin, H.C. Stapled transperineal fistula repair of rectovaginal fistula: a preliminary experience / H.C. Lin, L. Huang, H.X. Chen [et al.] // Surg. Innov. – 2019. – Vol. 26(1). – P. 66-71

73. Loungnarath, R. Fibrin glue treatment of complex anal fistulas has low success rate / R. Loungnarath, D.W. Dietz, M.G. Mutch [et al.] // Dis Colon Rectum. – 2004. – Vol. 4. – P. 432-436.

74. Lowry, A.C. Repair of simple rectovaginal fistulas. Influence of previous repairs / A.C. Lowry, A.G. Thorson, D.A. Rothenberger [et al.] // Dis. Colon. Rectum. – 1988. – Vol. 31. – P. 676-678.

75. Luo, M.Y. Stapled transperineal rectovaginal fistula repair for low- and mid-level rectovaginal fistulas: A comparison study with rectal mucosal advancement flap repair / M.Y. Luo, W.P. Chen, H.X. Chen [et al.] // Asian Journal of Surgery. – 2024. – Vol. 47(4). – P. 1756-1762.

76. MacRae, H.M. Treatment of rectovaginal fistulas that has failed previous repair attempts / H.M. MacRae, R.S. McLeod, Z. Cohen [et al.] // Dis. Colon. Rectum. – 1995. – Vol. 38. – P. 921-925.

77. Makowiec, F. Clinical course after transanal advancement flap repair of perianal fistula in patients with Crohn’s disease / F. Makowiec, E.C. Jehle, H.D. Becker [et al.] // Br. J. Surg. – 1995. – Vol. 82. – P. 603-606.

78. Malouf, A.J. Long-term results of overlapping anterior anal-sphincter repair for obstetric trauma / A.J. Malouf, C.S. Norton, A.F. Engel [et al.] // Lancet. – 2000. – Vol. 92(1). – P. 260-265.

79. Matthiessen, P. Anastomotic-vaginal fistula (AVF) after anterior resection of the rectum for cancer – occurrence and risk factors / P. Matthiessen, L. Hansson, R. Sjödahl [et al.] // Colorectal Dis. – 2010. – Vol. 12(4). – P. 351-357.

80. McNevin, M.S. Martius flap: an adjunct for repair of complex, low rectovaginal fistula / M.S. McNevin, P.Y. Lee, T.W. Bax // Am. J. Surg. – 2007. – Vol. 193. – P. 597-599.

81. Milito, G. The endorectal repair of rectovaginal fistulae [in Italian] / G. Milito, A. Pisani, D. Venditti [et al.] // Minerva Chir. – 1999. – Vol. 54. – P. 191-194.

82. Mohd Raihan, F.S. Neonatal head circumference as a risk factor for obstetric anal sphincter injuries: a systematic review and meta-analysis / F.S. Mohd Raihan, J. Kusuma, A.A. Nasution // Am J Obstet Gynecol MFM. – 2023. – Vol. 5(8). – P. 101-147.

83. Moore, R. D. Rectovaginal fistula repair using a porcine dermal graft / R. D. Moore, J. R. Miklos, N. Kohli // Obstet. Gynecol. – 2004. – Vol. 104 (5). – P. 1165-1167.

84. Mott, V. Case of Recto-Vaginal Fistula / V. Mott // Prov Med Surg J. – 1841. – Vol. 32. – P. 106.

85. Nassar, O.A. Primary repair of rectovaginal fistulas complicating pelvic surgery by gracilis myocutaneous flap / O.A. Nassar // Gynecol Oncol. – 2011. – Vol. 121(3). – P. 610-614.

86. Nikolic, M. Allogeneic expanded adipose-derived stem cells in the treatment of rectovaginal fistulas in Crohn's disease / M. Nikolic, A. Stift, W. Reinisch [et al.] // Colorectal Dis. – 2021. – Vol. 23(1). – P. 153-158.

87. Norderval, S. Efficacy of autologous fat graft injection in the treatment of anovaginal fistulas / S. Norderval, L. Lundby, H. Hougaard [et al.] // Tech Coloproctol. – 2018. – Vol. 22(1). – P. 45-51.

88. Oakley, S.H. Practice patterns regarding management of rectovaginal fistulae: a multicenter review from the Fellows' Pelvic Research Network / S.H. Oakley, H.W. Brown, L. Yurteri-Kaplan [et al.] // Female Pelvic Med Reconstr Surg. – 2015. – Vol. 21(3). – P. 123-128.

89. Obrink, A. Gracilis interposition in fistulas following radiotherapy for cervical cancer: a retrospective study / A. Obrink, G. Bunne // Urol. Int. – 1978. – Vol. 33(5). – P. 370-376.

90. Ommer, A. German S3-Guideline: rectovaginal fistula / A. Ommer, A. Herold, E. Berg [et al.] // Ger Med Sci. – 2012. – Vol. 10. – Doc. 15.

91. Park, S.O. Treatment of rectovaginal fistula with gracilis muscle flap transposition: long-term follow-up / S.O. Park, K.Y. Hong, K.J. Park [et al.] // Int J Colorectal Dis. – 2017. – № 32. – P. 1029-32.

92. Picciariello, A. Functional outcome and quality of life evaluation of graciloplasty for the treatment of complex recto-vaginal and recto-urethral fistulas / A. Picciariello, V. Papagni, M. De Fazio [et al.] // Updates Surg. –2020. – Vol. 72(1). – P. 205-211.

93. Pinedo, G. Labial fat pad grafts (modified Martius graft) in complex perianal fistulas / G. Pinedo, R. Phillips // Ann. R. Coll. Surg. Engl. – 1998. – Vol. 80(6). – P. 410-412.

94. Pinto, R.A. Are there predictors of outcome following rectovaginal fistula repair? / R.A. Pinto, T.V. Peterson, S. Shawki [et al.] // Dis Colon Rectum. – 2010. – Vol. 53(9). – P. 1240-1247.

95. Pitel, S. Martius advancement flap for low rectovaginal fistula: short- and long-term results / S. Pitel, J.H. Lefevre, Y. Parc [et al.] // Colorectal Dis. – 2011. – Vol. 13(6). – P. e112-115.

96. Pye, P.K. Surgisistrade mark mesh:a novel approach to repair of a recurrent rectovaginal fistula / P.K. Pye, T. Dada, G. Duthie, [et al.] // Dis. Colon. Rectum. – 2004. – Vol. 47(9). – P. 1554-1556.

97. Queralto, M. Vaginal flap for rectovaginal fistulae in Crohn’s disease / M. Queralto, W. Badiou, G. Bonnaud [et al.] // Gynecol. Obstet. Fertil. – 2012. – Vol. 40(3). – P. 143-147.

98. Rabau, M. Rectovaginal/urethral fistula: repair with gracilis muscle transposition / M. Rabau, O. Zmora, H. Tulchinsky [et al.] // Acta. Chir. Iugosl. – 2006. – Vol. 53. – P. 81-84.

99. Reisenauer, C. The repair of rectovaginal fistulas using a bulbocavernosus muscle-fat flap / C. Reisenauer, M. Huebner, D. Wallwiener // Arch Gynecol Obstet. – 2009. – Vol. 279(6). – P. 919-922.

100. Rivadeneira, D. E. Rectovaginal fistulas: current surgical management / D. E. Rivadeneira // Clinics Colon Rectal surg. – 2007. – № 2. – P. 96-101.

101. Robertson, I. Prospective analysis of stoma-related complications. / I. Robertson, E. Leung, D. Hughes [et al.] // Colorectal Disease. – 2005. – Vol. 7(3). – P. 279-285.

102. Rodríguez-Wong, U. Postobstetric rectovaginal fistula: surgical treatment using endorectal advancement flap / U. Rodríguez-Wong, J.M. Cruz-Reyes, J.R. Santamaría-Aguirre [et al.] // Cir. Cir. – 2009. – Vol. 77(3). – P. 201-205.

103. Rothenberger, D.A. Endorectal advancement flap for treatment of simple rectovaginal fistula / D.A. Rothenberger, C.E. Christenson, E.G. Balcos [et al.] // Dis. Colon. Rectum. – 1982. – Vol. 25. – P. 297-300.

104. Rottoli, M. Gracilis muscle transposition for the treatment of recurrent rectovaginal and pouch-vaginal fistula: is Crohn's disease a risk factor for failure? A prospective cohort study / M. Rottoli, C. Vallicelli, L. Boschi [et al.] // Updates Surg. – 2018. – Vol. 70(4). – P. 485-490.

105. Russell, T.R. Low rectovaginal fistulas. Approach and treatment / T.R. Russell, D.M. Gallagher // Am. J. Surg. – 1977. – Vol. 134(1). – P. 13-18.

106. Ryoo, S.B. Outcomes of surgical treatments for rec-tovaginalfistula and prognostic factors for successful closure: a single-centertertiary hospital experiences / S.B. Ryoo, H.K. Oh, H.K. Ha [et al.] // Ann. Surg. Treat Res. – 2019. – Vol. 97. – P. 149-156.

107. Schloericke, E. Surgical management of complicated rectovaginal fistulas and the role of omentoplasty / E. Schloericke, M. Zimmermann, C. Benecke [et al.] // Tech Coloproctol. – 2017 Dec. – Vol. 21(12). – P. 945-952.

108. Schoene, M.I. Gracilis muscle transposition in complex anorectal fistulas of diverse types and etiologies: long-term results of 60 cases / M.I. Schoene, S. Schatz, M. Brunner [et al.] // Int J Colorectal Dis. – 2023. – Vol. 38(1). – P. 16.

109. Schwandner, O. Innovative technique for the closure of rectovaginal fistula using Surgisis mesh / O. Schwandner, A. Fuerst, K. Kunstreich, R. Scherer // Tech Coloproctol. – 2009. – Vol. 13(2). – P. 135-140.

110. Schwartz, D.A. Prevalence of Fistulizing Crohn's Disease in the United States: Estimate from a Systematic Literature Review Attempt and Population-Based Database Analysis / D.A. Schwartz, I. Tagarro, M. Carmen Díez [et al.] // Inflamm Bowel Dis. – 2019. – Vol. 25(11). – P. 1773-1779.

111. Shelton, A. A. Transperineal repair of persistent rectovaginal fistulas using an acellular cadaveric dermal graft (AlloDerm) / A. A. Shelton, M. L. Welton // Dis. Colon Rectum. – 2006. – Vol 49. – P. 1454-1457.

112. Sher, M.E. Surgical repair of rectovaginal fistulas in patients with Crohn's disease: transvaginal approach / M.E. Sher, J.J. Bauer, I. Gelernt // Dis Colon Rectum. – 1991. – Vol. 34(8). – P. 641-648.

113. Sideris, M. Risk of obstetric anal sphincter injuries (OASIS) and anal incontinence: A meta-analysis / M. Sideris, T. McCaughey, J.G. Hanrahan [et al.] // Eur J Obstet Gynecol Reprod Biol. – 2020. – Vol. 252. – P. 303-312.

114. Songne, K. Treatment of anovaginal or rectovaginal fistulas with modified Martius graft / K. Songne, M. Scotte, J. Lubrano [et al.] // Colorectal Dis. – 2007. – Vol. 9(7). – P. 653-656.

115. Sonoda, T. Outcomes of primary repair of anorectal and rectovaginal fistulas using the endorectal advancement flap / T. Sonoda, T. Hull, M.R. Piedmonte [et al.] // Dis. Colon. Rectum. – 2002. – Vol. 45. – P. 1622-1628.

116. Studniarek, A. What is the best method of rectovaginal fistula repair? A 25-year single-center experience / A. Studniarek, A. Abcarian, J. Pan [et al.] // Tech Coloproctol. – 2021. – Vol. 25(9). – P. 1037-1044.

117. Thekkinkattil, D.K. Efficacy of the anal fistula plug in complex anorectal fistulae / D.K. Thekkinkattil, I. Botterill, N.S. Ambrose [et al.] // Colorectal. Dis. – 2009. – Vol. 11. – P. 584-587.

118. Tiwari, C. Congenital rectovaginal fistula with anorectal agenesis: A rare anorectal malformation / C. Tiwari, H. Shah, J. Bothra [et al.] // Int J Pediatr Adolesc Med. – 2017. – Vol. 4(4). – P. 138-140.

119. Troja, A. Treatment of recurrent rectovaginal/pouch-vaginal fistulas by gracilis muscle transposition – a single center experience / A. Troja, P. Käse, N. El-Sourani [et al.] // J Visc Surg. – 2013. – Vol. 150(6). – P. 379-382.

120. Trompetto, M. Use of the Martius advancement flap for low rectovaginal fistulas / M. Trompetto, A. Realis Luc, E. Novelli [et al.] // Colorectal Dis. – 2019. – Vol. 21(12). – P. 1421-1428.

121. Tsang, C.B. Anal sphincter integrity and function influences outcome in rectovaginal fistula repair / C.B. Tsang, R.D. Madoff, W.D. Wong [et al.] // Dis Colon Rectum. – 1998. – Vol. 41(9). – P. 1141-1146.

122. Ulrich, D. Gracilis muscle interposition for the treatment of recto-urethral and rectovaginal fistulas: a retrospective analysis of 35 cases / D. Ulrich, J. Roos, G. Jakse [et al.] // J. Plast. Reconstr. Aesthet. Surg. – 2009. – Vol. 62. – P. 352-356.

123. Van der Hagen, S.J. Laparoscopic fistula excision and omentoplasty for high rectovaginal fistulas: a prospective study of 40 patients / S.J. Van der Hagen, P.B. Soeters, C.G. Baeten [et al.] // Int. J. Colorectal. Dis. – 2011. – Vol. 26(11). – P. 1463-1467.

124. Van Vledder, M.G. Transanal endoscopic surgery for complications of prior rectal surgery / M.G. Van Vledder, P.G. Doornebosch, E.J. R. de Graaf // Surg Endosc. – 2016. – Vol. 30(12). – P. 5356-5363.

125. Vandoorne, L. Treatment of rectovaginal fistula: review of literature 2014 / L. Vandoorne, D. Van de Putte. – Ghent University, Library, 2021. – 57 p. – URL:

https://libstore.ugent.be/fulltxt/RUG01/002/163/943/RUG01-002163-943_2014_0001_AC.pdf.

126. Venara, A. Ano-rectovaginalfistula afterobstetrical anal sphincter injury: diverting stoma does not improve thesurgical results / A. Venara, B. Trilling, M. Ngoma [et al.] // Colorectal Dis. – 2022. – Vol. 24(11). – P. 1371-1378.

127. Venkatesh, K.S. Fibrin glue application in the treatment of recurrent anorectal fistulas / K.S. Venkatesh, P. Ramanujam // Dis Colon Rectum. – 1999. – Vol. 42(9). – P. 1136-1139.

128. Watson, S.J. Non-inflammatory rectovaginal fistula / S.J. Watson, R.K.S. Phillips // British J. Surg. – 1995. – Vol. 82. – P. 1641-1643.

129. Wexner, SD. Gracilis muscle interposition for the treatment of rectourethral, rectovaginal, and pouch-vaginal fistulas: results in 53 patients / S.D. Wexner, D.E. Ruiz, J. Genua [et al.] // Ann. Surg. – 2008. – Vol. 248(1). – P. 39-43.

130. White, A.J. Use of thebulbocavernosus muscle (Martius procedure) for repair of radiation-induced rectovaginalfistulas / A.J. White, H.J. Buchsbaum, J.G. Blythe [et al.] // Obstet. Gynecol. – 1982. – Vol. 60. – P. 114-118.

131. Willis, S. Surgical treatment of high anorectal and rectovaginal fistulas with the use of transanal endorectal advancement flaps / S. Willis, M. Rau, V. Schumpelick // Chirurg. – 2000. – Vol. 71(7). – P. 836-840.

132. Wise, W.E. Jr Surgical treatment of low rectovaginal fistulas / W.E. Wise Jr, P.S. Aguilar, A. Padmanabhan [et al.] // Dis. Colon. Rectum. – 1991. – Vol. 34. – P. 271-274.

133. Wiskind, A. K. Transverse transperineal repair of rectovaginal fistulas in the lower vagina / A.K. Wiskind, J.D. Thompson // Am. J. Obstet. Gynecol. – 1992. – Vol. 167(3). – P. 694-699.

134. Zheng, H. Rectovaginal fistula after low anterior resection in Chinese patients with colorectal cancer / H. Zheng, T. Guo, Y. Wu [et al.] // Oncotarget. – 2017. – Vol. 42(8). – P. 73123-73132.

135. Zheng, Y. Rectovaginal fistula following surgery for deep infiltrating endometriosis: Does lesion size matter? / Y. Zheng, N. Zhang, W. Lu [et al.] // J Int Med Res. – 2018. – Vol. 46 (2). – P. 852-864.

136. Zhou, Q. Stapled transperineal repair for low- and mid-level rectovaginal fistulas: A 5-year experience and comparison with sutured repair / Q. Zhou, Z.M. Liu, H.X. Chen [et al.] // World J Gastroenterol. – 2021. – Vol. 27(14). – P. 1451-1464.

137. Zhu, Y.F. Current treatment of rectovaginal fistula in Crohn's disease / Y.F. Zhu, G.Q. Tao, N. Zhou [et al.] // World J Gastroenterol. – 2011. – Vol. 17(8). – P. 963-967.

138. Zimmerman, D.D. The outcome of transanal advancement flap repair of rectovaginal fistulas is not improved by an additional labial fat flap transposition / D.D. Zimmerman, M.P. Gosselink, J.W. Briel [et al.] // Tech. Coloproctol. – 2002. – Vol. 6. – P. 37-42.

139. Zmora, O. Gracilis muscle transposition for iatrogenic rectourethral fistula / O. Zmora, F.M. Potenti, S.D. Wexner [et al.] // Ann Surg. – 2003. – Vol. 237(4). – P. 483-487.

ПРИЛОЖЕНИЕ А

Таблица А.1 – Классификация степени послеоперационных осложнений по Clavien – Dindo

Степень	Определение	
I	Любое отклонения от нормального течения послеоперационного периода, без необходимости хирургических, эндоскопических, фармакологических и радиологических вмешательств	
II	Необходимость назначения лекарственных препаратов, в том числе антибактериальных. Включены также переливания компонентов крови и полное парентеральное питание	
III	Необходимо применение хирургических, эндоскопических, фармакологических и радиологических вмешательств	
	а	Без общего наркоза
	б	Под общим наркозом
IV	Угрожающие жизни пациента осложнения, требующие нахождения пациента в палате интенсивной терапии	
	а	Дисфункция одного органа
	б	Полиорганная недостаточность
V	Смерть больного	

ПРИЛОЖЕНИЕ Б

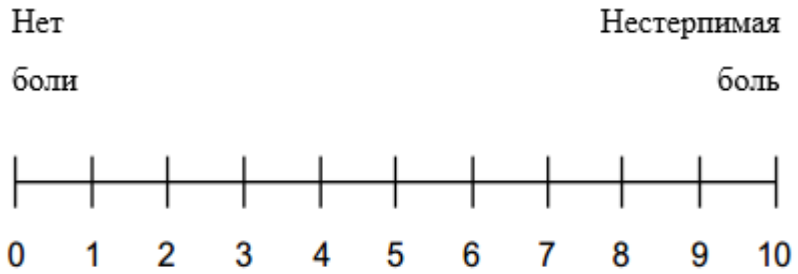

Рисунок Б.1 – Нумерологическая оценочная шкала для самостоятельной оценки боли пациентом

Таблица Б.1 – Интерпретация баллов НОШ

Кол-во баллов	Болевые ощущения
0 баллов	нет неприятных ощущений и переживаний, связанных с болью
1 балл	едва ощутимая боль, не влияющая на жизнедеятельность или самочувствие
2 балла	боль доставляет легкий дискомфорт, не влияющая на жизнедеятельность или самочувствие
3 балла	умеренная боль, доставляет заметный дискомфорт, который довольно легко терпеть
4 балла	умеренная боль, которая беспокоит. Сохранена двигательная активность
5 балла	умеренная боль, которая не дает забыть о себе
6 баллов	сильная боль, которую трудно терпеть. Постоянная
7 баллов	очень сильная боль
8 баллов	ужасная боль, не дающая больше ничего делать или о чем-то думать
9 баллов	мучительная боль, затмевающая все и делающая человека зависимым от помощи других
10 баллов	нестерпимо сильная боль, которую невозможно терпеть, боль настолько сильная, что не позволяет шевельнуться или говорить

ПРИЛОЖЕНИЕ В

Кливлендская шкала состоит из 5 вопросов и оценивается баллами от 0 до 4. Чем меньше сумма баллов, тем менее вероятны признаки недержания.

Таблица В.1 – Кливлендская шкала оценки анальной инконтиненции Wexner

Признаки анальной инконтиненции (недержания)	Частота проявления признаков				
	Никогда	Редко (менее 1 раза в месяц)	Иногда (более 1 раза в месяц)	Обычно (более 1 раза в неделю)	Всегда (более 1 раза в день)
Бывает ли у Вас недержание оформленного (твердого) стула	0	1	2	3	4
Бывает ли у Вас недержание жидкого стула	0	1	2	3	4
Бывает ли у Вас недержание газов	0	1	2	3	4
Испытываете ли Вы необходимость в ношении прокладок	0	1	2	3	4
Приходится ли Вам изменять образ жизни	0	1	2	3	4
Интерпретация результатов: 0 – нет признаков недостаточности 0,1 − 6,3 – соответствует I степени недостаточности 6,4 − 10,7 – соответствует II степени недостаточности ≥ 10,8 – соответствует III степени недостаточности					

ПРИЛОЖЕНИЕ Г

Опросник качества жизни пациенток SF – 36 (Quality of Life, QQL)

1. В целом вы бы оценили состояние Вашего здоровья как:

Отличное…….…….1

Очень хорошее……2

Хорошее……...…3

Посредственное……..….4

Плохое……..5

2. Как бы вы оценили свое здоровье сейчас по сравнению с тем, что было год назад?

Значительно лучше, чем год назад……1

Несколько лучше, чем год назад……2

Примерно так же, как год назад…….3

Несколько хуже, чем год назад……..4

Гораздо хуже, чем год назад……..5

3. Следующие вопросы касаются физических нагрузок, с которыми Вы, возможно, сталкиваетесь в течении своего обычного дня. Ограничивает ли Вас состояние Вашего здоровья в настоящее время в выполнении перечисленных ниже физических нагрузок? Если да, то в какой степени?

Вид физической активности	Да, значительно ограничивает	Да, немного ограничивает	Нет, совсем не ограничивает
Тяжелые физические нагрузки, такие как бег, поднятие тяжестей, занятие силовыми видами спорта	1	2	3
Умеренные физические нагрузки, такие как	1	2	3

передвинуть стол, поработать с пылесосом, собирать грибы или ягоды			
Поднять или нести сумку с продуктами	1	2	3
Подняться пешком по лестнице на несколько пролетов	1	2	3
Подняться пешком по лестнице на один пролет	1	2	3
Наклониться, встать на колени, присесть на корточки	1	2	3
Пройти расстояние более одного километра	1	2	3
Пройти расстояние в несколько кварталов	1	2	3
Пройти расстояние в один квартал	1	2	3
Самостоятельно вымыться, одеться	1	2	3

4. Бывало ли за последние 4 недели, что Ваше физическое состояние вызывало затруднения в Вашей работе или другой обычной повседневной деятельности, вследствие чего:

	Да	Нет
Пришлось сократить количество времени, затрачиваемого на работу или другие дела	1	2
Выполнили меньше, чем хотели	1	2
Вы были ограничены в выполнении какого-либо определенного вида работы или другой деятельности	1	2

Были трудности при выполнении своей работы или других дел (например, они потребовали дополнительных усилий)	1	2

5. Бывало ли за последние 4 недели, что Ваше эмоциональное состояние вызывало затруднения в Вашей работе или другой обычной повседневной деятельности, вследствие чего:

	Да	Нет
Пришлось сократить количество времени, затрачиваемого на работу или другие дела	1	2
Выполнили меньше, чем хотели	1	2
Выполняли свою работу или другие дела не так аккуратно, как обычно	1	2

6. Насколько Ваше физическое или эмоциональное состояние в течении последних 4 недель мешало Вам проводить время с семьей, друзьями, соседями или в коллективе?

Совсем не мешало…….1

Немного……..2

Умеренно……3

Сильно……4

Очень сильно…….5

7. Насколько сильную физическую боль Вы испытывали за последние 4 недели?

Совсем не испытывал(а)……1

Очень слабую…….2

Слабую……3

Умеренную…….4

Сильную…….5

Очень сильную……...6

8. В какой степени боль в течении последних 4 недель мешала Вам заниматься Вашей нормальной работой, включая работу вне дома и по дому?

Совсем не мешала……1

Немного……2

Умеренно…….3

Сильно……..4

Очень сильно……5

9. Следующие вопросы касаются того, как Вы себя чувствовали и каким было Ваше настроение в течение последних 4 недель. Пожалуйста, на каждый вопрос дайте один ответ, который наиболее соответствует Вашим ощущениям. Как часто в течении последних 4 недель:

	Все время	Большую часть времени	Часто	Иногда	Редко	Ни разу
Вы чувствовали себя бодрым(ой)?	1	2	3	4	5	6
Вы сильно нервничали?	1	2	3	4	5	6
Вы чувствовали себя таким(ой) подавленным(ой), что ничто не могло Вас взбодрить?	1	2	3	4	5	6
Вы чувствовали себя спокойным(ой) и умиротворенным(ой)?	1	2	3	4	5	6
Вы чувствовали себя полным(ой) сил и энергии?	1	2	3	4	5	6
Вы чувствовали себя упавшим(ей) духом и печальным(ой)?	1	2	3	4	5	6
Вы чувствовали себя измученным(ой)?	1	2	3	4	5	6
Вы чувствовали себя счастливым(ой)?	1	2	3	4	5	6

Вы чувствовали себя уставшим(ей)?	1	2	3	4	5	6

10. Как часто в последние 4 недели Ваше физическое или эмоциональное состояние мешало Вам активно общаться с людьми? Например, навещать родственников, друзей и т.п.

Все время……1

Большую часть времени…….2

Иногда……..3

Редко……4

Ни разу……..5

11. Насколько ВЕРНЫМ или НЕВЕРНЫМ представляется по отношению к Вам каждое из ниже перечисленных утверждений?

	Определенно верно	В основном верно	Не знаю	В основном не верно	Определенно неверно
Мне кажется, что я более склонен к болезням, чем другие	1	2	3	4	5
Мое здоровье не хуже, чем у большинства моих знакомых	1	2	3	4	5
Я ожидаю, что мое здоровье ухудшится	1	2	3	4	5
У меня отличное здоровье	1	2	3	4	5