



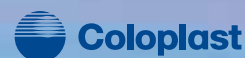К ОЛОПРОКТОЛОГИЯ

научно-практический медицинский журнал

№ 1 (23) 2008



Alterna




Alterna - комплексная система,
представленная широким
ассортиментом
одно- и двухкомпонентных средств
ухода за стомой

Надежное крепление



Эффективный фильтр



Спиралевидная структура нового
клеявого слоя содержит два адгезива,
обладающих различными свойствами.
Один адгезив обеспечивает надежное
приклеивание к коже, другой -
безболезненное отклеивание.



Представительство Колопласт А/С
Россия, 125047, Москва,
ул. 1-ая Тверская Ямская, 23, стр.1
тел.: +7 (495) 937-53-90,
факс: +7 (495) 937-53-91
e-mail: info@coloplast.ru

**Ассоциация
колопроктологов
России**



КОЛОПРОКТОЛОГИЯ

№ 1 (23) 2008

НАУЧНО-ПРАКТИЧЕСКИЙ
МЕДИЦИНСКИЙ ЖУРНАЛ
АССОЦИАЦИИ КОЛОПРОКТОЛОГОВ РОССИИ

Выходит один раз в три месяца
Основан в 2002 году

Адрес редакции:

123423, Москва
ул. Саляма Адиля, д. 2
Тел.: (495) 199-95-58
Факс: (495) 199-04-09
E-mail: gnck@tsr.ru

Ответственный секретарь:

Рыбаков Е.Г.

Зав. редакцией:

Нехрикова С.В.
Тел.: (499) 199-95-58

**Регистрационное
удостоверение**

ПИ № 77-14097

Индекс 80978

**для индивидуальных
подписчиков**

Журнал входит в Перечень ведущих рецензируемых научных журналов и изданий ВАК Министерства образования и науки Российской Федерации, в которых должны быть опубликованы основные научные результаты диссертаций на соискание ученых степеней доктора и кандидата наук.

РЕДАКЦИОННАЯ КОЛЛЕГИЯ

Главный редактор – Г.И. ВОРОБЬЕВ

С.И. АЧКАСОВ, Л.А. БЛАГОДАРНЫЙ, П.В. ЕРОПКИН,
В.Н. КАШНИКОВ, А.М. КУЗЬМИНОВ, А.М. КОПЛАТАДЗЕ,
Г.А. ПОКРОВСКИЙ, А.Ю. ТИТОВ, И.Л. ХАЛИФ (зам. гл. редактора),
Ю.А. ШЕЛЫГИН (зам. гл. редактора)

РЕДАКЦИОННЫЙ СОВЕТ

С.В. ВАСИЛЬЕВ (Санкт-Петербург)
А.В. ВОРОБЕЙ (Минск)
Е.Г. ГРИГОРЬЕВ (Иркутск)
Б.М. ДАЦЕНКО (Харьков)
Б.Н. ЖУКОВ (Самара)
М.П. ЗАХАРАШ (Киев)
В.Р. ИСАЕВ (Самара)
В.Н. ИЩЕНКО (Владивосток)
В.Ф. КУЛИКОВСКИЙ (Белгород)
И.А. ЛАЗАРЕВ (Ростов-на-Дону)
А.В. МУРАВЬЕВ (Ставрополь)
Ю.М. ПАНЦЫРЕВ (Москва)
В.П. ПЕТРОВ (Красногорск, Московская область)
В.В. ПЛОТНИКОВ (Курган)
И.В. ПОДДУБНЫЙ (Москва)
Ю.М. СТОЙКО (Москва)
В.К. ТАТЬЯНЧЕНКО (Ростов-на-Дону)
В.М. ТИМЕРБУЛАТОВ (Уфа)
В.З. ТОТИКОВ (Владикавказ)
В.Д. ФЕДОРОВ (Москва)
М.Ф. ЧЕРКАСОВ (Краснодар)
В.И. ЧИССОВ (Москва)
Н.А. ЯИЦКИЙ (Санкт-Петербург)



СОДЕРЖАНИЕ

Кузьминов А.М., Чубаров Ю.Ю., Тихонов А.А., Подмаренкова Л.Ф., Минбаев Ш.Т., Королик В.Ю.

ОТДАЛЕННЫЕ РЕЗУЛЬТАТЫ ЦИРКУЛЯРНОЙ СЛИЗИСТО-ПОДСЛИЗИСТОЙ РЕЗЕКЦИИ НИЖНЕАМПУЛЯРНОГО ОТДЕЛА ПРЯМОЙ КИШКИ ПРИ ЛЕЧЕНИИ ГЕМОРРОЯ 4

Титов А.Ю., Загрядский Е.А., Жарков Е.Е.

СРАВНИТЕЛЬНЫЕ РЕЗУЛЬТАТЫ ЛИГИРОВАНИЯ ЛАТЕКСНЫМИ ЛИГАТУРАМИ И ДЕЗАРТЕРИЗАЦИИ ВНУТРЕННИХ ГЕМОРРОИДАЛЬНЫХ УЗЛОВ ПОД КОНТРОЛЕМ УЛЬТРАЗВУКОВОЙ ДОПЛЕРОВСКОЙ ФЛУОМЕТРИИ В ЛЕЧЕНИИ ГЕМОРРОЯ III-IV СТАДИИ 8

Благодарный Л.А., Костарев И.В.

ЛЕЧЕНИЕ КРОВОТОЧАЩЕГО ГЕМОРРОЯ ПЕРВОЙ СТАДИИ 18

Муравьев А.В., Халин Д.А., Муравьев К.А., Волостников Е.В., Петросянц С.И., Коврижкин А.В., Журавель Р.В., Лысенко О.В., Оверченко Д.Б., Линченко В.И.

АКТИНОМИКОЗ КРЕСТЦОВО-КОПЧИКОВОЙ И ПЕРИАНАЛЬНОЙ ОБЛАСТЕЙ 20

Ким С.Д., Коплатадзе А.М., Шмаков В.А.

НЕОТЛОЖНАЯ ПОМОЩЬ ПРИ ИНОРОДНЫХ ТЕЛАХ ПРЯМОЙ КИШКИ 24

Ефименко Н.А., Лазарев Г.В., Фокин Ю.Н., Зуев В.К.

ОРГАНИЗАЦИЯ МЕДИЦИНСКОЙ ПОМОЩИ ПРИ ОГНЕСТРЕЛЬНЫХ РАНЕНИЯХ ТОЛСТОЙ КИШКИ В ВООРУЖЕННЫХ КОНФЛИКТАХ 27

Царев М.И., Рожков А.Г., Переходов С.Н., Филипов А.В., Иванов В.А., Трунин И.В., Долгих Р.Н., Нагаев Р.М.

ЭФФЕКТИВНОСТЬ ИНТЕРВЕНЦИОННОЙ РАДИОЛОГИИ ПРИ ЛЕЧЕНИИ МЕТАСТАЗОВ КОЛОРЕКТАЛЬНОГО РАКА В ПЕЧЕНЬ 32

Ачкасов С.И., Калашникова И.А., Чернышов С.В., Фадеева С.А.

ОЦЕНКА ЭФФЕКТИВНОСТИ КАЛОПРИЕМНИКОВ СИСТЕМЫ "ESTEEM SYNERGY™" ДЛЯ РЕАБИЛИТАЦИИ СТОМИРОВАННЫХ БОЛЬНЫХ 38

Еропкин П.В., Алексеев М.В.

ПРИМЕНЕНИЕ ИНТРАОПЕРАЦИОННОЙ ВНУТРИПОЛОСТНОЙ ХИМИОТЕРАПИИ С ГИПЕРТЕРМИЕЙ В ПРОФИЛАКТИКЕ ВОЗНИКНОВЕНИЯ МЕСТНЫХ РЕЦИДИВОВ КОЛОРЕКТАЛЬНОГО РАКА (обзор литературы) 42

ИЗБРАННЫЕ МАТЕРИАЛЫ II-го СЪЕЗДА КОЛОПРОКТОЛОГОВ РОССИИ

Захарченко А.А., Галкин Е.В., Штоппель А.Э.

РЕНТГЕНОВАСКУЛЯРНЫЕ ВМЕШАТЕЛЬСТВА В КОЛОПРОКТОЛОГИИ 50

Тен Г.К., Фадеева О.В., Куцый М.Б., Сокурец Н.Л.

ЭФФЕКТИВНОСТЬ РОПИВАКАИНА И ЛИДОКАИНА ПРИ СПИНАЛЬНОЙ АНЕСТЕЗИИ ПРИ ОПЕРАЦИЯХ НА ПРЯМОЙ КИШКЕ 52

Татьянченко В.К., Корякина А.А., Чубарян К.А., Фролкин В.И.

СПОСОБЫ ЗАЩИТЫ АНАСТОМОЗА ПРИ ОПЕРАЦИЯХ НА ОБОДОЧНОЙ КИШКЕ .. 53

Маскин С.С., Хомочкин В.В., Старовидченко С.А.

ОДНОРЯДНЫЙ НЕПРЕРЫВНЫЙ И ДВУРЯДНЫЙ ШОВ ПРИ КОЛОРЕКТАЛЬНЫХ АНАСТОМОЗАХ 54

Китаев А.В., Лазарев Г.В., Протасевич А.А., Леонов С.В., Гилевский С.Г., Рябец С.А., Муслимов М.И., Люцкий В.И.

ОДНОПЕТЛЕВОЙ ТОЛСТОКИШЕЧНЫЙ РЕЗЕРВУАР ПРИ НИЗКИХ ЧРЕЗБРЮШНЫХ РЕЗЕКЦИЯХ ПРЯМОЙ КИШКИ 55

Госткин П.А., Сажин В.П., Сяткин Д.А.

МЕТОДИКА ФОРМИРОВАНИЯ МЕЖКИШЕЧНЫХ АНАСТОМОЗОВ ПРИ ЛАПАРОСКОПИЧЕСКИХ ОПЕРАЦИЯХ НА ТОЛСТОЙ КИШКЕ 56

Сажин В.П., Госткин П.А., Сяткин Д.А.

НЕПОСРЕДСТВЕННЫЕ РЕЗУЛЬТАТЫ ЛАПАРОСКОПИЧЕСКИХ ОПЕРАЦИЙ ПРИ КОЛОРЕКТАЛЬНОМ РАКЕ 57

Госткин П.А., Сажин В.П., Сяткин Д.А.

ОТДАЛЕННЫЕ РЕЗУЛЬТАТЫ ЛАПАРОСКОПИЧЕСКИХ ОПЕРАЦИЙ ПРИ КОЛОРЕКТАЛЬНОМ РАКЕ 58

Тотиков В.З., Тотиков М.З., Зураев К.Э., Тотиков З.В.

КОМБИНИРОВАННОЕ ЛЕЧЕНИЕ РАКА ОБОДОЧНОЙ КИШКИ, ОСЛОЖНЕННОГО НАРУШЕНИЕМ КИШЕЧНОЙ ПРОХОДИМОСТИ 58

Фомин А.Ю., Новохатский И.А., Власов В.В.

ТРЕХЛЕТНИЕ РЕЗУЛЬТАТЫ КОМБИНИРОВАННОГО ЛЕЧЕНИЯ БОЛЬНЫХ РАКОМ ПРЯМОЙ КИШКИ С ПРИМЕНЕНИЕМ ПРЕДОПЕРАЦИОННОЙ ЛУЧЕВОЙ ТЕРАПИИ .. 60

XII ЦЕНТРАЛЬНО-ЕВРОПЕЙСКИЙ КОНГРЕСС КОЛОПРОКТОЛОГОВ

Москва 6-8 мая 2008 года 61

НЕКРОЛОГ. Памяти профессора Кечерукова А.И. 62

ОТДАЛЕННЫЕ РЕЗУЛЬТАТЫ ЦИРКУЛЯРНОЙ СЛИЗИСТО-ПОДСЛИЗИСТОЙ РЕЗЕКЦИИ НИЖНЕАМПУЛЯРНОГО ОТДЕЛА ПРЯМОЙ КИШКИ ПРИ ЛЕЧЕНИИ ГЕМОРРОЯ

А.М. Кузьминов, Чубаров Ю.Ю., А.А. Тихонов, Минбаев Ш.Т., Королик В.Ю.
ФГУ «ГНЦ колопроктологии Росмедтехнологий»
(директор – акад. РАМН, проф. Г.И. Воробьев).

ВВЕДЕНИЕ

Наиболее распространенным способом хирургического вмешательства при хроническом геморрое все еще остается геморроидэктомия по Миллигану-Моргану и ее различные модификации [1,2]. Однако, в последнее время циркулярная проктопластика по методике, предложенной итальянским колопроктологом доктором Лонго в 1993 году, получает все большее распространение при лечении геморроя III-IV стадии [3,4,5,6].

Суть и техника этой операции заключается в циркулярной резекции слизисто-подслизистого слоя нижнеампулярного отдела прямой кишки, в результате чего происходит «лифтинг» внутренних геморроидальных узлов в проксимальном направлении с надежной фиксацией двухрядным механическим швом. Одновременно осуществляется блокада конечных ветвей верхней прямокишечной артерии, которая играет основную роль в кровоснабжении внутреннего геморроидального сплетения.

В настоящее время показания к этому виду хирургического вмешательства определены, достаточно хорошо отработана техника операции, разработаны способы профилактики и ликвидации возможных интраоперационных и ранних послеоперационных осложнений, изучены непосредственные результаты предпринятых операций [6,7,8].

Однако, отдаленные результаты циркулярной резекции слизисто-подслизистого слоя нижнеампулярного отдела прямой кишки с оценкой состояния больных с использованием объективных методов исследования, остаются не изученными.

В связи с этим, целью данного исследования явилось изучение отдаленных результатов лечения геморроя с использованием циркулярной слизисто-подслизистой резекции нижнеампулярного отдела прямой кишки.

МАТЕРИАЛЫ И МЕТОДЫ

С 1999 по 2007 г.г. в ФГУ «ГНЦ колопроктологии Росмедтехнологий» операция по методике Лонго предпринята у 169 пациентов. Среди них было 101 (59,8 %) мужчина и 68(40,2%) женщин. На момент хирургического вмешательства возраст больных варьировал от 27 лет до 71 года (средний возраст

– 43,5±10,6). При этом подавляющее число больных (85%) являлись людьми молодого, трудоспособного возраста.

У 20(11,8 %) больных диагностирован геморрой II стадии, у 116 (68,7%) пациентов геморрой III стадии и у 33(19,5%) пациентов геморрой IV стадии. Отдаленные результаты лечения в сроки от 1 года до 7 лет после операции Лонго прослежены у 162 (95,9%) из 169 больных.

При опросе больных особое внимание уделялось динамике изменений симптомов заболевания в различные сроки после хирургического вмешательства.

Помимо этого, 14 пациентам до и через 12 месяцев после операции была выполнена проктография с целью изучения состояния слизистой оболочки прямой кишки в области анастомоза и визуализации внутренних геморроидальных узлов. У 15 оперированных изучено функциональное состояние замыкательного аппарата прямой кишки и проведена оценка кровоснабжения внутреннего геморроидального сплетения.

РЕЗУЛЬТАТЫ

Важно подчеркнуть, что у всех 162 прослеженных пациентов с момента операции прошло более 1 года, а 29 - более 7 лет (таблица 1).

Ведущими симптомами геморроя у всех пациентов до операции являлось выпадение внутренних геморроидальных узлов и выделение алой крови при дефекации. У 22 % больных в анамнезе имелись указания на неоднократные тромбозы наружных геморроидальных узлов. Небольшая часть пациентов предъявляли жалобы на выделение слизи и анальный зуд.

После операции Лонго геморроидальные узлы перестали выпадать в 168(99,4%) наблюдениях, а у одного пациента, перенесшего ранее перелом позвоночного столба на уровне S4-S5, с нарушением функции тазовых органов, через 2 недели отмечено выпадение внутренних геморроидальных узлов при дефекации, что в дальнейшем потребовало выполнения геморроидэктомии по Миллигану-Моргану. Незначительные ректальные кровотечения во время дефекации при нарушении диеты, отмечены лишь у 5(3,1%) пациентов, в то время,

Таблица 1. Число пациентов, прослеженных в различные сроки после операции Лонго (N=162)

Сроки наблюдения						
1 год	2 года	3 года	4 года	5 лет	6 лет	7 лет
Число б-ых	Число б-ых	Число б-ых	Число б-ых	Число б-ых	Число б-ых	Число б-ых
162 (100,0%)	139 (85,8%)	120 (74,1%)	103 (63,6%)	81 (50,0%)	63 (38,9%)	29 (17,9%)

как у подавляющего числа больных (96,9%), на протяжении 7 лет после операции, геморроидальных кровотечений не было.

Такой характерный симптом, как тромбоз геморроидальных узлов, отсутствовал на протяжении всего срока наблюдения после операции у 95,7% прослеженных пациентов.

У 1(0,6%) больной в течение 1 года после операции сохранялись затруднения опорожнения прямой кишки, вследствие развития компенсированной стриктуры прямой кишки в области слизисто-подслизистого анастомоза, обусловленной аллергической реакцией на танталовые скрепки. Местная противовоспалительная консервативная терапия оказалась эффективной и в дальнейшем бужирование не потребовалось.

В отдаленные сроки у 14 пациентов после операции Лонго было выполнено рентгеноконтрастное исследование прямой кишки. Просвет кишки в области анастомоза в подавляющем большинстве составил 3-3,5 см (Рис.1). У 13 больных эластичность стенок прямой кишки в зоне анастомоза была сохранена, а у 1-ой больной, имеющей непереносимость на все металлы, имелись признаки компенсированной стриктуры прямой кишки с наличием отдельных скрепок в анастомозе с сужением ее просвета до 1,5 см.

При проктографии лишь у 1(0,6%) из обследованных больных в период до 1 года после операции визуализировались тени внутренних геморроидальных узлов. У всех остальных обследованных пациентов они не выявлялись.

При проведении электромиографии прямой кишки у больных страдающих 3-4 стадией хронического геморроя с длительностью анамнеза более 10 лет, перенесших операцию Лонго, уже до операции отмечено снижение показателей биоэлектрической активности на 27% как в покое, так и на 11,4% при волевом сокращении. После операции тоническая и произвольная биоэлектрическая активность имели тенденцию к увеличению и практически достигали физиологической нормы. При исследовании параметров электроманометрии давление в анальном канале до операции у обследованных пациентов было снижено на 10% за счет увеличенных внутренних геморроидальных узлов, а в отдаленные сроки после вмешательства эти показатели нормализовались (Таблица 2).

В предоперационном периоде у обследованных пациентов 3-4 стадии заболевания показатели сфинктерометрии анального жома были снижены на 19%, длительность ректоанального рефлекса на 7%, вследствие растяжения сфинкте-

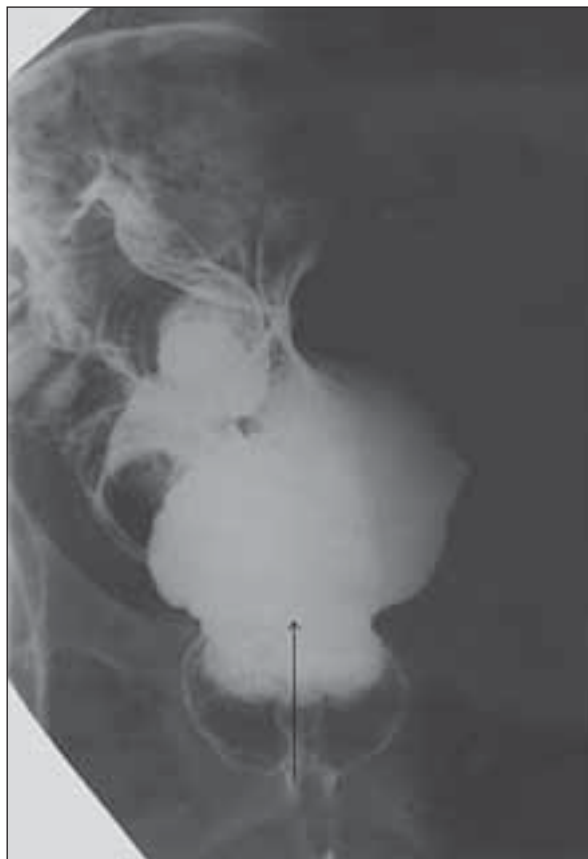

Рисунок 1. Проктограмма после операции Лонго. Больной П., 23 года. Амбулаторная карта Б-6630, 2007г. Диагноз: состояние после операции Лонго по поводу хронического геморроя 3ст. в 2000г. (стрелкой указан уровень сформированного механического шва).

ра выпадающими геморроидальными узлами. В отдаленные сроки после операции эти показатели нормализовались. Тонус анального сфинктера до операции был снижен на 8%, напряжение мышц при волевом сокращении на нижней границе физиологической нормы. После операции Лонго тоническое и максимальное напряжение анального жома приближается к физиологической норме (таблица 3).

До операции показатели микроциркуляции, изученные методом лазерной доплеровской флоуметрии и сосудистого тонуса, превосходили по своей величине нормальные, что свидетельствовало об

усилении притока артериальной крови к геморроидальным узлам, что является одним из ведущих звеньев в патогенезе заболевания (Рис. 2,3).

Через 2 недели после операции Лонго наступает снижение показателя микроциркуляции в среднем с 14 до 8 перфузионных единиц, а так же нормализация сосудистого тонуса до $0,24 \pm 0,8$ за счет ликвидации вегетативной спастической реак-

ции вследствие уменьшения размеров внутренних геморроидальных узлов.

При этом, соотношение притока и оттока крови к геморроидальным узлам, несмотря на снижение показателя микроциркуляции, не изменяется. Этот эффект сохраняется на протяжении всего срока наблюдения за оперированными больными.

Таблица 2. Электроманометрия внутреннего сфинктера до и после операции (N=15).

Исследуемые параметры	норма	до операции	после операции
Давление в анальном канале (мм.рт.ст)	$58,5 \pm 3,3$	$51,9 \pm 2,7$	$55,25 \pm 4,73$
Порог рефлекса (мл)	$18,5 \pm 2,0$	$27,5 \pm 2,78$	$18,1 \pm 3,11$
Амплитуда (мм.рт.ст.)	$23,5 \pm 1,4$	$18,58 \pm 0,83$	$22,16 \pm 2,88$
Длительность (сек)	$13,6 \pm 2,2$	$12,9 \pm 0,71$	$13,0 \pm 1,19$
Порог чувствительности прямой кишки (мл)	$25,4 \pm 2,8$	$23,75 \pm 1,87$	$24,5 \pm 1,71$

Таблица 3. Сфинктерометрические показатели мышц анального сфинктера до и после операции (N=15) (M±m).

Параметры оценки	норма	до операции		после операции	
		3-9 часов			
Тоническое напряжение	$337,5 \pm 1,76$	$307 \pm 2,3$	$340 \pm 22,11$		
Максимальное напряжение	$526 \pm 17,67$	$524 \pm 9,72$	$527,66 \pm 22,6$		
Тоническое напряжение		6-12 часов			
		$283 \pm 5,65$	$245 \pm 22,71$	$279,83 \pm 16,89$	
Максимальное напряжение	$471 \pm 32,52$	$469 \pm 23,77$	$473,6 \pm 24,48$		

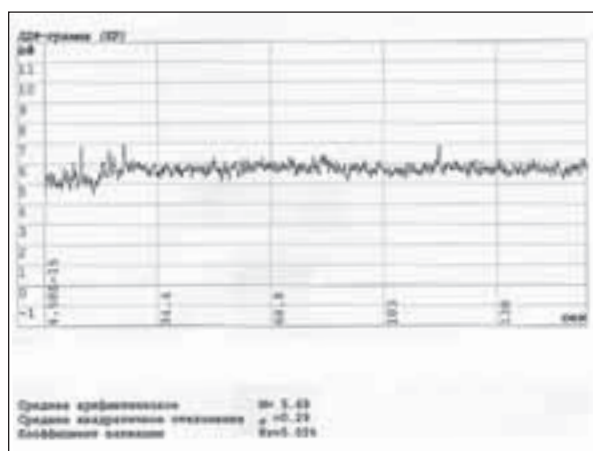


Рисунок 2. Лазерная доплеровская флоуметрия при хроническом геморрое 3ст. Пациентка Б., 32 года. История болезни 3521, 2001г.

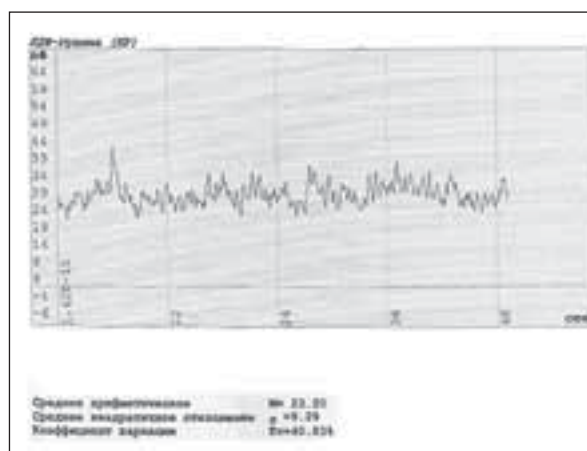


Рисунок 3. Лазерная доплеровская флоуметрия после операции Лонго по поводу хронического геморроя 3ст. Пациентка Б., 38 лет. Амбулаторная карта Г-2347, 2007г. Диагноз: состояние после операции Лонго по поводу хронического геморроя 3ст. в 2001г.

Таблица 4. Показатели лазерной доплеровской флоуметрии больных оперированных по методу Лонго (N=15).

Параметры оценки	норма	до операции	Проекция измерения	После операции через 7-14 дней	После операции через 4-7 лет
Показатель микроциркуляции (перф.ед)	10,1 ± 2,2	18,3 ± 1,5	3 часа	9,4 ± 1,25	9,6 ± 1,21
	14,1 ± 3,4	16,3 ± 1,4	7 часов	8,55 ± 1,01	8,61 ± 1,12
	11,6 ± 2,7	14,6 ± 0,5	11 часов	9,95 ± 1,21	9,97 ± 1,19
Сосудистый тонус	0,26 ± 0,02	2,36 ± 0,18	3 часа	0,21 ± 0,22	0,22 ± 0,19
	0,27 ± 0,02	1,6 ± 0,08	7 часов	0,25 ± 0,15	0,24 ± 0,8
	0,24 ± 0,02	1,45 ± 0,18	11 часов	0,29 ± 0,19	0,29 ± 0,13
Индекс эффективности микроциркуляции	1,22 ± 0,14	1,23 ± 0,05	3 часа	1,17 ± 0,07	1,12 ± 0,01
	1,32 ± 0,08	1,3 ± 0,06	7 часов	1,08 ± 0,07	1,01 ± 0,09
	1,25 ± 0,12	1,22 ± 0,08	11 часов	1,02 ± 0,06	1,07 ± 0,03

ОБСУЖДЕНИЕ

Проведенное исследование заставляет нас не согласиться с мнением Baker R.P.[8], считающего, что операция Лонго сопровождается кратковременным лечебным эффектом.

В нашей работе, оценивая динамику клинической симптоматики у 162 пациентов с хроническим геморроем в отдаленные сроки после операции Лонго, мы пришли к выводу, что эта операция сопровождается ликвидацией основных симптомов геморроя сразу же после вмешательства, а лечебный эффект сохраняется и в отдаленные сроки. Исчезают такие симптомы хронического геморроя, как выпадение внутренних геморроидальных узлов у 99,4% больных и у 96,9% пациентов прекращаются кровотечения. Лишь у 5(3,1%) пациентов в отдаленные сроки на фоне погрешностей в диете периодически возникали незначительные ректальные кровотечения, у 7(4,3%) периодические тромбозы узлов, зуд и жжение в анальном канале. Нарушение опорножжения прямой кишки после операции вследствие развития компенсированной стриктуры в области механического шва отмечено лишь у 1(0,6%) больной, имеющей непереносимость на все металлы.

Проктография до операции и через 1 год после вмешательства выполнена у 14 больных. У 1(0,6%) из обследованных больных через 1 месяц после операции визуализировались тени внутренних геморроидальных узлов. У 13 из 14 обследованных пациентов они не выявлялись, что свидетельствовало о значительном уменьшении внутренних геморроидальных узлов вследствие блокады конечных ветвей верхней прямокишечной артерии после операции Лонго.

Таким образом, проведенное рентгенологическое исследование прямой кишки в отдаленные сроки после операции Лонго показало, что большинство сформированных анастомозов располагается на 2-4 см выше зубчатой линии, ширина просвета в этой области составляет 3-3,5 см, стенки кишки эластична, выявляемые до операции тени увели-

ченных внутренних геморроидальных узлов не визуализируются, что связано с уменьшением их кровенаполнения и запустеванием. Мы согласны с мнением Altomare D.F., Rinaldi M.[3], которые отмечают, что рентгенологическое исследование, наряду с пальцевым исследованием прямой кишки, позволяет выявить оставшиеся скрепки в области слизисто-подслизистого анастомоза.

Мы не согласны с мнением Pernice L.M. [7], указывающим на вероятность развития недостаточности анального жома после операции Лонго, так как при проведении электромиографии, электроманометрии и сфинктерометрии с целью оценки состояния запирающего аппарата прямой кишки в отдаленные сроки после операции Лонго у 15 пациентов нами установлено, что перенесенное больными оперативное вмешательство не только не оказывает отрицательного воздействия на состояние мышц запирающего аппарата прямой кишки, но и сопровождается нормализацией электрической активности наружного сфинктера, давления в анальном канале, амплитуды и длительности ректоанального рефлекса внутреннего сфинктера за счет ликвидации выпадения геморроидальных узлов.

Внедрение нами в клиническую практику доплеровской флоуметрии позволили нам сделать заключение о патогенетической обоснованности операции Лонго, которая приводит к уменьшению кровенаполнения геморроидальных узлов за счет пересечения терминальных ветвей верхней прямокишечной артерий, проходящих в слизисто-подслизистом слое нижнеампулярного отдела прямой кишки, без нарушения индекса эффективности микроциркуляции.

ЗАКЛЮЧЕНИЕ

Таким образом, проведенный анализ отдаленных результатов эндоректальной слизисто-подслизистой циркулярной резекции нижнеампулярного отдела прямой кишки показал, что это хирургическое вмешательство является патогенетически

обоснованной операцией у больных хроническим геморроем. Она сопровождается стойким клиническим эффектом, прослеженным в сроки до 7 лет, заключающимся в отсутствии выпадения внутренних геморроидальных узлов у 99,6% пациентов, прекращении ректальных кровотечений у 96,9% больных, а так же снижением числа тромбозов наружных геморроидальных узлов.

Осложнений, характерных для традиционной геморроидэктомии, таких как формирование стриктуры анального канала, недостаточности анального жома, после операции Лонго не отмечено. Операция не только не оказывает отрицательного воздействия на состояние запирающего аппарата прямой кишки, но и сопровождается нормализацией физиологических параметров анального жома. Показатели микроциркуляции в проекции внутренних геморроидальных узлов снижаются и сохраняются в течение длительного времени, что говорит о стойкой и эффективной блокаде терминальных ветвей верхней прямокишечной артерии, что и обеспечивает хороший лечебный эффект этой операции.

ЛИТЕРАТУРА

1. Воробьев Г.И. Основы колопроктологии. М., 2001, с. 78.
2. Воробьев Г.И., Кузьминов А.М., Чубаров Ю.Ю., Королик В.Ю. Сравнительная оценка циркулярной резекции слизисто-подслизистого слоя ниже-

ампулярного отдела прямой кишки и операции Миллигана-Моргана при лечении хронического геморроя. Актуальные вопросы колопроктологии. Тезисы докладов второго съезда колопроктологов России с международным участием. Уфа. 2007: 166-168.

3. Altomare D.F., Rinaldi M., Palasciano N. Treatment of external anal mucosal prolapse with circular stapler: an easy and effective new surgical technique. *Dis Colon Rectum*, 1999; 42:1102-4.
4. Ganio E., Altomare D.F., Gabrielli F., et al. Prospective randomized multicentre trial comparing stapled with open haemorrhoidectomy. *Br J Surg*, 2001, 88:669-74.
5. Longo.A. Treatment of hemorrhoids disease by reduction of mucosa and hemorrhoidal prolapse with a circular suturing device: a new procedure. 6th World Congress of Endoscopic Surgery, Rome, 1998, p.777-84.
6. Palimento D., Picchio M., Attanasio U. et al. Stapled and open hemorrhoidectomy: randomized controlled trial of early results. *World J Surg*, 2003; 27:203-207.
7. Pernice L.M., Bartalucci B., Bencini L. et al. Early and late (ten years) experience with circular stapler hemorrhoidectomy. *Dis Colon Rectum*, 2001; 44:836-41.
8. Smyth E.F., Baker R.P., Wilken B.J. et al. Stapled versus excision haemorrhoidectomy: long-term follow up of a randomized controlled trial. *Lancet*, 2003; 361:1437-1438.

СРАВНИТЕЛЬНЫЕ РЕЗУЛЬТАТЫ ЛИГИРОВАНИЯ ЛАТЕКСНЫМИ ЛИГАТУРАМИ И ДЕЗАРТЕРИЗАЦИИ ВНУТРЕННИХ ГЕМОРОИДАЛЬНЫХ УЗЛОВ ПОД КОНТРОЛЕМ УЛЬТРАЗВУКОВОЙ ДОПЛЕРОВСКОЙ ФЛУОМЕТРИИ В ЛЕЧЕНИИ ГЕМОРРОЯ III-IV СТАДИИ

Титов А.Ю., Загрядский Е.А., Жарков Е. Е.

ФГУ «ГНЦ Колопроктологии Росмедтехнологий»

Медицинский центр « ОН клиник».

АКТУАЛЬНОСТЬ ПРОБЛЕМЫ

С древних времен человечество встречалось с проблемой геморроидальной болезни. «Золотым стандартом» лечения геморроидальной болезни является операция, направленная на ликвидацию трех основных геморроидальных узлов, которую обосновали и внедрили в хирургическую практику в 1937 г. Е. Milligan и G. Morgan [27]. Вместе с тем после геморроидэктомии у 34—41% пациентов возникает выраженный болевой синдром, у 2% — кровотечения, у 15—26% — дизурические явления.

Пнойно-воспалительные осложнения развиваются у 2% оперированных больных. В отдаленные сроки после операции у 2% оперированных формируются стриктуры анального канала, у 1% больных выявляется недостаточность анального сфинктера [1,2,3,9,22,41,43,44]. Развитие новейших технологий послужило основанием к разработке малоинвазивных способов амбулаторного лечения геморроидальной болезни[5,15,31]. Латексное лигирование внутренних геморроидальных узлов [5] наиболее часто используемая альтернативная методика, используемая для амбулаторного лече-

ния геморроя. Эффективность метода при I-II стадии заболевания достигает 90% [2,3,39]. При III-IV стадии заболевания эффективность метода не превышает 70%, требуя неоднократных процедур лигирования [23,32,39,43]. В отдаленном периоде рецидив симптомов у пациентов с III-IV стадией геморроя составляет 20-30%, эти пациенты являются потенциальными кандидатами на хирургическое лечение либо необходимо проводить повторное латексное лигирование [19,39,50]. Дезартеризация внутренних геморроидальных узлов под контролем ультразвуковой доплеровской флуометрии [6,26,29], является малоинвазивным способом лечения геморроя, однако в отечественной литературе мы не нашли исследований по сравнению эффективности этого метода и лигирования латексными кольцами у пациентов с III-IV стадией геморроя. В настоящей работе приведены сведения о ранних и отдаленных результатах латексного лигирования по сравнению с дезартеризацией внутренних геморроидальных узлов под контролем ультразвуковой доплеровской флуометрии у пациентов III-IV стадии геморроя.

МАТЕРИАЛЫ И МЕТОДЫ

В исследование включено 200 пациентов с 3-4 стадией геморроя (166 мужчин и 34 женщины) в возрасте от 26 до 75 лет (средний возраст $45 \pm 9,3$ года) обратившихся за помощью за период с ноября 2001 по ноябрь 2007 года. Методом случайной выборки они были разделены на две группы. В первую группу включено 100 пациентов, которым выполнялось латексное лигирование внутренних геморроидальных узлов (84 мужчины, 16 женщин; средний возраст $45,7 \pm 9,69$ лет). Во вторую группу вошло 100 пациентов, которым проведена дезартеризация внутренних геморроидальных узлов под контролем ультразвуковой доплеровской флуометрии (82 мужчины, 18 женщин; средний возраст $44,56 \pm 9,05$ лет). Длительность заболевания в первой группе больных составила $9,93 \pm 5,37$ лет, во второй $8,02 \pm 4,17$ ($p=0,466$). Пациенты прослежены в сроки 12, 24 и 36 мес. Пациенты были информированы о своем диагнозе, характере лечения, возможных осложнениях, и каждый подписал протокол информированного согласия на проведение лечения. Все пациенты прошли стандартное обследование, включая ректороманоскопию и аноскопию. Сопутствующая патология толстой кишки исключена путем выполнения колоноскопии и ирригоскопии. Из анализа исключены пациенты с сопутствующей патологией анального канала, воспалительным процессом толстой кишки. Две группы были сопоставимы по полу, возрасту, продолжительности заболевания. Не было статистически доказуемого различия между этими двумя группами в стадиях болезни. К III стадии заболевания отнесены пациенты с выпадением геморроидальных узлов и необходимостью их ручного вправления в анальный канал (с кровотечением или без кровотечения).

К IV стадии заболевания отнесены пациенты с постоянным выпадением геморроидальных узлов вместе со слизистой оболочкой прямой кишки и невозможностью их вправления в анальный канал при помощи ручного пособия (с кровотечением или без кровотечения). Группа пациентов, в которой выполнялось лигирование латексными кольцами, состояла из 90 больных с III стадией и 10 пациентов с IV стадией заболевания. Группа больных, в которой выполнялась дезартеризация внутренних геморроидальных узлов, состояла из 88 больных III стадией и 12 больных IV стадией геморроя. Основными жалобами при обращении были кровотечения и выпадения геморроидальных узлов (Таблица 1).

Лечение проводилось в амбулаторных условиях. Для выполнения дезартеризации использовался аппарат фирмы А.М.И. (Feldkirch, Австрия). Использовался шовный материал Dexon-II 2/0 (Tyco Healthcare UK.Ltd.) на 5/8-круга, с длиной иглы на 27 мм. Операция выполнялась в стандартной позиции для литотомии под местной анестезией 0,5% раствором бупивакаина (Marcain, Astra Zeneca., Швеция). После обработки перianальной кожи и анального канала анестезирующей мазью «Emla» (Astra, Zeneca., Швеция), вводился проктоскоп «Moricorn», проводилась диагностическая доплерометрия. Как правило, диагностировалась шесть постоянных артерий, расположенных на 1, 3, 5, 7, 9 и 11 часах по условному циферблату. Операция выполнялась в модификации Meintjes D. (2000) [26]. После выполнения операции вновь проводилась диагностическая доплерометрия. При необходимости накладывались дополнительные восьмиобразные швы. При выпадении слизистой проводился лифтинг и мукопексия слизистой [16]. Латексное лигирование геморроидальных узлов проводилось с помощью вакуум лигатора фирмы K.Storz, этапно с интервалом не менее 15 дней. Проводилось лигирование трех внутренних геморроидальных узлов. После процедуры пациенты наблюдались в клинике 2-3 часа. При отсутствии признаков кровотечения, задержки мочи, пациенты возвращались домой. Каждый пациент получил стандартный протокол послеоперационных рекомендаций (прием препаратов для размягчения каловых масс, прием ангиопротекторов-флеботоников, местное использование противовоспалительных средств, прием анальгетиков по требованию). Для купирования болей (по требованию) применялся препарат «Кетарол» (Кетаролак трометамин, D-r Reddi and Laboratories Ltd), таблетки по 10 мг (1 таблетка, 2-4 раз в день). Оценка болевого синдрома осуществлялась на основании визуальной-аналоговой шкалы [ВАШ], где 0 мм отсутствие болей и 100мм нестерпимая боль. Пациенты наблюдались в течение первого года с интервалом в 6 мес. затем через 12, 24, 36 мес.

Статистический анализ проведен с использованием программы SPSS® (v.11., Chicago, IL). Цифровые данные, отвечающие нормальному распределению, представлены как средние со стандартным

Таблица 1. Характеристика больных включенных в исследование.

Показатели	Лигирование латексными кольцами (n=100)	Дезартеризация внутренних геморроидальных узлов (n=100)
Возраст (лет)	45,72 ± 9,97	44,60 ± 8,63
Мужчины	84	82
Женщины	16	18
Стадия -III	90	88
Стадия -IV	10	12
Длительность заболевания (лет)	8,36 ± 4,951	44,60 ± 8,63
Симптомы заболевания		
Кровотечение	6	2
Выпадение геморроидальных узлов	10	17
Выпадение геморроидальных узлов+ кровотечение	52	60
Выпадение геморроидальных узлов+кровотечение+боль	32	21

$P > 0,05$.

отклонением. Группы были сравнены на тест однородности с вероятностью 5% или с интервалом доверия 95%. Результаты лечения оценивали на основании непараметрического теста для независимых выборок с использованием U-теста Манна и Уитни. Статистически значимым считалось, когда P была меньше чем 0,05.

РЕЗУЛЬТАТЫ

Время манипуляции в группе больных перенесших, лигирование латексными кольцами составило, $8,73 \pm 1,94$ мин, в группе больных перенесших, дезартеризацию внутренних геморроидальных узлов - $22,13 \pm 4,81$ мин ($p = 0,001$). Длительность пребывания в клинике в первой группе - $44,05 \pm 10,70$ мин, во второй группе - $324,80 \pm 48,803$ мин ($p = 0,001$). Болевой синдром в 1-й день в первой группе составил $20,7 \pm 1,05$ мм, во второй группе составил $24,6 \pm 0,75$ мм ($P = 0,003$). В первый день в приеме анальгетиков нуждалось 18% больных первой группы и 46% второй ($p = 0,001$). Потребность в анальгетиках составила - $12,4 \pm 0,55$ мг и $30,4 \pm 1,9$ мг кеторолака натрия, соответственно. На 2-й день, выраженность болевого синдрома составила соответственно $18,4 \pm 0,91$ мм и $18,6 \pm 0,9$ мм ($P = 0,819$). Необходимость в приеме анальгетиков на 2-й день, составила в первой группе $10,2 \pm 0,14$ мг Кетарола и $13,0 \pm 0,58$ мг во второй ($p = 0,001$). В последующие дни болевой синдром статистически не имел достоверных различий. На 3-5 день после лигирования латексными кольцами пациенты анальгетики не потребляли. После дезартеризации внутренних геморроидальных узлов потребность в анальгетиках составила от $11,6 \pm 0,46$ мг до $10,2 \pm 0,14$ мг.

В приеме анальгетиков нуждались на 3 день после операции 8% больных на 5-й день 1% пациентов (таблица 2,3).

Возвращение к трудовой деятельности было возможным в первой группе через $2,88 \pm 1,59$ дня, а во второй группе через $1,90 \pm 2,40$ дня ($P = 0,002$). Длительность лечения в первой группе - $43,80 \pm 4,09$ дня, во второй группе $2,06 \pm 1,59$ дня ($P = 0,001$).

При обследовании больных с III стадией геморроя через 12 месяцев, после лигирования геморроидальных узлов латексными кольцами отсутствие симптомов отмечено у 59(65,6%), после дезартеризации внутренних геморроидальных узлов под контролем ультразвуковой доплерометрии - у 75(85,3%) больных.

Редкие выделения крови после лигирования латексными кольцами отмечены у 13(14,4%) больных, после дезартеризации внутренних геморроидальных узлов под контролем ультразвуковой доплерометрии - у 5(5,7%) больных ($p < 0,05$). Частые выделения крови наблюдались у 6(6,7%) больных после лигирования латексными кольцами и у 4(4,5%) больных после дезартеризации внутренних геморроидальных узлов ($p > 0,05$). Выпадение внутренних геморроидальных узлов было отмечено у 12(13,3%) больных после лигирования латексными кольцами и у 4(4,5%) больных после дезартеризации внутренних геморроидальных узлов ($p < 0,05$). Таким образом, у пациентов с III стадией геморроя возврат симптомов заболевания наблюдался у 31(34,4%) больного после лигирования латексными кольцами и у 13(14,7%) больных после дезартеризации внутренних геморроидальных узлов ($p < 0,05$) (таблица 4).

При обследовании в эти же сроки больных с IV

Таблица 2. Выраженность болевого синдрома и потребность в анальгетиках в группе больных, которым произведено лигирование латексными кольцами (n=100) и в группе больных, которым выполнена дезартеризация внутренних геморроидальных узлов (n=100).

Дни	Лигирование латексными кольцами (n=100)			Дезартеризация внутренних геморроидальных узлов (n=100)		
	ВАШ мм.	Кетарол мг.	p	ВАШ мм.	Кетарол мг.	p
1	20,7 ± 1,05	12,4 ± 0,55	P < 0,05	24,6 ± 0,75	30,4 ± 1,9	P < 0,05
2	18,4 ± 0,91	10,2 ± 0,14	P < 0,05	18,6 ± 0,9	13,0 ± 0,58	P < 0,05
3	14,4 ± 0,67	0	P > 0,05	15,5 ± 0,75	11,6 ± 0,46	P > 0,05
4	11,2 ± 0,32	0	P > 0,05	12,9 ± 0,47	10,6 ± 0,31	P > 0,05
5	10,4 ± 0,28	0	P > 0,05	11,0 ± 0,40	10,2 ± 0,14	P > 0,05

Таблица 3. Количество пациентов нуждающихся в приеме анальгетиков в группе больных, которым произведено лигирование латексными кольцами (n=100) и в группе больных, которым выполнена дезартеризация внутренних геморроидальных узлов (n=100).

Дни	Лигирование латексными кольцами (n=100)	Дезартеризация внутренних геморроидальных узлов (n=100)	P
1	17,0 %	57,0%	P < 0,05
2	2,0 %	21,0%	P < 0,05
3	0 %	8,0%	P > 0,05
4	0 %	2,0%	P > 0,05
5	0 %	1,0%	P > 0,05

стадией геморроя, после лигирования геморроидальных узлов латексными кольцами отсутствие симптомов наблюдалось у 5 из 10 больных, после дезартеризации внутренних геморроидальных узлов под контролем ультразвуковой доплерофлуометрии у 9 из 12 больных (p>0,05).

Редкие выделения крови после лигирования латексными кольцами отмечены у 3 из 10 больных, после дезартеризации внутренних геморроидальных узлов под контролем ультразвуковой доплерофлуометрии у 2 из 12 больных (p>0,05). Выпадение внутренних геморроидальных узлов было отмечено у 2 больных после лигирования латексными кольцами и у 1 больного после дезартеризации внутренних геморроидальных узлов (p>0,05). Таким образом в группе больных с IV стадией геморроя возврат симптомов заболевания наблюдался у 5 из 10 больных после лигирования латексными кольцами и у 3 из 12 больных после дезартеризации внутренних геморроидальных узлов (p>0,05) (таблица 5).

Вследствие возврата симптомов заболевания в обеих группах наблюдения больным проводились дополнительные малоинвазивные манипуляции, такие как лигирование латексными кольцами и склерозирующее лечение. У больных с III стадией геморроя дополнительные манипуляции потребовались 34(37,7%) пациентам после лигирования латексными кольцами и 8(9,1%) больным после дезартеризации внутренних геморроидальных узлов (p<0,005) (таблица 6).

У больных с IV стадией геморроя дополнительные манипуляции потребовались половине больных после лигирования латексными кольцами и 3 из 12 больных после дезартеризации внутренних геморроидальных узлов (p>0,005) (таблица 7).

При обследовании больных III стадией заболевания через 24 месяца после лигирования латексными кольцами отсутствие симптомов отмечено у 60(66,7%) больных, после дезартеризации внутренних геморроидальных узлов под контролем ультразвуковой доплерофлуометрии - у 75(85,2%) больных (P<0,05). Редкие выделения крови после лигирования латексными кольцами отмечены у 8(8,9%) больных, после дезартеризации внутренних геморроидальных узлов под контролем ультразвуковой доплерофлуометрии - у 9(10,2%) больных (P>0,05).

Частые выделения крови после лигирования латексными кольцами отмечались у 2(2,2%) больных, после дезартеризации внутренних геморроидальных узлов - у 4(4,5%) больных (p>0,05). Выпадение геморроидальных узлов после лигирования латексными кольцами отмечено у 20(22,2%) больных, после дезартеризации внутренних геморроидальных узлов - у 4(4,5%) больных (P<0,005). Таким образом в группе больных с III стадией геморроя возврат симптомов заболевания наблюдался у 30(33,3%) больных после лигирования латексными кольцами и у 17(19,2%) больных после дезартеризации внутренних геморроидальных узлов (p<0,05) (таблица 8).

Таблица 4. Результаты лечения больных III стадией геморроя через 12 месяцев после операции.

Симптомы	Лигирование латексными кольцами III стадия n=90		Дезартеризация внутренних геморроидальных узлов III стадия n= 88		P
	абс	%	абс	%	
Редкие кровотечения	13	14,4	5	5,7	< 0,05
Частые выделения крови	6	6,7	4	4,5	> 0,05
Выпадение внутренних геморроидальных узлов	12	13,3	4	4,5	< 0,05
Итого:	31	34,4	13	14,7	< 0,05

Таблица 5. Результаты лечения больных IV стадией геморроя через 12 месяцев после операции.

Симптомы	Лигирование латексными кольцами IV стадия n=10		Дезартеризация внутренних геморроидальных узлов IV стадия n= 12		P
	абс	%	абс	%	
Редкие кровотечения	3	30,0	2	16,7	> 0,05
Выпадение узлов	2	20,0	1	8,3	> 0,05
Итого:	5	50,0	3	25,0	> 0,05

Таблица 6. Характер проведенных дополнительных малоинвазивных манипуляций через 12 месяцев после операции у больных III стадией геморроя.

Дополнительные манипуляции	Лигирование латексными кольцами n=90		Дезартеризация внутренних геморроидальных узлов n=88		P
	абс	%	абс	%	
Склерозирующее лечение	21	23,3	7	8	< 0,05
Лигирование латексными кольцами	13	14,4	1	1,1	< 0,05
Итого:	34	37,7	8	9,1	< 0,05

Таблица 7. Характер проведенных дополнительных малоинвазивных манипуляций через 12 месяцев после операции у больных IV стадией геморроя.

Дополнительные манипуляции	Лигирование латексными кольцами n=10		Дезартеризация внутренних геморроидальных узлов n=12		P
	абс	%	абс	%	
Склерозирующее лечение	3	30	3	25	> 0,05
Лигирование латексными кольцами	2	20	0	0	> 0,05
Итого:	5	50	3	25	> 0,05

Таблица 8. Результаты лечения больных III стадией геморроя через 24 месяца после операции.

Симптомы	Лигирование латексными кольцами III стадия n=90		Дезартеризация внутренних геморроидальных узлов III стадия n= 88		P
	абс	%	абс	%	
Редкие кровотечения	8	8,9	9	10,2	> 0,05
Частые выделения крови	2	2,2	4	4,5	> 0,05
Выпадение узлов	20	22,2	4	4,5	< 0,05
Итого:	30	33,3	17	19,2	< 0,05

При обследовании больных IV стадией заболевания через 24 месяца после лигирования латексными кольцами отсутствие симптомов отмечено у 7 из 10 больных, после дезартеризации внутренних геморроидальных узлов под контролем ультразвуковой доплеровской флоуметрии - у 9 из 12 больных ($P>0,05$). Редкие выделения крови отмечены только у 1 больного после дезартеризации внутренних геморроидальных узлов под контролем ультразвуковой доплеровской флоуметрии ($P>0,05$). Выпадение геморроидальных узлов после лигирования латексными кольцами отмечено у 3(30,0%) больных, после дезартеризации внутренних геморроидальных узлов - у 2(16,7%) ($P>0,05$). Таким образом, у пациентов с IV стадией геморроя возврат симптомов заболевания наблюдался у 3(30,0%) больных после лигирования латексными кольцами и у 3(25,0%) больных после дезартеризации внутренних геморроидальных узлов ($p>0,05$) (таблица 9). В течение 2 года наблюдения 26(28,9%) пациентам с третьей стадией геморроя, перенесшим лигирование латексными кольцами проведено склерозирующее лечение, а 8(8,9%) пациентам выполнено иссечение наружных геморроидальных узлов. Дополнительное склерозирующее лечение проведено 9(10,2%) больным с 3 стадией геморроя после дезартеризации внутренних геморроидальных узлов, 4(4,5%) больным выполнено иссечение наружных геморроидальных узлов (таблица 10). У пациентов IV стадией геморроя, перенесшим лигирование латексными кольцами, у 3(30%) выполнено иссечение наружных геморроидальных узлов. Лечение 3(25%) пациентов с

IV стадией заболевания после дезартеризации внутренних геморроидальных узлов дополнено склеротерапией ($P>0,005$) (таблица 11). Через 36 месяцев после проведенного лигирования латексными кольцами отсутствие симптомов отмечено у 65(72,3%) пациентов, после дезартеризации внутренних геморроидальных узлов - у 78(88,6%) пациентов с III стадией заболевания. Редкие выделения крови после лигирования латексными кольцами наблюдались у 7 больных, после дезартеризации внутренних геморроидальных узлов под контролем ультразвуковой доплеровской флоуметрии - у 2 больных ($P>0,05$). Частые выделения крови отмечал только 1 пациент после лигирования латексными кольцами ($P>0,05$). Выпадение геморроидальных узлов после лигирования латексными кольцами отмечали 17 больных, после дезартеризации внутренних геморроидальных узлов - 8 ($P<0,05$) (таблица 12). При обследовании больных IV стадией заболевания через 36 месяцев после лигирования латексными кольцами отсутствие симптомов отмечено у 7(70,0%), после дезартеризации внутренних геморроидальных узлов под контролем ультразвуковой доплеровской флоуметрии - у 9(75,0%) ($P>0,05$). Редкие выделения крови отмечены только у 1 больного после дезартеризации внутренних геморроидальных узлов под контролем ультразвуковой доплеровской флоуметрии ($P>0,05$). Выпадение геморроидальных узлов после лигирования латексными кольцами отмечено у 3 больных, после дезартеризации внутренних геморроидальных узлов - у 2 ($P>0,05$) (таблица 13).

Таблица 9. Результаты лечения больных IV стадией геморроя через 24 месяца после операции.

Симптомы	Лигирование латексными кольцами IV стадия n=10		Дезартеризация внутренних геморроидальных узлов IV стадия n= 12		P
	абс	%	абс	%	
Редкие кровотечения	0	0	1	8,3	$> 0,05$
Выпадение узлов	3	30	2	16,7	$> 0,05$
Итого:	3	30	3	25	$> 0,05$

Таблица 10. Характер проведенных дополнительных малоинвазивных манипуляций через 24 месяца после операции у больных III стадией геморроя.

Дополнительные манипуляции	Лигирование латексными кольцами n=90		Дезартеризация внутренних геморроидальных узлов n=88		P
	абс	%	абс	%	
Склерозирующее лечение	18	20,0	9	10,2	$< 0,05$
Иссечение наружных геморроидальных узлов	8	8,9	4	4,5	$< 0,05$
Итого:	26	28,9	13	14,7	$< 0,05$

Таблица 11. Характер проведенных дополнительных малоинвазивных манипуляций через 24 месяца после операции у больных IV стадией геморроя.

Дополнительные манипуляции	Лигирование латексными кольцами n=10		Дезартеризация внутренних геморроидальных узлов n=12		P
	абс	%	абс	%	
Склерозирующее лечение	0	0	3	25	> 0,05
Иссечение наружных геморроидальных узлов	3	30	0	0	> 0,05
Итого:	3	30	3	25	> 0,05

Таблица 12. Результаты лечения больных III стадией геморроя через 36 месяцев после операции.

Симптомы	Лигирование латексными кольцами III стадия n=90		Дезартеризация внутренних геморроидальных узлов III стадия n= 88		P
	абс	%	абс	%	
Редкие кровотечения	7	7,8	2	2,3	> 0,05
Частые выделения крови	1	1,1	0	0	> 0,05
Выпадение узлов	17	18,8	8	9,1	< 0,05
Итого:	25	27,7	10	11,4	> 0,05

Таблица 13. Результаты лечения больных IV стадией геморроя через 36 месяцев после операции.

Симптомы	Лигирование латексными кольцами IV стадия n=10		Дезартеризация внутренних геморроидальных узлов IV стадия n= 12		P
	абс	%	абс	%	
Редкие кровотечения	0	0	1	8,3	> 0,05
Выпадение узлов	3	30	2	16,7	> 0,05
Итого:	25	27,7	10	11,4	> 0,05

ОБСУЖДЕНИЕ

Геморроидэктомия по Миллиган—Моргану [27] рассматривается как наиболее эффективный радикальный способ лечения геморроя III—IV стадии. Но основным ее недостатком является выраженный болевой синдром. Относительно высокая частота ранних и поздних послеоперационных осложнений после этой операции, а также длительный период заживления послеоперационных ран являются причинами длительного реабилитационного периода, не позволяющего пациентам в короткие сроки восстановить трудовую деятельность. Предложенные многочисленные модификации метода не позволяют добиться убедительного успеха в данном направлении [3,8,9,12,33,34,36,45]. В связи с этим данная операция не подходит для амбулаторного применения [36]. Существующие малоинвазивные методы лечения [5,15,31] не могут быть достаточно эффективными при геморрое III-IV стадии [39]. В отдаленном периоде рецидив симптомов у пациентов с III-IV стадией заболевания составляет 20-30%, и в дальнейшем этим пациентам выполня-

ется геморроидэктомия [39,50]. Новые технологии лечения геморроидальной болезни—степлерная геморроидопексия и трансанальная дезартеризация геморроидальных узлов, основываются на современной концепции патогенеза заболевания. Прекращение патологического притока крови к увеличенному геморроидальному узлу и фиксация геморроидального сплетения в физиологической позиции [3,24,29,45,48]. В рандомизированных исследованиях, показано, что после геморроидопексии болевой синдром выражен незначительно, что позволяет сократить пребывание больного в стационаре и в более ранние сроки возвратиться к обычному образу жизни, чем после стандартной геморроидэктомии [10,37,42]. Среднее пребывание в стационаре составляет около суток [38]. Однако геморроидопексию трудно отнести в разряд амбулаторных манипуляций. Геморроидопексия требует соответствующего обучения, так как в раннем послеоперационном периоде встречаются серьезные осложнения - кровотечения, послеоперационный болевой синдром, пельвиоперитонит, перфорация прямой кишки, ректовагинальный

и ректовезикальный свищи [4,7,11,13,35,37]. Дезартеризация геморроидальных узлов под контролем ультразвуковой доплерометрии, новое направление в амбулаторном лечении геморроидальной болезни. Однако следует отметить, что в современной литературе нам не удалось обнаружить результатов контролируемых исследований, посвященных сравнению результатов дезартеризации геморроидальных узлов и других малоинвазивных методов лечения геморроя. Наше исследование носит рандомизированный проспективный характер. Используя методику дезартеризации внутренних геморроидальных узлов в амбулаторном лечении мы не отметили характерных для геморроидэктомии осложнений. Несмотря на то, что болевой синдром более значителен, чем после латексного лигирования больных не требуется назначение наркотических анальгетиков. Продолжительность лечения больных была значительно короче, по сравнению с использованием латексного лигирования, при этом результаты лечения больных с III стадией заболевания статистически достоверно лучше. Несмотря на то, что результаты лечения были лучше и у пациентов с IV стадией заболевания, мы не получили статистически достоверных различий вследствие небольшой численности этой категории больных.

ЗАКЛЮЧЕНИЕ

Таким образом, несмотря на то, что после дезартеризации внутренних геморроидальных узлов под контролем ультразвуковой доплерометрии в раннем послеоперационном периоде отмечается более интенсивный болевой синдром, отдаленные результаты свидетельствуют о преимуществах этого метода по сравнению с лигированием латексными кольцами.

Наблюдение за больными III стадией геморроя в течении 36 месяцев показало, что возврат симптомов заболевания происходит у 95,4% пациентов после лигирования латексными кольцами и 40,6% больных после дезартеризации внутренних геморроидальных узлов под контролем ультразвуковой доплерометрии ($p < 0,05$). Это потребовало выполнения повторных малоинвазивных вмешательств у 66,6% больных после лигирования латексными кольцами и у 23,8% больных после дезартеризации внутренних геморроидальных узлов под контролем ультразвуковой доплерометрии ($p < 0,05$).

У больных с IV стадией заболевания, в течении 36 месяцев после лигирования латексными кольцами возврат заболевания наблюдался у всех пациентов, а у 80% потребовались повторные малоинвазивные манипуляции. После дезартеризации внутренних геморроидальных узлов симптомы вновь возникли у 75% больных, что потребовало повторных манипуляций у 50% пациентов. Однако судить о преимуществах того или иного метода у больных IV стадией заболевания нельзя вследствие малочисленности этой группы пациентов.

ВЫВОДЫ

Дезартеризация внутренних геморроидальных узлов под контролем ультразвуковой доплерометрии безопасная и эффективная альтернатива стандартной геморроидэктомии у пациентов с III-IV стадией заболевания. Дезартеризация, гарантирует минимальный дискомфорт и низкий риск осложнений. Минимальная агрессия манипуляции позволяет использовать эту технологию в амбулаторной практике.

ЛИТЕРАТУРА

1. Ан В. К. Стриктуры анального канала и выбор метода их хирургического лечения. Автореф. дис. ... канд. мед. наук. М., 1996. -22 с.
2. Благодарный Л.А. Клинико-патогенетическое обоснование выбора способа лечения геморроя: Автореф. дис. ...д-ра мед. наук. М., 1999. - 24 с.
3. Воробьев Г.И., Шельгин Ю.А., Благодарный Л.А. Геморрой. М:Митра-Пресс, 2002, 136-177.
4. Aumann G. Petersen S. Pollack T. et al. Severe intraabdominal bleeding following stapled hemorrhoidopexy due to an enterocele: report of a case. Tech Coloproctol, 2004, 8:41-43.
5. Barren J. Office ligation of internal haemorrhoids. Am J Surg, 1963, 105:563-570.
6. Bursics A. Morvay K. Kupcsulik P. Flautner L. Comparison of early and 1-year follow-up results of conventional hemorrhoidectomy and hemorrhoid artery ligation: a randomized study. Int J Colorectal Dis. 2004; 19(2): 176-80.
7. Blouhos K, Vasiliadis K, Tsalis K, Botsios D, Vrakas X. Uncontrollable intra-abdominal bleeding necessitating low anterior resection of the rectum after stapled hemorrhoidopexy: report of a case. Surg Today, 2007;37(3):254-7.
8. Chad D.H., Hang H.M., Liu T. Y. Post-operative evaluation of 1000 I consecutive hemorrhoid cases. Kao Hsiung I Hsueh Ko Hsueh Tsa • Chin, 1991; 7(10): 526-530.
9. Cormann M. Colon and rectal surgery. New York: Lippincot—Raven — 1998; 41-59.
10. Cheetham M.J. Cohen C.R. Kamm M.A. Phillips R.K. A randomized, controlled trial of diathermy hemorrhoidectomy vs. stapled hemorrhoidectomy in an intended day-care setting with longer-term follow-up. Dis Colon Rectum, 2003;46:491-7.
11. Cheetham M.J. Mortensen N.J. Nystrom P.O. Kamm M.A. Phillips R.K. Persistent pain and faecal urgency after stapled haemorrhoidectomy. Lancet, 2000;356:730-3.
12. Fergusson I.A., Heaton I.R. Closed haemorrhoidectomy. Dis Colon Rectum 1959; 2: 176-179.
13. Fueglistaler P.M. Guenin O. Montali I. Kern B. Peterii R. Flue M. Ackermann C. Long-term results after stapled hemorrhoidopexy: high patient satisfaction despite frequent postoperative symptoms. Dis Colon Rectum, 2007, 50, (2), 204-212.
14. Garvenda M., Walter M. Surgical therapy of advanced haemorrhoidal disease: is an ambulatory

- surgery intervention possible? *Chirurg*, 1996; 67(9): 940-943.
15. Graham-Stewart C.W. Injection treatment of haemorrhoids. *BMJ*, 1962; 213-226.
 16. Hussein A.M. Ligation-anopexy for treatment of advanced hemorrhoidal disease. *Dis Colon Rectum*, 2001, 44, (12):1887-1890.
 17. Ho Y.H., Seow Choen F. Randomized controlled trial of open and closed haemorrhoidectomy. *BrJSurg*, 1997; 84: 1729-1730.
 18. Khan S., Pawlak S.E., Eggenberger J.S., et al. Surgical treatment of hemorrhoids. *Dis Colon Rectum* 2001; 44: 845-849.
 19. Komborozos V.A., Skrekas G.J., Pissiotis C.A. Rubber band ligation of symptomatic internal hemorrhoids: results of 500 cases. *Dig Surg*, 2000,17:71-6.
 20. Khalil K.H. O'Bichere A. Sellu D. Randomized clinical trial of sutured versus stapled closed haemorrhoidectomy. *Br.J. Surg*, 2000;87:1352-5.
 21. Kairaluoma M. Nuorva K. Kellokumpu I. Day-case stapled (circular) vs. diathermy hemorrhoidectomy: a randomized, controlled trial evaluating surgical and functional outcome. *Dis Colon Rectum*, 2003;46:93-9.
 22. Latteri M., Grassi N., Salanitro L. Surgical treatment of haemorrhoids using Milligan-Morgan technique. *Surgery of 366 cases. Minerva Chir.*, 1991; 31: 46(20): 1119-1121.
 23. Liang C.L., King T.M., Chen C.N. Rubber band ligation in the management of haemorrhoids. *Chung Hua I Hsueh Tsa Chin*, 1993; 51:123-127.
 24. Longo A. Treatment of haemorrhoids disease by reduction of mucosa and haemorrhoidal prolapse with a circular suturing device: a new procedure. *Proceedings of the Sixth World Congress of Endoscopic Surgery. Monduzzi, Bologna, 1998, 777-784.*
 25. Meintjes D. Doppler guided hemorrhoidal artery ligation (HAL) for the treatment of hemorrhoids. Results in 1415 patients. *Patients studies, 2000.* Available at www.pharma.it/eng/pati.htm.
 26. Milligan E., Morgan G. et al. Surgical anatomy of the anal canal and operative treatment of haemorrhoids. *Lancet*, 1937; 2: 1119—1124.
 27. Molloy R.G., Kingsmore D. Life threatening pelvic sepsis after stapled haemorrhoidectomy. *Lancet*, 2000;355:810.
 28. Morinaga K. Hasuda K. Ikeda T. A novel therapy for internal hemorrhoids: ligation of the hemorrhoidal artery with a newly devised instrument (Moricom) in conjunction with a Doppler flowmeter. *Am J Gastroenterol*, 1995; 90:610-613.
 29. Morgado P.J. et.al. Rubber band ligation of haemorrhoids a review of 765 cases. *Coloproctology*, 1993; 15(2): 111.
 30. Neiger A. Infrared-photo-coagulation for hemorrhoids treatment. *Int Surg*, 1989;74:142-143.
 31. Rais Neto J.A., Quilici F.A., Cordeiro F. et al. Open versus semi-open haemorrhoidectomy: a random trial. *Int Surg*, 1992; 77(2): 84-90.
 32. Robinson A.M., Smith L.E., Percibally J.A. Outpatient haemorrhoidectomy. *Milit Med*, 1990; 155(7): 229-300.
 33. Parks A.G. The surgical treatment of haemorrhoids. *Br J Surg*, 1956, 43:337-351.
 34. Ripetti V., Caricato M., Arullani A. Rectal perforation, retroperitoneum and pneumomediastinum after stapling procedure for prolapsed hemorrhoids: report of a case and subsequent considerations. *Dis Colon Rectum*, 2002, 45:268-70.
 35. Pafel N., O'Connor T. Suture haemorrhoidectomy: a day-only alternative. *Aust NZ J Surg*, 1996; 66(12): 830-831.
 36. Pescatori M. Closed haemorrhoidectomy. *Ann Ital Chir*, 1995; 66(6): 787-790.
 37. Pescatori M., Aigner F. Stapled transanal rectal mucosectomy ten years after. *Tech Coloproctol*, 2007, 11:1-6
 38. Lyer V.S., Shrier I., Gordon P.H. Long-term outcome of rubber band ligation for symptomatic primary and recurrent internal hemorrhoids. *Dis Colon Rectum* 2004; 47:1364-70.
 39. Jeffery P.J., Ritchie S, M., Miller W., Hawley P.R. The treatment of haemorrhoids by rubber band ligation at St. Mark's Hospital. *Postgraduate Medical Journal*, 1980; 56,847-849.
 40. Selvagy F. Surgery and haemorrhoids. *Coloproctology*, 1991; 13(3):155-162.
 41. Seow Choen F., Ho Y.H., Ang H. G. Prospective randomized trial comparing pain and clinical function after conventional scissors excision ligation vs. diathermy excision without ligation for symptomatic prolapsed haemorrhoids. *Dis Colon Rectum* 1992; 35: 1165—1169.
 42. Seow Choen F., Low H.C. Prospective randomized study of radical versus piles haemorrhoidectomy for symptomatic large circumferential prolapsed piles. *Br J Surg*, 1995; 82: 188-189.
 43. Stelyier F. Haemorrhoidectomy — simple operation? Incontinence, stenosis, fistula, infection and fatalities. *Chirurg* 1992; 63(4): 316— 326.
 44. Trudel J.L. Ferguson's method of closed haemorrhoidectomy. *Ann Chir*, 1994; 46(6): 561-564.
 45. Thomson W. H. The nature of haemorrhoids; *Br J Surg*, 1975, 62: 542-552.
 46. Senagore A., Mayer W.P., Luchfeld M.A., McKeigan J.M., Wengert T. Treatment of advanced hemorrhoidal disease: a prospective, randomized comparison of cold scalpel vs. contact Nd: YAG laser. *Dis Colon Rectum*, 1993; 36: 1042-1049.
 47. Steizner F., Sfaubesand J., Machleidt H. Das corpus cavernosum recti: die Grundlage der inneren Hamorrhoiden. *Archiv fur Klinische Chirurgie*, 1962, 299: 302—312.
 48. Wang J. Y., Chang-Chien C.R., Chen J.S. The role of laser in haemorrhoidectomy. *Dis Colon Rectum*, 1991; 34(1): 78—82.
 49. Wroblewski D.E., Corman M.L., Veidenheimer M.C., Coiler J.A. Long-term evaluation of rubber ring ligation in hemorrhoidal disease. *Dis Colon Rectum*, 1980, 23: 478-482.

ЛЕЧЕНИЕ КРОВОТОЧАЩЕГО ГЕМОРРОЯ ПЕРВОЙ СТАДИИ

Благодарный Л.А., Костарев И.В.

Кафедра колопроктологии РМАПО

Государственный Научный Центр колопроктологии,

(директор и зав. кафедрой - акад. РАМН, проф. Г.И.Воробьев). г. Москва

АКТУАЛЬНОСТЬ

В настоящее время на фармакологическом рынке имеется большое количество различных средств как местного, так и системного действия, которые используются при консервативном лечении геморроя. Подавляющая часть лекарственных препаратов обладает наибольшей эффективностью в начальных стадиях геморроя [1, 2, 7, 8]. Тем не менее, проблема лечения пациентов с начальными стадиями геморроя далека от своего окончательного решения. Многие больные с 1-й стадией заболевания, основной жалобой которых является эпизодическое или частое выделение крови при дефекации, безуспешно применяют всевозможные консервативные средства как по отдельности, так и в различных сочетаниях [2, 6, 7, 9]. В основном это лекарственные препараты топического применения с различными механизмами действия. Эффективность их, как правило, кратковременна и поддерживается на достаточном уровне непосредственно во время лечения. В арсенале проктологов на сегодняшний день имеется целый ряд малоинвазивных методик, с помощью которых удается достичь успеха у большей части пациентов с геморроем начальных стадий [3, 5, 12]. Однако применение малоинвазивных методов имеет свои ограничения. Так, для проведения одних методик требуется наличие дорогостоящих приборов (инфракрасная фотокоагуляция, моно- и биполярная электрокоагуляция), другие применяются преимущественно при более поздних стадиях [4, 6, 12]. Наибольшие сложности возникают при выборе метода лечения пациентов, у которых кровотечение происходит на фоне практически невыраженных внутренних геморроидальных узлов или при циркулярном, диффузно-рассыпном типе расположения кавернозных телец [7]. Сложность заключается в том, что у данной категории больных отсутствует субстрат для проведения многих малоинвазивных процедур (лигирования латексными кольцами, электрокоагуляции, криодеструкции), так как узлы в просвет аноскопа практически не выступают. Некоторые авторы сообщают о том, что регуляция стула с помощью слабительных препаратов или диеты, богатой пищевыми волокнами, обладает эффективностью, сравнимой с эффек-

тивностью малоинвазивных методик при лечении начальных стадий геморроя [10, 11].

Чаще всего геморрой 1-й стадии диагностируется у пациентов молодого и среднего возраста, ведущих активный образ жизни. Наличие регулярных кровотечений в той или иной мере ухудшает качество жизни и работоспособность больных. Это определяет необходимость разработки тактики лечения пациентов с начальной стадией геморроя. Отдельный интерес представляет выбор метода лечения больных, у которых отсутствуют четко выраженные, дифференцированные внутренние геморроидальные узлы, в особенности, если ранее применяемая терапия не дала положительных результатов.

МАТЕРИАЛЫ И МЕТОДЫ

С января по июль 2007г. в ГНЦ колопроктологии в исследование включено 43 пациента с геморроем 1 стадии. Мужчин было 25, женщин 18. Возраст больных колебался от 18 до 64 лет (средний возраст составил 41,7 лет). У всех пациентов, включенных в исследование, основной жалобой было выделение алой крови из заднего прохода при дефекации. При этом на момент обращения 19 (44,2%) пациентов отмечали выделение крови при каждой дефекации, у 12 (27,9%) больных частота кровотечений была более 3-х раз в неделю, а у остальных 12 (27,9%) пациентов выделение крови носило эпизодический характер – от 1-2 раз в неделю до 1-2 раз в месяц. Кроме сбора анамнеза заболевания, осмотра и пальцевого исследования прямой кишки, перед началом лечения пациентам выполнялись ректороманоскопия и колоноскопия. При отсутствии другой патологии толстой кишки всем больным в качестве основного препарата назначался «Детралекс» (1 таблетка содержит: диосмина 450 мг, гесперидина 50мг). Дополнительно рекомендовалось регулировать стул с помощью диеты, богатой растительной клетчаткой, а при наличии запоров назначались слабительные препараты, основным компонентом которых являлась шелуха семян подорожника или лактулоза. В первые 4 дня ежедневная доза «Детралекса» составляла 2000 мг (по 2 таблетки 2 раза в сутки), в дальнейшем при

наличии эффекта от проводимого лечения еще в течение 10 дней больным рекомендовалось принимать препарат в дозе 1000 мг в сутки (по 1 таблетке 2 раза в день). Контрольные осмотры выполнялись через 7, 14 дней, 1 и 3 месяца. Во время контрольных посещений оценивались жалобы пациентов, выполнялось пальцевое исследование прямой кишки. Жалобы заносились в специальную анкету. В случаях если через 14 дней консервативной терапии у больных сохранялось выделение крови при дефекации, в качестве альтернативного метода им предлагалось склерозирующее лечение геморроя. При выполнении инъекций использовался 3% раствор этоксисклерола. После склерозирующего лечения еще в течение 7 дней больные получали «Детралекс» в дозе 1000 мг в сутки (по 1 таблетке 2 раза в день).

РЕЗУЛЬТАТЫ

Хорошим результатом мы считали случаи, когда у пациентов полностью прекращалось выделение крови при дефекации. Удовлетворительным - если отмечалось уменьшение частоты и выраженности кровотечений по сравнению с исходным уровнем; неудовлетворительным – если частота и выраженность выделения крови оставалась на прежнем уровне.

По данным опроса из 43-х пациентов у 29 (67,4%) уже через 4-7 дней после начала лечения зафиксирован хороший результат (больные переставали отмечать выделение крови при дефекации). Еще у 11 (25,6%) больных, у которых до обращения в клинику отмечалось ежедневное выделение крови при дефекации, частота и интенсивность кровотечений уменьшилась (кровь выделялась 1 раз в 2-3 дня в виде незначительной примеси к стулу или в виде следов на туалетной бумаге – удовлетворительный результат). У 3 (7%) пациентов отмечен неудовлетворительный результат.

При осмотре через 14 дней кровотечения полностью прекратились у 39 (90,7%) больных. У 4 (9,3%) пациентов сохранялось выделение крови при дефекации. Из них у 1-го больного частота кровотечений была менее 3 раз в неделю, а у 3-х продолжалось ежедневное выделение крови при дефекации. Всем 4-м больным в последующем было проведено склерозирующее лечение. Инъекции выполнялись в 2 этапа. Во время 1-го этапа производилось введение этоксисклерола в подслизистый слой в области 2-х геморроидальных узлов. Во время 2-го этапа выполнялось склерозирование оставшегося геморроидального узла. У 2-х пациентов при аноскопии не определялись четко дифференцированные внутренние геморроидальные узлы. При этом у одного из них имелись слабо выраженные скопления кавернозных телец, которые располагались типично - на 3, 7 и 11 часах и не выбухали в просвет аноскопа, а у второго кавернозные тельца определялись практически циркулярно на фоне расширенных сосудов слизистой оболочки. Особенностью процедуры в данных случаях являлось то, что инъекции производи-

лись в подслизистый слой в проекции наибольшего скопления кавернозных телец или в те места, где отмечалась интенсивная инъецированность и поверхностное расположение сосудов слизистой оболочки. У всех 4-х пациентов после склерозирующего лечения полностью прекратились кровотечения. Осложнения не зафиксированы ни в одном случае.

При контрольном осмотре через 1 месяц у 42-х (97,7%) больных зафиксирован хороший результат. У 1 пациента спустя 10 дней после окончания приема «Детралекса» вновь появились периодические кровотечения. Данному больному выполнено склерозирующее лечение (произведены инъекции на 3, 7 и 11 часах по условному циферблату).

Через 3 месяца после окончания лечения проведен контрольный осмотр 37 (86%) пациентов. Шесть больных, которые получали только консервативное лечение, на осмотр не явились. Все 37 пациентов не предъявляли жалобы на выделение крови (хороший результат в 100% случаев).

ЗАКЛЮЧЕНИЕ

На сегодняшний день консервативное лечение пациентов с хроническим геморроем 1-й стадии, основной жалобой которых является выделение крови при дефекации, с высокой эффективностью может проводиться с помощью современных флеботропных препаратов, в состав которых входит микронизированный диосмин и гесперидин (Детралекс). Хороший результат может быть достигнут более чем у 90% больных после 2-х недельного курса комплексной консервативной терапии, включающего прием препарата «Детралекс» (первые 4 дня по 2000 мг в день, последующие 10 дней по 1000 мг в день) и регуляцию стула с помощью диеты и слабительных препаратов, обладающих осмотической активностью (препараты содержащие шелуху семян подорожника или лактулозу). Пациентам, у которых консервативная терапия не дала положительного результата или в случаях, когда после отмены флеботропных препаратов больные вновь начинают отмечать выделение крови при дефекации, может применяться склерозирующее лечение. Эффективность предложенной тактики лечения пациентов с геморроем 1-й стадии достигает 100%.

ЛИТЕРАТУРА

1. Воробьев Г.И., Благодарный Л.А. Выбор метода лечения геморроя. Хирургия, 1999, 8:50-55.
2. Воробьев Г.И., Шельгин Ю.А., Благодарный Л.А. Геморрой. М., 2002, 192 с.
3. Choi J., Freeman J.B., Touchette J. Long-term follow-up of concomitant band ligation and sclerotherapy for internal hemorrhoids. Can J Surg., 1985, 28(6): 523-524.
4. Fridiger J., Borycka-Wasik K. Treatment of hemorrhoidal disease. Proktologia, 2002, 3(3): 274-286.
5. Kanellos I., Goulimaris I., et al, A comparison of the simultaneous application of sclerotherapy and

rubber band ligation, with sclerotherapy and rubber band ligation applied separately, for the treatment of haemorrhoids: a prospective randomized trial. *Colorectal Dis.*, 2003, 5(2): 133-138.

6. Knoch H.G., Klug W., Melzer B. Treatment of hemorrhoids based on stages. *Coloproctology*. 1991, 8(6):364-370.

7. Mann C.V., Moston R., Clifton M. The immediate response to injection therapy for first-degree haemorrhoids. *J R Soc Med*, 1988, 81(3): 146-148.

8. Misra M.C. Drug treatment of haemorrhoids. *Drugs*, 2005, 65(11): 1481-91.

9. Neiger A. Pathogenesis, clinical aspects and conservative therapy of hemorrhoids. *Schweiz Med Wochenschr.*, 1980, 110(38): 1387-1390.

10. Porrett T.R., Lunniss P.J. A prospective randomized trial of consultant-led injection sclerotherapy compared with nurse practitioner-led noninvasive interventions in the management of patients with first and second degree haemorrhoids. *Colorectal dis.*, 2001, 3(4): 227-231.

11. Senapati A., Nicholls R.J. A randomized trial to compare the results of injection sclerotherapy with a bulk laxative alone in the treatment of bleeding haemorrhoids. *Int J Colorect Dis*, 1988, 3:124-126.

12. Walker A.J., Leicester R.J., Nicholls R.J. et al. A prospective study of infrared coagulation, injection and rubber band ligation in the treatment of hemorrhoids. *Int J Colorect Dis*, 1990, 5:113-116.

АКТИНОМИКОЗ КРЕСТЦОВО-КОПЧИКОВОЙ И ПЕРИАНАЛЬНОЙ ОБЛАСТЕЙ

Муравьев А.В., Халин Д.А., Муравьев К.А., Волостников Е.В., Петросянц С.И., Коврижкин А.В., Журавель Р.В., Лысенко О.В., Оверченко Д.Б., Линченко В.И.

Кафедра общей хирургии Ставропольской государственной медицинской академии (зав. кафедрой – проф. П.М.Лаврешин), г. Ставрополь.

Актиномикоз – хроническое инфекционное заболевание человека и животных, вызываемое бактериями, принадлежащим к порядкам Actinomycetales и Bifidobacteriales, характеризующееся поражением различных органов и тканей с образованием плотных инфильтратов, с последующим нагноением и образованием свищей. Широкое распространение актиномицетов объясняется нетребовательностью к питанию и быстрым приспособлением к изменению внешних условий [2,4].

Актиномикоз встречается повсеместно в практике врачей различных специальностей и его частота составляет от 2,5 до 10% всех хронических гнойных процессов различной локализации. Известно, что типичный актиномикоз встречается в 2,5-3,0 раза чаще у мужчин, чем у женщин [4,5,6].

Актиномикоз крестцово-копчиковой и перианальной областей – тяжелое прогрессирующее заболевание, приводящее больного к крайнему истощению. Протекает оно тяжело, трудно диагностируется, плохо поддается лечению и приводит к длительной потере трудоспособности [1]. Частота актиномикоза в настоящее время составляет примерно 6,0-7,5% среди больных с воспалительными заболеваниями параректальной и ягодичной областей. Актиномикоз может протекать под маской хронического парапроктита пиококковой этиологии, туберкулеза, рецидива пилонидальной кисты. Очень часто это заболевание протекает с образованием стриктуры прямой кишки, множес-

твенных свищевых ходов, возможно недержание кала [2,3]. К сожалению, большинство практических врачей, к которым такие больные обращаются, недостаточно знакомы с сущностью этой болезни, ее диагностикой и современными методами лечения. Тем более, что среди широкого круга врачей до сих пор существует мнение об актиномикозе крестцово-копчиковой и перианальной областей как о крайне редко встречающемся заболевании. В последние годы отмечен рост числа больных с данной патологией, при этом лечение вне специализированных учреждений ведет к почти 100% рецидиву заболевания.

МАТЕРИАЛЫ И МЕТОДЫ ИССЛЕДОВАНИЯ

В работе представлены результаты обследования и лечения 38 больных с актиномикозом крестцово-копчиковой и перианальной областей, находившиеся на лечении в краевом колопроктологическом отделении МУЗ «Городская клиническая больница №2» с 1996 по 2006 годы. У 11 (28,9%) имелся актиномикоз крестцово-копчиковой области, у 27 (71,1%) - актиномикоз перианальной области. Возраст больных колебался от 24 до 65 лет. Соотношение мужчин и женщин составило примерно 9:1. Большое значение имеют поздняя обращаемость и сроки госпитализации больных.

Следует отметить, что не своевременное выполнение операций больным актиномикозом приводят к распространению воспалительного процесса, удлинению сроков лечения. В среднем больные поступали в стационар через 5-10 лет от начала появления первых симптомов. Ряд больных поступали в клинику после неоднократных операций, выполненных по поводу: эпителиально-копчикового хода – у 3 (7,9%) больных, вскрытия острого парапроктита у 7 (18,4%) пациентов (причем у 3 больных вскрывались дважды), геморроидэктомии – у 1 больного.

По клинической симптоматике и характеру гнойного воспаления различали инфильтративную, абсцедирующую, рубцующуюся и свищевую стадии заболевания.

По распространенности выделяли ограниченное поражение (в пределах одной анатомической зоны) и распространенное (две и более зон). У 31 (81,6%) изучаемых больных, процесс был ограниченным и имел признаки инфильтративного воспаления и наличие свищевых ходов.

Из 38 пациентов у 5(13,2%) имелась стриктура прямой кишки, у 2(5,3%) – туберкулез легкого, и у 3(7,9%) – выявлена малигнизация свищевых ходов. Из 38 больных радикально оперировано 34(89,5%), у 6(26%) – выполнены паллиативные операции (вскрытие и дренирование гнойника и затеков).

Лечебная тактика у больных с актиномикозом крестцово-копчиковой и перианальной областей должна быть сугубо индивидуальной, с учетом особенностей течения процесса и степени распространения, на основании чего определяется как выбор метода хирургического вмешательства, так и тактика послеоперационного ведения больных.

Предоперационная подготовка начинается сразу после поступления больного в стационар и постановки предварительного диагноза, и может иметь несколько этапов. Она включает в себя: антибиотикотерапию, вскрытие и дренирование нагноившихся инфильтратов, санацию свищевых ходов, бужирование стриктуры прямой кишки, иммунотерапию (актинолизатотерапию), переливание эритроцитарной массы.

В зависимости от локализации, степени распространения процесса на близлежащие органы больные были разделены на 4 группы.

В I группу вошли больные с актиномикозом кожи и клетчатки крестцово-копчиковой области без связи с прямой кишкой. В этой группе, как и в следующих трех, антибиотикотерапию начинали с момента получения результатов посева отделяемого из свищевых ходов, либо отделяемого полученного при вскрытии нагноившихся инфильтратов. Данные посева получали на 2-3 сутки пребывания больного в стационаре. Посевы на чувствительность микроорганизмов к антибиотикам взяты у всех больных. При наличии нагноившихся инфильтратов производилось их вскрытие и дренирование.

Следующим важным моментом являлось промывание свищевых ходов раствором диоксида.

Промывание свищевых ходов имеет важное зна-

чение в предоперационной подготовке больных и в сочетании с антибиотикотерапией позволяет в более короткий период подготовить больных к операции.

В качестве иммунотерапии использовали иммуномодулятор – полиоксидоний. Полиоксидоний обладает иммуномодулирующим действием, увеличивая резистентность организма в отношении локальных и генерализованных инфекций. Основным механизмом иммуномодулирующего действия Полиоксидония является прямое воздействие на фагоцитирующие клетки и естественные киллеры и стимуляция образования антител. Во II группу вошли больные, с актиномикозом, осложненным свищами прямой кишки и/или ректовагинальным свищем. У этих больных с целью ликвидации воспаления и мацерации кожи промежности в предоперационном периоде назначали сидячие ванны с 0,1% раствором перманганата калия.

Антибиотикотерапия проводилась в зависимости от чувствительности микрофлоры, выделенной из гнойного отделяемого свищевых ходов. При необходимости производили вскрытие и дренирование нагноившихся инфильтратов по указанной ранее методике. Выполнялось промывание свищевых ходов растворами йодиола и бетадина.

При наличии ректовагинального свища проводилась санация влагалища с учетом микрофлоры, выявленной во время изучения чистоты влагалища.

С 2006г. мы использовали введение антибактериальных препаратов через прямую кишку с использованием микроклизм. Нами применен простой и дешевый экстемпоральный способ приготовления ультраэмульсий антибиотиков для постановки микроклизм, который заключался в следующем: аптека готовит эмульсию по классической технологии, применяя в качестве эмульгатора – лецитин и отпускает лечебному учреждению в темной склянке. Далее в условиях процедурного кабинета в эмульсию добавляли раствор антибиотика (необходимую концентрацию), раствор витамина Е. Затем эмульсия в течение 5 –10 мин обрабатывается в камере ультразвукового аппарата типа «Вулкан-1». После обработки полученную эмульсию набирали в шприц емкостью 20 мл и надевали на шприц специальный наконечник. Микроклизма выполнялась в условиях перевязочной, ежедневно, однократно в течение 5-7 дней. Эффективность проводимой процедуры отмечена на 3 сутки – значительно уменьшались размеры инфильтратов, исчезало гнойное отделяемое из свищевых ходов.

В III группу вошли больные, у которых течение актиномикоза осложнилось стриктурой прямой кишки. В этой группе больных, как и в двух предыдущих проводилась антибиотикотерапия с учетом чувствительности микрофлоры. При необходимости выполнялось вскрытие и дренирование нагноившихся инфильтратов, промывание свищевых ходов. Проводили курс иммунотерапии. Одним из обязательных элементов предоперационной подготовки было бужирование стриктуры прямой

кишки. С этой целью мы используем буж, разработанный в нашей клинике, для поэтапного самостоятельного бужирования прямой кишки.

В IV группу вошли больные с актиномикозом крестцово-копчиковой и перианальной областей, осложненные малигнизацией свищевых ходов. Эту группу составили больные, поступающие в тяжелом состоянии, длительно болеющие, нередко с тяжелой сопутствующей (сердечно-сосудистой, дыхательной) патологией. У таких больных в качестве общей подготовки проводилась инфузионная терапия, антибиотикотерапия с учетом чувствительности к микрофлоре, при снижении показателей гемоглобина ниже 80 г/л производилось переливание эритроцитарной массы по 250-300 мл 2-3 раза в общем объеме до 800-1000 мл. В качестве местного лечения использовали промывание свищевых ходов растворами йодиола и бетадина, вскрытие и дренирование нагноившихся инфильтратов.

Предоперационная подготовка проводилась до тех пор, пока инфильтраты не уменьшались в размерах и не становились более подвижными, не уменьшалось или прекращалось гнойное отделяемое из свищевых ходов. Мы добивались очищения и грануляции раны после вскрытия гнойных полостей, что давало возможность выполнить радикальное оперативное вмешательство. При слабо положительном эффекте больному через 2 месяца повторно повторялся курс предоперационной подготовки.

Хирургический метод лечения является основным в лечении актиномикоза, но наличие различных форм течения, локализации и осложнений не дает возможность выбрать один универсальный способ хирургического лечения. На основании изученных данных литературы [1,3], у оперированных нами больных были уточнены показания к различным методам хирургического лечения. В связи с этим нами был разработан алгоритм показаний при выборе метода хирургического лечения у больных, страдающих актиномикозом крестцово-копчиковой и перианальной областей.

Больные с актиномикозом также были распределены на 4 группы с учетом распространения патологического процесса и поражения анатомических структур. В каждой группе применялись определенные виды и методы операций.

В I группу вошли пациенты актиномикозом крестцово-копчиковой области, у которых в патологический процесс не вовлекалась прямая кишка. Им производили:

- а) Иссечение свищевых ходов и инфильтратов с пластикой кожи по Лимбергу.
- б) Иссечение свищевых ходов и инфильтратов со свободной кожей пластикой расщепленным кожным лоскутом.
- в) Иссечение свищевых ходов и инфильтратов с операцией по Авраменко.

II группа – больные актиномикозом перианальной и крестцово-копчиковой областей, у которых имелась связь свищевого хода с прямой кишкой и (или) ректовагинальный свищ. Этим пациентам выполнялось:

- а) Иссечение свищевых ходов и инфильтратов с операцией Джад-Робле или Блинничева.
- б) Иссечение свищевых ходов и инфильтратов с закрытием свища в модификации клиники.
- в) Иссечение свищевых ходов и инфильтратов с проведением лигатуры.
- г) Иссечение инфильтратов и свищевых ходов по Габриэлю.

III группа – больные, у которых актиномикоз перианальной области осложнился стриктурой прямой кишки II-III степени.

- а) Высвобождение прямой кишки из рубцовых инфильтратов с кожной пластикой промежности.

В IV группу были включены больные, у которых на этапе диагностики была выявлена малигнизация свищевых ходов, как осложнение основного патологического процесса. Операцией выбора была:

1. Синхронная 2-х бригадная экстирпация прямой кишки со свищевыми ходами и инфильтратами.

Послеоперационный период у больных зависел от объема и тактики оперативного вмешательства. У больных перенесших иссечение свищевых ходов и инфильтратов с кожной пластикой по Лимбергу и после выполнения операции Авраменко в первые двое суток назначался постельный режим. В течение первых 2-3 дней в рацион включали полужидкие протертые блюда. Всем больным в послеоперационном периоде назначали обезболивающие препараты, в первые сутки наркотические анальгетики, в последующие дни было достаточно введение раствора анальгина с димедролом или раствора кеторола. Продолжалась антибиотикотерапия с учетом результатов посева на чувствительность к микрофлоре.

Первую перевязку выполняли на следующий день после операции. После удаления салфеток обращали внимание на состояние послеоперационных швов, наличие подкожных гематом. При наличии раны производили ее обработку антисептиками (3% раствором перекиси водорода, фурацилина), и затем рыхло тампонируют марлевыми салфетками, смоченными растворами «Йодиола» или 10% раствором «Бетадин». Швы обрабатывались 70% спиртом и накладывалась асептическая повязка. Подобные перевязки выполнялись каждый день, при появлении признаков воспаления в области швов, последние распускались, и рана дренировалась турундами с раствором или мазью «Бетадин». Начиная с 3-4 дня больным назначалось физиолечение.

В послеоперационном периоде при ведении больных, которым выполнено – иссечение инфильтратов и свищевых ходов с операцией Джад-Робле, имелись свои особенности. Обезболивание осуществлялось в течение всей недели после операции. Для этого использовали в первые сутки после операции наркотические анальгетики, а со вторых суток использовали ненаркотические препараты. Ненаркотические анальгетики назначались обязательно перед перевязкой и на ночь. Адекватное обезболивание давало возможность выполнить перевязку в полном объеме, и избежать нежелательных осложнений в послеоперационном пери-

оде у лиц пожилого возраста. В течение 3-4 суток больным назначался постельный режим. На это же время назначалась бесшлаковая диета, обеспечивающая задержку стула до 4-5 дней.

Перевязки выполнялись ежедневно, контролируя жизнеспособность лоскута слизистой. При отсутствии стула, на 5-6 сутки назначали слабительные средства. При позывах к дефекации в более раннем периоде назначалась очистительная клизма. Швы снимали на 9-10 сутки.

Больные, которым было выполнено иссечение инфильтратов и свищевых ходов с проведением лигатуры, велись по выше описанной методике. Во время перевязок следили за тем, чтобы заживление шло со дна раны и лигатура не зарастала грануляционной тканью. Для профилактики данного осложнения использовали следующий прием: узел лигатуры захватывали зажимом Бильрот и перемещали лигатуру сверху вниз и кзади в ее ложе, тем самым, разрушая нависающие над ней грануляции. Лигатуру подтягивали по мере прорезывания тканей и ее ослабления с интервалом в 6-7 суток. Перед затягиванием лигатуру смачивали 5% спиртовым раствором йода. К 12-13 суткам рана значительно уменьшалась в размерах, мостик тканей к этому времени не превышал 0,5-1,0 см. Если не наступало самостоятельного прорезывания лигатуры, то мостик тканей пересекали под местной анестезией.

РЕЗУЛЬТАТЫ И ОБСУЖДЕНИЕ

Наш опыт оказания хирургической помощи больным актиномикозом крестцово-копчиковой и периаанальной областей с различными формами и стадиями процесса дал нам возможность провести сравнительную оценку применяемых в клинике методов лечения и разработать показания к выбору метода хирургического пособия.

Результаты лечения актиномикоза являются главным доказательством эффективности применяемых методов. Нами изучены ближайшие и отдаленные исходы лечения больных с актиномикозом крестцово-копчиковой и периаанальной областей. Десятилетний опыт оказания хирургической помощи этим пациентам позволил нам провести сравнительную оценку методов лечения, применяемых в клинике, выявить причины неудовлетворительных результатов лечения и разработать мероприятия по их предупреждению.

Ближайшие результаты лечения изучены у 34 больных с различной локализацией процесса, из них 9 (26,5%) с актиномикозом крестцово-копчиковой области и 25 (73,5%) – с актиномикозом периаанальной области. Несомненно, что послеоперационные осложнения являются одним из критериев качества выполнения хирургической операции и ведения послеоперационной раны, а профилактика их и лечение – это один из залогов улучшения результатов лечения актиномикоза крестцово-копчиковой и периаанальной областей. Наиболее специфичными и распространенными осложнениями раннего послеоперационного

периода после выполнения радикальных операций были следующие: кровотечение, задержка мочеиспускания и нагноение раны. Осложнения в ближайшие сроки после операции возникли у 9 (26,5%) больных.

Отдаленные результаты были разделены на хорошие, удовлетворительные и неудовлетворительные. К хорошим результатам отнесены отсутствие рецидивов и жалоб на дискомфорт, нормальная функция анального сфинктера. Удовлетворительными считали результаты, когда имелся обширный рубец, отмечались боли или дискомфорт, но не было рецидива. К неудовлетворительным исходам отнесены рецидивы заболевания.

Из 34 оперированных больных отдаленные результаты в сроки от полугода до 10 лет изучены у 31 (91,2%) пациента. Среди 9 пациентов I группы, которым выполнены операции – иссечение свищевых ходов и инфильтратов с кожной пластикой по Лимбергу, иссечение свищевых ходов и инфильтратов с кожной пластикой свободным кожным лоскутом – у 7 больных получены хорошие, а у 2 – после иссечения инфильтратов и свищевых ходов с операцией по Аврамченко получены удовлетворительные результаты.

Из 18 пациентов II группы хорошие результаты получены у 14 больных. Удовлетворительные результаты отмечены у 3 пациентов. У 2 больных возникли явления дискомфорта в области заднего прохода вследствие образования грубых рубцов перианальной области, а у 1 больного наблюдали недостаточность анального сфинктера I степени после иссечения свищевых ходов и инфильтратов с проведением лигатуры.

Во II группе мы наблюдали 1 пациента с неудовлетворительным результатом. У больного, перенесшего операцию – иссечение свищевых ходов и инфильтратов с операцией Джад-Робле, через полгода возник рецидив заболевания, в виде острого обширного гнилостного парапроктита.

У 2 пациентов III группы мы наблюдали 1 больного с хорошим и 1 с удовлетворительным результатом. В IV группе наблюдались 2 пациента, у которых получены хорошие результаты лечения.

Таким образом, разработанный нами подход к лечению больных актиномикозом крестцово-копчиковой и периаанальной областей дал возможность добиться выздоровления у 96,8% пациентов и получить хорошие функциональные результаты. Для получения наилучших исходов заболевания необходимо использовать индивидуальный подход к каждому пациенту с использованием разработанного нами этапным способом предоперационной подготовки, алгоритмом показаний при выборе метода хирургического лечения и ведением больных в послеоперационном периоде.

ВЫВОДЫ

1. Предлагаемый нами способ этапной предоперационной подготовки больных актиномикозом крестцово-копчиковой и периаанальной областей, в зависимости от стадии и распространенности

воспалительного процесса обеспечивает радикальность оперативного вмешательства и значительное сокращение послеоперационного периода.

2. Разработанный нами алгоритм показаний при выборе метода хирургического лечения больных актиномикозом крестцово-копчиковой и перианальной областей дает возможность свободно ориентироваться в разнообразных сочетаниях патологических изменений и избрать адекватный вид оперативного вмешательства в зависимости от степени распространения процесса, связи с прямой кишкой и соседними органами, а также при различных осложнениях, вплоть до малигнизации.

3. Сочетание кожной пластики по методу Лимберга со свободной кожной пластикой расщепленным кожным лоскутом является оптимальным методом закрытия обширных дефектов крестцово-копчиковой и перианальной областей.

ЛИТЕРАТУРА

1. Багдасарян Л.К. Параректальный актиномикоз. Успехи медицинской микологии: сб. науч. тр., М., 2004, С. 244-245.
2. Бурова С.А. Особенности развития актиномикоза. Успехи медицинской микологии: сб. науч. тр., М., 2004, С. 245-246.
3. Бурова С.А. Хирургическое лечение актиномикоза. Успехи медицинской микологии: сб. науч. тр., М., 2004, С. 246-247.
4. Сутеев, Г.О. Актиномикоз. М., 1951, 304с.
5. Осповат, Б.Л. Актиномикоз в хирургической клинике. М., 1950, 222с.
6. Hinnie, J. Actinomycosis presenting as carcinoma. Postgrad. Med. J., 1995, 71, (8), P.749-799.
7. Peabody, J.W. Actinomycosis and nocardiosis: a review of basic differences in therapy. Am J Med., 1960, 28, P.99-115.

НЕОТЛОЖНАЯ ПОМОЩЬ ПРИ ИНОРОДНЫХ ТЕЛАХ ПРЯМОЙ КИШКИ

Ким С.Д., Коплатадзе А.М., Шмаков В.А.

“ФГУ ГНЦ колопроктологии Росмедтехнологий”

(Директор - академик РАМН Г.И.Воробьев)

Описание инородных тел различных отделов желудочно-кишечного тракта чрезвычайно обширно, как в отечественной, так и иностранной литературе. Нет необходимости приводить все примеры, так как в нашу задачу входит освещение вопроса об инородных телах только прямой кишки. Прямая кишка относится к расширенным отделам по ходу пищеварительного тракта, где инородные тела чаще всего задерживаются. Задержке инородных тел способствуют изгибы прямой кишки и непосредственная функция прямой кишки. Инородные тела прямой кишки по данным многих авторов наблюдаются не редко, а в последние годы наблюдается тенденция к их увеличению. Если в начале 19 века, по сводным статистическим данным из 1868 обратившихся по поводу инородных тел желудочно-кишечного тракта только у 2 выявлены инородные тела прямой кишки (А.В.Вакар, 1910), а с 1910 по 1940 гг. А.М. Рыжих описал всего 10 таких случаев, то А.М. Аминев в 1965 г. опубликовал в своей монографии сведения о 63 аналогичных больных и предложил их классификацию. В последние годы была приведена сборная отечественная статистика о 605 пациентах с инородными телами прямой кишки (В.С.Нуждов, 1993).

МАТЕРИАЛЫ И МЕТОДЫ

Мы располагаем 128 подобными наблюдениями за последние 25 лет. Подавляющее число пострадавших 107 - обратились за помощью в течение первых суток, при этом 68 - в период первых 6 часов и 21 по различным причинам, поступили в последующие дни. Основных путей попадания различных предметов в прямую кишку всего два, а причин для этого - значительно больше. 14 пациентов обратились за помощью из-за болей в прямой кишке и кровянистых выделений, не подозревая об истинных причинах, которые были установлены при осмотре в клинике. Удаленные инородные тела представляли собой фрагменты рыбьих и птичьих костей, также зубного протеза благополучно мигрировавших через весь желудочно-кишечный тракт. Во всех остальных случаях наблюдались весьма многообразные обстоятельства попадания инородных тел в прямую кишку: самостоятельное выполнение некоторых медицинских процедур, насильственное их введение посторонними лицами, а также с целью мастурбации и даже использование прямой кишки в качестве контейнера для перевоза наркотических средств в упакованных шариках. Довольно часто (более половины наблюдений) инородные

тела вводились в прямую кишку во время мастурбации. При этом чаще всего обнаруживали флаконы от дезодеранта, фалоимитаторы и другие предметы. У этих пациентов чаще всего побудительными причинами были сексуальные мотивы.

Набор удаляемых инородных тел был разнообразен по величине, по конфигурации и по плотности. Как правило, мелкие костяные и другие предметы (рыбьи, мясные и птичьи кости, фрагменты зубных протезов и деревянной палочки от эскимо и т.д.) находящиеся в просвете прямой кишки, являются следствием незаметно или случайно проглоченных с пищей инородных тел. Более крупные инородные тела в полость прямой кишки попадают через заднепроходное отверстие. Размеры удаленных инородных тел колебались в широком диапазоне - от фрагмента рыбьей кости до футляра подзорной трубы длиной 30 см и диаметром 8 см (Рис. 1).

Диагностика инородных тел прямой кишки относительно несложна. Несмотря на это, на наш взгляд, с большим вниманием надо провести опрос об обстоятельствах попадания инородного тела в прямую кишку и выявить характеристику инородного тела. Хотя в большинстве случаев не удается выяснить истинные обстоятельства и их причину попадания, т.к. нередко больные поступают в состоянии алкогольного опьянения. После предварительного уточнения характеристики инородного тела в прямой кишке необходимо, прежде всего провести рентгенологическое исследование полости таза (Рис. 2). Часто до рентгенологического исследования при пальцевом исследовании анального канала и дистальной части прямой кишки при обнаружении инородного тела одновременно предпринимается попытка удаления последнего, что не всегда удается из-за сложности его конфигурации. Необходимо помнить также, что инородные тела прямой кишки бывают не в единственном числе и после удаления одного из них больной может быть отпущен домой. Учитывая вышеизложенное, при любых ситуациях необходимо до пальцевого обследования произвести рентгенологическое исследование с целью уточнения локализации инородного тела, его размеров, конфигурации и их количества. Далее, после рентгенографии целесообразно начать с пальпации абдоминальной области передней брюшной стенки для уточнения и выявления частей больших инородных тел, находя-

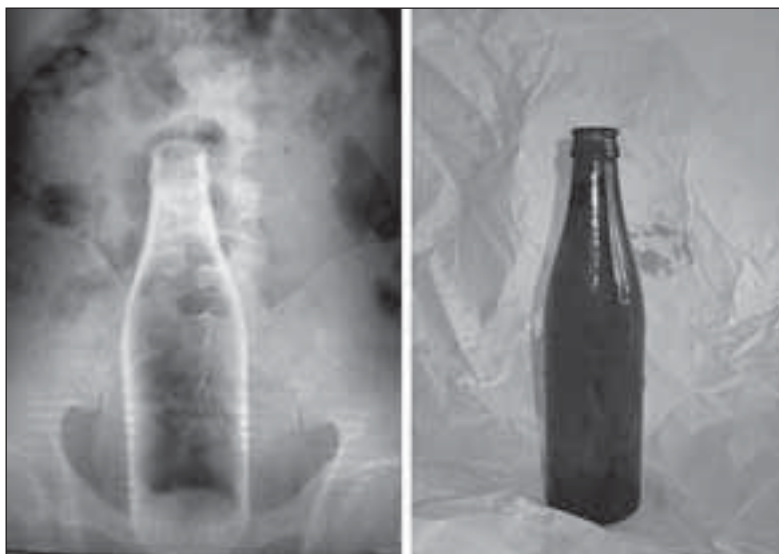

Рисунок 1. Рентгенограмма полости таза, инородное тело (бутылка).

щихся в ректосигмоидном отделе толстой кишки. Только после этого необходимо провести пальцевое исследование анального канала и дистальной части прямой кишки для уточнения диагноза и выработки тактики лечения.

В методике диагностики инородных тел прямой кишки мы рекомендуем такую последовательность:

1. Тщательный опрос об обстоятельствах попадания и характеристике инородного тела прямой кишки.
2. Обзорная рентгенография брюшной и тазовой полостей.
3. Пальпаторное обследование передней брюшной стенки для выявления части инородных тел, находящихся выше прямой кишки.
4. Пальцевое исследование анального канала и дистальной части прямой кишки.
5. Необходимые дополнительные исследования (РПС, колоноскопия, лапароскопия).

Такую тактику в диагностике мы считаем наиболее рациональной, так как она исключает ошибки

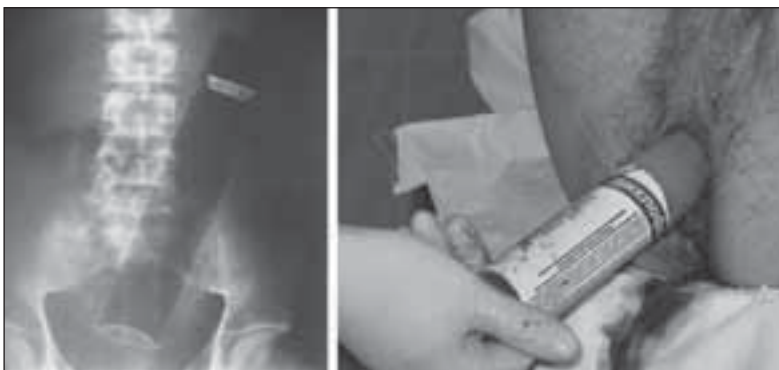

Рисунок 2. Инородное тело (баллон «Дихлофос»). Справа извлечение инородного тела

в распознавании и лечении больных с инородными телами прямой кишки.

Лечение инородных тел прямой кишки просто в одних случаях, но бывает очень сложным при других обстоятельствах. Техника удаления мелких инородных тел прямой кишки не представляет особой трудности, но нередко встречаются очень сложные ситуации при удалении крупных тел.

На выбор способа удаления инородных тел прямой кишки оказывают влияние пути его проникновения в кишку, возможность использования аппаратов и приспособлений, состояние больных, проведение адекватной анестезии, опыт и знание хирургом различных способов их извлечения.

По сведениям литературы имеется множество способов и пособий для извлечения инородных тел, но их можно сгруппировать в 7 различных тактических приемов:

1. Извлечение инородного тела пальцем из анального канала и дистальной части полости прямой кишки без анестезии. Как правило, с помощью этого приема удаляются небольшие гладкие инородные тела - пластмассовые клизменные наконечники, маленькие радиолампы, пробки от бутылок и т.д.

2. Удаление инородного тела через ректоскоп или с помощью ректального зеркала, используя, зажимы, корнцанги или щипцы. Таким путем извлекаются небольшие пластмассовые флаконы, деревянные или металлические предметы.

3. Извлечение более крупных предметов с помощью пальца или зажимов проводится под наркозом, обеспечивающим полную релаксацию передней брюшной стенки и анального сфинктера.

4. Удаление стеклянных предметов проводится после разламывания или перфорации нижней части инородного тела. Эта манипуляция очень опасна, так как часто приводит к повреждению стенки прямой кишки.

5. При извлечении крупных объемных предметов (жестянная кружка, металлический стакан, крупные деревянные предметы) приходится прибегнуть к сфинктеротомии, без которой извлечь инородное тело не возможно. Сфинктеротомную рану ушивают кетгутowymi швами.

6. Удаление вклинившихся в полость малого таза предметов проводится после лапаротомии путем низведения без вскрытия просвета кишки (бутылки, ножки табуретки) через анус или путем колостомии.

К вышеперечисленным методам извлечения инородных тел прямой кишки необходимо причислить разработанную нами оригинальную методику: расположенный вверх дном стеклянный стакан в прямой кишке пальцем, введенным в анальный канал, постепенно продвигают вверх в среднеампулярный отдел прямой кишки, далее под контролем введенного пальца во влагалище другой руки бимануальным способом проводят поворот стакана на 180 градусов вниз дном. После проведенной манипуляции извлекают стеклянный стакан, постепенно растягивая сфинктер вращательным движением пальца, а

со стороны влагалища введенным пальцем другой руки проводят надавливание на край стакана по направлению к анусу. Таким образом, удается извлечь стеклянный стакан в целостности. Применение последней методики позволяет избежать повреждения стенки прямой кишки и исключает необходимость выполнения сфинктеротомии. По данной методике удаления инородного тела прямой кишки получен патент на изобретение.

РЕЗУЛЬТАТЫ

Имеющейся опыт лечения 128 пациентов позволяет считать, что на первый взгляд кажущаяся простая тактика удаления инородных тел прямой кишки не всегда является таковой. Нередко встречаются очень сложные ситуации при извлечении крупных тел из прямой кишки. Поэтому дежурные врачи должны быть готовы к самым различным неожиданностям, так как часто больные излагают обстоятельства попадания инородных тел неправдиво, в большинстве случаев по понятным мотивам. У 35% пациентов удавалось извлечь инородное тело только под наркозом (Рис. 2). В 7 случаях процесс удаления инородного тела длился более 1 часа, из-за большого размера и сложной конфигурации. В 2 случаях удаление инородного тела сопровождалось повреждением стенки кишки, в связи с чем, этим больным была выполнена - нижняя срединная лапаротомия с ушиванием ранения стенки кишки с колостомой. Таким образом, приступая к удалению инородных тел прямой кишки, необходимо исключить все насильственные методы их извлечения, так как это часто приводит к повреждению стенки прямой кишки. Кроме того, при удалении инородного тела необходимо стараться повторить направление и механизм попадания его через анус в кишку, но только в обратном порядке. После удаления инородных тел из прямой кишки необходимо ввести в её просвет мазевой тампон и газоотводную трубку. На второй день после извлечения инородного тела при не осложненном течении обязательно проводим осмотр прямой кишки ректоскопом. При благоприятном течении после удаления инородных тел, контрольного осмотра и нормального стула больной может быть выписан домой. Летальных исходов у больных с инородными телами не наблюдалось.

ЗАКЛЮЧЕНИЕ

Таким образом, накопленный нами опыт лечения больных с инородными телами прямой кишки показал, что выбор тактики лечения в полной мере зависит от размеров, локализации, конфигурации и консистенции инородного тела, а также его смещаемости, состояния окружающих тканей и наличия осложнений, возникших в результате пребывания их в кишке. Предложенная последовательность диагностических и тактических мероприятий дает возможность исключить диа-

гностические ошибки и способствует наиболее правильному выбору метода извлечения инородных тел из прямой кишки, т.е. улучшает результаты оказанной помощи и сокращает сроки пребывания больного в стационаре. Преимущество предложенного нами способа удаления инородных тел прямой кишки, основанного на более рациональной методике извлечения стеклянных предметов без их разламывания, приводящего к повреждению стенки прямой кишки, а также без сфинктеротомии, является достоверно высокоэффективным.

ЛИТЕРАТУРА

1. Аминев А.М. Многотомное руководство по проктологии, Куйбышев, 1965.
2. Вакар А.В. К статистике инородных тел. Хирургия, 1910, № - 28, с. 255.
3. Гапонов В.В. Инородные тела прямой и ободочной кишки. Клиническая хирургия, 1992, №2, с. 37-40
4. Нуждов В.С. Инородное тело прямой кишки. Клиническая хирургия, 1993, №4, с. 69.
5. Рыжих А.Н. Инородные тела прямой кишки в кн. Хирургия прямой кишки, М: Медгиз, 1956, С. 339
6. Яремчук А.Я., Короленко В.Б. Инородные тела прямой кишки. Клиническая хирургия, 1987, №2, с. 51.

ОРГАНИЗАЦИЯ МЕДИЦИНСКОЙ ПОМОЩИ ПРИ ОГНЕСТРЕЛЬНЫХ РАНЕНИЯХ ТОЛСТОЙ КИШКИ В ВООРУЖЕННЫХ КОНФЛИКТАХ

Ефименко Н.А., Лазарев Г.В., Фокин Ю.Н., Зуев В.К

ФГУ ЦВКГ А.А.Вишневого, Государственный институт
совершенствования врачей Минобороны России.

Проникающие ранения живота остаются до настоящего времени одними из самых сложных. Частота повреждения толстой кишки при них достигает 50-70% (Войновский Е.А., 1984; Зубарев П.Н., Бисенков Л.Н., 1993; Зуев В.К., с соавт., 1999; Ефименко Н.А., с соавт., 2002). Высокий уровень летальности и большое число осложнений объясняют необходимость изучения данной проблемы (Ерьюхин И.А., Шеянов С.Д., 1997; Ефименко Н.А., с соавт. 2004; Лукашев О.В., с соавт., 2002).

МАТЕРИАЛЫ И МЕТОДЫ

Проанализированы сведения о 272 военнослужащих, которые получили огнестрельные проникающие ранения живота с повреждением толстой кишки при наведении конституционного порядка в Чеченской республике (1994-1996) и проведении антитеррористической операции на Северном Кавказе (1999-2002).

Ранения ободочной кишки встретились у 249 раненых, прямой кишки - у 23. Наиболее часто (почти у 40,0%) имелись повреждения левой половины ободочной кишки, ранения правой ее половины были у трети раненых, а огнестрельная травма прямой кишки диагностирована в 8,5% случаев.

Изолированные повреждения толстой кишки имелись у 22% раненых; ранения толстой кишки в сочетании с ранениями других органов живота и таза - у 78%. Установлено, чем дистальнее было

повреждение ободочной кишки, тем чаще встречались ранения многих органов. Этот факт объясняется анатомическими особенностями: тонкая кишка, например, располагается больше в левых отделах живота, а прямая кишка окружена другими органами и костями. Изолированных повреждений прямой кишки в нашем исследовании не было.

РЕЗУЛЬТАТЫ

У 249 раненых с повреждением ободочной кишки диагностирован огнестрельный перитонит, являющийся закономерным следствием проникающих огнестрельных ранений живота. Прогрессирование его наблюдали более чем у 80,0% раненых. Умерли 67 (26,9%) человек.

Доказано, что течение огнестрельного перитонита определялось локализацией ранения. Более благоприятные исходы наблюдались при изолированных ранениях левой половины ободочной кишки: лишь у 10 человек прогрессировал перитонит и умер всего один пострадавший (табл. 1).

При сочетании ранений ободочной кишки с ранениями других органов прогрессирование перитонита установлено почти у 90,0% раненых, а летальность составила 31,0%. Наиболее неблагоприятные исходы лечения – у пострадавших с одновременным повреждением толстой, тонкой кишок и паренхиматозных органов.

При изучении результатов лечения огнестрельного

Таблица 1. Летальность при ранениях ободочной кишки различной локализации

Характер ранения	Летальность (%) при ранениях			
	Правой половины ободочной кишки	Поперечной ободочной кишки	Левой половины ободочной кишки	Всего
Изолированные	17,9	16,7	5,0	13,3
В сочетании с ранениями других органов	38,9	27,1	28,7	31,2

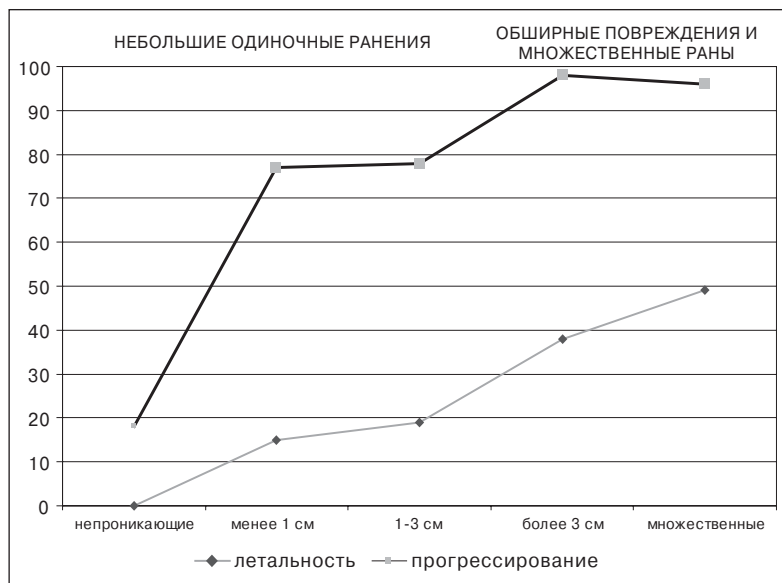


Рисунок 1. Зависимость летальности от размеров дефекта в кишке.

перитонита в зависимости от размеров повреждения стенки ободочной кишки оказалось, что с увеличением размера ран возрастает и летальность (рис. 1). При небольших повреждениях ободочной кишки она не превышает 20,0%. При больших, и особенно, при множественных ранах ободочной кишки умирает почти половина раненых. Этот факт обуславливает разработку научно обоснованной тактики лечения данной категории раненых. Огнестрельные ранения прямой кишки встретились у 23 раненых. У 7 были внутрибрюшинные ранения и у 16 внебрюшинные. При изучении особенностей хирургической тактики и результатов лечения огнестрельных ранений данной локализации установлено, что более 52% раненых были доставлены в МОСН в ранние сроки - до 3 часов с момента травмы. Вместе с тем, обращает на себя внимание факт поздней (более 3 суток) диагностики внебрюшинных ранений прямой кишки. При анализе выяснено, что основными причинами этому явились как объективные факторы - тяжелое состояние пострадавших, обусловленное множественностью поражения, так и субъективные - в том числе, и на первом месте - не выполнение пальцевого исследования прямой кишки. Анатомические особенности строения прямой кишки и частое сочетание ее ранений с повреж-

дениями других органов брюшной полости и таза определяют специфику оперативного вмешательства. Так, при ранении внебрюшинного отдела прямой кишки необходимо решить главную задачу: прекращение поступления содержимого прямой кишки в параректальную клетчатку, создание адекватного оттока раневого отделяемого из малого таза и предупреждение развития нагноения по клетчаточным пространствам таза.

При анализе клинического материала установлено, что у 81,0% раненых, как правило, была наложена сигмостома и дренированы полости в параректальной клетчатке на стороне ранения.

Однако, у 8 из 16 раненых с повреждением внебрюшинного отдела прямой кишки в последующем неоднократно потребовалась хирургическая обработка ран промеж-

ности в связи с развившимся гнойным процессом. Причина этому тактическая ошибка: неадекватное вскрытие и дренирование клетчаточных пространств таза. Поэтому обязательным элементом первичной хирургической обработки должно быть широкое раскрытие параректальной клетчатки.

У всех 23 раненых оперативное вмешательство было закончено наложением колостомы: в 20 случаях сформирована двухствольная сигмостома, а в трех - выполнена операция Гартмана.

Полученные данные свидетельствуют о том, что разгрузочная сигмостома показана всем раненым с повреждением прямой кишки.

При ранениях прямой кишки (чаще внебрюшинных), возникает необходимость одновременного проведения как лапаротомии, так и выполнение первичной хирургической обработки в области повреждения прямой кишки промежуточным доступом. Поэтому эти операции должны выполняться двумя бригадами врачей, имеющих в своем составе хирургов, прошедших подготовку по колопроктологии.

При анализе недостатков оказания медицинской помощи при огнестрельных ранениях толстой кишки установлено, что среди организационных дефектов в работе лечебных учреждений в зоне вооруженного конфликта следует выделить следующие:

расширение объема оперативных вмешательств в МОСН;

не в полной мере был использован опыт организации хирургической помощи и лечения раненых, накопленный в период войны в Афганистане;

отсутствие на этапе квалифицированной хирургической помощи хирургов, имеющих практическую подготовку по колопроктологии.

Наиболее характерные дефекты хирургического лечения:

ушивание ран толстой кишки без наложения разгрузочных стом;

необоснованное завышение объема оперативного вмешательства;

невыполнение при лапаротомии ревизии внебрюшинных отделов ободочной и прямой кишок, интубации кишечника;

технические ошибки при наложении кишечных стом.

Течение огнестрельного перитонита, зависимость его от локализации и размеров повреждения, анализ дефектов хирургического лечения позволил предложить нам алгоритм хирургической тактики

при ранениях толстой кишки (табл.2,3,4).

Наиболее тяжелые раненые направлялись в центральные госпитали, в том числе и в ЦВКГ им. А.А.Вишневского.

ЦВКГ им. А.А.Вишневского – III эшелон специализированной хирургической помощи. Одним из основных является колопроктологический центр, который был создан в 1994г.

Среди раненых, эвакуированных в ЦВКГ им. А.А. Вишневского, огнестрельные ранения живота и таза были у 112 человек. Из них ранения ободочной кишки имелись у 43,8%, прямой - у 20,5% пострадавших. Все раненые - военнослужащие молодого возраста (рис.2).

В структуре огнестрельных ранений толстой кишки преобладали пулевые ранения – 63,0%. Меньшее число осколочных ранений живота может быть объяснено широким применением военнослужащими бронежилетов.

Более 70,0% пострадавших поступило в ЦВКГ им. А.А. Вишневского в сроки свыше 8 суток с момента ранения, причем почти половина из них прошли 3 и более этапа (рис.3).

Таблица 2. Алгоритм хирургической тактики при ранении ободочной кишки

Ранения правой половины ободочной кишки	Ранения левой половины ободочной кишки
1. Точечное ранение ободочной кишки – ушивание раны	
2. Повреждение менее трети окружности кишки без нарушения кровоснабжения поврежденного сегмента – ушивание ее с экстраперитонизацией или наложением разгрузочной проксимальной стомы	
3. Повреждение до 1/2 окружности кишки, множественные ранения на ограниченном участке, а также нарушения кровоснабжения требуют резекции кишки	
Правосторонняя гемиколэктомия или резекция кишки по типу операции Гартмана или с выведением конечных стом	Резекция поврежденного участка по типу операции Гартмана или с выведением конечных стом
4. Обширные (более 1/2 окружности) и множественные ранения толстой кишки или ограниченные повреждения при наличии токсической (терминальной) фазы перитонита – резекция поврежденного участка ободочной кишки с выведением конечных стом на брюшную стенку или выведение поврежденного участка на брюшную стенку	
Декомпрессия желудочно-кишечного тракта (интубация тонкой и толстой кишки, дивульсия ануса)	
Санация и дренирование брюшной полости	

Таблица 3. Основные задачи оперативного вмешательства при ранении внебрюшного отдела прямой кишки

1. Прекращение поступления содержимого прямой кишки в параректальную клетчатку (колостома)
2. Создание адекватного оттока раневого отделяемого из малого таза
3. Предупреждение развития нагноения по клетчаточным пространствам таза

Таблица 4. Алгоритм хирургической тактики при ранениях прямой кишки

1. Повреждение менее 1/3 окружности кишки – ушивание с наложением проксимальной разгрузочной стомы
2. Повреждение более 1/3 окружности кишки, множественные ранения – операция типа Гартмана с резекцией поврежденного участка
3. Декомпрессия желудочно-кишечного тракта
4. Санация и дренирование брюшной полости




Рисунок 2. Частота огнестрельных ранений толстой кишки среди раненых в живот и таз, поступивших в ЦВКГ им. А.А. Вишневецкого.

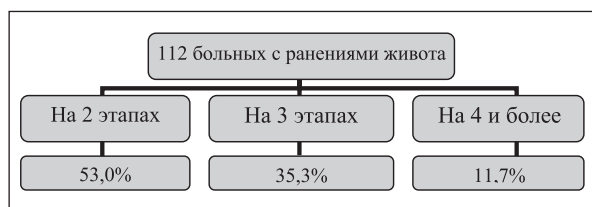


Рисунок 3. Число этапов при оказании медицинской помощи раненым с повреждением толстой кишки.

Это свидетельствует о том, что многоэтапность имеет место и в настоящее время даже при налаженной системе авиатранспортной эвакуации при ведении боевых действий на собственной территории.

Все раненые были оперированы ранее. Большая их часть поступила в ЦВКГ в тяжелом и крайне тяжелом состоянии.

Почти у 70% поступивших раненых с повреждением ободочной кишки выявлены различные осложнения: от прогрессирующего огнестрельного перитонита до анаэробной неклостридиальной инфекции. В половине случаев потребовалось выполнение неотложных оперативных вмешательств (табл.5). Прогрессирующий огнестрельный перитонит на

Таблица 5. Характер осложнений при ранении ободочной кишки

Осложнения	Частота
- огнестрельный перитонит	25,6%
- перфоративные язвы полых органов	10,3%
- кровотечения	7,7%
- эвентрация кишечника	7,7%
- сепсис	7,7%
- АНКИ	5,1%
- несостоятельность кишечных швов	5,1%

* из числа поступивших более половины нуждались в выполнении неотложных оперативных вмешательств

этапе центрального госпиталя диагностирован у 10 раненых. По необходимости им проводилась санация брюшной полости, дренирование тонкой кишки и брюшной полости. В 7 случаях потребовалось выполнение неоднократной программной санационной релапаротомии.

Таким образом, исходы ранений ободочной кишки зависят от качества выполнения первого оперативного вмешательства. Эту особенность необходимо учитывать как при формировании групп усиления, направляемых в МОСН, так и при планировании потоков, при эвакуотранспортной сортировке. Эту категорию раненых и пострадавших необходимо после оказания квалифицированной или неотложной специализированной хирургической помощи направлять в специализированные колопроктологические отделения или центры.

Из 20 пациентов с ранениями правой половины ободочной кишки умерли 2 человека, а из 29 больных с ранениями левой половины ободочной кишки погибли также 2 человека (рис.4).

Все четверо больных умерли от различных осложнений на фоне прогрессирующего огнестрельного перитонита.

В плановом порядке раненым с повреждением ободочной кишки выполнено 8 операций по закрытию колостом и восстановлению непрерывности желудочно-кишечного тракта.

У 79,6% раненых с повреждением прямой кишки, поступивших в ЦВКГ, диагностировано 20 различных осложнений, которые потребовали комплексного лечения (табл.6).

При внебрюшинных ранениях прямой кишки 87,0% операций выполнены по поводу гнойно-септических осложнений, а при внутрибрюшинных ранениях преобладали вмешательства по поводу спаечной тонкокишечной непроходимости (табл.7).

В последующем в плановом порядке выполнено 23 операции по восстановлению непрерывности толстой кишки, а каждому третьему - пластические операции с транспозицией мышечных комплексов.

Из 5 раненых с внутрибрюшными повреждениями прямой кишки умерли двое от анаэробной инфекции (рис.5).

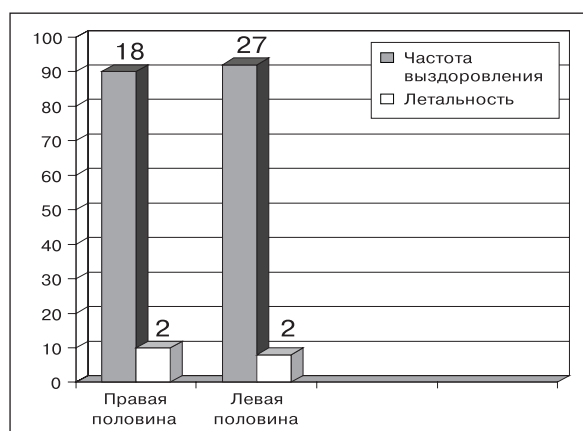


Рисунок 4. Результаты лечения раненых с повреждением ободочной кишки (n=49).

Таблица 6. Характер осложнений у 23 (79,6%) раненых с повреждением прямой кишки.

Осложнения	Частота
- абсцессы и флегмоны промежностной раны	50,0%
- АНКИ	20,0%
- острая спаечная тонкокишечная непроходимость	5,0%
- внутрибрюшной абсцесс	5,0%
- эвентрация кишечника	5,0%
- перфоративная язва желудка	5,0%

* 18 раненым выполнены неотложные оперативные вмешательства в первые сутки после поступления

Результаты лечения раненых при внебрюшинных повреждениях более благоприятны – все они выздоровели. Однако для многих раненых это был долгий путь с многоэтапными операциями.

Наиболее тяжелая группа раненых – с обширными разрушениями тканей промежности и прямой кишки, зачастую с огнестрельным остеомиелитом, наличием колостомы, с формированием в последующем грубых рубцовых тканей вокруг прямой кишки.

Восстановление непрерывности желудочно-кишечного тракта таким раненым – одна из острых проблем хирургии, так как необходимо решить несколько задач:

- восстановить пассаж кишечного содержимого по толстой кишке;
- надежно закрыть дефект прямой кишки без нарушения ее функций;
- произвести пластику промежности;
- избавить раненого от остеомиелита;
- а, в ряде случаев, и восстановить замыкательный аппарат прямой кишки.

Эти операции, как правило, многоэтапные, иногда требуют привлечения пластических хирургов. Поэтому они могут выполняться лишь в высокоспециализированных центрах.

Для операций при обширных незаживающих

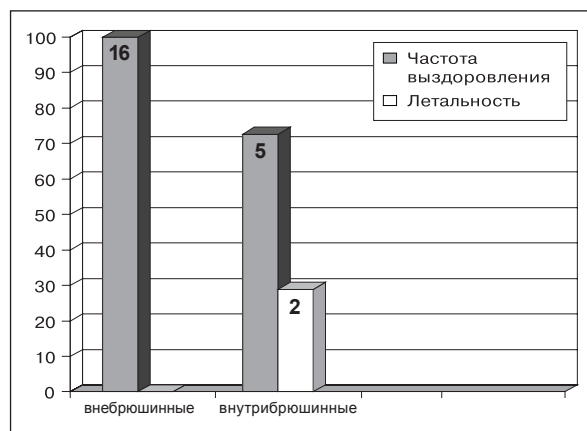


Рисунок 5. Результаты лечения раненых с повреждением прямой кишки (n=23).

дефектах ампулярной части прямой кишки, расположенной внебрюшинно, разрушении ее запирающего аппарата в колопроктологическом центре ЦВКГ мы использовали фрагмент большой ягодичной мышцы или нежную мышцу бедра с сохраненным нервно-сосудистым пучком.

Предлагаемая методика состоит из выполнения повторной хирургической обработки ран промежности с мышечной или кожно-мышечной пластикой дефекта тканей промежности и прямой кишки, создания запирающего аппарата из нежной мышцы бедра с последующим закрытием проксимальных стом.

Использованный нами способ пластического замещения дефекта прямой кишки в отличие от известных методов позволяет одновременно закрыть дефект кишки, удалить рубцы промежности, купировать остеомиелит костей таза (крестца). При этом значительно улучшаются функциональные результаты, сокращается продолжительность реабилитации пострадавших.

Заживление операционных ран у раненых наступило первичным натяжением с полным восстановлением слизистой прямой кишки на мышечном корсете. Функция прямой кишки и сфинктерного аппарата прямой кишки сохранены.

Показаниями к применению данных видов опера-

Таблица 7. Характер оперативных вмешательств у раненых с повреждением прямой кишки, выполненные в первые сутки.

Оперативное вмешательство	Количество осложнений					
	внебрюшинные		внутрибрюшинные		ВСЕГО	
	абс.	%	абс.	%	абс.	%
Операции по поводу АНКИ	17,9	26,6	–	–	4	20,0
Вскрытие абсцессов, флегмон промежности	38,9	60,0	1	20,0	10	50,0
Операции по поводу кишечной непроходимости	1	6,7	2	40,0	3	15,0
Ушивание прободной язвы желудка	1	6,7	–	–	1	5,0

тивных вмешательств являются:

- незаживающие обширные дефекты внебрюшинной части прямой кишки с выраженными рубцовыми изменениями параректальной клетчатки и кожи промежности;
- обширные длительно незаживающие огнестрельные раны промежности;
- ранения внебрюшинной части прямой кишки с разрушением ее замыкательного аппарата.

Таким образом, из 72 раненых с повреждениями ободочной и прямой кишки, поступивших в ЦВКГ им. А.А. Вишневого, выздоровели 91,7% человек, 15,0% из них с изменением категории годности к военной службе, летальность составила 8,3%.

ЗАКЛЮЧЕНИЕ

Во многом результаты лечения и летальности зависят от качества выполнения вмешательства на этапе квалифицированной хирургической помощи и своевременной эвакуации в специализированное учреждение

ЛИТЕРАТУРА

1. Войновский Е.А. Лечение огнестрельных проникающих ранений живота на этапах медицинской эвакуации в горно-пустынной местности. Дис. ... канд. мед. наук. Ташкент, 1984, с.263.
2. Ерюхин И.А., Шеянов С.Д. Дифференцированная лечебно-диагностическая тактика при повреждениях ободочной кишки в мирное и военное время. Материалы конференции: Ранения толстой

кишки в мирное и военное время. Реабилитация больных, перенесших операции на толстой кишке. Красногорск, 1997, с.22-234.

3. Ефименко Н.А., Розанов В.Е. Повреждения и огнестрельные ранения таза и тазовых органов. Военно-полевая хирургия: Учебник под редакцией Н.А.Ефименко. М: Медицина, 2002, с.291-309, 329-333.

4. Ефименко Н.А., Зуев В.К., Иванцов В.А., Татарин С.Н., Фокин Ю.Н. Становление системы организации квалифицированной и неотложной специализированной хирургической помощи в вооруженных конфликтах на Северном Кавказе. Материалы Всероссийской конференции хирургов: Совершенствование специализированной медицинской помощи, в многопрофильном стационаре. Красногорск, 2004, с.112-119.

5. Зубарев П.Н., Бисенков П.Н. Дифференцированная хирургическая тактика при огнестрельных ранениях толстой кишки. Организация и оказание неотложной помощи на этапах медицинской эвакуации. М.1993, с.138-145.

6. Зуев В.К., Татарин С.М., Юрьев В.Н., Козлитин В.М., Фокин Ю.Н. Организация лечения проникающих ранений живота. Военно-медицинский журнал, 1999, т. 320, № 7, с.35-38.

7. Лукашев О.В., Дудин А.И., Панов В.В. Опыт лечения огнестрельных ранений живота в локальных военных конфликтах. Материалы Северо-Кавказской научно-практической конференции: Достижения и проблемы в современной военно-полевой и клинической хирургии. Ростов-на-Дону, 2002, с.27-28.

ЭФФЕКТИВНОСТЬ ИНТЕРВЕНЦИОННОЙ РАДИОЛОГИИ ПРИ ЛЕЧЕНИИ МЕТАСТАЗОВ КОЛОРЕКТАЛЬНОГО РАКА В ПЕЧЕНЬ

Царев М.И., Рожков А.Г., Переходов С.Н., Филиппов А.В., Иванов В.А., Трунин И.В., Долгих Р.Н., Нагаев Р.М.

ФГУ ЦВКГ им. А.А. Вишневого, г. Красногорск

Во многих странах мира, в том числе и в России, происходит рост заболеваемости раком толстой кишки. В настоящее время в структуре онкологической заболеваемости рак прямой и ободочной кишки вышел на третье место. В некоторых странах Западной Европы и Америки колоректальный рак по частоте занимает второе место. В США ежегодно диагностируется более 150 000 новых случаев злокачественных новообразований толстой кишки, что составляет 10% среди всех выявленных новообразований [36]. В России с 2000 по 2005 год число больных с впервые выявленным раком ободочной

кишки выросло на 13,9%, раком прямой кишки на 9,7% [8]. Более половины пациентов на момент выявления заболевания, имеют III-IV стадии заболевания, а синхронные и метастатические метастазы в печень диагностируются у 50% больных, перенесших резекцию ободочной и прямой кишки [24]. Наилучшие результаты лечения метастатического поражения получены после резекции печени. Пятилетняя выживаемость после таких операций колеблется от 20 до 40% [3, 12]. Однако радикальное удаление опухоли возможно только у 5-15% больных [7]. Известно, что на один выявляемый мета-

стаз в паренхиме печени приходится до 5 мелких метастазов, не определяемых с помощью современных методов диагностики [20]. Большой проблемой хирургии метастазов печени остается также внутрипеченочное интраоперационное распространение опухолевых клеток, даже при выполнении всех известных приемов абластики. Широко внедряемые новые хирургические технологии локальной деструкции опухолей (инъекционная терапия этанолом и цитостатиками, криодеструкция, фотокоагуляция, радиочастотная абляция и микроволновая деструкция) не могут стать альтернативой хирургическим вмешательствам. Остается невысокой эффективностью системной химиотерапии и лучевой терапии [3, 27].

Однако хирургического лечения злокачественных опухолей печени в чистом виде в большинстве случаев бывает недостаточно. В современных тенденциях усматривается предпочтение к проведению комбинированного лечения опухолей печени. В настоящее время в нашей стране широко развиваются методы регионарной химиотерапии с использованием интервенционных радиологических вмешательств, таких как химиоинфузия в печеночную артерию (ХИПА), механическая эмболизация и химиоэмболизация печеночных артерий (МХЭПА) и ветвей воротной вены [5].

Механизм внутрисосудистой терапии основан на двойном кровоснабжении печени: 2/3 крови поступает из воротной вены и 1/3 из печеночной артерии, в то время как новообразования печени на 90-95% кровоснабжаются из печеночной артерии [15]. В этих условиях артериальный путь воздействия на опухоль представляется наиболее эффективным. ХИПА предполагает создание высокой концентрации цитостатика в опухоли с одновременным снижением общей токсичности [10]. Эмболизация печеночной артерии вызывает ишемический некроз новообразования без значительного повреждения здоровой паренхимы [22]. МХЭПА сочетает в себе эффекты химиоинфузии и эмболизации и в настоящее время является распространенной методикой паллиативного лечения колоректальных метастазов в печень [5].

МАТЕРИАЛЫ И МЕТОДЫ

За период с 2004 по 2007 г. в ЦВКГ им. А.А. Вишневского интервенционные методы лечения применены у 78 больных с метастазами колоректального рака в печень. В группу вошли 52 мужчин и 26 женщин в возрасте от 34 до 83 лет. Средний возраст больных составил $57,3 \pm 3,8$ года. Операции по поводу первичной опухоли были выполнены в период от 1 до 40 месяцев до начала лечения метастазов. В 56,5 % случаев первичная опухоль локализовалась в прямой кишке, поражение ободочной кишки наблюдалось у 43,5 % больных.

В морфологии первичной опухоли преобладали аденокарциномы: высокодифференцированная - 24,4%, умереннодифференцированная - 26,9%, низко- и недифференцированная - 44,9%, слизеобразующая - 3,8%. У всех больных имелись било-

барные метастазы в количестве от 3 до 18. Размеры опухолей колебались от 1,0 до 10,0 см, с максимальным объемом поражения до 50% паренхимы.

Показаниями для регионарной терапии опухолей печени служили морфологическое подтверждение злокачественного поражения (по данным пункционной или интраоперационной биопсии); наличие нерезектабельных метастазов; лечение в адьювантном режиме (после резекций печени, крио- и РЧ-абляции опухолевых очагов); отказ больных от оперативного лечения или очень высокий риск проведения обширных резекций; отсутствие противопоказаний к чрескатетерной терапии.

Противопоказаниями к проведению регионарной химиотерапии считали: отсутствие морфологической верификации злокачественного характера поражения печени, внепеченочное распространение опухоли (в т.ч. местный рецидив первичной опухоли), недостаточные функциональные резервы печени (декомпенсированный цирроз печени, асцит, билирубинемия более 50 мкмоль/л, тромбоз ствола или основных ветвей воротной вены, объем опухоли более 50-70 % органа), техническая невозможность селективной катетеризации артерий печени. Однако часто указанные противопоказания являются относительными [5, 11].

Обязательное обследование перед проведением первого курса МХЭПА включало определение уровня онкомаркеров, выполнение УЗИ печени с дуплексным сканированием сосудов, КТ – исследования печени с болюсным контрастированием и изучением регионарных лимфатических узлов (в первую очередь печеночно-двенадцатиперстной связки), морфологическую верификацию опухоли (пункционная биопсия под контролем ультразвукографии). В последнее время стали отдавать предпочтение не рентгеновской компьютерной томографии, а магнитно-резонансному исследованию, дающему большую разницу тканевого контрастирования неизменной паренхимы печени и опухолевых очагов, а также из-за отсутствия лучевой нагрузки. По показаниям выполнялись динамическая и/или статическая сцинтиграфия печени. Всегда производились исследования для исключения местного рецидива первичной опухоли, метастазирования в другие органы, эрозивно-язвенного поражения верхних отделов желудочно-кишечного тракта.

Интервенционные радиологические процедуры выполняли в рентгеноперационной на ангиографических комплексах фирм General Electric и Philips. Обычно производили пункцию и катетеризацию по Селдингеру бедренной артерии, реже левой плечевой артерии. Для ангиографии использовали неионные контрастные вещества (Omnipaque, NYCOMED IMAGING). Катетеризацию висцеральных артерий чаще осуществляли катетером размером 4,0-5,0 F формы hook (крючок) или cobra различных фирм «Cook», «Cordis», «MediTech», «Terumo». После диагностической ангиографии выполняли селективную катетеризацию ветвей собственной печеночной артерии с введением масляной суспензии химиопрепарата: сверхжидкий липидол (Lipiodol Ultrafluid, Guerbet Lab.) с химиопрепара-

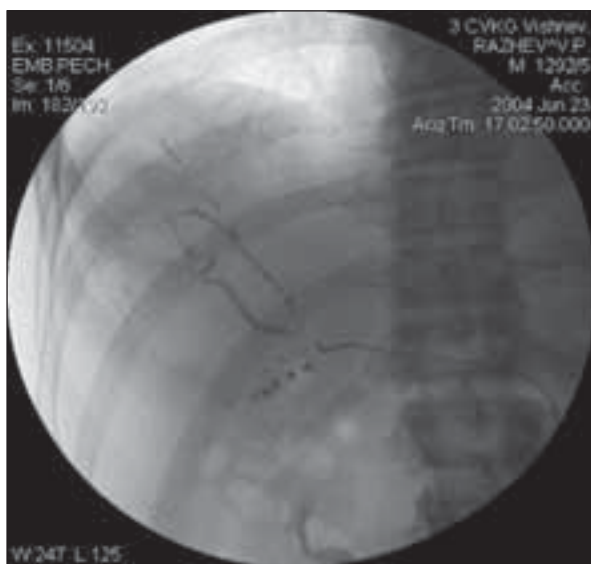


Рисунок 1. Введение масляной суспензии в правую печеночную артерию.

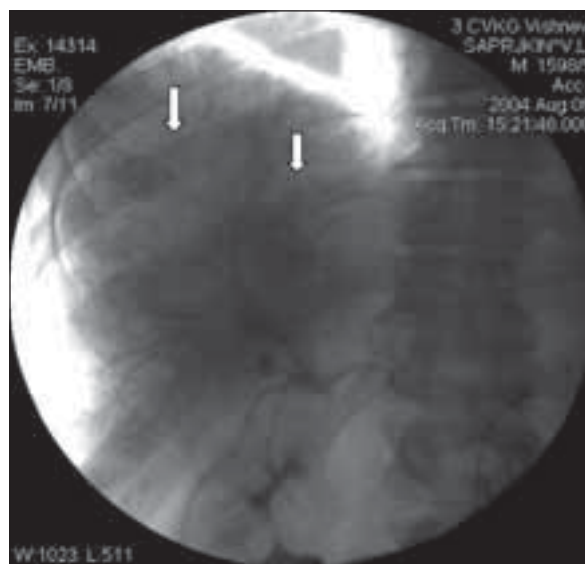


Рисунок 2. Участки паренхимы печени с патологическим накоплением контрастного вещества.

том (рис. 1 и 2). У 62 больных использовали доксорубицин, у 16 – оксалиплатин. В зависимости от объема поражения и степени нарушения функции печени выбирали дозу доксорубицина от 60 до 100 мг, доза оксалиплатина составила 200 мг на курс. Затем с целью редукции печеночного кровотока производили дозированную механическую окклюзию артериальных ветвей кусочками гемостатической губки. Как и большинство исследователей, выполняли двухэтапную (подолевую) артериальную химиоэмболизацию с перерывом в 1-2 недели. Как правило, МХЭПА дополняли продленной до 12 часов химиоинфузией в собственную печеночную артерию 5-фторурацила 1000мг/м² и лейковарина 100мг/м². Во время выполнения процедуры осложнений не было. Курсы эмболизации повторяли через 1-3 месяца, в зависимости от времени купирования постэмболизационного синдрома, а также от цикличности курсов системной полихимиотерапии.

Курсы регионарной терапии чередовали с системной полихимиотерапией. В случаях эмболизации с оксалиплатином чередовали подолевую МХЭПА с 2-3 курсами FOLFOX-4 или XELOX. При появлении местного рецидива или внепеченочных метастазов регионарное лечение прекращали.

Первичный эффект лечения оценивали по рекомендациям ВОЗ на основании данных рентгеновской компьютерной или магнитно-резонансной томографии через 1 месяц после завершения регионарных методов терапии. Определяли медианы выживаемости, средние арифметические величины и квадратичные отклонения. Оценку достоверности разности показателей осуществляли с помощью t-критерия Стьюдента. Среднюю продолжительность жизни рассчитывали только для умерших, а годовую выживаемость – по всем больным.

РЕЗУЛЬТАТЫ И ОБСУЖДЕНИЕ

Всего у 78 больных было проведено 158 курсов МХЭПА: у 36 по одному и у 42 от двух до пяти. Постэмболизационный синдром различной степени выраженности наблюдался у всех больных и проявлялся болями в верхних отделах живота, тошнотой, рвотой, повышением температуры тела до фебрильных цифр, повышением в крови уровня трансаминаз, щелочной фосфатазы, гамма-глутамилтранспептидазы. Проявления синдрома в большинстве случаев купированы консервативными мероприятиями. При развитии ишемических осложнений постэмболизационный синдром протекал тяжело. У 3 (3,8 %) больных развился постэмболизационный холецистит, в одном случае потребовавший выполнения холецистэктомии, в двух воспалительные явления были купированы консервативно. У 1(1,3%) больного развился вторичный склерозирующий холангит. У 2(2,6%) больных с обширным билобарным поражением печени метастазами рака прямой кишки после проведения второго курса химиоэмболизации возник абсцесс в правой доле печени. У одного из них развилась механическая желтуха за счет сдавления желчных протоков воспалительным инфильтратом. Попытки чрескожного дренирования желчных протоков оказались неэффективными, больной умер на 20 сутки после химиоэмболизации от нарастающей печеночной недостаточности. Таким образом, осложнения составили 7,7%(6 больных), послеоперационная летальность 1,3%(1 больной). По данным литературы, осложнения МХЭПА составляют 7-13%, летальность колеблется в пределах 2-2,5 % [25,26]. Эффективность проведенной терапии оценивали по клиническим проявлениям заболевания, результатам ультразвукового исследования, рентгеновской компьютерной и магнитно-резонансной томографии с болюсным контрастированием, мониторингу

Таблица 1. Вид и частота ответа на МХЭПА у больных с метастазами колоректального рака в печень.

Вид терапии, количество больных	Ответ опухоли на лечение (%)		
	частичный	стабилизация	прогрессирование
МХЭПА с доксорубицином (n=61)	26	51	23
МХЭПА с оксалиплатином (n=16)	28	57	15
Всего (n=77)	26	53	21

Таблица 2. Результаты регионарной химиотерапии колоректальных метастазов в печень в зависимости от примененного цитостатика.

Цитостатики для МХЭПА	Средняя продолжительность жизни (месяцы)	Медиана выживаемости, (месяцы)	Выживаемость, (%)	
			6 мес	1 год
Доксорубицин (n=61)	12,4 ± 4,6	11	94	47
Оксалиплатин (n=16)	14,1 ± 5,8	13	100	61
Всего (n=77)	13,2 ± 5,0	12	95	51

уровня онкомаркеров (РЭА, СА 19-9) (табл. 1). Полных ответов на лечение не наблюдалось. У 61 (79%) повторно обследованных больных отмечался ответ на лечение: частичный (уменьшение размеров опухоли более чем на 50% от первоначального объема) был у 20 пациентов (26%); стабилизация (менее выраженное уменьшение или отсутствие увеличения новообразования) наступила у 41 (53%) пациентов. Увеличение размеров опухоли имело место у остальных 16 (21%) больных. У всех больных отмечено достоверное снижение уровня онкомаркеров, улучшение общего самочувствия.

Средняя продолжительность жизни умерших составила 13,2±5,0 месяцев. У пациентов, получившим по каким-либо причинам лишь один курс регионарной химиотерапии, продолжительность жизни и медианы были в 2 раза меньше, чем у больных получавших регулярные циклы. Причинами смерти были прогрессирующий рост метастазов печени и генерализация опухолевого процесса. Зависимость результатов лечения от выбранного цитостатика для проведения МХЭПА прослежена в таблице 2.

Уменьшение и стабилизация роста метастазов при использовании оксалиплатина наблюдалась чаще, чем при применении доксорубицина. Показатели выживаемости были лучше у больных, леченных неоднократно курсами МХЭПА с оксалиплатином по сравнению с доксорубицином ($0,05 < p < 0,1$). Проявление постэмболизационного синдрома при применении оксалиплатина были менее выраженными, осложнений и летальности не было. Качество жизни было удовлетворительным и после проведения курса химиоэмболизации не ухудшалось. Больные отмечали лучшую переносимость регионарной терапии по сравнению с курсами системной химиотерапии. Необходимо отметить несколько лучшие результаты регионарной химиотерапии у больных с метастазами рака ободочной кишки по сравнению с метастазами рака прямой кишки. Эффективность терапии при метастазах высоко- и умереннодифференцированной аденокарциномы выше, чем при первичных опухолях низкой диффе-

ренцировки.

Медиана выживаемости больных при метастазах колоректального рака была - 12 месяцев. Шестимесячная и однолетняя выживаемость составила 95% и 51%. В группе больных, которым химиоэмболизация выполнялась в адьювантном режиме, безрецидивный период составил 6 месяцев. Клинический пример: Больная П., 36 лет, поступила в госпиталь с жалобами на похудание, частые позывы на дефекацию и выделение кала с примесью крови и слизи. Считает себя больной в течение 1,5 лет. При обследовании диагностирован рак среднеампулярного отдела прямой кишки с множественным билобарным поражением печени (Рис. 3). 25.03.2006 выполнена паллиативная чрезбрюшная резекция прямой кишки с формированием аппаратного сигморектоанастомоза. В послеоперационном периоде развилась частичная несостоятельность анастомоза, которую удалось купировать консервативными мероприятиями. Через 1,5 месяца после операции больной начата регионарная химиотерапия. Проведено 4 курса подколевой масляной химиоэмболизации печеночных артерий с оксалиплатином (200мг) и липиодолом, с интервалами от 1,5 до 3 месяцев. В перерывах между этими курсами выполняли системную химиотерапию по схеме FOLFOX-4 в сочетании с таргетной терапией авастинном. При контрольном обследовании в мае 2007 года в правой доле печени выявлен солитарный метастаз (Рис. 4), без признаков поражения левой доли. 25.05.2007 выполнена операция – лапароскопия, лапаротомия, правосторонняя гемигепатэктомия, холецистэктомия. Больная выписана на 10 сутки после операции. Продолжено наблюдение и системная химиотерапия.

ОБСУЖДЕНИЕ ПОЛУЧЕННЫХ РЕЗУЛЬТАТОВ

Дискуссия об эффективности и рациональности применения регионарной химиотерапии в лечении метастатического рака печени продолжаются и в

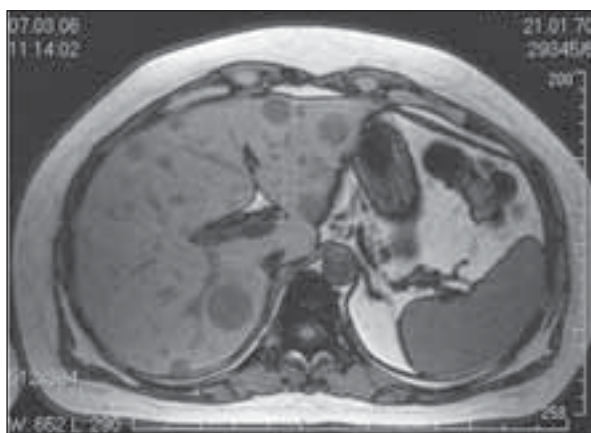


Рисунок 3. Больная П. Множественное билобарное поражение печени при первичной диагностике рака прямой кишки.

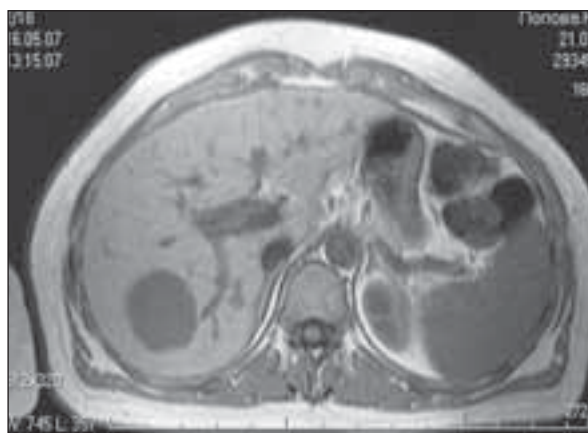


Рисунок 4. Больная П. Солитарный метастаз правой доли печени после 4 курсов регионарной химиотерапии.

настоящее время [1, 2, 5, 32]. Некоторые авторы не видят большой разницы в результатах применения системной и регионарной химиотерапии, отмечая сложность выполнения и дороговизну второй [3, 4, 14]. При этом не делаются ссылки на различные методики выполнения регионарной химиотерапии. По данным рандомизированных исследований ХИПА не выявило преимуществ по сравнению с системной химиотерапией при значительном числе осложнений [17].

Тем не менее, большинство исследователей, занимающихся вопросами лечения неоперабельных метастазов колоректального рака, относит ХИПА и МХЭПА к числу наиболее эффективных методов [5, 14, 28].

Химиоинфузия в печеночную артерию позволяет создать высокую концентрацию препарата в ограниченной анатомической области. Эффект «первого прохождения» обеспечивает высокую экстракцию цитостатика в опухолевых сосудах [10]. В некоторых исследованиях удалось добиться контроля роста внутрипеченочных метастазов в 50-60% наблюдений, а средняя продолжительность жизни больных составила 16-18 месяцев [14, 15]. К недостаткам метода следует отнести: необходимость хирургического вмешательства для имплантации катетера и помпы (порта), которое проводится под общим обезболиванием и, к сожалению, не всегда технически выполнимо; наличие технических (до 40%) (тромбоз катетера или артерии, нарушение работы помпы, неравномерностью перфузии препарата) и токсических (до 50%) осложнений (холангита, гепатита, эрозивно-язвенного поражения желудка и 12-перстной кишки) [6, 14, 23].

МХЭПА не требует проведения операции и наркоза. Цитостатик, смешанный с масляным контрастным веществом, быстро выводится из здоровой ткани, что приводит к меньшему ее повреждению, чем при ХИПА, но длительно (до 4-10 недель) задерживается в лишенных мышечной стенки патологических сосудах опухоли. Это позволяет создавать в ткани новообразования «депо» лекарственных препаратов. Механическая окклюзия эмболами (гемоста-

тическая губка, поливиниловый спирт, аутогемогустки) усиливает противоопухолевый эффект за счет ишемизации опухолевой ткани. Замедление скорости объемного кровотока способствует повышению концентрации препарата в патологической ткани. Частота объективного ответа после артериальной химиоэмболизации по поводу множественных метастазов колоректального рака в печени в зависимости от применяемой схемы и критериев оценки эффекта варьируют в пределах 30-90%. Однако медиана выживаемости таких больных, как правило, не превышает 1 года [18,29].

Дополнение внутриартериальной эмболизации химиоэмболизацией воротной вены позволяет добиться 3-летней выживаемости у 50% больных с нерезектабельными метастазами колоректального рака в печень [5,13]. Хорошие результаты получены при сочетании МХЭПА с ХИПА [35], а также при использовании комбинированных схем, дополнительно включающих системную химиотерапию [31].

Продолжается изучение и совершенствование схем терапии метастазов в печень колоректального рака с использованием современных противоопухолевых препаратов (оксалиплатин, иринотекан), а также дополнение ее системной полихимиотерапией и таргетной для профилактики внепеченочного метастазирования [9].

ЗАКЛЮЧЕНИЕ

Методы эндоваскулярной регионарной химиотерапии и МХЭПА достаточно эффективны и должны использоваться в комплексном лечении больных с нерезектабельным и условно нерезектабельным метастатическим поражением печени, а также для адьювантной терапии после оперативного лечения. Регионарную химиотерапию необходимо сочетать с системной полихимио- и таргетной терапией для профилактики местного рецидива первичной опухоли и внепеченочного метастазирования. Оксалиплатин обладает преимуществом по сравнению с доксорубицином, как по эффективности,

так и по лучшей переносимости. МХЭПА может выполняться только в высокоспециализированных лечебных учреждениях, где имеется весь спектр диагностических и лечебных возможностей для лечения больных с опухолевым поражением печени.

ЛИТЕРАТУРА

1. Балахнин П.В., Генералов М.И., Польшалов В.Н. и др. Применение чрескожных имплантируемых инфузионных систем для регионарной химиотерапии метастазов колоректального рака печени. *Анналы хирургической гепатологии*, 2006, том 11, №2, стр. 41-48.
2. Балахнин П.В., Таразов П.Г., Поликарпов А.А. и др. Длительная регионарная химиотерапия при метастазах колоректального рака в печень. Значение артериальной анатомии для хирургической установки имплантируемых инфузионных систем. *Вопросы онкологии*, 2003, том 49, №5, стр. 588-594.
3. Вашакмадзе Л.А., Хомяков В.М. Современные подходы к лечению метастазов колоректального рака в печени. *Российский онкологический журнал*, 2004, №5, стр. 42-50.
4. Воробьев Г.И. с соавтор. Лечение метастазов печени колоректальной этиологии (с обзором современной литературы). *Анналы хирургической гепатологии*, 2004, том 9, №1, стр. 95-103.
5. Гранов Д.А., Таразов П.Г. Рентгеноэндovasкулярные вмешательства в лечении злокачественных опухолей печени. С-Пб.: «Фолиант», 2002.
6. Гранов А.М., Таразов П.Г., Гранов Д.А. Интервенционная радиология в комбинированном хирургическом лечении рака печени. *Вопросы онкологии*, 2002, том 48, №4-5, стр. 480-488.
7. Гранов А.М., Таразов П.Г., Гранов Д.А. и др. Современные тенденции в комбинированном хирургическом лечении первичного и метастатического рака печени. *Анналы хирургической гепатологии*, 2002, т.7, №2, стр. 9-17.
8. Давыдов М.И., Аксель Е.М. Заболеваемость злокачественными новообразованиями населения России и стран СНГ в 2005 г. *Вестник РОНЦ им. Н.Н. Блохина РАМН*, 2007, т. 18, №2 (прил. 1), стр. 52-56.
9. Дюжева Т.Г., Гусейнов Э.К., Стрельцова О.Ю., Гальперин Э.И. Интраоперационная и регионарная химиотерапия метастазов колоректального рака печени. *Анналы хирургической гепатологии*, 2006, том 11, №2, стр. 36-40.
10. Жаринов Г.М., Таразов П.Г. Регионарная внутриартериальная химиотерапия злокачественных образований. *Вестник рентгенологии и радиологии*, 1999, №1, стр. 48-52.
11. Ковов Д.В., Рошин Е.В., Гуртовая И.Б. Лекарственное лечение первичного и метастатического рака печени. М.: «Триада-Х», 2002.
12. Сагайдак И.В., Патютко Ю.И. Хирургическое лечение больных с метастазами колоректального рака в печени и перспективы адъювантной терапии. *Российский онкологический журнал*, 2003, №3 стр. 8-11
13. Таразов П.Г. Артериальная химиоэмболизация при метастазах колоректального рака в печень. *Вопросы онкологии*, 2000, том 46, №5, стр. 561-566.
14. Таразов П.Г. Артериальная химиоинфузия в лечении злокачественных опухолей печени. *Вопросы онкологии*, 2000, т. 46, с. 521-528.
15. Breedis C., Young G. The blood supply of neoplasms in the liver. *Amer.J.Pathol.*, 1954, vol. 30, P. 969-977.
16. Geoghegan J.G., Scheele J. Treatment of colorectal liver metastases: Review. *Brit. J. Surg.*, 1999, Vol. 86, P. 158-169.
17. Dizon S., Kemeny N.E. Intrahepatic arterial infusion of chemotherapy: clinical results. *Semin. Oncol.*, 2002, Vol. 29, P. 126-135.
18. Lorenz M., Hotterrott D., Maier, U.A. Chemoembolisation mit Lipiodol, Mitomicin and Dura mater. *Onkologie*, 1989, B. 12, H. 2, Suppl., S. 24.
19. McCall J.L., Jorgensen J.O., Moris D.L. Hepatic artery chemotherapy for colorectal liver metastases: Review article. *Aust. N. Z. J. Surg.*, 1995, Vol. 11, P. 383-389.
20. Mahfouz A.E., Hamm B., Mathieu D. Imaging of metastases to the liver: Review. *Eur. Radiol.*, 1996, Vol. 6, №5, P. 607-614.
21. Chuang V.P. Angiographic contributions to the management of advanced cancer. *Amer. J. Roentgenol.*, 1984, Vol. 142, P. 385-388.
22. Clouse M.E. Hepatic artery embolization for bleeding and tumors. *Surg. Clin. N. Amer.*, 1989, Vol. 69, P. 419-432.
23. Wallace S., Carrasco C.H., Charnsangavej C. et al. Hepatic artery infusion and chemoembolization in the management of liver metastases. *Cardiovasc. Intervent. Radiol.*, 1990, Vol. 13, P. 153-160.
24. Weiss L., Grundmann E., Norhorts J. Haematogenous metastatic patterns in colonic carcinoma an analysis of 1541 necropsies. *J. Pathol.*, 1986, Vol. 150, P. 195-203.
25. Gates J., Artnell G.G., Stuart K.E., Clouse M.E. Chemoembolization of hepatic neoplasm: Safety, complications, and when to worry. *Radiographics*, 1999, Vol 19, P 399-414.
26. Chung J.W., Park J.H., Han J.K. et al. Hepatic tumors: Predisposing factors for complications of transcatheter oily chemoembolization. *Radiology*, 1996, Vol 198, №1, P. 33-40.
27. Curley S.A. *Liver cancer*. New York: Springer, 1998.
28. Tellez C., Benson A.B., Lyster M.T. et al. Phase II trial of chemoembolization for the treatment of metastatic colorectal carcinoma to the liver and review of the literature. *Cancer (Philad.)*, 1998, Vol.82, P. 1220-1259.
29. Sanz-Altamira P.M., Spence L.D., Huberman M.S. et al. Selective chemoembolization in the management of hepatic metastases in refractory colorectal carcinoma: A phase II trial. *Dis. Colon Rectum*, 1997, Vol.40, №7, P. 770-775.
30. Vogl T.J., Mueller P.H., Mach M.G. et al. Liver metastases: intervencional therapeutic techniques and results, states of the art. *Europ. Radiol.*, 1999, Vol. 9, P. 675-684.
31. Voigt W., Behrmann C., Schlueter A. Et al. A new chemoembolization protocol in refractory liver metastasis of colorectal cancer - a feasibility study.

Onkologie, 2002, №2. –S. 158-164.

32. Kemeny N., Gonen M., Sullivan D. et al. Phase I study of hepatic arterial infusion of floxuridine and dexametasonewithsystemicirinotecanforunresectable hepatic metastases from colorectal cancer. J. Clin. Oncol., 2001, Vol. 19, № 10, P. 2687-2695.

33. Stephens F. Pharmacjkinetics of intraarterial chemotherapy. Recent Res. Cancer Res., 1983, Vol.86, №1, P. 1-12.

34. Tanaka H., Furukawa Y., Sone A. Et al. Intra-

arterial chemotherapy and concurrent radiotherapy for invasive bladder cancer. Akt. Urol., 1993, Bd. 24, H.2, S. 108-113.

35. Urtasun F., Tejedor M., Valerdi J.J., Barberena J. Quimioterapia intraarterial en metastasis hepaticas secundarias a carcinoma colorectal. Radiologia, 1999, Vol. 41, №8, P. 675-684.

36. American Cancer Society Cancer Statistics, 2006. CA Cancer J Clin. 2006; Vol. 56, P.106-130.

ОЦЕНКА ЭФФЕКТИВНОСТИ КАЛОПРИЕМНИКОВ СИСТЕМЫ «ESTEEM SYNERGY™» ДЛЯ РЕАБИЛИТАЦИИ СТОМИРОВАННЫХ БОЛЬНЫХ

Ачкасов С.И., Калашникова И.А., Чернышов С.В, Фадеева С.А.

ФГУ «ГНЦ колопроктологии Росмедтехнологий»

(Директор – академик РАМН, профессор Г.И. Воробьев).

ВВЕДЕНИЕ

Формирование кишечной стомы на передней брюшной стенке, препятствует адекватной адаптации пациентов в обществе, приводит к снижению их качества жизни [5].

История современных средств по уходу за стомой начинается с начала 50-х годов прошлого века. В этот период, медицинской сестрой Элизой Соренсен был изобретен первый калоприемник на клеящейся основе [1, 2]. За прошедший промежуток времени клеящиеся калоприемники претерпели различные изменения, тем не менее, принцип их использования (мешок, клеящийся вокруг стомы адгезивом) остается неизменным [4]. Несмотря на большой выбор калоприемников [3], немаловажным остается тот факт, что качество жизни стомированных больных напрямую зависит от развития и совершенствования современных средств по уходу за стомой. Вместе с тем, совершенствование и появление новых калоприемников требует клинической оценки их эффективности.

Целью настоящего исследования являлась оценка эффективности использования системы «Esteem synergy™» для реабилитации стомированных больных («КонваТек Бристол-Майерс Сквибб», Великобритания, США). Исследование было проспективным неконтролируемым одноцентровым.

ОПИСАНИЕ СИСТЕМЫ

Новая система по уходу за стомой (Esteem synergy™) – это двухкомпонентные калоприемники с использованием адгезивного, безфланцевого соединения мешка с пластиной. На мешках калоприемников

имеется специальный адгезивный воротник, который приклеивается к прозрачной контактной зоне на пластине. Адгезив пластины является гидроколлоидным. Отсутствие жесткого фланцевого кольца позволяет добиться значительной гибкости пластины. Адгезивное кольцо мешка приклеивается к контактной зоне пластины без приложения силы, при этом, мешок может быть удален при необходимости. Форма мешка создана с учетом пожеланий стоматерапевтов, участвовавших в программе «Разработки дизайна вашего калоприемника» во время Всемирного конгресса стоматерапевтов WCET. В данной системе применяются как колостомные, так и илеостомные мешки. Важной особенностью мешков являются фильтры с регулируемым потоком газа. Мешки «Esteem synergy™» могут использоваться только с аналогичными пластинами.

МАТЕРИАЛЫ И МЕТОДЫ

За период с 1 января по 31 марта 2007 г. в исследование было включено 20 пациентов. Среди них было 10 мужчин и 10 женщин. Средний возраст пациентов составил $53,2 \pm 19,1$ (28 - 85) лет. У 6 пациентов имела илеостома, а у 14 – колостома. Следует отметить, что 16 пациентов имели опыт использования средств по уходу за кишечной стомой и ранее пользовались одно- или двухкомпонентными калоприемниками различных производителей. У 4 пациентов не было опыта использования средств по уходу за стомой. В связи с этим, мы разделили всех больных, включенных в исследование, на две группы. К I группе были отнесены стомированные пациенты в отдаленном послеоперационном периоде и, соответственно, имеющие опыт использования

калоприемников (n=16); ко II группе отнесены пациенты сразу после формирования кишечной стомы на передней брюшной стенке в раннем послеоперационном периоде и, соответственно, не имеющие никакого опыта применения калоприемников (n=4) (табл. 1).

У 5 (25,0%) пациентов выявлена ретракция кишечной стомы (табл. 2). У 15 (75,0%) больных осложнение стомы не отмечено. Следует отметить, что всех пациентов с этим осложнением использовали пластины Convex, «Esteem synergy™7»/«Duragesive». Среди перистомальных осложнений, у 2 (10,0%) больных выявлен перистомальный дерматит (табл. 3). Вместе с тем, у преобладающего большинства больных с илео- и колостомами [18 (90,0%)] данного вида осложнений не отмечено. Следует отметить, что у одной (5,0%) пациентки имелось сочетание ретракции стомы с явлениями перистомального дерматита, у другого пациента был тонкокишечный свищ, расположенный в правом подреберье, что создавало определенные трудности с приклеиванием адгезива клеящейся пластины.

Каждому больному выдавался комплект системы «Esteem synergy™», включающий 10 пластин и 30 мешков из расчета 3 мешка на 1 пластину. Нами была исследована эффективность новой системы «Esteem synergy™», её надежность, удобство, гибкость, незаметность. Во время первого посещения все пациенты получали устную и письменную информацию о характере исследования, проводилась демонстрация учебного видеofilmа. Исследователем заполнялась регистрационная

и основная формы. После чего, регистрационная форма, содержащая информацию о поле, возрасте, типе и размерах стомы, наличии осложнений, связанных со стомой, передавалась пациенту вместе с комплектами системы «Esteem synergy™» и устанавливались даты контрольных посещений. Пациенты вносили информацию о длительности ношения каждой пластины, мешка, причины удаления пластин/мешков и, в завершение исследования, пациентами заполнялась анкета, предназначенная для субъективной оценки используемой системы. Основная форма заполнялась исследователем куда вносились данные изученных им регистрационных форм пациентов.

Большой ассортимент позволил выбрать продукцию для кишечных стом любого вида и диаметра, в том числе для осложненных стом (ретракция, кожные парастомальные осложнения). В исследовании использовались пластины полные «Esteem synergy™»/«Stomagesive», 13-35 мм, 13-48 мм, 13-89 мм; пластины облегченные «Esteem synergy™»/«Stomagesive» 13-35 мм, 13-48 мм (средние), 13-61 мм (большие); пластины конвексные пластичные «Esteem synergy™7»/«Duragesive» 13-22 мм, 22-33 мм, 33-45 мм. Мешки колостомные «Esteem synergy™», мешки илеостомные «Esteem synergy™» с зажимами типа «Invisiclose».

РЕЗУЛЬТАТЫ

При анализе субъективной предварительной оценки пациентами используемой системы (очень уве-

Таблица 1. Распределение больных в зависимости от вида кишечной стомы и опыта использования средств по уходу за стомой.

Группы больных	Илеостома, n (%)	Колостома, n (%)	Всего:
I группа (без опыта использования калоприемников)	–	4 (20%)	4 (20%)
II группа (с опытом использования калоприемников)	6 (30%)	10 (50%)	16 (80%)
Итого:	6 (30%)	14 (70%)	20 (100%)

Таблица 2. Распределение больных в зависимости от вида и состояния кишечной стомы.

Состояние кишечной стомы	Илеостома, n (%)	Колостома, n (%)	Всего:
Неосложненная стома	3 (15%)	12 (60%)	15 (75%)
Ретракция стомы	3 (15%)	2 (10%)	5 (25%)
Итого:	6 (30%)	14 (70%)	20 (100%)

Таблица 2. Распределение больных в зависимости от вида кишечной стомы и состояния перистомальной кожи.

Состояние перистомальной кожи	Илеостома, n (%)	Колостома, n (%)	Всего:
Перистомальный дерматит	2 (10%)	–	2 (10%)
Осложнения отсутствуют	4 (20%)	14 (70%)	18 (90%)
Итого:	6 (30%)	14 (70%)	20 (100%)

рен, уверен, не очень уверен, совсем не уверен) только два (10,0%) пациента отметили, что очень уверены в использовании системы «Esteem synergy™». Большая часть больных - 15 (75,0%) человек отметили, что уверены в использовании данной системы. В раннем послеоперационном периоде у 4 (20,0%) больных применяли пластины полные «Esteem synergy™»/«Stomagesive», 13-89 мм. Хорошие адгезивные свойства пластин обеспечивали надежную фиксацию к коже. Большой прозрачный мешок позволяет оценивать состояние кишечной стомы и характер кишечного отделяемого, измерять его количество. При смене мешка в данной системе не требуется даже легкого надавливания на переднюю брюшную стенку, поэтому больные в раннем послеоперационном периоде не испытывали дополнительных болевых ощущений.

При работе с системой «Esteem synergy™» специалисты кабинета реабилитации стомированных больных отметили гибкость не только самих пластин, но и из-за безфланцевого соединения, пластичность всей системы, что позволяло использовать их при неровностях перистомальной кожи и некоторых анатомических особенностях расположения кишечной стомы.

Приводим клинический пример. У пациента М., и/б № 359/07, включенного в группу с илеостомами, имелся тонкикишечный губовидный свищ, который располагался на близком расстоянии от реберной дуги, что делало применение других средств по уходу за стомой невозможным вследствие быстрого отклеивания пластины из-за выраженного изгиба поверхности вокруг стомы. У этого больного применение системы «Esteem synergy™» с облегченной пластиной позволило сделать возможным качественный уход за кишечным свищем за счет таких её качеств как гибкость пластины и адгезивного соединения пластины с мешком.

Среднее время ношения одной полной пластины системы Esteem synergy™ составило $3,7 \pm 0,5$ (3 - 4) суток. Самой частой причиной для замены пластины у большинства больных – 15 (75,0%) человек стала плановая замена пластины. У 2 (10,0%) пациентов с илеостомой частой причиной для смены пластины было подтекание кишечного содержимого под адгезив пластины, что, вероятно, объясняется воздействием жидкого кишечного отделяемого, характерного для такого вида стомы.

Частота смены при использовании пластин разного типа у больных с перистомальным дерматитом не отличалась от таковой у больных с неосложненными стомами. Пластины менялись также, только в плановом порядке.

У 1 (5,0%) пациента при использовании полных пластин системы «Esteem synergy™» отмечены явления аллергического перистомального дерматита (зуд, жжение под адгезивом, гиперемия на участке кожи, повторяющем контур приклеенной пластины), в связи с чем, от использования данной системы решено было воздержаться.

Отдельно был проведен анализ эффективности применения конвексных пластин, у 5 (25,0%) пациентов с втянутой кишечной стомой. Оценивались такие

параметры как субъективные ощущения больных (чувство жжения, дискомфорт, зуд под адгезивом), длительность использования пластины, причины смены пластины. При этом отмечено, что среднее время ношения данного вида пластины практически не отличалось от среднего времени ношения полной пластины системы «Esteem synergy™» и составило $3,5 \pm 0,5$ и $3,7 \pm 0,5$ суток, соответственно. Все пациенты отметили уменьшение жжения, зуда под адгезивом, увеличение длительности ношения пластины на 1-2 дня по сравнению с используемыми ранее калоприемниками. Конвексная пластина, обеспечивая плотное прилегание к углубленной деформированной поверхности, делает менее вероятным подтекание кишечного содержимого под адгезив пластины. В этой группе пациентов наиболее частая причина смены пластины была также плановая её замена.

При использовании мешков «Esteem synergy™» типа «Invisiclose» все пациенты отметили удобство данной конструкции при закрытии мешка, а также надежность фиксации и незаметность при использовании.

Все пациенты, включенные в исследование, отметили удобство, простоту и надежность конструкции адгезивного безфланцевого соединения мешка с пластиной, заменяющее крепежное кольцо. У преобладающего большинства больных - 18 (90,0%) пациентов - основной причиной смены мешка была плановая замена. Только у 2 (10,0%) пациентов с илеостомами причинами для более частой замены послужило подтекание под адгезив мешка.

По субъективной оценке пациентами используемой системы «Esteem synergy™» в целом мы выделили две группы больных: 1) пациенты, которые ранее имели опыт применения калоприемников - 16 (80,0%) человек и 2) больные без опыта использования средств по уходу за стомой - 4 (20,0%) человека.

Анализ субъективной оценки больных с имеющимся опытом использования калоприемников:

1) Наклеивание пластины: лучше, чем ранее используемые калоприемники – 6 (33,3%) пациентов; одинаково – 11 (61,1%); хуже – 1 (5,6%).

2) Приклеивание мешка: значительно лучше, чем у ранее используемых калоприемников – 2 (11,1%) больных; лучше – 10 (55,6%); одинаково – 4 (22,2%); хуже – 2 (11,1%).

3) Надежность соединения мешка с пластиной: значительно лучше – 1 (5,6%) человек; лучше – 6 (33,3%); одинаково – 10 (55,5%); хуже – 1 (5,6%).

4) Удобство: значительно лучше – 2 (11,1%) пациентов; лучше – 12 (66,7%); одинаково – 4 (22,2%).

5) Гибкость: значительно лучше – 4 (22,2%) больных; лучше – 11 (61,1%); одинаково – 3 (16,7%).

6) Незаметность: значительно лучше – 3 (16,7%) пациента; лучше – 13 (72,2%); одинаково – 2 (11,1%).

7) В сравнении с используемыми ранее калоприемниками: значительно лучше – 3 (16,7%) пациента; лучше – 13 (72,2%); одинаково – 2 (11,1%).

Анализируя субъективную оценку пациентов с опытом использования средств по уходу за стомой отмечено, что преобладающее большинство больных свидетельствует от том, что система «Esteem synergy™» качественно лучше в сравнении с другими средствами по уходу за стомой, вследствие удобства, универсальности, незаметности и надежности соединения конструкции адгезивного безфланцевого соединения мешка с пластиной.

Анализируя субъективную оценку пациентов, не имеющих опыта применения средств по уходу за стомой, получены положительные отзывы всех больных (4/20).

ОБСУЖДЕНИЕ

Несмотря на имеющийся широкий выбор клеящихся калоприемников, практически все они не лишены одного недостатка – слабой фиксации адгезива к перистомальной коже на неровной и изогнутой поверхности, что приводит к быстрому его отклеиванию. Наличие в системе «Esteem synergy™» облегченной пластины, позволяющей наклеивать калоприемник, несмотря на неровности и изгибы поверхности за счет её такого качества как гибкость, позволяет достичь более длительной фиксации пластины.

При использовании двухкомпонентной системы с фланцевым соединением мешка с пластиной некоторым пациентам приходится прикладывать усилие для закрепления мешка на пластине, а также при его удалении, что достаточно часто служит причиной отклеивания пластины от кожи и смены калоприемника. Вследствие этих трудностей больные предпочитают использовать двухкомпонентную систему как однокомпонентную, при этом, теряются все её положительные качества. При оценке эффективности испытываемой конструкции безфланцевого соединения мешка с пластиной, заменяющего крепежное кольцо, отмечены удобство, простота и её надежность. Для работы с этим видом соединения пластины с мешком усилие, необходимое для удаления мешка с пластины, практически не требуется в отличие от соединения мешка с пластиной при помощи крепежного кольца. Кроме этого, такое соединение обладает гибкостью, что нивелирует не только зависимость использования системы при неровностях и изгибах перистомальной области, но и позволяет пациенту носить любую верхнюю одежду.

При оценке результатов исследования конвексных пластин все пациенты отметили уменьшение жжения, зуда под адгезивом, увеличение длительности ношения пластины до $3,7 \pm 0,5$ суток. Конвексная пластина, обеспечивая плотное прилегание к углубленной деформированной поверхности, делает менее вероятным подтекание кишечного содержимого под адгезив пластины.

ЗАКЛЮЧЕНИЕ

Таким образом, анализ результатов проведенного исследования по оценке эффективности системы

«Esteem synergy™» для реабилитации стомированных больных позволяет нам сформулировать её преимущества и относительные недостатки. Среди преимуществ используемой системы следует отметить:

- большой ассортимент продукции, что позволяет индивидуально подобрать её каждому пациенту;
- простота использования системы для пациентов и для специалистов;

- возможность применения при изогнутых, деформированных поверхностях перистомальной кожи, где особенно эффективны облегченные пластины;
- конвексная пластина, обеспечивая плотное прилегание к углубленной деформированной поверхности, делает менее вероятным подтекание кишечного содержимого под адгезив пластины.

Относительными недостатками являются:

- более частое подтекание под адгезив соединяющий мешок с пластиной у пациентов с жидким характером кишечного отделяемого (преимущественно у больных с илеостомами);

- ухудшение качества и надежности адгезива мешка при частых (более 2-х раз в день) сменах, из-за чего приходится прибегать к смене пластины.

В целом система «Esteem synergy™» удобна и проста в применении, надежна, комфортна и эстетична. Она может применяться у пациентов с кишечными стомами в раннем послеоперационном периоде, а особенность соединения конструкции адгезивного безфланцевого соединения мешка с пластиной позволяет быстро, качественно, надежно и безболезненно заменить мешок для осмотра и ревизии сформированной стомы. Большой ассортимент позволяет выбрать продукцию для стом любого диаметра и вида, в том числе и для осложненных. Применение высококачественных средств ухода за стомой позволит стомированным больным адаптироваться к жизни с кишечной стомой, значительно улучшит качество их жизни. Опираясь на опыт работы центра реабилитации стомированных больных ФГУ «ГНИЦ Росмедтехнологий», продукцию «Esteem synergy™» компании «КонваТек Бристол-Майерс Сквибб», Великобритания, США, можно рекомендовать для реабилитации стомированных пациентов с различными видами кишечных стом, в том числе осложненных.

ЛИТЕРАТУРА

1. Воробьев Г.И., Царьков П.В. Кишечные стомы. - М.: МНПИ, 2001. С. 23.
2. Воробьев Г.И., Царьков П.В. Основы хирургии кишечных стом. - М.: Стольный Град, 2002. С. 29.
3. Герасименко В.Н. Реабилитация больных радикально оперированных по поводу рака ободочной и прямой кишки. В кн.: Диагностика и лечение рака ободочной и прямой кишки / Под ред. Н.Н. Блохина. - М.: Медицина, 1981. – С. 231-242.
4. Breckman B. Stoma care and rehabilitation. - Elsevier churchill Livingstone Edinburgh, 2005. P. 48-52.
5. Gooszen A.W., Geelkerken R.H., Hermans J. et al. Quality of Life with a Temporary Stoma // Dis. Colon Rectum – 2000 – V. 43, - P. 650-654.

ПРИМЕНЕНИЕ ИНТРАОПЕРАЦИОННОЙ ВНУТРИПОЛОСТНОЙ ХИМИОТЕРАПИИ С ГИПЕРТЕРМИЕЙ В ПРОФИЛАКТИКЕ ВОЗНИКНОВЕНИЯ МЕСТНЫХ РЕЦИДИВОВ КОЛОРЕКТАЛЬНОГО РАКА

ОБЗОР ЛИТЕРАТУРЫ

Еропкин П.В., Алексеев М.В.

ФГУ «ГНЦ колопроктологии Росмедтехнологий»
(Директор – академик РАМН, профессор Г.И. Воробьев).

Колоректальный рак – одно из наиболее частых онкологических заболеваний в развитых странах. По данным American Cancer Society в 2005 году в США зарегистрировано в общей сложности 1,4 миллиона новых случаев первичного выявления онкологических заболеваний и 565 тысяч смертей от них [33]. В структуре выявления опухолевых заболеваний колоректальный рак занимает 3 место как у мужчин (10% из общего числа выявленных раков), так и у женщин (11%). В структуре смертности от злокачественных заболеваний колоректальный рак стоит на 2 месте у мужчин (10% из общего числа смертей от онкологических заболеваний) и на 3 месте у женщин (10 %). Эти данные в целом соответствуют показателям в России, где, по данным Чиссова В.И. [9], в 2004 году выявлено 468 тысяч новых случаев злокачественных новообразований и 287 тысяч смертей от них.

У значительной части больных это заболевание при первичном осмотре имеет местнораспространенный характер. Под понятием местнораспространенный рак прямой кишки объединяют большие циркулярные или субциркулярные опухоли, которые прорастают все слои стенки кишки и инфильтрируют параректальную клетчатку, а также опухоли, вовлекающие в процесс соседние органы и ткани, при отсутствии отдаленных метастазов [1]. Пятилетняя выживаемость больных с местнораспространенным раком прямой кишки составляет 35-50% [1, 4], что заставляет искать новые и совершенствовать традиционные методы лечения этого заболевания во всех областях клинической онкологии.

В настоящее время в арсенале онкологов имеются разнообразные методы лечения рака прямой кишки: хирургический, лучевая терапия, химиотерапия, которые, как правило, используются в комплексе при местнораспространенном характере опухолевого процесса. Основным методом лечения в настоящее время остается хирургический. Несмотря на большое количество хирургических методик удаления опухоли прямой кишки, разработку и соблюдение онкологических принципов во время операции, одной из основных причин неудач

хирургического лечения является развитие местных рецидивов, которые при местнораспространенном раке прямой кишки возникают в 31,8 % случаев [4]. Профилактика возникновения рецидивов представляет собой наиболее сложную и далеко не решенную задачу в лечении злокачественных новообразований и диктует необходимость проведения более эффективных методов воздействия на опухолевые клетки во время операции.

В основе возникновения рецидивов лежит способность опухолевых клеток к метастазированию. Распространение клеток рака может происходить 3 путями: а) лимфогенным; б) гематогенным; в) имплантационным.

Опухолевые клетки имеют повышенную способность к размножению, однако недостаток кровоснабжения не дает опухоли увеличиться более 1-3 мм в диаметре [11,41]. Данные литературы [10,29,40] свидетельствуют, что эта проблема частично решается способностью ее клеток к неоангиогенезу (образованию новых сосудов в опухоли). Васкуляризация злокачественных новообразований – процесс хаотичный и неоднородный в разных отделах опухоли. Опухолевый ангиогенез инициируется различными сигналами, характерными для микроокружения, включающими в себя – низкую кислородную напряженность внутри новообразования, низкую внеклеточную pH и низкую концентрацию глюкозы [10,29,40]. Образование новых сосудов в опухоли – процесс более медленный, чем рост самого новообразования. Поэтому неэффективная перфузия в периферических отделах опухоли приводит к постоянной хронической гипоксии в ней, что может приводить к отрыву свободных опухолевых клеток и диссеминации процесса [39,40]. Гипоксия приводит к усилению процессов гликолиза в опухолевой клетке, накоплению в ней большого количества глюкозы и в конечном итоге к ацидозу клетки, который также является фактором активации внеклеточных матрикс-разрушающих протеаз, приводящих к отрыву отдельных опухолевых клеток и их метастазированию [17,53].

Рядом авторов [13,32,35,36] в качестве одного из факторов борьбы с диссеминацией опухолевого

процесса во время операции и профилактики возникновения местных рецидивов опухоли, помимо стоящей на первом месте техники оперирования, предложена методика внутрибрюшной химиотерапии (ВБХ). Одним из преимуществ данного метода (по сравнению с системной химиотерапией) является возможность достижения более высокой местной концентрации лекарства при одновременном снижении системной токсичности препарата.

К настоящему времени, по данным современной литературы, имеются единичные научные работы, посвященные выбору методики и режима интраперитонеального введения препаратов. Условно ВБХ можно разделить на интраоперационную и послеоперационную. Интраоперационная химиотерапия первоначально применялась в виде однократного введения химиопрепарата в брюшную полость на завершающем этапе операции [35,42]. Затем внутрибрюшинное введение препаратов стали использовать как во время операции, так и в послеоперационном периоде в виде многодневных курсов [36,57,62].

По мнению авторов [13,32,35,36], внутрибрюшная химиотерапия имеет своей целью воздействие как на микроскопические имплантационные метастазы, так и на опухолевые клетки в зоне удаленного органа (латентная перитонеальная диссеминация), выявляемые в смывах из брюшной полости. Эффективность внутрибрюшного введения химиопрепарата достигается благодаря большей концентрации и продолжительности действия препарата, воздействующего на опухолевые клетки, чем при системном введении. Гидрофильные химиопрепараты такие как 5-фторурацил, цисплатин, митомицин С поглощаются очень медленно с брюшинной поверхности и поэтому наиболее часто используются при внутрибрюшной химиотерапии. Так, по результатам исследования проведенного Witkamp A.J. et al. [59], экспозиция митомицина С, введенного в брюшную полость при проведении внутрибрюшной химиотерапии в 20 раз выше, чем при введении его внутривенно.

Большинство авторов оценивают внутрибрюшную химиотерапию, как метод, обладающий значительно меньшей гематологической токсичностью по сравнению с системной химиотерапией. По данным С.Н. Уоо [62], гематологическая токсичность 3–4 степени на протяжении многократных курсов послеоперационной ВБХ, включающей митомицин, цисплатин, 5-фторурацил, проявлялась анемией у 6,6% больных, лейкопенией – у 13,2%, тромбоцитопенией – у 15,3%. Негативным проявлением ВБХ являются послеоперационные абдоминальные боли, встречающиеся почти в половине случаев. Их интенсивность во многом зависит от объема и скорости инфузии. В случае интраперитонеального применения препаратов платины преходящая нефротоксичность наблюдается у 20% больных, для предупреждения развития которой внутрибрюшному введению препаратов платины должна предшествовать внутривенная гипергидратация. По данным Wile A.G. et al. [58], интраоперационная и ранняя послеоперационная ВБХ не приводят

к повышению частоты несостоятельности швов анастомозов и других хирургических осложнений (абсцессов, спаечной кишечной непроходимости). В клинической онкологии химиорезистентность злокачественных новообразований является основной причиной терапевтических неудач, в связи, с чем продолжается интенсивный поиск новых подходов для ее преодоления и повышения эффективности лечения данного контингента больных. Определенные надежды возлагаются на применение гипертермии. Влияние гипертермии на трансмембранный перенос и метаболизм может привести к преодолению лекарственной устойчивости и повышению иммуногенности опухоли. Нагрев определенных органов или тканей до температуры 41–46°C применительно к онкологическим заболеваниям называется локальной гипертермией [3,8].

В настоящее время гипертермия получает все большее признание в онкологической практике как метод повышения эффективности лечения злокачественных новообразований. Гипертермическая онкология представляет собой относительно новое, бурно развивающееся в последние 20–25 лет направление, связанное с применением высоких температур (40–43°C при общем воздействии и/или 42–47°C при локальном) для повышения эффективности комбинированной или комплексной терапии больных [3,8].

В настоящее время известны следующие виды и методы гипертермии[8]:

- Локальная:

- неинвазивная (дистанционная, контактная), осуществляемая горячими источниками (вода, воздух, парафин и др.), микроволнами (433 МГц, 460 МГц, 915 МГц, 2450 МГц), радиочастотными (5–150 МГц), ультразвуковыми, световыми (лазер, инфракрасные источники) излучениями;

- инвазивная (внутриканальная), осуществляемая электрическими иглами, ферромагнетиками, микроволнами, ультразвуком и др.

- внутриполостная, осуществляемая перфузией, антеннами-тубусами, излучающими электромагнитные волны микроволнового и радиочастотного диапазона;

- Регионарная, осуществляемая экстракорпоральной перфузией, токами ультра- и высокой частоты с широкоформатными антеннами-излучателями;

- Общая, осуществляемая горячими источниками (ванны, водоструйные установки, скафандры, обертывание парафином, инфракрасные излучения, другие устройства), экстракорпоральной перфузией, электромагнитными волнами высокочастотного (13,56 МГц) диапазона;

- Комбинированная и сочетанная гипертермия, когда соответственно в последовательном и сочетанном порядке используют локальную и общую гипертермию.

На сегодняшний день известен ряд клеточных эффектов гипертермии, приводящих к инактивации опухолевой клетки. Новые данные молекулярной биологии [14,25] показывают, что через

несколько минут после начала гипертермии в клетке происходит активация специального класса белков, так называемых белков теплового шока (hsp). Они защищают клетку от дальнейшего нагрева и приводят к увеличению выживания клетки после предварительного нагрева. Данный эффект называется термотолерантностью клетки. Известно также, что под влиянием гипертермии усиливается деятельность определенных белков, киназ или циклинов, активизация которых может приводить к апоптозу (гибели клетки). Такие изменения, происходящие в раковой клетке способствуют более низкой термотолерантности клетки, более высокой экспрессии киназ и циклинов, приводящих к апоптозу. К факторам, усиливающим эти изменения относятся такие перестройки в раковой опухоли, как большая микроваскуляризация ткани, увеличение кровяного потока и кислородного насыщения, по сравнению с нормальными тканями. Механизм действия гипертермии на биологические ткани многосторонен. В них происходят нарушение синтеза ДНК и РНК, а также активности лизосом и энзимных систем клеток, изменение уровня тканевого дыхания и pH, модификация митотического цикла клеток и выраженные изменения микроциркуляции, проницаемости мембран. Эти процессы приводят к повреждению различных клеточных структур, инактивации ферментов репарации ДНК. Такой широкий спектр действия гипертермии на клеточные структуры может вызвать антиангиогенный, апоптотический эффект в опухоли [14,25].

Для повышения эффективности ВХТГ, в качестве компонентов комбинированного лечения, в сочетании с операцией несомненный интерес представляет положительное влияние тепла на цитотоксическую активность противоопухолевых препаратов [15]. Цитотоксический эффект гипертермии зависит не только от температуры, но и от продолжительности нагрева и от взаимодействия с другими противоопухолевыми агентами. Комбинация гипертермии с химиотерапией основана на синергизме действия тепла и ряда противоопухолевых препаратов – митомицина, митоксантрона, цисплатины, ифосфамида, мелфалана, блеомицина, доксорубина. Повышение проницаемости клеточной мембраны при повышенной температуре может улучшать усвоение препарата опухолевой тканью. Изменение фармакокинетики этих препаратов может также происходить при изменении активного транспорта препаратов и клеточного метаболизма. Этот синергизм наблюдается уже при температуре 39-41 °С. Примечательно, что гипертермия может снижать системную токсичность ряда препаратов (доксорубина, циклофосфамида) при повышении их алкилирования и экскреции [15].

Таким образом, обоснованием для проведения внутрибрюшной химиотерапии с гипертермией (ВБХГ) являются следующие положения: цитотоксическое воздействие химиопрепарата и создание высокой концентрации химиопрепарата в полости малого таза с одной стороны; тепловое воздействие

самой гипертермии на раковую клетку и повышающие проникающей способности химиопрепаратов в ткани с другой. Эти положения были доказаны в экспериментальных работах на животных. Так Pelz J. et al. [38] в эксперименте на крысах показали, что комбинация внутрибрюшной химиотерапии с гипертермией оказывает повышенный терапевтический эффект на клетки опухоли по сравнению с монотерапией митомицином С. Животные были разделены на 5 групп по 6 в каждой. Всем животным была выполнена лапаротомия, при которой клетки карциномы толстой кишки были вприсунуты на поверхность брюшины. Через 10 дней животные были разделены на 5 групп по 6 крыс в каждой: группа I: контрольная, группа II: пробная лапаротомия, ревизия опухоли, группа III: проведенная гипертермическая интраперитонеальная перфузия (НІРЕС) без цитостатиков, группа IV: НІРЕС с митомицином С (15 мг/м²), группа V: интраперитонеальное введение митомицин С (10 мг/м²). Через 10 дней животные были забиты и исследованы. Средний вес опухоли в группе I был 8,1±3,4 г, в группе II был значительно более высоким (16,4±5,6 г). Средний вес опухоли в группе III и группе V был значительно более низким (5,9±2,8 г и 5,7±2,4 г, соответственно). Самый низкий средний вес опухоли был обнаружен в группе IV (1,8±0,9 г) (P < 0.05). При этом количество выявленных канцероматозных узлов в группе I - 35±12, во II группе - 68±17, в III группе - 21±9, в IV группе - 4±7, в V группе - 16±10. PCI (Peritoneal Cancer Index) самым низким был в IV группе (1,4), выше в III, V, и I группах (2,2; 2,6 и 3,5, соответственно) и самый высокий во II группе (4,2). Стоит отметить, что при гистологическом исследовании во всех группах у всех животных выявлены жизнеспособные опухолевые клетки в опухоли, кроме 2 животных в группе IV, у которых жизнеспособные опухолевые клетки не были обнаружены. У остальных 4 животных этой группы зоны жизнеспособных клеток опухоли были расположены в центре опухоли. Зона апоптоза (гибели опухоли) достигала 3 мм. Таким образом, авторы с помощью данной экспериментальной модели на основании качественного и количественного анализа оценили метод НІРЕС и установили, что рост метастазов опухоли на брюшине макроскопически был меньше после применения ВБХГ с митомицином, по сравнению с внутрибрюшным введением митомицина без гипертермии.

Hribaschek A. et al. [30] в своем исследовании сравнили эффективность и побочные эффекты различных цитостатических агентов для использования во внутрибрюшной химиотерапии. В исследовании использовались 12 животных, которые были разделены на 4 группы по 3 крысы в каждой. Клетки аденокарциномы были имплантированы во время лапаротомии на брыжейку толстой и тонкой кишки всем крысам. В контрольной группе химиотерапия не выполнялась. В 3-х остальных группах через 5 минут после имплантации клеток была выполнена внутрибрюшинная химиотерапия с 5-фторурацилом, цисплатином и митомицином (20 мг/м²). Во время 30-дневного послеоперационного наблю-

дения за животными никаких побочных эффектов введенных лекарств выявлено не было. Затем животные были забиты, резецированы большой сальник, брыжейка толстой и тонкой кишки, которые исследованы на наличие канцероматозных узлов. При этом у всех животных в контрольной группе были выявлены макроскопические очаги опухоли, подтвержденные впоследствии гистологически. В группе с применением 5-фторурацила только у 2-х животных метастатические очаги были выявлены макроскопически и подтверждены гистологически. У животных, получивших цисплатин или митомицин, очагов роста опухоли выявлено не было. Однако, у всех животных в группе с применением цисплатина во время вскрытия была выявлена повышенная кровоточивость тканей брюшной полости и небольшое количество крови в последней. Таким образом, по мнению авторов, внутрибрюшинная химиотерапия с цисплатином или митомицином, проводимая в экспериментальных исследованиях, является профилактикой развития брюшинного канцероматоза при аденокарциноме.

Рядом автором самостоятельный противоопухолевый эффект повышенной температуры отрицается, а усиление цитотоксического эффекта химиопрепаратов на фоне гипертермии считается доказанным. В частности, Y. Yonemura [61] в рандомизированном исследовании показал достоверное улучшение отдаленных результатов хирургического лечения после профилактической интраперитонеальной гипертермической перфузии с использованием митомицина С и цисплатина по сравнению с интраперитонеальным введением тех же препаратов в тех же дозах, но без гипертермии. Методики внутрибрюшной химиотерапии с гипертермией (ВБХГ) различаются по продолжительности процедуры, набору химиопрепаратов, способу анестезии и методу предупреждения общего перегрева организма. В зависимости от того, на закрытой или открытой брюшной полости проводится гипертермическая перфузия, ее можно разделить на два основных метода: закрытый и открытый. Интраоперационная химиотерапия предпочтительнее послеоперационной, поскольку адгезивный процесс уже в раннем послеоперационном периоде может препятствовать орошению всех отделов брюшной полости и зоны удаленного органа.

Комбинацию гипертермии с ВБХГ в клиническом эксперименте впервые применили J.S. Spratt et al. [42] при лечении больного 35 лет с псевдомиксомой брюшной полости в 1980 году. Непосредственно после максимального полного хирургического удаления опухоли, в брюшную полость больного перфузировали 2,5 л 5% раствора Рингера, содержащего тиофосфамид, нагретый с помощью специально сконструированной системы до 42°C, которую поддерживали в течение 1,5 часов. После этого больному на протяжении 5 дней вводили метотрексат. Через 8 дней процедуру повторяли. Осложнений и побочных эффектов не было.

После этого начались исследования, посвящен-

ные разработке метода внутрибрюшной химиотерапии с гипертермией при хирургическом лечении больных с канцероматозом брюшной полости. Распространение опухолевых клеток по брюшине является следствием прогрессирования злокачественного образования. На момент установления диагноза диссеминацию по брюшине выявляют у 10-15% больных с колоректальным раком, а среднее время жизни пациентов с данным проявлением заболевания без хирургического лечения составляет около 5,2 месяцев (American Cancer Society, 2005).

Риск выявления метастазов по брюшине у больных с колоректальным раком очень высок для опухолей, прорастающих серозную оболочку кишки с обструкцией или перфорацией кишки [4,46]. Одним из рутинных методов лечения данной категории больных в последнее время является системная химиотерапия, которая может увеличить продолжительность жизни больных [46]. Поиск более эффективных методик лечения является актуальной проблемой.

В 1988 году S. Koga et al. [35] применили ВБХГ с раствором митомицина для профилактики развития карциноматоза брюшной полости после удаления опухоли желудка. Процедура была применена у 59 больных со злокачественным образованием желудка с макроскопически видимой инвазией серозной оболочки, но без видимой диссеминации по брюшине. После выполнения хирургического вмешательства перед ушиванием передней брюшной стенки в брюшную полость устанавливали силиконовые дренажи для инфузии нагретого изотонического раствора, который содержал 8-10 мг/л митомицина. Инфузию проводили со скоростью 100-200 мл/мин в течение 50-60 мин (общий объем перфузата – 8-12 л, общая доза митомицина 64-100 мг). Температура перфузата на входе была 44-45°C и на выходе 40-42°C. Частота несостоятельности анастомозов и возникновения спаечной кишечной непроходимости была практически одинакова в группе больных после ВБХГ и в группе пациентов после только хирургического лечения. В группе с ВБХГ 3-летняя выживаемость составила 83%, в группе хирургического лечения – 67,3 %.

S. Fujimoto et al. [24] несколько модифицировали метод, установили его безопасность и перспективность для лечения больных с запущенным раком желудка и наличием канцероматоза брюшной полости. Перфузат, содержащий 10-20 мг/л митомицина, нагревали на входе до температуры 46,6-46,9°C. В данном исследовании в группе с применением ВБХГ 1-, 2- и 3-летняя выживаемость больных составила 81,9%; 52,1% и 26,1%, соответственно, в группе больных без использования ВБХГ 40,3%; 11,8% и 0%, соответственно.

В 2003 Verwaal V.G. et al. [54] опубликовали анализ отдаленных результатов лечения 105 больных с колоректальным раком, во время операции у которых был выявлен канцероматоз брюшины. При этом 51 больному (основная группа) была выполнена циторедуктивная операция с удалением всех выявленных очагов опухоли и последующим про-

ведением интраоперационной внутрибрюшной химиотерапии с гипертермией в течение 90 минут при температуре 41-42°C с митомицином С в дозе 17,5 мг/м². В контрольной группе, содержащей 54 пациента, после проведения хирургического лечения больным назначалась системная химиотерапия 5-ФУ (400 мг/м²) + лейковорин (80 мг/м²). В послеоперационном периоде больные были прослежены в среднем 21,6 месяцев, при этом среднее продолжение жизни в контрольной группе составило 12,6 месяцев, а в основной группе почти в 2 раза выше (22,3 месяца).

Sugarbaker P.H. считает [46], что ВБХГ с использованием ручного распределения нагретого раствора по всей поверхности брюшины должна рассматриваться, как стандартная методика лечения у больных раком желудка III стадии, а при возможности выполнения паллиативной гастрэктомии – и у больных IV стадии.

По мнению Sugarbaker P.H. [46] абсолютными показаниями для использования интраоперационной химиотерапии с гипертермией у пациентов с раком желудочно-кишечного тракта являются:

1. Карциноматоз брюшины
2. Увеличенные лимфоузлы на границе резекции
3. Циторедуктивная операция
4. Интраоперационное нарушение целостности опухоли и вскрытие просвета кишки
5. Обнаружение клеток опухоли в свободной брюшной полости при срочном цитологическом исследовании
6. Прорастание опухоли в соседние органы и структуры
7. Peritoneal Cancer Index < 10
8. Перфорация кишки опухолью
9. Рецидив рака.

При проведении ВБХГ следует учитывать небольшую глубину проникновения химиопрепарата в опухолевые ткани. Так, по данным Ceelen W.P. et al. [11], Shen P. et al. [41] она составляет не более 5 мм. Поэтому эффективность внутрибрюшной химиотерапии с гипертермией может быть достигнута при максимально полном удалении первичной опухоли и всех обнаруженных опухолевых очагов.

Однако в ряде сообщений других исследователей эффективность предлагаемого метода отрицается. Так, С. Kunisaki с соавт. [36] анализировали результаты лечения 220 больных, оперированных по поводу рака желудка. У 66 из них применялась гипертермическая перитонеальная перфузия с гипертермией. При этом у 21 больного, с макроскопической перитонеальной диссеминацией или наличием опухолевых клеток в смывах из брюшной полости, проводилась терапевтическая ВБХГ. У 45 больных с прорастанием опухолью серозной оболочки желудка, но без диссеминации по брюшине – профилактическая ВБХГ. При терапевтической ВБХГ доза цисплатина составляла 300 мг, митомицина С – 30 мг, этопозида – 300 мг. При профилактической ВБХГ дозы препаратов были в 2 раза меньше. Указанные препараты разводились в 5–6 литрах физиологического раствора, нагретого до 42–43°C. Циркуляция раствора в брюшной полости

с использованием эспандера осуществлялась интраоперационно в течение 40 минут. Достоверных различий показателей 5-летней выживаемости у больных, получавших профилактическую ВБХГ и без нее, не выявлено (38,8% против 36,3%). У больных с наличием опухолевых клеток в смывах из брюшной полости или канцероматозом брюшины различной степени выраженности также не было достоверных различий в средней продолжительности жизни между теми, у кого применялась и не применялась терапевтическая ВБХГ. Легочные осложнения и почечная недостаточность наблюдались более часто при обоих методах ВБХГ по сравнению с чисто хирургическим лечением. Авторы полагают, что для успешной терапии канцероматоза брюшины у больных раком желудка должна быть найдена другая стратегия лечения.

Ряд авторов отмечают [14,15], что применение ВБХГ требует строгих мер профилактики осложнений, связанных с общей и местной гипертермией, поэтому рекомендуют проводить ВБХГ под общей гипотермией. Негативным последствием гипертермической перфузии является массивная потеря белка вместе с трансудатом из брюшной полости в ответ на термическую обработку брюшины, что приводит к выраженной гипопроотеинемии с возможными гемодинамическими нарушениями в послеоперационном периоде. Профилактика подобных осложнений, по мнению авторов, заключается в своевременном вливании больших доз плазмы.

В России о применении внутрибрюшной химиотерапии с гипертермией в лечении распространенного колоректального рака в 1998 году сообщил Китаев А.В. и соавт. [5] Показаниями для проведения ВБХГ, по мнению авторов, являются: группы повышенного риска развития интраперитонеального рецидива рака (опухоли, прорастающие за пределы серозной оболочки, местно-распространенные формы колоректального рака, наличие метастазов рака в регионарных и парааортальных лимфоузлах); интраперитонеально диссеминированный рак в случае резектабельности первичного очага с возможным выполнением максимальной циторедукции. С 1996 по 2004 гг. оперировано 52 пациента по поводу распространенного (III-IV стадии) колоректального рака с проведением ВБХГ в возрасте от 25 до 78 лет. Выполнялись как условно радикальные (расширенные) вмешательства - 29 пациентов, так и паллиативные (циторедуктивные) операции - 23 пациента. После удаления опухоли и всех видимых метастатических очагов рака, брюшная полость и таз дренировались 4-6 дренажами и в течение 60-120 мин проводилась перфузия, подогретым до 44-46°C раствором Рингер - Локка с химиопрепаратами (цисплатин 50-100 мг + 5-ФУ 1-1,5г или митомицин С 20-30 мг + 5ФУ 1-1,5 г). ВБХГ проводилась с применением специального аппарата - гипертермоперфузатора. В послеоперационном периоде ежедневно в течение 5 суток проводилась интраперитонеальная химиотерапия 5-ФУ (1-2 г) с экспозицией раствора от 8 до 12 часов. Послеоперационные осложнения отмечены у 14 (26,9%) больных. Умерли в ближайшем

послеоперационном периоде 7 пациентов (13,5%). Осложнения и летальность авторы не связывают с проведением ВБХГ. В отдаленном послеоперационном периоде умерли 7 пациентов (4 - от "местного" и 3 - от отдаленного прогрессирования ракового процесса) в сроки от 13 до 23 месяцев. Трехлетняя выживаемость составила 68,9%, 5-летняя - 36,8%. Однако, к сожалению авторы не проводят сравнительный анализ основной (с применением ВБХГ) и контрольных групп (без применения ВБХГ).

Наряду с применением внутрибрюшной химиотерапии с гипертермией в лечении рака ЖКТ, с 1990 году появляются работы о применении интраоперационной внутритазовой химиотерапии с гипертермией (ВТХГ) при лечении рака прямой кишки. Так М. Takahashi et al. [49] в 1990 году впервые сообщили о возможности применения ИТХГ при хирургическом лечении рака прямой кишки. Девятнадцати пациентам с опухолью прямой кишки оперативное лечение было дополнено ВТХГ, 25 пациентам было выполнена только операция. ВТХГ производилась следующим образом: после экстирпации или резекции прямой кишки с расширенной лимфаденэктомией тазовая полость была заполнена нагретым перфузатом (физиологическим раствором), содержащим 40 мкг/мл митомицина С. Затем, прибор для проведения ВТХГ, был погружен в перфузат для нагрева и поддержания температуры раствора в пределах 45°C в течение 90 минут. Послеоперационной летальности в обеих группах не было. Количество экссудата, выделяющегося из полости таза после операции, было большим в группе с проведением ВТХГ. Локальный рецидив в контрольной группе был выявлен у 3 из 25 пациентов (12%) и только 1 рецидив был выявлен в группе с проведением ВТХГ (5,3%). По мнению авторов, ВТХГ - безопасный и надежный метод для уменьшения локального рецидивирования рака прямой кишки.

S. Fujimoto et al. [22] в 1991 году проанализировали данные хирургического лечения рака прямой кишки с применением ВТХГ для предотвращения возникновения локального рецидива рака. ВТХГ проводилась с митомицином С у 14 пациентов с резектабельным раком прямой кишки. Сразу после удаления прямой кишки и расширенной лимфаденэктомии больным проводилась ВТХГ с использованием физиологического раствора, нагретого до температуры $45.5 \pm 0.6^\circ\text{C}$, содержащего 40 мкг/л митомицина С. Процедура длилась 90 минут. Противоопухолевая эффективность и послеоперационные осложнения в группе больных с применением ВТХГ были сопоставлены с группой из 12 больных, которым проводилось только хирургическое лечение. При цитологическом исследовании тазовых смывов до проведения ВТХГ жизнеспособные раковые клетки были обнаружены у 6 из 14 больных и отсутствовали в смывах после проведения ВТХГ во всех наблюдениях. Из 12 пациентов в контрольной группе у 2 возник рецидив рака, в то время как в основной группе последние не были выявлены (срок наблюдения больных 16.9 ± 9.7 месяцев).

Послеоперационные осложнения не отличались между группами.

М. Takahashi et al. [50] в 1994 году сообщили о хирургическом лечении 123 пациентов со злокачественным образованием прямой кишки. Пациенты были подразделены на четыре группы: в группе А было 8 пациентов со стадией N0, которым хирургическое лечение было дополнено проведением ВТХГ. В группе В было 22 пациента со стадией N+, которым хирургическое лечение также дополнили проведением ВТХГ. В группе С было 47 пациентов со стадией N0, которым проводилось только хирургическое лечение. В группе D было 46 пациентов со стадией N+, которым проводилось также только хирургическое лечение. Локальные рецидивы выявлены у 1 пациента в группе А (12,5%), у 3-х в группе В (13,6%), у 5-ти в группе С (10,6%), и у 16-ти в группе D (34,8%), соответственно. Таким образом, частота рецидива опухоли в группе В, в которой проводилась ВТХГ был ниже уровня группы D, пациентам которой ИТХГ не проводилась. Однако, приводимые различия статистически не достоверны ($p=0.11$).

В конце 1994 года М. Takahashi et al. [48] представили клинические результаты применения ВТХГ у пациентов с опухолью прямой кишки в стадии С по Dukes. Исследование включало в себя 2 группы больных. В основной группе было 27 больных с раком прямой кишки в стадия Duke С, которым после брюшно-промежностной экстирпации или брюшно-анальной резекции прямой кишки с расширенной лимфаденэктомией, полость малого таза была перфузирована в течение 90 минут изотоническим раствором, нагретым до 45°C и содержащим 40 мг/л митомицина С. В контрольной группе было 35 пациентов, которым было проведено только оперативное лечение. Местный рецидив возник у 11,1% (3 пациента) больных в основной группе и у 37,1% (13 пациентов) в контрольной группе. Несмотря на то, что исследование включало небольшое количество пациентов, авторы предложили применять внутритазовую химиотерапию с гипертермией для профилактики возникновения местных рецидивов после оперативного вмешательства по поводу местно-распространенного рака прямой кишки.

Параллельно с японскими учеными в научной литературе в 1994 году появились 2 публикации из Италии. DeCian F. и Civalleri D. [12, 16] сообщили о применении ВТХГ в лечении местнораспространенного рака прямой кишки. DeCian F. сообщил о 4 случаях применения данного метода. В 2 случаях интраоперационно, после удаления опухоли, полость малого таза промывалась 3000 мл солевого раствора, нагретого до 45°C , содержащего 30 мг митомицина С. В 2-х других наблюдениях осуществлялась 60 минутная циркулярная интраоперационная перфузия полости таза 2000 мл нагретого солевого раствора (45°C) с 40 мг митомицина С. Civalleri D. сообщил о 2 случаях лечения больных с опухолью прямой кишки III стадии, у которых интраоперационно осуществлялась 60 минутная циркулярная интраоперационная перфузия

полости таза нагретым до 46°C солевым раствором, содержащим 40 мг митомицина С. Оба автора никаких местных или системных осложнений во время проведения ВТХГ не отметили. Однако об отдаленных результатах лечения больных авторами не сообщается.

В России впервые сообщение о применении внутритазовой химиотерапии с гипертермией при лечении рака прямой кишки в научной литературе встречается в 2005 году [2]. В исследовании оценивается опыт применения интраоперационной проточной химиотерапии 100-150 мг цисплатина при температуре 41-42°C в течение 60-90 минут у 21 пациента с местнораспространенным раком прямой кишки. При этом авторы указывают на отсутствие при данном методе лечения каких-либо специфических послеоперационных осложнений и побочных токсических эффектов применения цисплатина. Предварительные результаты свидетельствуют об эффективности интраоперационной внутритазовой химиотерапии с гипертермией в профилактике местных рецидивов, однако требуют дальнейшего подтверждения в условиях проспективного клинического исследования.

Вышепредставленные данные свидетельствуют о целесообразности применения внутритазовой химиотерапии в качестве профилактики возникновения местных рецидивов опухоли, а также о преимуществе применения внутритазовой химиотерапии с гипертермией над внутритазовой химиотерапией без гипертермии. Сочетание предлагаемого метода с циторедуктивной операцией и визуально полным удалением как первичной опухоли, так и отдаленных метастазов при местнораспространенных опухолях прямой кишки позволяет надеяться на улучшение отдаленных результатов по сравнению с хирургическим лечением. В единичных публикациях ряда авторов приводятся наблюдения сравнительно более длительного выживания больных со злокачественными заболеваниями органов брюшной полости после лечения, компонентом которого являлась ВБХГ, а также отмечается тенденция к уменьшению числа местных рецидивов. Однако, в связи с небольшим количеством работ, малым числом наблюдений, в настоящее время профилактическое значение метода оценивается неоднозначно. Остаются недостаточно изученными показания к применению метода, тип химиопрепарата, его дозировка, температурный режим и время проведения ВБХГ. До настоящего времени не определены противопоказания к применению ВБХГ, целесообразность использования такого вида внутритазовой химиотерапии, как внутритазовая химиотерапия с гипертермией, при которой, вследствие небольшой поверхности соприкосновения химиопрепарата с брюшиной, возможно увеличение местной концентрации химиопрепарата без увеличения его количества в общем кровотоке. В совокупности это может приводить к снижению побочных эффектов, свойственным используемому химиопрепарату. В свете вышеизложенного, дальнейшие исследования, направленные на изучение влияния

интраоперационной внутритазовой химиотерапии с гипертермией на отдаленные результаты лечения местнораспространенного рака прямой кишки представляют несомненный интерес.

ЛИТЕРАТУРА

1. Александров В.Б. Рак прямой кишки. М.: Вузовская книга, 2001.
2. Еропкин П.В., Кашников В.Н., Рыбаков Е.Г., Ревельский И.А., Пикунев Д.Ю. Результаты лечения местнораспространенного рака прямой кишки с использованием интраоперационной проточной внутритазовой химиотерапии и гипертермии. Колопроктология, 2005, №13, с. 29-32.
3. Жаврид Э.А., Осинский С.П., Фрадкин С.З. Гипертермия и гипергликемия в онкологии, Киев: Наук. думка, 1987, с. 278.
4. Кныш В.И. Рак ободочной и прямой кишки. М.: Медицина, 1997.
5. Немытин Ю. В., Китаев А. В., Петров В.П. Гипертермическая интраоперационная химиотерапия в лечении распространенного колоректального рака. Вестник РОНЦ им. Н.Н. Блохина. 2006, №6-8, с. 63-64.
6. Неред С.Н. Интраперитонеальная химиотерапия при раке желудка. РМЖ, 2002, том 10, № 14, с. 594.
7. Тарасов В.А., Побегалов Е.С., Виноградова М.В. Хирургическое лечение больных метастатическим колоректальным раком. Практическая онкология, 2005, Т.6, № 2.
8. Фрадкин С.З. Гипертермическая онкология: современное состояние и тенденции развития. Радиология в медицинской диагностике (современные технологии). 2003, 63-71.
9. Чиссов В.И., Старинский В.В., Петрова Г.В. Злокачественные новообразования в России в 2004 году (заболеваемость и смертность). М.: «Антиф» 2006.
10. Carmeliet P., Jain R.K. Angiogenesis in cancer and other diseases. Nature, 2000; 407:249-57.
11. Ceelen W.P., Hesse U., de Hemptinne B. Hyperthermic intraperitoneal chemoperfusion in the treatment of locally advanced intra-abdominal cancer. Br J Surg, 2000;87:1006-15.
12. Civalieri D., DeCian F., Balletto N. Hyperthermia in adjuvant therapy of locally advanced carcinoma of the rectum. Study protocol and initial clinical experience. Minerva Chir, 1994, 49(6):539-51.
13. Culliford A.T., Brooks A.D., Sharma S. Surgical Debulking and Intraperitoneal Chemotherapy for Established Peritoneal Metastases From Colon and Appendix. Cancer Annals of Surgical Oncology, 2001, 8:787-795.
14. Dahl O., Dalene R., Schem B. C. Status of clinical hyperthermia. Acta Oncol 1999; 38:863-73.
15. Dahl O. Mechanisms of thermal enhancement of chemotherapeutic cytotoxicity. In: Urano M, Duple E. Hyperthermia and Oncology. Utrecht 1994; 4:9-28.
16. DeCian F., Bachi V., Mondini G. Pelvic perfusion in the adjuvant therapy of locally advanced rectal cancer. Feasibility trial and initial clinical experience. Dis

- Colon Rectum, 1994, 37(2 Suppl):S106-14.
17. Dewhurst M.W. Concepts of oxygen transport at the microcirculatory level. *Semin Radiat Oncol*, 1998;8:143-50.
 18. Elias D., Delperro J.-R., Sideris L. Treatment of Peritoneal Carcinomatosis From Colorectal Cancer: Impact of Complete Cytoreductive Surgery and Difficulties in Conducting Randomized Trials. *Annals of Surgical Oncology*, 2004, 11:518-521.
 19. Erdem E., Alagol H. The effectiveness of adjuvant intraperitoneal hyperthermic chemoperfusion after cytoreductive surgery in locally advanced gastric cancer. *Indian Journal of Surgery*, 2004, 66, (5): 277-280.
 20. Fernandez-Trigo V., Stuart O.A., Stephens A.D. Surgically directed chemotherapy: heated intraperitoneal lavage with mitomycin C. *Cancer Treat Res.*, 1996, 81:51-61.
 21. Foltz P., Wavrin C., Sticca R. Heated intraoperative intraperitoneal chemotherapy--the challenges of bringing chemotherapy into surgery. *AORN J.*, 2004, 80(6):1055-63; quiz 1065-8.
 22. Fujimoto S., Takahashi M., Endoh F. A clinical pilot study combining surgery with intraoperative pelvic hyperthermochemotherapy to prevent the local recurrence of rectal cancer. *Ann Surg*, 1991, 213(1):43-7.
 23. Fujimoto S., Takahashi M., Kobayashi K. Combined treatment of pelvic exenterative surgery and intraoperative pelvic hyperthermochemotherapy for locally advanced rectosigmoid cancer: report of a case. *Surg Today*, 1993; 23(12):1094-8.
 24. Fujimoto S., Takahashi M., Kobayashi K. Cytologic Assessment of Antitumor Effects of Intraperitoneal Hyperthermic Perfusion with Mitomycin C for Patients with Gastric Cancer with Peritoneal Metastasis. *Cancer*, 1992, 70, (12): p. 2754-60.
 25. Fulk M.H., Issels R.D. Invited Review: Hyperthermia in oncology. *Int J Hyperthermia* 2001; 17: 1-19.
 26. Glehen O., Kwiatkowski F., Sugarbaker P.H. Cytoreductive Surgery Combined With Perioperative Intraperitoneal Chemotherapy for the Management of Peritoneal Carcinomatosis From Colorectal Cancer: A Multi-Institutional Study. *Journal of Clinical Oncology*, 22, (16), 2004, 3284-3292.
 27. Glehen O., Mithieux F., Osinsky D. Surgery Combined With Peritonectomy Procedures and Intraperitoneal Chemohyperthermia in Abdominal Cancers With Peritoneal Carcinomatosis: A Phase II Study. *Journal of Clinical Oncology*, 2003, 21, (5): 799-806.
 28. Hall E.J., Roizin-Towle L. Biological effects of heat. *Cancer Research*, 1984, 44 (10): s. 4708-4713.
 29. Hanahan D., Folkman J. Patterns and Emerging Mechanisms of the Angiogenic Switch during Tumorigenesis. *Cell*, 86 (3): 353-364.
 30. Hribaschek A., Kuhn R., Pross M. Prophylaxis of peritoneal carcinomatosis in experimental investigations. *Int J Colorectal Dis*, 2001, 16:340-345.
 31. Jacquet P., Averbach A., Stuart O.A. Hyperthermic intraperitoneal doxorubicin: pharmacokinetics, metabolism, and tissue distribution in a rat model. *Cancer Chemother Pharmacol*, 1998;41(2):147-54.
 32. Jacquet P., Stephens A.D., Averbach A.M. Analysis of morbidity and mortality in 60 patients with peritoneal carcinomatosis treated by cytoreductive surgery and heated intraoperative intraperitoneal chemotherapy. *Cancer*, 1996, 77(12):2622-9.
 33. Jemal A., Siegel R., Ward E. Cancer Statistics, 2006. *Cancer J Clin*, 2006; 56:106-130.
 34. Jordan A., Scholz R., Wust P. Magnetic fluid hyperthermia (MFH): Cancer treatment with AC magnetic field induced excitation of biocompatible superparamagnetic nanoparticles. *Journal of Magnetism and Magnetic Materials*, 1999, 201: 413-419.
 35. Koga S., Hamazoe R., Maeta M. et al. Prophylactic Therapy for Peritoneal Recurrence of Gastric Cancer by Continuous Hyperthermic Peritoneal Perfusion With Mitomycin C. *Cancer*, 1988, 61 (2): 232-237
 36. Kunisaki C., Shimada H., Nomura M. et al. Does continuous hyperthermic peritoneal perfusion have any prophylactic or therapeutic efficacy on peritoneal dissemination of gastric cancer? / 4th International gastric cancer congress, April 29-May 2, 2001, New York, p.31.
 37. Mohamed F., Stuart O.A., Glehen O. Docetaxel and hyperthermia: factors that modify thermal enhancement. *J Surg Oncol*, 2004, 88(1):14-20.
 38. Pelz J., Doerfer J., Dimmler A. Histological response of peritoneal carcinomatosis after hyperthermic intraperitoneal chemoperfusion (HIPEC) in experimental investigations. *BMC Cancer*, 2006, 6:162.
 39. Pepper M. Lymphangiogenesis and Tumor Metastasis. Myth or Reality? *Clinical Cancer Research*, 2001, 7: 462-468.
 40. Raghunand N., Gatenby R.A., Gillies R.J., Microenvironmental and cellular consequences of altered blood flow in tumours. *British Journal of Radiology*, 2003, 76: 11-22.
 41. Shen P., Levine E.A., Hall J. Factors predicting survival after intraperitoneal hyperthermic chemotherapy with mitomycin-C after cytoreductive surgery for patients with peritoneal carcinomatosis. *Arch Surg*, 2003;138: 26-33.
 42. Spratt J.S., Adcock R.A., Muskovin M. Clinical delivery system for intraperitoneal hyperthermic chemotherapy. *Cancer Res*, 1980, 40(2): 256-60.
 43. Stephens A.D., Belliveau J.F., Sugarbaker P.H. Intraoperative hyperthermic lavage with cisplatin for peritoneal carcinomatosis and sarcomatosis. *Cancer Treat Res*, 1996, 81:15-30.
 44. Sugarbaker P.H., Averbach A.M., Jacquet P. A simplified approach to hyperthermic intraoperative intraperitoneal chemotherapy (HIIC) using a self retaining retractor. *Cancer Treat Res*, 1996, 82: 415-21.
 45. Sugarbaker P.H., Averbach A.M., Jacquet P. Hyperthermic intraoperative intraperitoneal chemotherapy (HIIC) with mitomycin C. *Surg Technol Int*, 1996, 5:245-9.
 46. Sugarbaker P.H. Management of peritoneal surface malignancy using intraperitoneal chemotherapy and cytoreductive surgery.

A manual for Physicians and nurses. 3ed. Grand Rapids, MI: Ludann Co, 1998.

47. Sugarbaker P. H., Mora J. T., Carmignani P. Update on Chemotherapeutic Agents Utilized for Perioperative Intraperitoneal Chemotherapy. *The Oncologist*, 2005, 10 (2): 112-122.

48. Takahashi M., Fujimoto S., Kobayashi K. Clinical outcome of intraoperative pelvic hyperthermochemotherapy for patients with Dukes' C rectal cancer. *Int J Hyperthermia*, 1994, 10(6): 749-54.

49. Takahashi M., Fujimoto S., Takai M. Intra-operative pelvic hyperthermochemotherapy combined with surgery in rectal cancer. *Gan To Kagaku Ryoho*. 1990, 17 (8 Pt 2): 1604-6.

50. Takahashi M., Fujimoto S., Mutou T. Pelvic hyperthermochemotherapy combined with surgery for rectal cancer. *Gan To Kagaku Ryoho*, 1994, 21(13): 2298-300.

51. Takahashi M., Fujimoto S., Takai M. Clinical evaluation of intra-operative pelvic hyperthermochemotherapy combined with operation for rectal cancer. *Gan To Kagaku Ryoho*, 1991, 18(11): 2024-7.

52. Urano M., Kuroda M., Nishimura Y. Invited Review: For the clinical application of thermochemotherapy given at mild temperatures. *Int J Hyperthermia*, 1999, 2: 79-107.

53. Vaupel P., Kallinowski F., Okunieff P. Blood flow, oxygen and nutrient supply, and metabolic microenvironment of human tumors: a review. *Cancer Res*, 1989, 49: 6449-65.

54. Verwaal V.J., van Ruth S., de Bree E. et al. Randomized trial of cytoreduction and hyperthermic intraperitoneal chemotherapy versus systemic

chemotherapy and palliative surgery in patients with peritoneal carcinomatosis of colorectal cancer. *J Clin Oncol*, 2003, 21: 3737-43.

55. Verwaal V.J., van Ruth S., Witkamp A. Long-Term Survival of Peritoneal Carcinomatosis of Colorectal Origin. *Annals of Surgical Oncology*, 2005, 12: 65-71.

56. Vitek P., Antos F., Serclova Z. Hyperthermic intraperitoneal intraoperative chemotherapy for peritoneal carcinomatosis. *Rocnik*, 2003, 11: 4.

57. White S.K., Stephens A.D., Sugarbaker P.H. Hyperthermic intraoperative intraperitoneal chemotherapy safety considerations. *AORN J.*, 1996, 63(4): 716-24.

58. Wile A.G., Dileo S.K., Gossett D.A. Intraperitoneal cisplatin with sodium thiosulfate protection in rats with intestinal anastomoses *J Surg. Oncol*, 1993, 52(4): 265-8

59. Witkamp A.J., de Bree E., Kaag M.M. Extensive cytoreductive surgery followed by intra-operative hyperthermic intraperitoneal chemotherapy with mitomycin-C in patients with peritoneal carcinomatosis of colorectal origin. *Eur J Cancer*. 2001, 37: 979-84.

60. Wust P., Hildebrandt B., Sreenivasa G., et al. Hyperthermia in combined treatment of cancer. *The Lancet Oncology*. 2002; 3:487-497.

61. Yonemura Y., Fujimura T., Nishimura G. Effects of intraoperative chemohyperthermia in patients with gastric cancer with peritoneal dissemination. *Surgery*, 1996, 119(4): 437-44.

62. Yoo C.H., Noh S.H., Shin D.W. et al. Early postoperative intraperitoneal chemotherapy (EPIC) for advanced gastric cancer. 3rd International gastric cancer congress, April 27-30, 1999, Seoul, Korea, p.103.

ИЗБРАННЫЕ МАТЕРИАЛЫ II-ГО СЪЕЗДА КОЛОПРОКТОЛОГОВ РОССИИ.

РЕНТГЕНОЭНДОВАСКУЛЯРНЫЕ ВМЕШАТЕЛЬСТВА В КОЛОПРОКТОЛОГИИ

Захарченко А.А., Галкин Е.В., Штоппель А.Э.

НУЗ "Дорожная клиническая больница на ст. Красноярск "ОАО "РЖД"

Современные врачебные представления, будь то хирурга или колопроктолога, рентгенолога или онколога немыслимы без знаний ангиологии вообще и ангиографии в частности. Успехи современной рентгенологии оказались мощным стимулом к развитию клинической ангиографии – рентгеноангиологии и рентгеноангиохирургии. Однако, к сожалению до настоящего времени имеющиеся разрозненные сведения по рентгеноангиохирургии в колопроктологии лишены общей

руководящей идеи, методологической системности, отличаются техницизмом и, конечно же, не в полной мере отражают современный уровень и клинические потребности применения рентгеноэндоваскулярных вмешательств (РЭВ) в диагностике и лечении значительной части колопроктологических заболеваний.

Мы располагаем опытом использования РЭВ в колопроктологии при следующих заболеваниях: геморроидальной болезни, раке прямой кишки,

Таблица 1. Характер заболеваний и количество пациентов с применением РЭВ.

Заболевание	Диагностический этап	Лечебно-диагностический этап	Всего РЭВ
Геморрой	46	110	156
Рак прямой кишки	–	63	63
Реконструктивно-восстановительные операции	85	–	85
Язвенный колит	5	–	5
MTS печени	–	3	3
Всего	136	176	312

язвенном колите, метастазах колоректального рака в печень, а также в реконструктивно-восстановительной хирургии толстой кишки.

Проанализированы результаты РЭВ у 312 больных. Из них: диагностические мероприятия выполнены в 85 случаях при планировании реконструктивно-восстановительных операций на толстой кишке, в 5 – при язвенном колите для решения вопроса о возможности формирования тонкокишечного резервуара, в 46 – для изучения нормальной рентгеноангиоанатомии прямой кишки. Лечебно-диагностические РЭВ проведены 98 больным с хроническим геморроем на ранних стадиях, 12 – с рецидивом геморроя после склерозирования (3), лигирования (5) и геморроидэктомии (4), 63 – при раке прямой кишки, 3 – при лечении метастазов колоректального рака в печень (Табл. 1).

Основной эндоваскулярной процедуры во всех случаях являлся артериальный доступ через бедренную артерию по Сельдингеру. Исследования и лечение проводили на ангиографическом комплексе "PHILIPS BV – 212" (Holland). Использовали сосудистые катетеры фирмы "COOK" и "CORDIS", эмболы – металлические спирали Гиантурко диаметром от 0,1 до 0,3 мм, не ионные контрастные вещества (омнипак, ультравист).

К настоящему времени известно, что в возникновении дисфункции между артериальным притоком и венозным оттоком при геморроидальной болезни существенную роль играют анатомические и функциональные особенности артериального кровоснабжения прямой кишки и геморроидальных узлов (усиленный артериальный приток). Поэтому, одним из методов лечения геморроя на ранних стадиях (с преобладанием рецидивирующих и массивных кровотечений), неэффективности склеротерапии, лигирования, геморроидэктомии или при наличии противопоказаний для оперативного лечения может быть рентгеноэндоваскулярная эмболизация дистальных ветвей верхней ректальной артерии (РЭВЭ ВРА) [Патент № 2268754 RU]. Благоприятные результаты достигнуты в 93,5 % случаев, что вполне сопоставимо с эффективностью геморроидэктомии (95-96 %).

Согласно данным литературы при лечении ректального рака наиболее эффективен комбинированный метод с предоперационной интенсивной лучевой терапией на фоне радиомодификации. Нами разработан и внедрен в клиническую практику метод эндоваскулярной локальной радиомодификации рака прямой кишки в сочетании с однократной интенсивной предоперационной лучевой терапией РОД 10 и 13 Гр [Патент № 2269341 RU]. Это позволяет селективно подвести к опухоли радиосенсибилизатор, создать его "депо", усилить лучевую биологическую реакцию опухолевых клеток (III ст. – в 76,2 % случаев), повысить лучевую абластику и уменьшить риск диссеминации раковых комплексов во время операции, не в ущерб радиотерапевтическому интервалу (послеоперационные осложнения – 7,9 %). Непосредственные результаты оперативных вмешательств и трехгодичная безрецидивная выживаемость больных (88,9 %) подтверждают целесообразность применения РЭВ в онкопроктологии.

Кроме того, РЭВ позволяют до операции исследовать сосудистый бассейн нижней брыжеечной артерии и выбрать оптимальный вариант оперативного вмешательства с учетом возможности выполнения первичной или вторичной реконструктивно-восстановительной операции, особенно у тучных больных (низведение левых отделов ободочной кишки до анального канала, формирования толстокишечного резервуара). При язвенном колите РЭВ позволяют решить вопрос о возможности реконструктивной операции с формированием тонкокишечных резервуаров различного типа (J и S).

Наконец, современное комплексное лечение метастазов колоректального рака в печень предполагает эндоваскулярное селективное подведение химиопрепарата непосредственно к MTS очагам через печеночные артерии (химиоэмболизация – ХЭПА). При этом РЭВ позволяют снизить системную токсичность, повысить эффективность химиотерапии, увеличить сроки выживаемости больных, могут использоваться как моно лечение, так и в сочетании с РЧ абляциями MTS и резекциями печени. Исследования продолжаются.

ЭФФЕКТИВНОСТЬ РОПИВАКАИНА И ЛИДОКАИНА ПРИ СПИНАЛЬНОЙ АНЕСТЕЗИИ ПРИ ОПЕРАЦИИ НА ПРЯМОЙ КИШКЕ

Тен Г.К., Фадеева О.В., Куцый М.Б., Сокурец Н.Л.

Колопроктологический центр, г. Хабаровск, Россия

К преимуществам спинальной анестезии в колопроктологии можно отнести ее относительную простоту выполнения, комфорт для больного без интра- и послеоперационной депрессии сознания, удобство работы хирургов с обеспечением полной релаксации мышц тазового дна. Перспективным представляется использование нового анестетика ропивакаина, который при большей продолжительности анальгезии обладает минимальным влиянием на гемодинамику, отличается высокой скоростью наступления эффекта и обеспечивает адекватную миоплегию в зоне операции.

Больным 1-й группы проводилась спинальная анестезия фиксированной дозой 1% ропивакаина (25 мг), а больные 2-й группы - 2% лидокаина (80 мг). Операции всем больным выполнялись на фоне исходного удовлетворительного состояния, тяжесть состояния по ASA II – III степени (обусловлена сопутствующей патологией), риск анестезии по МНОАР II степени. В первой группе было 34 человека, во второй – 32. Эффективность спинальной анестезии оценивалась по скорости наступления симпатического, сенсорного и моторного блока и его длительности.

Таблица 1. Эффективность спинальной анестезии.

	Скорость наступления блока			Продолжительность блока		
	Симпатический	Сенсорный	Моторный	Симпатический	Сенсорный	Моторный
Группа 1	1'54" ± 54"	3'24" ± 1'09"	6'30" ± 2'15"	392' ± 36'	375' ± 33'	351' ± 39'
Группа 2	1'21" ± 45"	3'09" ± 1'09"	6'06" ± 2'37"	117' ± 23'	103' ± 14'	89' ± 13'

Безопасность спинальной анестезии оценивалась нами по изменению уровня среднего артериального давления во время операции у больных обеих групп.

У больных обеих групп в ходе работы тяжелых или угрожающих жизни осложнений, таких как тотальный спинальный блок, аллергические реакции, стойкая и длительная гипотония, не возникло. В нашей работе у больных обеих групп анестезия проводилась без использования каких-либо адъювантов. В течение 25 дней после операции ни у одного из больных обеих групп никаких побочных эффектов и осложнений неврологического характера не отмечено.

ВЫВОДЫ

1. Спинальная анестезия ропивакаином обеспечивает стабильность гемодинамики без выраженной гипотонии на протяжении всей операции. Снижение АД было умеренным и легко контролиру-

ровалось инфузией.

2. Скорость наступления блока при спинальной анестезии ропивакаином достоверно не отличается от времени наступления блока при анестезии лидокаином.

3. Продолжительность блока и, как следствие, послеоперационной анальгезии при использовании ропивакаина увеличивается практически в четыре раза по сравнению с использованием лидокаина, составляя в среднем 6 часов 15 минут (сенсорный блок) без использования адъювантов.

4. Все вышеуказанное позволяет характеризовать ропивакаин как высокоэффективный и безопасный местный анестетик, свойствами которого являются быстрое начало анестезии, незначительное влияние на гемодинамику и длительная послеоперационная анальгезия. Таким образом, мы считаем его одним из препаратов выбора для проведения спинальной анестезии при выполнении операций на дистальном отделе прямой кишки и промежности.

СПОСОБЫ ЗАЩИТЫ АНАСТОМОЗА ПРИ ОПЕРАЦИЯХ НА ОБОДОЧНОЙ КИШКЕ

Татьянченко В.К., Корякина А.А., Чубарян К.А., Фролкин В.И.

ГОУ ВПО Ростовский государственный медицинский университет.
г. Ростов-на-Дону, Россия

Проанализированы результаты лечения больных, перенесших операции на ободочной кишке в зависимости от способа формирования и метода защиты толсто-толстокишечных анастомозов.

В исследование включены результаты хирургического лечения 74 больных, находившихся на базе кафедры хирургических болезней №2 и отделения хирургии больницы СКЖД, с 1998 по 2006 годы.

В соответствии с полученными результатами все больные были разделены на 3 группы клинического наблюдения.

В первую клиническую группу включены 22 пациента, у которых был сформирован классический двухрядный анастомоз без защиты. Ранние послеоперационные осложнения в этой группе были отмечены у 10 больных (45,5%) и в большинстве случаев (8 из 10) носили гнойно-септический характер. Среди последних - у 4 (18,0%) больных осложнением явился перитонит, у 3 больных - инфильтраты брюшной полости и у 1 больного - флегмона забрюшинной клетчатки. У 2 больных с перитонитом была выполнена релапаротомия, из них умер 1 больной. У 2 больных перитонит был ограниченным и разрешился формированием калового свища. Анастомозит и кровотечение в просвет пищеварительного канала осложнили послеоперационный период у 2 больных. Явления анастомозита были купированы к 11 суткам за счет активно проводимой антибактериальной, противовоспалительной и спазмолитической терапии. Внутривоспалительное кровотечение, возникшее на 3 сутки, было окончательно остановлено гемостатической терапией.

Вторую клиническую группу составили 32 больных, у которых во время операции зона анастомоза была «защищена» сальниковой муфтой. Послеоперационный период осложнился у 17 больных (53,13%), из них у 10 (31,25%) имели место осложнения гнойно-септического характера. У 2 (6,25%) больных в раннем послеоперационном периоде развилась физическая несостоятельность швов, но разлитой перитонит не возник. У 5 (15,63%) больных отмечена биологическая несостоятельность анастомоза. Воспалительный процесс ограничился пределами сформированной вокруг анастомоза сальниковой муфты. У этих больных не выявлены сим-

птомы раздражения брюшины, общее состояние было удовлетворительным и не соответствовало характеру возникшего осложнения, установленного на основании микробиологического исследования отделяемого по дренажам из сальниковой муфты.

Анализируя результаты лечения заболеваний ободочной кишки в первых двух группах, можно отметить, что во второй группе больных не было ни одного случая распространенного перитонита при несостоятельности анастомоза. Гнойный процесс локализовался в пределах сформированной сальниковой сумки и разрешился дренированием наружу. Ни один случай несостоятельности швов не закончился релапаротомией. Летальных исходов, обусловленных ранними послеоперационными осложнениями, не было.

В третью группу включены больные, операции у которых завершились защитой анастомоза брюшинной сумкой сформированной по оригинальной методике (Федеральный патент РФ № 2086188) (20 больных). Техническим отличием описываемого способа защиты анастомоза от аналогов, является выкраивание П-образного лоскута из брыжейки резецированного участка сигмовидной кишки, который подводили к зоне межкишечного анастомоза, фиксировали его края выше и ниже анастомоза по передней полуокружности кишки. Свободный конец брыжеечного лоскута подшивали к париетальной брюшине. Образовавшуюся брыжеечную сумку дренировали через контрапертуру. По сравнению со способом наружной защиты анастомоза сальниковой сумкой операция занимает меньше времени и не требует дополнительного этапа, в ходе которого формируется лоскут большого сальника, способ осуществим практически у всех больных в зависимости от длины и типа кровоснабжения большого сальника. Во всех случаях формирования анастомозов на ободочной кишке использовали двухрядный узловый шов. В анализируемой группе больных ранние послеоперационные осложнения выявлены у 7 (35,0%) больных. В значительном большинстве случаев (6 из 7) осложнения носили гнойно-септический характер. В послеоперационном периоде в данной группе больных, в том числе оперированных в экстренном порядке, после разрешения дооперационного перитонита симптомы раздражения брюшины не выявлены.

ВЫВОДЫ

При резекциях сигмовидной кишки целесообразно ограничение зоны анастомоза от свободной брюшной полости в дренируемую через кон-

трапертуру брюшинную сумку. Использование фиксированной экстраперитонизации листком париетальной брюшины обладает преимуществом перед использованием брюшины большого сальника

ОДНОРЯДНЫЙ НЕПРЕРЫВНЫЙ И ДВУРЯДНЫЙ ШОВ ПРИ КОЛОРЕКТАЛЬНЫХ АНАСТОМОЗАХ

Маскин С.С., Хомочкин В.В., Старовидченко С.А.

Волгоградский государственный медицинский университет, г.Волгоград, Россия

Оперировано 389 больных: у 264 выполнены первичные и у 103 – восстановительные операции с формированием колоректальных анастомозов. Все больные были разделены на две группы: 1 группа - 200 больных, которым анастомозы формировали однорядным непрерывным швом (ОНШ) современными синтетическими абсорбирующимися шовными материалами; 2 группа - 145 больных, которым колоректальные анастомозы формировали двурядным швом (ДШ) капроном и 44 пациента с механическим швом циркулярными степплерами ЕЕА, Premium СЕЕА, Premium СЕЕА Plus, АКА-2 и АКА-4. Средний возраст больных во всех группах был около 60 лет. Использовались клинические, лабораторные, рентгенологические и эндоскопические методы исследования.

Анализ осложнений среди всех 389 больных показал, что внутрибрюшные встретились у 16,2%, раневые у 27,7%, экстраабдоминальные составили 5,1%. Внутрибрюшные осложнения статистически достоверно чаще развивались при ДШ - 27,6%; при ОНШ - 9,0%, при МШ - 11,4%.

Несостоятельность анастомоза была на втором месте после анастомозита и возникла у 35 из 389 пациентов (9,1%). Чаще несостоятельность была при ДШ - 15,9%; при МШ - 6,8%, при ОНШ - 4,5%. Низкая частота анастомозитов при ОНШ с использованием атравматических синтетических шовных материалов, связана с заживлением анастомозов по типу первичного натяжения. При ОНШ не было стриктур анастомозов; после МШ стриктуры были у 3 больных - 6,8%, в основном при использовании аппаратов АКА.

Всего из 389 пациентов умерло 15 больных - 3,9%. Низкая частота серьезных осложнений ОНШ позволила избежать летальных исходов в этой группе. В группе ДШ по причине несостоятельности анастомоза умерло 9 больных – 6,2% и 4 пациента (2,8%) от экстраабдоминальных причин. В группе МШ от несостоятельности умер

1 пациент (2,3%) и еще один летальный исход был обусловлен экстраабдоминальной патологией (2,3%).

В различные сроки после операции проводили рентгенологические исследования зоны анастомозов. В сроки от 15 до 30 суток зона ОНШ определялись лишь изменением рельефа слизистой; при механических швах АКА-2, СЕЕА-28 и особенно при ДШ, в большинстве случаев отмечалось сужение кишки в зоне анастомоза. В сроки свыше 30 суток анастомозы, сформированные ОНШ, чаще не определялись или только изменения рельефа слизистой указывали на линию шва. Анастомозы, сформированные сшивающими аппаратами СЕЕА-31, определялись только по незначительной деформации кишки или по изменениям рельефа слизистой. Анастомозы при ДШ рентгенологически четко определялись более или менее выраженным сужением кишки. Эндоскопически при ДШ преобладали инфильтративные изменения (до 45%), а так же инфильтративно-язвенные и гнойно-некротические в различные сроки после операции. В отдаленном периоде зона анастомоза четко определялась с наличием валика (рубца), что вызывало сужение кишки. Обнаруживали лигатурные гранулемы. При ОНШ были катаральные изменения в зоне анастомозов (до 60%). Эпителизация линии шва наступала к 4-7 суткам. Позднее линия шва не определялась, складки слизистой восстановлены. При механическом шве катаральные изменения были при инвертированных швах.

ЗАКЛЮЧЕНИЕ

Наименьшая частота осложнений была при формировании колоректальных анастомозов с использованием однорядного непрерывного шва. При двурядном шве частота серьезных осложнений была высокой.

ОДНОПЕТЛЕВОЙ ТОЛСТОКИШЕЧНЫЙ РЕЗЕРВУАР ПРИ НИЗКИХ ЧРЕЗБРЮШНЫХ РЕЗЕКЦИЯХ ПРЯМОЙ КИШКИ

Китаев А.В., Лазарев Г.В., Протасевич А.А., Леонов С.В., Гилевский С.Г.,
Рябец С.А., Муслимов М.И., Люцкий В.И.

ФГУ ЦВКГ им. А.А. Вишневого,
г. Красногорск, Московская обл., Россия

Проблема функциональной реконструкции прямой кишки после низкой чрезбрюшной резекции прямой кишки в настоящее время не теряет актуальность. От результатов восстановления резервуарной функции прямой кишки зависит дальнейшая социальная реабилитация и качество жизни пациентов. В литературе описано много методик формирования кишечных резервуаров при резекции прямой кишки (Федоров В.Д. и др., 1994; Ривкин В.Л. и др., 2004), однако, их не всегда можно применить из-за достаточной сложности выполнения, необходимости использования большого участка ободочной кишки.

За период с 2004 по 2006 г. в колопроктологическом отделении 3 ЦВКГ им. А.А. Вишневого однопетлевой толстокишечный резервуар сформирован у 7 больных, оперированных по поводу рака среднеампулярного отдела прямой кишки. Всем исследуемым выполнялась низкая чрезбрюшная резекция прямой кишки с тотальной мезоректумэктомией и наложением забрюшинного аппаратного (с помощью циркулярного степлера "Ethicon CDH – 33") сигмоидального анастомоза «конец в конец». Из них, двум пациентам наложена превентивная трансверзостомы, одному - превентивная илеостомы по Торнболлу. У всех исследуемых пациентов нами выполнялась колопластика участка низведенной ободочной кишки с формированием толстокишечного резер-

вуара. Методика формирования заключалась в продольном рассечении ободочной кишки по противобрыжеечному ее краю по тени, отступив 2 - 4 см от колоректоанастомоза, с последующим ушиванием образованной раны в поперечном направлении двухрядными узловыми швами. В послеоперационном периоде осложнений, связанных с формированием анастомоза и резервуара не отмечалось. Исследование резервуарной функции проводилось с помощью ирригографии, дефекографии, баллонной проктографии.

В отдаленные сроки из 7 больных, оперированных по данной методике, самостоятельного стула не было у 2 пациентов, для опорожнения кишечника они применяли очистительные клизмы. У остальных пациентов стул был самостоятельный, не более 2-3 раз в сутки. Через год было проведено повторное обследование пациентов. У 3 пациентов самостоятельный стул был 2-3 раза в сутки, у 4 – требовалось применение очистительных клизм 1 раз в 2-3 дня. У 6 пациентов резервуар находился на высоте 4-6 см, у 1 - на высоте 8 см от зубчатой линии, средние размеры резервуара составляли 8 x 6 x 6 см.

Таким образом, применение простого в техническом исполнении однопетлевого толстокишечного резервуара снижает проявления синдрома «низкой резекции».

МЕТОДИКА ФОРМИРОВАНИЯ МЕЖКИШЕЧНЫХ АНАСТОМОЗОВ ПРИ ЛАПАРОСКОПИЧЕСКИХ ОПЕРАЦИЯХ НА ТОЛСТОЙ КИШКЕ

Госткин П.А., Сажин В.П., Сяткин Д.А.

Кафедра хирургии и ОВП с курсом эндохирургии
ФПДО РГМУ им.акад. И.П.Павлова.

Новомосковская городская клиническая больница, г. Новомосковск, Россия

Клинический раздел работы основан на наблюдении 160 больных, оперированных по поводу злокачественных новообразований толстой кишки за период 1993-2006гг. с использованием лапароскопической технологии. Правосторонняя гемиколэктомия выполнена у 36 больных (22,5%), резекция поперечно-ободочной кишки - в 4 наблюдениях (2,5%), левосторонняя гемиколэктомия - у 12 пациентов (7,5%), резекция сигмовидной кишки - в 40 случаях (25%), передняя резекция прямой кишки - у 61 больного (38,1%), обходной анастомоз - у 7 больных (4,3%). Наложение межкишечного соустья ручным швом выполнено у 23 больных (14,3%). Однорядный ручной шов применялся при вмешательствах на правой половине ободочной кишки: при наложении илеотрансверзоанастомоза - в 14 случаях, при вмешательствах на левой половине ободочной кишки - у 9 больных. Механический шов при наложении кишечного соустья применялся у 137 больных (85,6%). Для механического шва применяли сшивающие аппараты для эндохирургических вмешательств Endo-GIA, а так же линейные и циркулярные степлеры - GIA, СЕЕА, ТА. У 108 больных выполнены вмешательства на левой половине толстой кишки (67,5%): у 18 пациентов использовались линейные степлеры GIA, в 6 случаях анастомоз накладывался интраабдоминально с использованием трёх и более степлеров Endo-GIA-30, у 13 больных резекция кишки осуществлялась через минидоступ и для наложения анастомоза использовался один аппарат GIA-50 для открытой хирургии. У 90 пациентов были выполнены оперативные

вмешательства на дистальном отделе сигмовидной кишки и на прямой кишке. Во всех случаях межкишечное соустье выполнялось с помощью циркулярного сшивающего аппарата, в 18 случаях формирование анастомоза происходило интраабдоминально, применялась двухстеплерная методика - пересечение прямой кишки аппаратом Endo-GIA-30 и наложение сигморектального анастомоза циркулярным степлером СЕЕА с использованием лапароскопической методики, в 72 случаях при наложении аппаратного циркулярного анастомоза производилась ассистенция из минилапаротомного доступа.

Наибольшее количество послеоперационных осложнений встретилось при применении GIA с линейным механическим швом. В послеоперационном периоде наблюдали: анастомозит - у 3 больных (1,9%), инфильтрат брюшной полости - у 9 пациентов (5,6%) и несостоятельность анастомоза - в 2 наблюдениях (1,3%). Последняя была устранена во время открытой операции по поводу ограниченного перитонита. При применении GIA осложнения отмечены у 5 больных (3,1%), при использовании СЕЕА у 7 пациентов (4,4%), а при однорядном шве они обнаружены в двух случаях (1,3%). Летальных исходов не было.

Таким образом, оптимальным вариантом толстокишечного анастомоза при лапароскопической резекции сигмовидной и прямой кишки является комбинированное применение аппаратов GIA и СЕЕА, во всех остальных случаях предпочтение необходимо отдавать ручному однорядному непрерывному шву.

НЕПОСРЕДСТВЕННЫЕ РЕЗУЛЬТАТЫ ЛАПАРОСКОПИЧЕСКИХ ОПЕРАЦИЙ ПРИ КОЛОРЕКТАЛЬНОМ РАКЕ

Сажин В.П., Госткин П.А., Сяткин Д.А.

Кафедра хирургии и ОВП с курсом эндохирургии
ФПДО РГМУ им.акад. И.П.Павлова.

Новомосковская городская клиническая больница, г.Новомосковск, Россия

С 1993г. по 2006г. проведено контролируемое проспективное исследование 366 пациентов со злокачественными заболеваниями толстой кишки, среди которых было 182 (49,7%) женщины и 184 (50,3%) мужчины в возрасте от 30 до 83 лет. Средний возраст составил $55,8 \pm 2,75$ лет. Больные были разделены на две группы – основную и контрольную. Первую, основную группу составили 182 (49,7%) больных, у которых предпринималась попытка выполнения лапароскопического оперативного вмешательства. Вторую контрольную группу представили 184 (50,3%) пациента, которым выполнены традиционные вмешательства с использованием традиционных технологий. В дальнейшем эта группа больных служила контролем, или группой сравнения. Одним из преимуществ лапароскопической технологии является уменьшение операционной травмы и снижение интраоперационной кровопотери. Наименьшая кровопотеря отмечена у больных оперированных лапароскопически, она составила $150,5 \pm 8,2$ мл - при лапароскопических ассистированных радикальных операциях и $440,5 \pm 24,3$ мл. - при традиционных вмешательствах. Оценивая такой показатель как продолжительность операции, отмечено, что наиболее длительно вмешательства, выполненные лапароскопическим способом - $240,3 \pm 12,7$ минуты. При лапароскопических операциях на толстой кишке перистальтика кишечника восстанавливается уже через $35,3 \pm 1,1$ ч после операции по сравнению с $58,3 \pm 2,3$ ч при традиционных вме-

шательствах. Перевод пациентов на энтеральное питание осуществляется через $64,4 \pm 1,1$ ч после лапароскопических вмешательств и $78,1 \pm 1,3$ ч после традиционных операций. При этом практически вдвое снижается потребность пациентов в ненаркотических анальгетиках. Так, при лапароскопических операциях по поводу рака прямой кишки потребность пациентов в ненаркотических анальгетиках составила $7,4 \pm 1,5$ мл/сут. по сравнению с $3,1 \pm 1,2$ мл/сут. - при традиционных вмешательствах. Одним из основных показателей эффективности хирургического лечения злокачественных новообразований являются границы и объемы резекции пораженного органа. В основной группе из 152 больных у 51 пациента (33,6%) выполнена тотальная мезоректумэктомия в сочетании с высокой перевязкой нижней брыжеечной артерии. В 15 наблюдениях (9,9%) вышеуказанный объем дополнялся аортоподвздошной лимфодиссекцией. Послеоперационные осложнения отмечены в 9,2 % наблюдений при лапароскопическом выполнении оперативных вмешательств и у 25,8% больных контрольной группы. В 5-и случаях пациентам контрольной группы выполнена релапаротомия: в 3-х - по поводу несостоятельности межкишечного анастомоза, в 2-х - для санации гематомы малого таза. Умерло 2(1,2%) пациента в контрольной группе: причинами летальности в одном случае послужила массивная тромбэмболия ветвей лёгочной артерии, в другом, острая сердечная недостаточность.

ОТДАЛЁННЫЕ РЕЗУЛЬТАТЫ ЛАПАРОСКОПИЧЕСКИХ ОПЕРАЦИЙ ПРИ КОЛОРЕКТАЛЬНОМ РАКЕ

Госткин П.А., Сажин В.П., Сяткин Д.А.

Кафедра хирургии и ОВП с курсом эндохирургии

ФПДО РГМУ им.акад. И.П.Павлова.

Новомосковская городская клиническая больница, г.Новомосковск, Россия

Мы проследили судьбу 286 (88,8%) из 322 радикально оперированных пациентов в сроки от 6 месяцев до 5 лет. Остальные 36 (11,2%) человек исключены из дальнейшей оценки отдаленных результатов в связи с невозможностью их плановых обследований из-за смены места жительства, а также смерти их от других заболеваний. Из 152 радикально оперированных лапароскопическим способом больных прослежена судьба 141 (92,8%) человек, а из 170 пациентов, перенесших открытые вмешательства - 144 (84,7%) человек. Рецидивы заболевания и отдаленные метастазы выявлены в 38 (27%) наблюдениях из 141 в основной группе и в 41 (28,5%) из 144 - в контрольной группе. Независимо от способа оперативного вмешательства частота возникновения рецидивов и отдаленных метастазов определялась характером гистологического строения опухоли и была заметно выше у больных с низкодифференцированными формами рака. По мере увеличения степени злокачественности опухоли и снижения степени ее дифференцировки изменяется и соотношение частоты возврата заболевания.

Пятилетние результаты прослежены у 88 (62,4%) из 141 больных, перенесших радикальные лапароскопические операции и у 89 (61,8%) из 144 паци-

ентов, перенесшего традиционные операции. Из 88 больных после лапароскопических операций по настоящее время без признаков рецидива заболевания в течение пяти лет остались живы 60 (68,2%) больных, причиной смерти 28 (31,8%) пациентов послужили отдаленные метастазы, у 21 (23,9%) - местные рецидивы, у 7 (8%) больных - продолженный рост опухоли. Средняя продолжительность их жизни составила $18,7 \pm 1,4$ месяца.

Из 89 больных, перенесших традиционные оперативные вмешательства, пять лет после операции без признаков прогрессии заболевания прожили 59 (66,3%) человек. В 30 наблюдениях в различные сроки отмечен возврат заболевания. При этом отдаленные метастазы выявлены у 20 (22,5%) больных, а у 10 (11,2%) - рецидивы рака толстой кишки в брюшной полости. Все эти пациенты так же погибли в различные сроки после операции от прогрессии основного заболевания. Средняя продолжительность их жизни составила $16,5 \pm 0,8$ месяца.

Из проведенного статистического прогноза пятилетней выживаемости пациентов оперированных лапароскопическим и традиционным способом следует, что этот показатель не зависит от способа выполнения оперативного вмешательства.

КОМБИНИРОВАННОЕ ЛЕЧЕНИЕ РАКА ОБОДОЧНОЙ КИШКИ, ОСЛОЖНЕННОГО НАРУШЕНИЕМ КИШЕЧНОЙ ПРОХОДИМОСТИ

Тотиков В.З., Тотиков М.З., Зураев К.Э., Тотиков З.В.

Кафедра госпитальной хирургии СОГМА, г.Владикавказ, Россия

С 2000 по 2006 годы в клинике госпитальной хирургии СОГМА, расположенной на базе больницы скорой помощи находились на лечении 138 больных раком ободочной кишки. У 39 (28,3%) пациентов опухоль имела местно-распространенный характер. Клинически радикальные операции были выполнены 135 (97,5%) пациентам, которые вошли в исследование. Основными критериями включения являлись наличие опухоли ободочной кишки, осложненной кишечной непроходимостью и отсутствие отдаленных метастазов. Было 55 мужчин и 77 женщин в возрасте от 31 до 79 лет, средний возраст – $59,6 \pm 5,7$ лет. Для диагностики, помимо общеклинических обследований, использовали обзорную рентгенографию органов брюшной полости, ультрасонографию, колоноскопию и ирригографию в указанной последовательности. Последние два метода использовали в зависимости от стадии непроходимости и степени тяжести физического состояния больных. Обзорная рентгенография и УЗИ были выполнены всем госпитализированным больным. При помощи обзорной рентгенографии брюшной полости, помимо диагностики нарушения проходимости ободочной кишки, прогнозировалось ее течение. Первую рентгенографию проводили при поступлении, а вторую, на фоне декомпрессионной терапии, через 6 часов, после чего высчитывали и сравнивали площадь газа, для чего разработана и внедрена в практику компьютерная программа, позволяющая автоматически по мере выполнения исследования определять площадь газа и его изменения на контрольных рентгенограммах. У 39 (29,9%) больных в опухолевый процесс были вовлечены различные органы брюшной полости. Им были выполнены комбинированные вмешательства; при этом у 14 больных вместе с резекцией ободочной кишки удалялись два и более органа. Используем разработанную клинико-рентгенологическую классификацию острого обтурационного нарушения проходимости ободочной кишки, в которой различаем 4 стадии. Из 135 (100,0%) пациентов I стадия отмечена у 32 (23,7%) больных, II стадия у 59 (43,7%) пациентов, III стадия у 28 (20,7%) больных. У 16 (11,6%) больных имелся перитонит (IV стадия). Больные с I стадией оперированы в течение 7 – 10 дней, пациенты со II стадией - через

12-24 ч, при III стадии - через 6-12 ч, больные с клиникой перитонита (IV стадия) оперированы в течение 2-3 ч после предоперационной подготовки. Всем больным с I стадией нарушения проходимости ободочной кишки выполнены одноэтапные хирургические вмешательства с одномоментным восстановлением непрерывности желудочно-кишечного тракта. Пациентам с II-III стадиями кишечной непроходимости и I-3 стадией физического состояния на первом этапе были выполнены первичные резекции. Пациентам с II-III стадиями, при локализации опухоли в дистальной части сигмовидной кишки или верхнеампулярном отделе прямой кишки, когда невозможно вывести дистальную культю на переднюю брюшную стенку, а также больным с высоким анестезиологическим риском на первом этапе формировались проксимальные петлевые трансверзостомы через мини доступ в правом подреберье, под местной анестезией. Этап радикального лечения выполнялся в течение 7-10 дней по мере стабилизации состояния больного. Оперативные вмешательства завершались формированием анастомоза под прикрытием существующей стомы. Только хирургическое лечение было предпринято у 82 (60,7%) больных. У 42 (31,1%) больных были выполнены оперативные вмешательства в сочетании с внутрибрюшной химиотерапией с ранней послеоперационной системной химиотерапией. У 11 (8,1%) пациентов была проведена неоадьювантная системная химиотерапия с последующим проведением операции, которая была дополнена интраоперационной внутрибрюшной химиотерапией в сочетании с ранней системной полихимиотерапией.

Послеоперационные осложнения были у 21 (15,6%) пациента, при этом комбинированное лечение не приводило к их росту. Летальность составила 6,9%. Анализ отдаленных результатов хирургического лечения показал, что 5-летняя выживаемость в этой группе составила $57,6 \pm 5,4\%$. Показатель 5-летней выживаемости при выполнении неоадьювантной системной химиотерапии с последующим проведением хирургических вмешательств с интраоперационной внутрибрюшной химиотерапией и дальнейшей системной химиотерапией составил $76,9 \pm 7,2\%$.

ЗАКЛЮЧЕНИЕ

Анализ непосредственных результатов лечения свидетельствует о том, что применение комбинированных методов не приводит к увеличению количества послеоперационных осложнений и летальности по сравнению с хирургическим лечением. Разработанная хирургическая так-

тика, позволяет проводить комбинированное лечение у больных с острой кишечной непроходимостью. Отдаленные результаты лечения свидетельствуют о том, что комбинированный метод с применением неоадьювантной и интраоперационной внутрибрюшной химиотерапии позволяет улучшить показатели выживаемости больных.

ТРЕХЛЕТНИЕ РЕЗУЛЬТАТЫ КОМБИНИРОВАННОГО ЛЕЧЕНИЯ БОЛЬНЫХ РАКОМ ПРЯМОЙ КИШКИ С ПРИМЕНЕНИЕМ ПРЕДОПЕРАЦИОННОЙ ЛУЧЕВОЙ ТЕРАПИИ

Фомин А.Ю., Новохатский И.А., Власов В.В.

Онкологический клинический диспансер №1, г. Москва, Россия

Результаты хирургического лечения больных раком прямой кишки дают основания считать, что хирургический метод достиг своего предела. Дальнейший прогресс в улучшении результатов специалисты видят во включении в процесс лечения других современных методов – лучевой терапии, химиотерапии.

В публикациях по комбинированному лечению больных раком прямой кишки положительно оценивается роль предоперационной лучевой терапии в улучшении отдаленных результатов. Современные успехи радиобиологии создали необходимую базу для разработки нетрадиционных режимов фракционирования дозы, позволяющих увеличить повреждение опухоли без усиления негативного влияния на нормальные ткани. Многообразие используемых в настоящее время методик предоперационного облучения свидетельствует о том, что данный метод находится на этапе поиска и разработки. Накоплен достаточно большой опыт по применению методики укрупненного фракционирования дозы: разовая очаговая доза (РОД) 5-6 Гр до суммарной очаговой дозы (СОД) 20-24-25 Гр.

В колопроктологическом отделении ОКД №1 ДЗ г. Москвы с начала 90-х годов применяется методика предоперационной лучевой терапии в режиме укрупненного фракционирования дозы при лечении больных операбельным раком прямой кишки. РОД составляет 5 Гр, СОД – 25 Гр. С 2001 года совместно с радиологическим отделением апробирована и используется методика предоперационной дистанционной гамма-терапии, при которой за 2 сеанса по 7,5 Гр подводится доза 15 Гр. В 2001-2006 годах по данной методике

проведено лечение 65 больных раком прямой кишки. За этот же период времени предоперационная лучевая терапия в СОД 25 Гр проведена 74 больным. Для оценки непосредственных и отдаленных результатов лечения, проанализированы полученные данные. В 1 группу включены пациенты, которым в предоперационном периоде проведена лучевая терапия в СОД 25 Гр, во 2 группу – СОД 15 Гр.

По основным характеристикам (пол, возраст, стадия процесса, локализация опухоли) группы были практически идентичны. Вторым этапом лечения всем 139 больным выполнены радикальные операции с учетом локализации опухоли, возраста, сопутствующих заболеваний. При проведении хирургического этапа технических трудностей, связанных с методикой облучения, не отмечено. В раннем послеоперационном периоде умерло 2 больных из второй группы. Причиной смерти в обоих случаях явилась ТЭЛА. В ближайшем послеоперационном периоде различного рода осложнения отмечены у 8 больных (10,8%) первой группы и у 8 больных (12,3%) – второй. В настоящее время в течение 3 лет прослежены 88 больных. В том числе 46 пациентов 1 группы и 42 – 11 группы. Общая трехлетняя выживаемость в 1 группе составила 79,7%, во 11 группе – 81,3%.

По предварительным данным можно сказать, что предоперационная гамма-терапия по РОД 7,5 Гр; СОД 15 Гр не менее эффективна, чем апробированные ранее методики укрупненного фракционирования дозы. При этом использование данной методики позволяет сократить сроки до выполнения операции.

XII ЦЕНТРАЛЬНО-ЕВРОПЕЙСКИЙ КОНГРЕСС КОЛОПРОКТОЛОГОВ. МОСКВА 6-8 МАЯ 2008 ГОДА

Дорогие коллеги!

Приглашаю вас принять участие в XII Центральном-европейском Конгрессе колопроктологов, который будет проходить в Москве 6 – 8 мая 2008 года. Конгресс проводят Клуб Центрально- и Восточно-европейских колопроктологов (СЕЕСС) и Ассоциация колопроктологов России.

В течение последнего десятилетия СЕЕСС стала авторитетной организацией, объединяющей ведущих европейских специалистов в области заболеваний толстой кишки.

Научная программа предполагает обсуждение широкого круга актуальных проблем современной колопроктологии. Одной из основных задач форума является широкое освещение высокотехнологичных методов диагностики и лечения.

Конгресс будет проводиться на английском и русском языках.

Научная и социальная программы, условия подачи тезисов, вопросы размещения участников XII конгресса колопроктологов изложены на странице www.seess.ru и www.coloproctology.ru.

Срок подачи тезисов на английском языке до 1 марта 2008 года.

Адрес для подачи тезисов:
abstracts2008@mail.ru.

Выражаю уверенность в плодотворной работе на заседаниях и в дискуссиях.

До встречи в Москве!

*Президент Конгресса
Академик РАМН, профессор
Г.И. Воробьев*

ТРЕБОВАНИЯ К ОФОРМЛЕНИЮ ТЕЗИСОВ:

- Язык тезисов – английский.
- Объем тезисов – 200 слов, поля сверху, снизу, справа и слева - 3 см. Шрифт Times New Roman - 12 pts, через 1 интервал.
- В заглавии должны быть указаны: название (заглавными буквами), с новой строки - фамилии и инициалы авторов, с новой строки - учреждение, город.
- В содержании тезисов обязательно должны быть отражены следующие разделы: цель, методы исследования, результаты, заключение.
- В названии публикации не допускаются сокращения, подчеркивание, выделение шрифтом, таблицы и рисунки.
- Максимальное число авторов – 10.
- Публикации принимаются только в электрон-

ном виде в формате MS Word по электронному адресу: abstracts2008@mail.ru

- Оргкомитет оставляет за собой право редакционной правки.
- Тезисы принимаются до 1 марта 2008 года
- Несоблюдение предъявляемых требований является автоматической причиной отказа в публикации.

РЕГИСТРАЦИОННЫЕ ВЗНОСЫ:

Для граждан России:

До 1 марта – 1000 рублей

Регистрация на конгрессе – 2000 рублей

Для граждан стран СНГ:

До 1 марта – 2000 рублей

Регистрация на конгрессе – 3000 рублей

XII Центрально-европейский Конгресс колопроктологов состоится 6-8 мая 2008 года в Москве, в гостинице «Космос». На Конгрессе будут прочитаны лекции ведущими специалистами в области колопроктологии.

СПИСОК ЛЕКЦИЙ:

1. Dozois Erick, США. «Сложные опухоли таза: Мультидисциплинарный подход».
2. Nabib Nagy, Великобритания. «Хирургическое лечение метастазов колоректального рака в печень».
3. La Torre Filippo, Италия. «Комплексный подход к лечению анальной инконтиненции».
4. Pahlman Lars, Швеция «Как использовать лучевую терапию при хирургическом лечении рака прямой кишки?».
5. Dzikowski Adam, Польша. «Можем ли мы улучшить результаты лечения колоректального рака?»
6. Pfeifer Johann, Австрия. «Роль стимуляции сакрального нерва в лечении функциональных расстройств».
7. Krivokapic Zoran, Сербия. «Иссечение мезоректум. Когда и зачем?».
8. Szczepkowski Marek, Польша. «Диверсионный колит - это все еще актуальная хирургическая проблема?»
9. Korcek Josef, Словакия. «Степелерная мукозэктомия по Лонго и геморроидэктомия (мифы и факты)».
10. Shorthouse Andrew, Великобритания. «

Хирургия тазовых резервуаров»

11. Kartheuser Alex, Бельгия. «Лапароскопия в колоректальной хирургии в 2008: где мы находимся?»

12. Vorobyov Gennady, Россия. «Хирургическое лечение болезни Крона на современном этапе».

13. HoKyung Chun, Корея. «Чрезпросветная эндоскопическая хирургия».

15. Schmoll Hans, Германия. «Лечение распространенных форм колоректального рака».

16. Shelygin Yury, Россия. «Преимущества и недостатки лапароскопических с ручной ассистенцией резекций толстой кишки.»

СЧЕТ АССОЦИАЦИИ:

Общероссийская общественная организация «Ассоциация колопроктологов России»
123423 г. Москва, ул. Саляма Адила д. 2
Тел. 8(499)-199-97-23

Реквизиты:

ИНН/КПП 7734036405/773401001

Р/сч.40703810300350000028 в ОАО «Банк Москвы» г. Москва

К/сч. 30101810500000000219

БИК 044525219

По вопросам бронирования гостиницы (гостиница «Космос») и визовой поддержки следует обращаться по электронному адресу: conference@aeroclub-tour.ru


НЕКРОЛОГ

Памяти

Профессора Кечерукова Аламата Ибрагимовича

На 64-ом году жизни скончался выдающийся ученый-хирург, высококвалифицированный педагог и врач, заслуженный врач РФ, доктор медицинских наук, профессор, заведующий кафедрой общей хирургии Тюменской государственной медицинской академии, президент Ассоциации хирургов Тюменской области, главный колопроктолог Департамента здравоохранения Тюменской области Аламат Ибрагимович Кечеруков.

После окончания лечебного факультета Краснодарского медицинского института в 1968 году Кечеруков А.И. был направлен в Тюменский городской отдел здравоохранения. Трудовую деятельность начал практическим врачом в 1-ой городской клинической больнице г. Тюмени и параллельно приобретал первый педагогический опыт в стенах Тюменского медицинского училища. Уже в этот период проявились его большие творческие и организаторские способности. Будучи зрелым и сформировавшимся хирургом, имеющим большой опыт неотложной хирургии, поступил в аспирантуру на кафедру факультетской хирургии Тюменского государственного медицинского института (заведующий кафедрой, профессор Зиганьшин Р.В.). Темой научных исследований был избран один из актуальных вопросов современной колопроктологии – лечение больных с острым тромбозом геморроидальных узлов. На большом клиническом материале впервые была показана возможность и научно обоснована необходимость хирургического лечения данной группы больных в ранние сроки с момента поступления. Эти принципы лечения больных с острым геморроем в настоящее время стали общепризнанными. В 1984 году была успешно



защищена кандидатская диссертация на тему «К хирургическому лечению острого тромбоза геморроидальных узлов».

Основными направлениями лечебной и научной деятельности Кечерукова А.И. в последующем стали применение имплантатов и устройств из

нового класса медицинских материалов – никелид титановых сплавов в хирургии ободочной и прямой кишки. Данные исследования положили начало новому направлению в хирургической колопроктологии. Были разработаны многочисленные методики операций с применением никелид титановых имплантатов, которые позволяли формировать компрессионный шов. Стало возможным анастомозирование петель толстой кишки без швов, стентирование стенозированных отделов прямой кишки, пораженной опухолью, безопасное закрытие кишечных свищей. Впервые в России была разработана операция – компрессионная геморроидэктомия, которую можно было производить даже в условиях поликлиники. Разработки Кечерукова А.И. и его коллег в настоящее время внедрены во многих регионах России. Логическим итогом научной работы стала защита в 1998 году докторской диссертации «Разработка и применение компрессионных и дистракционных устройств из никелида титана в хирургии прямой и ободочной кишки». В настоящее время исследования в данном направлении продолжают его учениками.

Наряду с актуальными вопросами колопроктологии научные исследования под руководством Кечерукова А.И. велись в области флебологии и гепатологии. Разрабатывались миниинвазивные способы флэбэктомии и хирургические способы воздействия на регенераторные процессы при циррозе печени.

С 1999 года профессор Кечеруков А.И. практически заново организовал работу Областного хирургического общества и был избран его президентом. Являлся членом Ассоциации врачей колопроктологов России, действительным членом Международной академии медицинских имплантатов с памятью формы, долгие годы возглавлял проктологическую службу Тюменской

области, являлся членом судебно-медицинской комиссии по хирургическим ошибкам. Огромный авторитет как ведущего колопроктолога России подтверждается его членством в проблемной комиссии «Колопроктология» РАМН. Известность, признание и организационные качества профессора Кечерукова А.И. дали возможность успешно провести в 2003 году в Тюмени Всероссийскую конференцию хирургов «Перитонит. Новые технологии в хирургии» с участием ведущих хирургов страны.

Кечеруковым А.И. опубликовано более 300 научных работ, 5 монографий, получено 11 авторских свидетельств и патентов на изобретение. Под его руководством защищены 7 кандидатских и 2 докторские диссертации.

Его труд оценен в 2004 году высшей наградой Тюменской области – Почетной грамотой Губернатора Тюменской области Собянина С.С. За вклад в развитие колопроктологической службы в Тюменской области в 2004 г. Кечеруков А.И. награжден Почетным дипломом Ассоциации врачей колопроктологов России. В 2001 и в 2005 г научные исследования, проводимые под руководством Кечерукова А.И., номинированы Грантами Губернатора Тюменской области. Кечерукова А.И. отличало огромное трудолюбие, требовательность, целеустремленность, чуткость и доброжелательность к коллегам и пациентам, разносторонность интересов.

Светлая память об Аламате Ибрагимовиче Кечерукове навсегда сохранится в сердцах его учеников, коллег, друзей и пациентов.

*Коллектив кафедры общей хирургии
Тюменской государственной
медицинской академии,
Ассоциация врачей колопроктологов РФ.*

14 марта 2008 г. в конференц-зале ГНЦ колопроктологии состоится симпозиум, посвященный памяти Тамары Семеновны Одарюк:

«СОВРЕМЕННЫЕ ТЕНДЕНЦИИ В ЛЕЧЕНИИ РАСПРОСТРАНЕННОГО КОЛОРЕКТАЛЬНОГО РАКА»

Председатели: Академик РАМН, проф. Воробьев Г.И.,
проф. Бердов Б.А., проф. Васильев С.В.

1. 10.00 – 10.30

Вклад Т.С.Одарюк в лечение рака прямой кишки. Шелыгин Ю.А. (ГНЦ колопроктологии, Москва)

2. 10.30 – 10.45

Проктэктомия с оставлением подкожной порции наружного сфинктера при раке нижнеампулярного отдела прямой кишки. Еропкин П.В., Пикунов Д.Ю. (ГНЦ колопроктологии, Москва)

3. 10.45 – 11.00

Комбинированные полиорганные операции при местнораспространенных опухолях малого таза. Нечушкин М.И., Триголосов А.В., Страхов В.Ю., Лоптев Ю.А. (ОНЦ РАМН им. Н.Н.Блохина, Москва)

4. 11.00 – 11.15

Непосредственные результаты хирургического лечения местнораспространенного рака прямой кишки у больных, перенесших предоперационную лучевую терапию. Васильев С.В., Попов Д.Е., Гонга Е.В., Лисичкин А.В. (Санкт-Петербургский медицинский университет им.И.П.Павлова, Санкт-Петербург)

5. 11.15 – 11.30

Оптимизация методов комбинированного лечения больных раком среднеампулярного отдела прямой кишки. Бердов Б.А., Невольских А.А., Ерыгин Д.В., Титова Л.Н. (Центр рентгено-радиологии РАМН, Обнинск)

6. 11.30 – 11.45

Выбор метода оперативного вмешательства у больных нижеампулярным раком, перенесших предоперационную химиолучевую терапию. Еропкин П.В.,Бойко А.В., Капуллер Л.Л., Орлова Л.П., Тихонов А.А., Расулов А.О., Маркова Е.В., Дрошнева И.В. (МНИОИ им. П.А.Герцена, ГНЦ колопроктологии, Москва)

7. 11.45 – 12.00

Интраоперационная контактная рентгенотерапия местнораспространенного колоректального рака. Лядов К.В., Синякин С.Ю., Крымский В.А., Крымский А.В., Белайкин Е.В., Мартынова М.В. (ФГУ «Лечебно-реабилитационный центр Росздрава», Москва)

12.00 – 12.30 *Дискуссия*

12.30 – 13.30 *Обед*

Председатели: Проф. Барсуков Ю.А., проф. Вашакмадзе Л.А., проф. Шелыгин Ю.А.

8. 13.30 – 13.45

Роль циторедуктивных операций при комбинированном лечении диссеминированного колоректального рака. Барсуков Ю.А., Алиев В.А., Лукашина М.И., Николаев А.В. (ОНЦ РАМН им. Н.Н.Блохина)

9. 13.45 – 14.00

Циторедуктивная хирургия при метастатическом колоректальном раке. Вашакмадзе Л.А., Сидоров Д.В., Хомяков В.М. (МНИОИ им. П.А.Герцена, Москва)

10. 14.00 – 14.15

Резекция печени методом термоабляции при метастатическом колоректальном раке. Кашников В.Н., Еропкин П.В., Пикунов Д.Ю. (ГНЦ колопроктологии, Москва)

11. 14.15 – 14.30

Интервенционные радиологические методы при лечении метастазов колоректального рака. Рожков А.Г., Царев М.И., Переходов С.Н., Леонов С.В., Филиппов А.В., Иванов В.А. (ЦВКГ им. А.А.Вишневского, Красноярск)

12. 14.30 – 14.45

Неoadъювантная и адъювантная химиотерапия распространенного колоректального рака. Кузнецова Е.А., Панина М.В. (ГНЦ колопроктологии, Москва)

13. 14.45 – 15.00

Фармакотерапия хронического болевого синдрома у онкологических больных. Абузарова Г.Р., Осипова Н.А. (ММА им. И.М.Сеченова, Центр паллиативной помощи онкологическим больным)

14. 15.00 – 15.15

Организация службы реабилитации стомированных больных в России. Ачкасов С.И., Калашникова И.А. (ГНЦ колопроктологии, Москва)

15.15 – 15.30 *Дискуссия*

УВАЖАЕМЫЕ КОЛЛЕГИ!

**С 2008 года научно-практический
журнал «Колопроктология»
становится подписным изданием.
Вы можете оформить подписку
на него через Роспечать.**

Подписной индекс
журнала «Колопроктология»
80978

Новая продукция ConvaTec

Объединяя ВОЗМОЖНОСТИ

Система "два в одном", сочетающая комфорт и простоту применения однокомпонентных калоприемников, безопасность и универсальность применения двухкомпонентных.

Новая система ESTEEM Synergy® отвечает разнообразным пожеланиям пациентов.

- Надежность, обеспеченная новой современной системой бесфланцевого соединения мешка с пластиной.
- Универсальность благодаря возможности простой и быстрой адаптации системы к требованиям, возникающим в зависимости от образа жизни пациентов.
- Комфорт гибкой низкопрофильной системы.
- Дружественный коже адгезив, обеспечивающий надежную фиксацию пластины во время многократной замены мешков.

Теперь мы можем предложить Вашим пациентам, вне зависимости от того какие калоприемники они использовали ранее, новую систему ESTEEM Synergy®, объединяющую лучшее из "обоих миров"

Телефон всероссийской бесплатной линии ConvaTec 8 800 200 80 99
понедельник - пятница 9.00-17.00 время московское
Bristol-Myers Squibb, 123001, Россия, г. Москва,
Трехпрудный пер., д. 9, стр. 15.
тел.: (495)7559267, факс: (495) 755 9262.

Esteem
synergy™

Лучшее из обоих миров

 **ConvaTec**
A Bristol-Myers Squibb Company

ESTEEM Synergy® - зарегистрированный торговый знак E.R. Squibb & Sons, L.L.C., ConvaTec имеет право использования.
©2007 E.R. Squibb & Sons, L.L.C.

ДЕТРАЛЕКС®

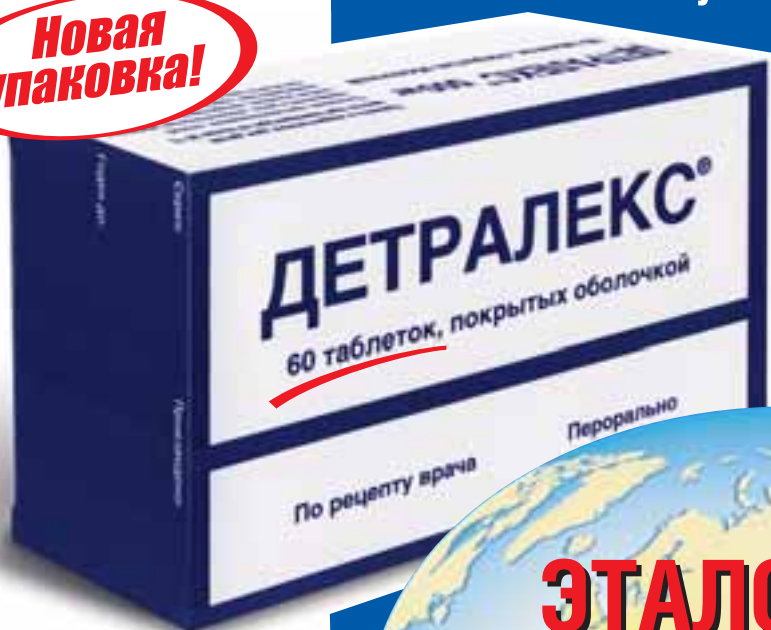Микронизированная очищенная флавоноидная фракция

Микронизированный

Высокая клиническая эффективность
благодаря

- ✓ микронизированной форме
- ✓ комплексному механизму действия

**Новая
упаковка!**



ЭТАЛОННЫЙ ФЛЕБОТРОПНЫЙ ПРЕПАРАТ

ДЕТРАЛЕКС®

Регистрационный номер: П № 011469/01

Лекарственная форма: таблетки, покрытые оболочкой.

Состав: одна таблетка, покрытая оболочкой, содержит 500 мг микронизированной флавоноидной фракции, состоящей из диосмина (90%) – 450 мг и флавоноидов, выраженных как гесперидин (10%) – 50 мг.

Фармакотерапевтическая группа: ангиопротектор.

Фармакодинамика: ДЕТРАЛЕКС® обладает венотонизирующим и ангиопротективным свойствами. На венозном уровне – уменьшает растяжимость вен и венозный застой. На уровне микроциркуляции – снижает проницаемость, ломкость капилляров и повышает их резистентность.

Показания к применению:

Терапия симптомов венозно-лимфатической недостаточности:

- ощущение тяжести в ногах;
- боль;
- «утренняя усталость» ног, судороги;
- трофические нарушения.

Симптоматическая терапия обострения геморроя.

Противопоказания: известная повышенная чувствительность к препарату.

Беременность и период кормления грудью: Беременность: Эксперименты на животных не показали тератогенных эффектов. До настоящего времени не было сообщений о каких-либо побочных эффектах при применении препарата у беременных женщин. Кормление грудью: Из-за отсутствия данных относительно экскреции препарата в молоко кормящим матерям не рекомендуется прием препарата.

Способ применения и дозы: Внутрь. Рекомендуемая доза – 2 таблетки в день: 1 таблетка – в середине дня и 1 таблетка – вечером во время приема пищи. В период обострения геморроя – 6 таблеток в день в течение 4 дней, затем 4 таблетки в день в течение последующих 3 дней.

Побочное действие: Крайне редко: желудочно-кишечные и нейровегетативные расстройства. Серьезных побочных эффектов, требующих отмены препарата, не наблюдалось.

Взаимодействие с другими лекарственными средствами: Не отмечалось.

Регистрационное удостоверение выдано фирме «Лаборатории Сервье». Произведено «Лаборатории Сервье Индастри», Франция.

115054, Москва, Павелецкая пл., д. 2, стр. 3
Тел.: (495) 937-07-00, факс: (495) 937-07-01



Хроническая венозная недостаточность

2 таблетки в день

Острый геморрой

до 6 таблеток в день